

اثرات حفاظتی عصاره هیدروالکلی گل بومادران بر پارامترهای اسپرم موش های صحرائی تیمار شده با دی اتیل هگزیل فتالات

زهرا کریم پور علی آباد^۱، شاپور حسن زاده^{۲*}، مزدک رازی^۲

(۱) گروه بافت شناسی مقایسه ای، دانشکده دام پزشکی، دانشگاه ارومیه، ارومیه، ایران

(۲) گروه علوم پایه، دانشکده دام پزشکی، دانشگاه ارومیه، ارومیه، ایران

تاریخ پذیرش: ۱۳۹۸/۱۰/۲۳

تاریخ دریافت: ۱۳۹۸/۷/۶

چکیده

مقدمه: استرهای فتالات که پرکاربردترین آن ها دی اتیل هگزیل فتالات (DEHP) می باشد و در ساخت ادوات پلاستیکی مورد استفاده قرار می گیرند، آلوده کننده های خطرناک محیط زیست می باشند و بر دستگاه های بدن از جمله دستگاه تولید مثل اثرات سمی دارند. هدف از این مطالعه بررسی اثرات بومادران (*Achillea millefolium*) بر اسپرم موش های صحرائی تحت تاثیر قرار گرفته با DEHP بود.

مواد و روش ها: در این مطالعه، ۴۵ سر موش صحرائی نر به طور تصادفی به ۹ گروه تقسیم شدند. ۱- کنترل، ۲- شام با دریافت روزانه روغن ذرت، ۳- دریافت ۷۵ mg/kg/day عصاره هیدروالکلی گل بومادران، ۴- دوز پایین فتالات (DEHP1)، ۵- دوز پایین فتالات+بومادران (DEHP1+A)، ۶- دوز متوسط فتالات (DEHP2)، ۷- دوز متوسط فتالات+بومادران (DEHP2+A)، ۸- دوز بالا (DEHP3) فتالات، ۹- دوز بالای فتالات+بومادران (DEHP3+A). همه گروه ها به جز کنترل به صورت گاوژ به مدت ۴۰ روز مداوم تیمار شدند. پس از آسان کشی، اسپرم جهت بررسی پارامترهای اسپرمی از دم اپیدیدیم استحصال گردید. داده های با استفاده از آزمون آماری آنوا و تست تعقیبی توکی تجزیه و تحلیل شدند.

یافته های پژوهش: دی اتیل هگزیل فتالات باعث کاهش معنی دار ($P < 0.05$) در تعداد، زنده مانی، تحرک و بلوغ هسته اسپرم و افزایش معنی دار شکست DNA هسته اسپرم در مقایسه با گروه کنترل شده است. بومادران اثر مثبتی بر این پارامترها داشته است.

بحث و نتیجه گیری: به نظر می رسد بومادران با داشتن اثرات آنتی اکسیدانی می تواند باعث کاهش اثرات نامطوب ناشی از دی اتیل هگزیل فتالات بر پارامترهای اسپرم می گردد.

واژه های کلیدی: دی اتیل هگزیل فتالات، گل بومادران، موش صحرائی، اسپرم

* نویسنده مسئول: گروه علوم پایه، دانشکده دام پزشکی، دانشگاه ارومیه، ارومیه، ایران

Email:

Copyright © 2019 Journal of Ilam University of Medical Science. This is an open-access article distributed under the terms of the Creative Commons Attribution international 4.0 International License (<https://creativecommons.org/licenses/by-nc/4.0/>) which permits copy and redistribute the material, in any medium or format, provided the original work is properly cited.

مقدمه

در عصر حاضر ناباروری یکی از مشکلات مهم بهداشتی-درمانی و اجتماعی همه جوامع بشری محسوب می شود و از عوامل مهم ایجاد نگرانی در زوج هایی است که زندگی مشترک را آغاز نموده اند. در معرض قرارگیری افراد در برابر عوامل خارجی قبل و بعد از شروع بارداری و نیز طی مراحل اولیه پس از تولد می تواند توانایی تولیدمثلی و سلامت نوزادان آن ها را به خطر بیندازد. بر پایه مطالعات اپیدمیولوژیک، محققان بروز این اختلالات تولیدمثلی را به یک سری آلوده کننده های زیست محیطی که بر روی دستگاه آندوکراین مهره داران تاثیرگذار می باشند مربوط دانسته و از آن ها تحت عنوان بر هم زننده های دستگاه آندوکراین یاد می کنند(۱). حدود نیمی از ناباروری ها مربوط به مردان است. برخی از عوامل موثر بر ناباروری مردان وابسته به عوامل محیطی است. بنا به گزارش سازمان بهداشت جهانی (WHO)، ناباروری حدود ۸۰ میلیون زوج در سراسر دنیا را تحت تاثیر قرار داده است، که ۵۰ درصد آن ها وابسته به علل مردانه می باشند(۲).

فتالات ها یکی از استرهای محیطی یا مختل کننده آندوکرینی می باشند که کاربرد وسیع این ترکیب در ساخت لوازم آرایشی(لاک ناخن، ضد آفتاب، مرطوب کننده ها، اسپری مو، شامپو و...) پوشش داخل قوطی کنسرو، ظروف پلاستیکی نگهدارنده مواد غذایی(مواد لبنی، گوشتی)، ظروف نوشابه، کاغذ دیواری، کف پوش اطاق ها، چسب، پوشش تفلون، رنگ های ساختمانی، اسباب بازی، لوازم پزشکی یک بار مصرف (انتقال خون، همودیالیز، وسایل آنژیوپلاست) و کلیه وسایل پلاستیک های قابل انعطاف می باشد(۳).

این ترکیب محلول در چربی بوده و مقاوم به متابولیسم هستند. بر اساس شدت، مدت و تعداد دفعات تماس باعث تغییراتی در عملکرد سیستم آندوکراین به صورت آگونیست یا آنتاگونیست در محل رسپتورهای استروژنی عمل نموده و باعث ایجاد پاسخ یا مهار پاسخ های طبیعی سلول ها می گردد و در نتیجه سبب اختلالاتی در هورمون های تولیدمثل طبیعی بدن می شوند. تماس حاد و مزمن با فتالات ها می تواند

موجب ایجاد سرطان بیضه، سرطان سینه، کاهش اسپرماتوژنز، مهار تولید استروژن، کاهش اندازه فولیکول اولیه، اثر تراژوژنز، تولد زود هنگام، کاهش پروژسترون و LH، افزایش FSH، بلوغ زود رس و در نهایت منجر به ناباروری می گردند. فتالات ها در ارتباط کامل با همه افراد اجتماع می باشند و انسان ها خواسته و ناخواسته از طریق تماس خوراکی، پوستی و استنشاقی در مواجه با آن ها هستند(۴).

استرهای فتالات که به طور گسترده در وسایل پلاستیکی و بسته بندی های غذایی استفاده می شوند. جز آلوده کننده های خطرناک محیط های بیولوژیکی شناخته شده اند. در بین فتالات ها DEHP بیشترین کاربرد را دارد. از آن جایی که DEHP از نظر شیمیایی به پلیمر متصل نمی شود در زمان تولید و استفاده از پلیمر جدا می شود لذا می تواند از طریق هوا، آب، غذا و حتی با استفاده از وسایل پزشکی به انسان منتقل شود(۵).

در معرض قرار گرفتن زنان در سه ماهه اول بارداری با دی اتیل هگزیل فتالات، باعث کاهش فاصله آنونیتال در نوزادان پسر گردید که نشان دهنده اثرات DEHP بر دستگاه تناسلی جنس نر می باشد. هم چنین گزارشات نشان می دهد که در معرض بودن زنان با DEHP منجر به آنومالی های دستگاه تناسلی نوزادان می گردد.

نتایج تحقیقات متعدد نشان داده اند که فتالات ها با اتصال به گیرنده های هورمونی در بدن منجر به بروز فعالیت های آنتی آندروژنی، تغییر در ساختار و کارکرد سلول های سرتولی بیضه، کاهش تعداد و کیفیت تحرک اسپرم ها در جنس نر و تغییر در مقادیر هورمون های استروئیدی جنس ماده، بلوغ زودرس، زایمان زودرس و مرگ جنین می گردند. با توجه به استفاده گسترده از فتالات ها و اثرات سمی آن ها بر بسیاری از دستگاه های بدن از جمله دستگاه تولیدمثل، بررسی این اثرات از اهمیت زیادی برخوردار است(۶).

بومادران با اسم علمی *Achillea millefolium* به دلیل دارا بودن ترکیبات شیمیایی گوناگون در طب سنتی و مدرن استفاده می شود. *Achillea millefolium* متعلق به خانواده استراسه آ یک گیاه چند ساله معطر است که به نام *yarrow* نیز شناخته می شود، که بومی

در دمای 22 ± 5 و دسترسی آزاد به آب و غذا در محل پرورش و نگهداری حیوانات دانشکده دام پزشکی دانشگاه ارومیه نگهداری شدند. موش ها به طور تصادفی به ۹ گروه ۵ تایی به ترتیب زیر تقسیم شدند:

۱- گروه کنترل، (control) که آب و غذای معمولی بدون هیچ تیماری دریافت کردند.

۲- گروه شم، (sham) که روزانه روغن ذرت را به صورت خوراکی و از طریق گاواژ به مدت ۴۰ روز دریافت کردند.

۳- گروه (A)، عصاره هیپودروالکلی گل بومادران (*Achillea millefolium*) را با دوز ۷۵ میلی گرم بر کیلوگرم وزن بدن به صورت خوراکی و از طریق گاواژ به مدت ۴۰ روز دریافت کردند.

۴- گروه DEHP1، حیوانات این گروه DEHP را با دوز ۱۰۰ میلی گرم بر کیلوگرم وزن بدن به صورت خوراکی و از طریق گاواژ به مدت ۴۰ روز دریافت کردند (دی اتیل-هگزیل-فتالات از شرکت TCI Chemical (9211 North Harbor gate Street Portland, OR 97203USA خریداری گردید).

۵- گروه DEHP1+A، حیوانات به طور همزمان DEHP را با دوز ۱۰۰ میلی گرم بر کیلوگرم وزن بدن و عصاره هیپودروالکلی گل بومادران را با دوز ۷۵ میلی گرم بر کیلوگرم وزن بدن به صورت خوراکی و از طریق گاواژ به مدت ۴۰ روز دریافت کردند.

۶- گروه DEHP2، حیوانات DEHP را با دوز ۲۰۰ میلی گرم بر کیلوگرم وزن بدن به صورت خوراکی و از طریق گاواژ به مدت ۴۰ روز دریافت کردند.

۷- گروه DEHP2+A، حیوانات به طور همزمان DEHP را با دوز ۲۰۰ میلی گرم بر کیلوگرم وزن بدن و عصاره هیپودروالکلی گل بومادران را با دوز ۷۵ میلی گرم بر کیلوگرم وزن بدن به صورت خوراکی و از طریق گاواژ به مدت ۴۰ روز دریافت کردند.

۸- گروه DEHP3، حیوانات DEHP را با دوز ۴۰۰ میلی گرم بر کیلوگرم وزن بدن به صورت خوراکی و از طریق گاواژ به مدت ۴۰ روز دریافت کردند.

۹- گروه DEHP3+A، حیوانات این گروه به طور هم زمان DEHP را با دوز ۴۰۰ میلی گرم بر کیلوگرم

ایران می باشد و در طب سنتی در برابر اختلالات متعدد از قبیل التهابات پوستی، بیماری های دستگاه گوارشی و صفراوی کاربرد دارد (۷).

در پزشکی سنتی ایرانیان، چند گونه از بومادران که به طور کلی در زبان فارسی بومادران نامیده می شود، به عنوان ترمیم کننده زخم، ضد التهاب و ضد اسپاسم مورد استفاده قرار می گیرد. بخش های مورد استفاده گیاه سرشاخه های گل دار آن است که طمع تلخ و بوی قوی دارد (۸). ترکیبات شیمیایی بومادران حاوی فلاونوئیدها که شامل اورسئین، لوتولین، اپی ژنین، سیناروزید، کوزموزین، تربینوئید، لیگاندها، مشتقات اسیدآمینها، اسیدهای چرب و آلکامیدها و ترکیبات حاوی نیتروژن می باشند. هم چنین دارای چندین خواص دارویی و بیولوژیکی نیز می باشد که شامل اثرات ضد ویروسی و ضد موتاژن و ضد اسپاسمی هستند. از جمله موارد استفاده کلینیکی این گیاه می توان به مواردی مانند توقف رشد و تخریب سلول های سرطانی، ضد درد و ضد التهابی و اثر ضد دیابت اشاره نمود. بومادران دارای اثرات آنتی هموروئید و ضد تشنج بوده و دم کرده آن در درمان سوء هاضمه همراه با نفخ در زخم معده موثر می باشد. عصاره بومادران دارای اثرات محافظتی در مقابل استرس اکسیداتیو و التهاب در بعضی از بافت ها از قبیل معده و کبد می باشد. مطالعات انجام شده روی این گیاه نشان دهنده اثرات ضد تشنجی، ضد التهابی، ضد اسپاسمی، آنتی باکتریال و ضد قارچ، کاهش دهنده فشارخون و آنتی اکسیدانی است (۹).

مهم ترین و منطقی ترین رویکرد در خصوص کاهش مشکل ناباروری، تلاش جهت کاهش بروز آن و ارتقاء بهداشت باروری به منظور پیشگیری از بروز ناباروری می باشد. هدف از این مطالعه، ضمن بررسی آثار زیانبار دی اتیل هگزیل فتالات بر پارامترهای اسپرمی از پتانسیل درمانی احتمالی عصاره هیپودروالکلی گل بومادران برای کاهش آسیب های ناشی از آن می باشد.

مواد و روش ها

در این تحقیق ۴۵ سر موش صحرایی نر بالغ نژاد ویستار با وزن متوسط 180 ± 20 گرم در محیط مناسب تحت شرایط ۱۲ ساعت روشنایی و ۱۲ ساعت تاریکی و

وزن بدن و عصاره هیدروالکلی گل بومادران را با دوز ۷۵ میلی گرم بر کیلوگرم وزن بدن به صورت خوراکی و از طریق گاواژ به مدت ۴۰ روز دریافت کردند.

۲۴ ساعت پس از آخرین تیمار موش های مورد مطالعه توسط تزریق کتامین محصول شرکت Rotexmedica آلمان با دوز ۴۰ میلی گرم بر کیلوگرم و زایلین با دوز ۵ میلی گرم بر کیلوگرم بی هوش گردیدند و سپس نمونه برداری از آن ها انجام گرفت. وزن حیوانات و بیضه ها توسط ترازوی دیجیتالی با حساسیت یک هزارم گرم محصول شرکت A & D ژاپن ثبت شدند.

تهیه عصاره هیدروالکلی گل بومادران: برای تهیه عصاره هیدروالکلی گل بومادران، گل های گیاه بومادران پس از شناسایی توسط گروه گیاه شناسی دانشگاه ارومیه با شماره هر باریوم ۷۵۱۹ از منطقه آذربایجان غربی، حومه شهر ارومیه تهیه شدند و پس از جداسازی، خشک شدند و سپس توسط آسیاب برقی خرد شده سپس پودر تهیه شده با اتانول ۷۰ درصد مخلوط گردید، سپس سوسپانسیون حاصله با استفاده از کاغذ صافی واتمن صاف شده و در دستگاه تقطیر در خلا (دستگاه روتاری) تغلیظ گردید و پس از خشک شدن کامل عصاره جامد به دست آمد. درصد عصاره ها محاسبه شده و در مواقع مصرف با آب مقطر رقیق گردیده و مورد استفاده قرار گرفت (۱۱).

اخذ اسپرم از دم اپیدیدیم های بیضه ها: اپیدیدیم ها برای بررسی پارامترهای کیفیت اسپرم (تحرك اسپرم، تعداد اسپرم، بلوغ هسته و شکست DNA) از بیضه ها با رعایت اصول استریل برداشته شده و به میکروتیوب های استریل حاوی ۱ سی سی محیط کشت HTF حاوی ۴ میلی گرم به همراه PBS (آلبومین سرم گاوی) منتقل گشتند. این محیط کشت حاوی دم اپیدیدیم ها داخل انکوباتور ۳۷ درجه سانتی گراد و با ۵ درصد CO₂ به مدت ۵ ساعت قرار داده شدند تا امکان خروج اسپرم از آن ها فراهم آید.

ارزیابی تعداد کل اسپرم: برای شمارش اسپرم ها رقت ۱ به ۲۰ از اسپرم های حاصل از ناحیه دم اپیدیدیم تهیه گردید. به این صورت که در یک میکروتیوب ۱ میلی لیتری، ۱۹۰ میکرولیتر آب مقطر ریخته شد و سپس

به آن ۱۰ میکرولیتر محیط کشت حاوی اسپرم افزوده شد. به منظور شمارش تعداد اسپرم از لام هموسیتمتر استفاده شد. ۱۰ میکرولیتر از محلول رقیق شده اسپرم بر روی لام هموسیتمتر قرار گرفته و به مدت ۵ دقیقه بدون حرکت گذاشته شد تا تحرك اسپرم ها کاهش یابد. تعداد اسپرم ها در هر میلی لیتر با استفاده از فرمول $d \times 5000 \times n$ و توسط میکروسکوپ نوری محاسبه گردید که n تعداد اسپرم های شمارش شده در ۵ ناحیه از محل شمارش لام هموسیتمتر و d عکس رقت سوسپانسیون حاوی اسپرم می باشد.

ارزیابی تحرك اسپرم: جهت تعیین درصد تحرك اسپرم ها، یک قطره از محیط کشت حاوی اسپرم روی لام میکروسکوپی با دمای ۳۷ درجه سانتی گراد قرار داده شد و ۱۰ عدد میدان دید میکروسکوپی با درشت نمایی ۴۰۰ برابر مورد بررسی قرار گرفت. سپس میانگین کل اسپرم های متحرك در این ۱۰ میدان دید به عنوان درصد تحرك ثبت گردید.

ارزیابی زنده بودن اسپرم ها: برای ارزیابی درصد اسپرم های مرده رنگ آمیزی اتوزین نگرزین مورد استفاده قرار گرفت. مبنای تشخیص اسپرم های زنده از اسپرم های مرده در این روش رنگ آمیزی بر این اصل استوار است که در اثر آسیب به غشاء پلاسمایی، اسپرم ها در برابر رنگ مذکور نفوذپذیر می گردند. لذا آن دسته از اسپرم هایی که هر یک از قطعات سر، گردن و یا دم آن ها رنگ گرفته بود به عنوان اسپرم های مرده در نظر گرفته شدند. ۲۰ میکرولیتر از اسپرم مورد نظر روی لامی تمیز (با دمای ۳۷ درجه سانتی گراد) با ۲۰ میکرولیتر از محلول رنگی اتوزین (با دمای ۳۷ درجه سانتی گراد) مخلوط گشته و پس از گذشت ۲۰ تا ۳۰ ثانیه، ۲۰ میکرولیتر محلول رنگی نگرزین به آن افزوده شد. پس از تهیه گسترش و خشک شدن، لام ها توسط میکروسکوپ نوری جهت تعیین درصد اسپرم های زنده و مرده بررسی شدند. تعداد ۲۰۰ اسپرم برای هر نمونه با درشت نمایی ۴۰۰ برابر مورد بررسی قرار گرفت و نتایج حاصل در قالب درصد بیان شدند.

ارزیابی درصد اسپرم های نابالغ: برای این منظور از رنگ آمیزی آنیلین بلو استفاده شد. از اسپرم های موجود در محیط کشت گسترش تهیه شده و پس از خشک

اسمیرها توسط رنگ آکریدین اورنج تازه تهیه شده (۰/۱۹) گرم پودر آکریدین اورنج در ۱۰۰ میلی لیتر بافر سیترات فسفات با pH ۲/۵) به مدت ۱۰ دقیقه رنگ آمیزی شده و در زیر میکروسکوپ فلورسنت مورد ارزیابی قرار گرفتند.

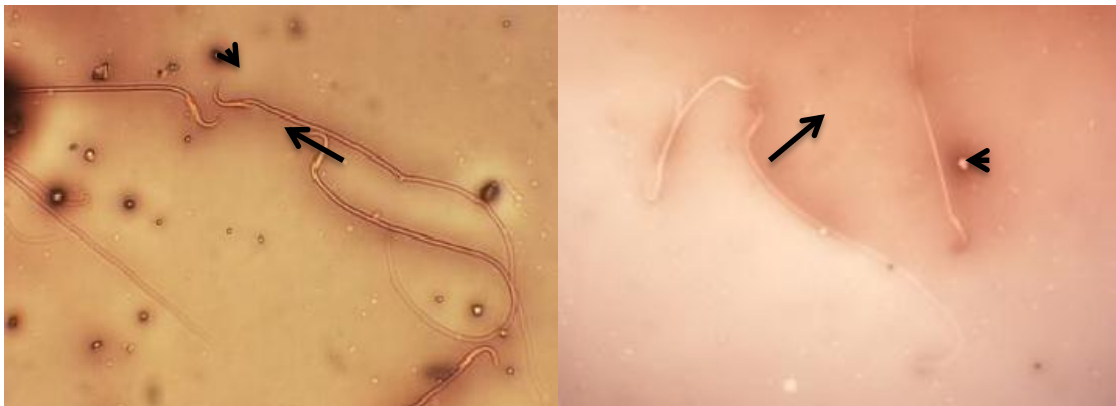آنالیز آماری: داده های نرمال با نرم افزار SPSS و آزمون ONE WAY ANOVA و تست تعقیبی توکی مورد تجزیه و تحلیل قرار گرفتند.

یافته های پژوهشی

نتایج حاصل از رنگ آمیزی اسپرم با ائوزین و نکروزین که برای نشان دادن قدرت زیست پذیری اسپرم بود نشان داد که سر اسپرم های زنده به دلیل عدم ورود رنگ به صورت سفید مشاهده گردید و اسپرم های مرده به دلیل آسیب غشای سیتوپلاسمی رنگ را دریافت کردند و به رنگ صورتی مشاهده گردیدند (تصویر شماره ۱).

شدن در جریان هوا، نمونه ها توسط فیکساتور گلو تار آلدئید ۳ درصد به مدت ۳۰ دقیقه فیکس شدند. اسمیرها توسط محلول رنگی آنیلین بلو ۵ درصد (به همراه استیک اسید ۴ درصد با pH ۳/۵) به مدت ۵ دقیقه رنگ آمیزی شدند. درصد اسپرم های بالغ با سر بی رنگ و اسپرم های نابالغ با سر آبی رنگ با استفاده از میکروسکوپ نوری به دست آمدند.

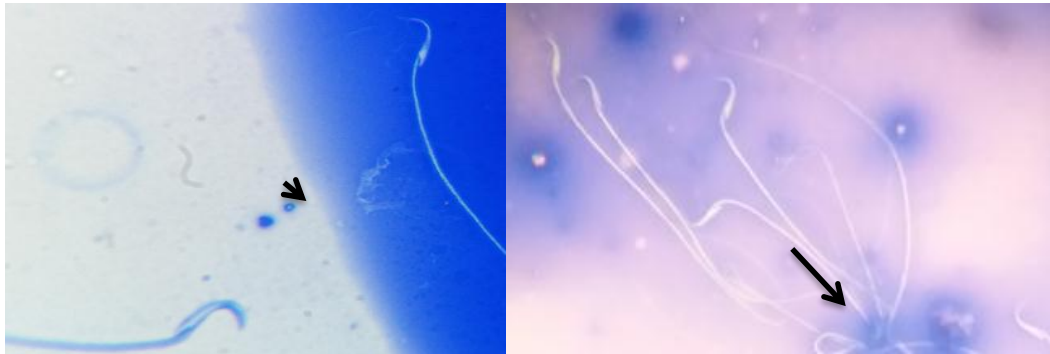ارزیابی اسپرم با DNA آسیب دیده: برای بررسی اسپرم ها با DNA آسیب دیده، از رنگ آمیزی آکریدین اورنج استفاده شد. این روش برای جداسازی DNA سالم و دو رشته ای از DNA دنا توره شده تک رشته ای مورد استفاده قرار گرفت. اسپرم ها با DNA سالم بعد از رنگ آمیزی در زیر میکروسکوپ فلورسنت به رنگ سبز دیده شدند، در حالی که اسپرم ها با DNA آسیب دیده به رنگ نارنجی تا قرمز مشاهده شدند. اسمیرها با استفاده از محلول کارنوی (متانول/استیک اسید با نسبت ۱:۳) به مدت ۲ ساعت در هوای آزمایشگاه فیکس گشتند. سپس



تصویر شماره ۱. قدرت زیست پذیری اسپرم. اسپرم با سر سفید رنگ (سر فلش)، نماینگر اسپرم زنده و اسپرم با سر صورتی رنگ (فلش) نشان دهنده اسپرم مرده می باشد. رنگ آمیزی ائوزین نکروزین، بزرگ نمایی ۴۰۰x

رنگ به صورت سفید مشاهده گردیدند و اسپرم های با کروماتین نابالغ با میکروسکوپ نوری به رنگ آبی مشاهده گردیدند (تصویر شماره ۲).

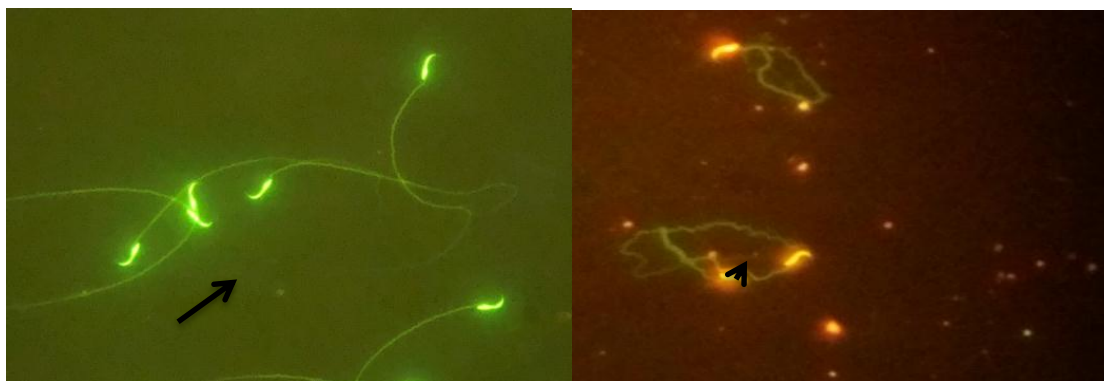
نتایج حاصل از رنگ آمیزی اسپرم با آنیلین بلو که برای نشان دادن بلوغ کروماتین هسته اسپرم صورت گرفت نشان داد که اسپرم های زنده به دلیل عدم ورود



تصویر شماره ۲. بلوغ کروماتین هسته اسپرم. اسپرم با سر سفید رنگ (سر فلش)، نماینگر وجود کروماتین بالغ واسپرم با سر آبی رنگ (فلش) نشان دهنده اسپرم دارای کروماتین نابالغ می باشد. رنگ آمیزی آنیلین بلو، بزرگ نمایی $400\times$

میکروسکوپ فلورسنت به رنگ سبز مشاهده گردیدند و اسپرم های با DNA آسیب دیده به رنگ نارنجی مشاهده گردیدند (تصویر شماره ۳).

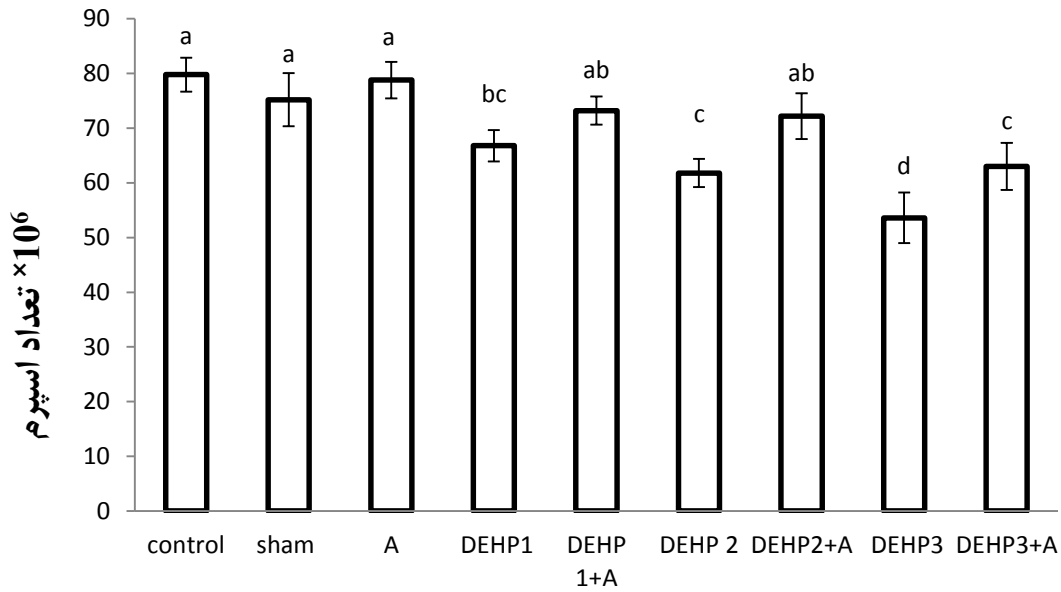
نتایج حاصل از رنگ آمیزی اسپرم با آکریدین اورنج (AO) که برای نشان دادن آسیب DNA اسپرم می باشد نشان داد که اسپرم های با DNA سالم با



تصویر شماره ۳. آسیب DNA اسپرم. اسپرم با سر سبز رنگ (سر فلش)، نشان دهنده اسپرم با DNA سالم و اسپرم با سر زرد رنگ (فلش)، اسپرم با DNA آسیب دیده را نشان می دهد. رنگ آمیزی آکریدین اورنج (AO)، بزرگ نمایی $400\times$

کاهش معنی داری ($P < 0.05$) در تعداد اسپرم دارند. در گروه های دریافت کننده دوزهای ۲۰۰ و ۴۰۰ DEHP به همراه بومادران نسبت به گروه های دریافت کننده دوزهای DEHP به تنهایی، تعداد اسپرم ها به صورت معنی داری ($P < 0.05$) افزایش یافته بود (نمودار شماره ۱).

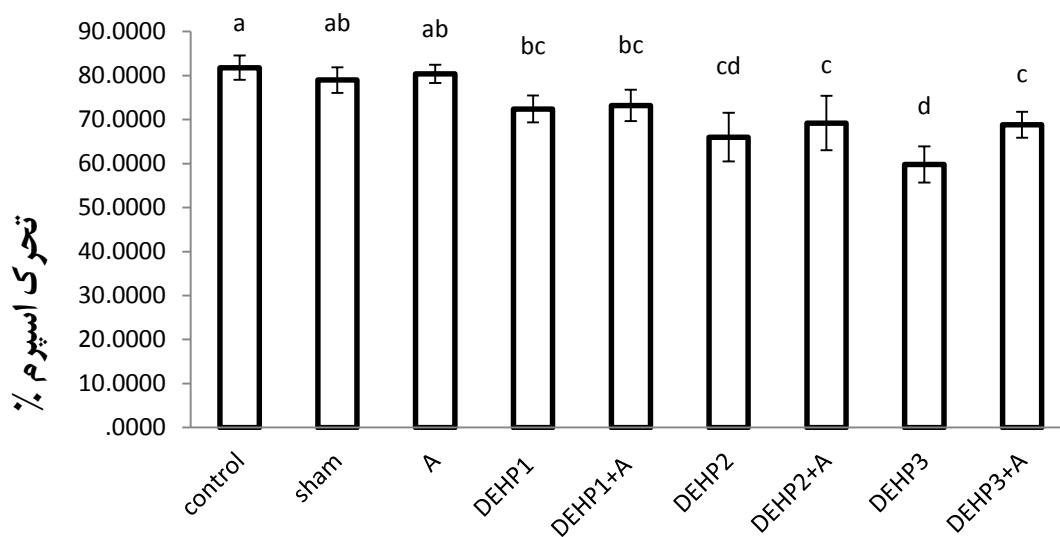
نتایج مربوط به تعداد اسپرم ها: از نتایج حاصل این مطالعه مشخص گردید که گروه های کنترل و شم و بومادران هیچ گونه اختلاف معنی داری در تعداد اسپرم ها با هم ندارند. گروه های دریافت کننده دوزهای ۱۰۰، ۲۰۰ و ۴۰۰ DEHP نسبت به گروه های کنترل



نمودار شماره ۱. مقایسه میانگین تعداد اسپرم های سالم (× ۱۰^۶) در گروه های مختلف آزمایشی و کنترل. حروف نامشابه نشان دهنده اختلاف معنی دار در سطح $P < 0.05$ می باشد. داده ها برحسب $Mean \pm SD$ نشان داده شده اند.

گروه های کنترل و شم و بومادران دارند. در گروه های مختلف DEHP به همراه بومادران میانگین تحرک اسپرم ها نسبت به گروه های دریافت کننده DEHP افزایش یافته است که این افزایش تنها در گروه دوز ۴۰۰ فتالات به همراه بومادران در سطح $P < 0.05$ معنی دار می باشد (نمودار شماره ۲).

نتایج مربوط به تحرک اسپرم ها: نتایج حاصل نشان داد که گروه های کنترل و کنترل شم و بومادران در میانگین تحرک اسپرم ها اختلاف معنی داری ($P < 0.05$) با هم ندارند. گروه های دریافت کننده دوزهای مختلف DEHP کاهش معنی داری در میانگین تحرک اسپرم ها نسبت به



نمودار شماره ۲. مقایسه میانگین تحرک اسپرم ها (%) در گروه های مختلف آزمایشی و کنترل. حروف نامشابه نشان دهنده اختلاف معنی دار در سطح $P < 0.05$ می باشد. داده ها برحسب $Mean \pm SD$ نشان داده شده اند.

نتایج مربوط به قدرت زیست پذیری اسپرم ها: نتایج حاصل از این تحقیق نشان داد که قدرت زیست پذیری اسپرم در گروه های کنترل و شم و بومادران هیچ گونه اختلاف معنی داری در سطح ($P < 0.05$) با هم ندارند اما گروه های دریافت کننده دوزهای مختلف فتالات نسبت به گروه کنترل، کاهش معنی داری در سطح ($P < 0.05$) در قدرت زیست پذیری اسپرم داشته اند که استفاده از بومادران به همراه دوزهای مختلف فتالات باعث افزایش زیست پذیری اسپرم ها شده است که این افزایش معنی دار ($P < 0.05$) نبوده است (جدول شماره ۱).

نتایج مربوط به آسیب DNA و عدم بلوغ هسته اسپرم ها: نتایج مربوط به آسیب DNA اسپرم نشان داد که در گروه های دریافت کننده دوزهای مختلف فتالات میانگین آسیب DNA افزایش معنی داری ($P < 0.05$)

نسبت به گروه های کنترل و شم و بومادران داشته است و استفاده از عصاره هیدروالکلی گل بومادران به همراه هر سه دوز DEHP باعث کاهش درصد آسیب به DNA اسپرم شده است که این کاهش در دوزهای ۲۰۰ و ۴۰۰ DEHP به همراه بومادران معنی دار ($P < 0.05$) می باشد. نتایج مربوط به عدم بلوغ هسته نشان داد که گروه های کنترل و شم و بومادران هیچ گونه اختلاف معنی داری در سطح ($P < 0.05$) با هم ندارند. اما گروه های دریافت کننده دوزهای مختلف فتالات درصد اسپرم با هسته های نابالغ افزایش معنی داری نسبت به گروه های کنترل داشته است که استفاده از عصاره هیدروالکلی گل بومادران به همراه هر یک از دوزهای فتالات باعث کاهش معنی داری در سطح ($P < 0.05$) در درصد هسته های نابالغ اسپرم شده است (جدول شماره ۱).

جدول شماره ۱. مقایسه میانگین قدرت زیست پذیری، آسیب DNA و عدم بلوغ هسته اسپرم ها (%) در گروه های مختلف آزمایشی و کنترل

گروه های آزمایشی	قدرت زیست پذیری اسپرم %	عدم بلوغ هسته اسپرم %	آسیب DNA اسپرم
control	۹۳.۲ ± ۵.۴ ^a	۰.۶ ± ۵.۴ ^a	۰.۸ ± ۴.۴ ^a
sham	۹۱.۲ ± ۴.۰ ^a	۰.۸ ± ۴.۴ ^a	۱.۲ ± ۴.۴ ^a
A	۹۱.۳ ± ۳.۶ ^a	۱.۰ ± ۷.۰ ^a	۴/۶ ± ۱.۸ ^a
DEHP1	۷۴.۴ ± ۲.۰ ^{cb}	۴/۲ ± ۱.۳ ^b	۰.۸ ± ۴.۴ ^b
DEHP1+A	۸۱.۲ ± ۴.۰ ^b	۳/۶ ± ۵.۳ ^b	۴ ± ۱.۷ ^b
DEHP2	۷۱.۲ ± ۳.۸ ^{cd}	۶/۴ ± ۱.۳ ^{cd}	۶/۴ ± ۱.۳ ^{cd}
DEHP2+A	۷۷.۵ ± ۱.۸ ^{cb}	۳/۸ ± ۱.۳ ^b	۴/۶ ± ۱.۳ ^b
DEHP3	۶۵.۵ ± ۷.۱ ^d	۷/۲ ± ۱.۳ ^d	۷/۸ ± ۱.۸ ^d
DEHP3+A	۷۱.۵ ± ۵.۹ ^{cd}	۴/۸ ± ۱.۳ ^{cb}	۵/۶ ± ۱.۳ ^{cb}

حروف نامشابه نشان دهنده اختلاف معنی دار در سطح $P < 0.05$ می باشد. داده ها برحسب Mean ± SD نشان داده شده اند.

بحث و نتیجه گیری

هدف از این مطالعه نشان دادن اثرات فارماکولوژیکی عصاره هیدروالکلی گل بومادران بر روی بیضه و پارامترهای کیفیت اسپرم در موش های صحرایی تحت تاثیر قرار گرفته با دوزهای مختلف DEHP بود. بر اساس نتایج به دست آمده از این مطالعه مشخص شد که عصاره هیدروالکلی گل بومادران پارامترهای کیفیت اسپرم تعداد، تحرک، زنده مانی، بلوغ اسپرم و آسیب DNA که تحت تاثیر دی اتیل هگزیل فتالات قرار گرفته بودند را بهبود می بخشد.

دی اتیل هگزیل فتالات با کاهش سطوح گنادوتروپین ها بر بیضه اثر می گذارد و باعث آتروفی

بیضه، کاهش دانسیته اسپرم در اپیدیدیم و حرکت اسپرم شده و هم چنین باعث افزایش اسپرم های غیرطبیعی در رت های نر می گردد (۱۲).

بر اساس یافته های مطالعه Fang و همکاران، دوز ۵۰۰ mg/kg دی اتیل هگزیل فتالات در بیضه باعث مهار تکثیر DNA که در نهایت آسیب به DNA اسپرم می شود، افزایش آپوپتوز که در اثر مهار چنگال همانندسازی و در نتیجه منجر به شکستن رشته DNA می شود، باعث القای آسیب به میتوکندری و افزایش ROS می گردد. آسیب DNA منجر به تضعیف SIRT1 (تنظیم کننده عملکرد میتوکندری) و باعث کاهش سطح ATP در بیضه می شود. کاهش سطوح ATP ممکن

که باعث خنثی کردن رادیکال های آزاد می شود بنا بر این دارای آنتی اکسیدان موثری برای به دام انداختن رادیکال های آزاد می باشد. در بدن موجودات زنده در طی واکنش هایی که مدام انجام می گیرند رادیکال های آزاد تولید می شود که باعث کاهش در پارامترهای کیفیت اسپرم از جمله تحرک اسپرم و تعداد آن ها می شود (۲۰).

کاهش فعالیت آنزیم های آنتی اکسیدانی موجب کاهش تعداد اسپرم شده اما با تجویز مواد با خاصیت آنتی اکسیدانی تعداد کل اسپرم افزایش می یابد (۲۱).

تحقیقات صورت گرفته نشان داده است که گیاه بومادران به سبب دارا بودن ویژگی های آنتی اکسیدانی قابل ملاحظه، از بافت معده موش های صحرایی در برابر جراحات معدی ناشی از ROS محافظت می نماید (۲۲). نتایج تحقیقات نشان داده است که دوز ۷۵ میلی گرم بر کیلوگرم، موثرترین دوز عصاره الکلی برگ بومادران بر آسیب ناشی بر آلفاموتونورون های نخاع می باشد که به دلیل وجود فاکتورهای رشد و ترمیمی که دارای اثرات محافظتی بر نورون می باشد (۲۳). عصاره هیدروالکلی بومادران به دلیل داشتن مشتقات اسید کلروژنیک، بر دو رده از سلول های سرطانی روده بزرگ و ریه اثرات سیتوتوکسیک دارد که در پیشرفت چرخه سلولی دخالت دارد (۲۴). در رابطه با تاثیر گیاه بومادران بر روی سیستم تولیدمثلی نتایج ضد و نقیضی گزارش شده است. عصاره هیدروالکلی بومادران کاملاً وابسته به دوز عمل می کند و در دوز ۷۵ میلی گرم بر کیلوگرم تاثیر مثبت بر روی سیستم تولیدمثلی نر اعمال می شود (۲۵). در مطالعه ای از توان بالقوه آنتی اکسیدانی بومادران در بهبود کلی پارامترهای کیفیت اسپرم خروس استفاده شد (۲۶). نتایج مطالعه حلاج و همکاران نشان داد که عصاره الکلی گل بومادران با مهار آسیب استرس اکسیداتیو نقش محافظتی بر نارسایی تولیدمثلی در اثر سمیت نیکوتین داشته است (۲۷). هم چنین شالیزار و همکاران نشان دادند که عصاره آبی گل گیاه بومادران به سبب دارا بودن قابلیت مهار رادیکال های آزاد و فرآیندهای اکسیداتیو می تواند به گونه ای موثر در برابر واکنش های ناخواسته ناشی از داروی سیکلوفسفامید نقش حفاظتی را ایفا کند (۲۸).

است منجر به مشکلات در باروری از قبیل تحرک اسپرم گردد که به ATP اسپرم وابسته است (۱۳). در مطالعه حاضر نیز دی اتیل فتالات منجر به آسیب به DNA هسته اسپرم گردیده است.

استفاده از دوز ۵۰۰ mg/kg دی اتیل هگزیل فتالات در موش سوری، منجر به کاهش توانایی لقاح اسپرماتوزوا می گردد. تیمار موش سوری به مدت یک ماه با این ماده منجر به افزایش سه برابری موتاسیون در DNA می گردد (۱۴).

بر اساس مطالعات صورت گرفته وجود متابولیت های فتالات ها در نمونه ادرار مردان، با کاهش در تحرک اسپرم، کاهش سطح تستوسترون و افزایش آسیب به DNA اسپرم همراه است (۱۵). بر اساس مطالعه pant و همکاران ارتباط بین استرهای فتالات در مایع منی و شکست DNA اسپرم وجود دارد (۱۶) هم چنین در مطالعه Hauser و همکاران در جمعیت ایالات متحده، نشان داده شد که افزایش سطح MEHP باعث آسیب به DNA اسپرم می شود (۱۷). بر اساس یافته های مطالعه زارع و همکاران DEHP بر وزن بدن و بیضه، روند اسپرماتوزن و در کل سیستم تولیدمثلی جنس نر اثرات سمی دارد (۱۸). یافته های مطالعه حاضر نیز همسو با این یافته ها است که تعداد، تحرک، زنده ماندی و بلوغ اسپرم در گروه های تیمار با DEHP کاهش یافته است.

مونو اتیل هگزیل فتالات (MEHP) می تواند بیان پروتئین های اتصالات سلول های سرتولی از جمله (Occludin ، ZO1 ،N-cadherin ،Catenin) را تغییر بدهد و این اثر ممکن است به علت استرس اکسیداتیو ایجاد شده در سلول ها توسط این ماده باشد. استرس اکسیداتیو همراه با افزایش سطح ROS و یا از دست رفتن فعالیت آنزیم های آنتی اکسیدانی بر روی عملکرد سلول های سرتولی تاثیر می گذارد. افزایش سطح ROS به دلیل استرس اکسیداتیو اثرات مخربی بر اسپرماتوزن و در نتیجه باروری دارد. اختلال در ساختار و عملکرد سلول های سرتولی، کاهش تعداد سلول های سرتولی، اسپرماتوسیت ها و اسپرماتیدها به دنبال مسمومیت با DEHP گزارش شده است (۱۹). گیاه بومادران غنی از فلاونوئیدها و ترکیبات فنلی می باشد

سپاسگزاری

این مقاله گزارش قسمتی از رساله دکترا در گرایش بافت شناسی مقایسه ای دانشکده دام پزشکی دانشگاه ارومیه و با رعایت موازین اخلاقی کار با حیوانات آزمایشگاهی مورد تایید دانشگاه ارومیه با کد اخلاقی IR-UU-AHC- ۸۲۱/د/۳ می باشد. از اعضای آزمایشگاه های بافت شناسی و جنین شناسی دانشکده دام پزشکی، دانشگاه ارومیه که ما را در انجام مطلوب این پژوهش یاری کردند سپاسگزاری می نمایم. نویسندگان هیچ گونه تعارض منافع در مورد این کار تحقیقاتی ندارند.

در نهایت با جمع بندی یافته های مطالعه حاضر می توان چنین نتیجه گیری کرد که دی اتیل هگزیل فتالات منجر به آسیب های ساختاری و عملکردی در بافت بیضه و روند تولید اسپرم می گردد و موجب بروز استرس های اکسیداتیو می گردد و سبب مسمومیت تولیدمثلی دستگاه نر می شود. از طرف دیگر با تاثیر بر کیفیت اسپرم میزان باروری را کاهش می دهد. حال آن که عصاره هیدروالکلی بومادران به سبب دارا بودن ویژگی های آنتی اکسیدانی قابل ملاحظه و در نتیجه مهار استرس اکسیداتیو باعث افزایش اسپرم، کاهش درصد اسپرم های نابالغ و اسپرم با کروماتین آسیب دیده می شود.

References

1. Bhasin S, Kretser D, Baker H. Clinical review 64 pathophysiology and natural history of Male infertility. *J Clin Endocrinol Metab* 1994; 79:1525.
2. Bayasgalan G, Naranbat D, Radnaabazar J, Lhagvasuren T, Rowe P. Male infertility risk factors in Mongolian Men. *Asian J Androl* 2004; 6:305-11.
3. Carbone S, Szwarcfarb B, Ponzio O, Reynoso R, Cardoso N, Deguiz L, et al. Impact of gestational and lactational phthalate exposure on hypothalamic content of amino acid neurotransmitters and FSH secretion in peripubertal male Rats. *Neurotoxicology* 2010; 31:747-51. doi.org/10.1016/j.neuro.2010.06.006
4. Quinnes KM, Harris EP, Snyder RW, Sumner SS, Rissman EF. Direct and transgenerational effects of low doses of perinatal di-2-ethylhexyl phthalate on social behaviors in mice. *PLoS One* 2017; 12:41-8.
5. Carbone S, Szwarcfarb B, Ponzio O, Reynoso R, Cardoso N, Deguiz L, et al. Impact of gestational and lactational phthalate exposure on hypothalamic content of amino acid neurotransmitters and FSH secretion in peripubertal male Rats. *NeuroToxicology* 2010;31: 747-51.
6. Liu T, Li N, Zhu J, Yu G, Guo K, Zhou L, et al. Effects of di-2-ethylhexyl phthalate on the hypothalamus-pituitary-ovarian axis in adult female rats. *Reproductive toxicology* 2014; 46:141-7. doi.org/10.1016/j.reprotox.2014.03.006
7. Potrich FB, Allemann A, Silva LM, Santos AC, Baggio CH, Freitas CS, et al. Antiulcerogenic activity of hydroalcoholic extract of *Achillea millefolium* L. involvement of the antioxidant system. *J Ethnopharmacol* 2010; 130:85-92.
8. Saeidnia S, Gohari A, Mokhber N, Kiuchi F. A review on phytochemistry and medicinal properties of the genus *Achillea*. *Daru* 2011; 19:173-86.
9. Cavalcanti AM, Baggio CH, Freitas CS, Rieck L, Sousa RS, Silva JE, et al. Safety and antiulcer efficacy studies of *Achillea millefolium* L. after chronic treatment in wistar Rats. *J Ethnopharmacol* 2006; 107:277-84. doi.org/10.1016/j.jep.2006.03.011
10. Karabulut G, Barlas N. Genotoxic histologic immunohistochemical morphometric and hormonal effects of di-2-ethylhexyl-phthalate on reproductive systems in pre pubertal male Rats. *Toxicol Res* 2018; 7:859-73. doi. 10.1039/C8TX00045J
11. Rashidi I, Taherimoghadam M, Mozaffari A. [Study of anti-inflammatory and healing effects of *Achillea millefolium* in the treatment of indomethacin induced gastric ulcer in Rat]. *Qazvin Uni Med Sci J* 2005; 8:9-13. (Persian)
12. Agarwal DK, Eustis S, Reel JR, Kluwe WM. Effects of di 2-ethylhexyl phthalate on the gonadal pathophysiology, sperm morphology, and reproductive performance

- of male Rats. *Environ Health Perspect* 1986; 65:343-50. doi.org/10.1289/ehp.8665343
13. Li X, Fang EF, Scheibye M, Cui H, Qiu L, Li J, et al. di-2-ethylhexyl phthalate inhibits DNA replication leading to hyperparylation SIRT1 attenuation and mitochondrial dysfunction in the testis. *Sci Rep* 2014; 4:6434. Doi.org/10.1038/srep06434
14. Huang XF, Li Y, Gu YH, Liu M, Xu Y, Yuan Y, et al. The effects of di-2-ethylhexyl phthalate exposure on fertilization and embryonic development in vitro and testicular genomic mutation invivo. *Plos One* 2012; 7:22-8.
15. Jurewicz J, Radwan M, Sobala W, Ligocka D, Radwan P, Bochenek M, et al. Human urinary phthalate metabolites level and main semen parameters sperm chromatin structure sperm aneuploidy and reproductive hormones. *Rep Toxicol* 2013; 42:232-41. doi.org/10.1016/j.reprotox.2013.10.001
16. Pant N, Shukla M, Patel DK, Shukla Y, Mathur N, Gupta YK, et al. Correlation of phthalate exposures with semen quality. *Toxicol Appl pharmacol* 2008; 231:112-6. doi.org/10.1016/j.taap.2008.04.001
17. Hauser R, Meeker J, Singh N, Silva M, Ryan L, Duty S, et al. DNA damage in human sperm is related to urinary levels of phthalate monoester and oxidative metabolites. *Hum Rep* 2007; 22:688-95. doi.org/10.1093/humrep/del428
18. Zare Z, Eimani H, Mohammadi M, Mofid M, Dashtnavard H. [Histopathological study of di-2-ethylhexyl phthalate on testes in Mouse]. *J Mazandaran Uni Med Sci* 2009; 19:52-9. (Persian)
19. Agarwal A, Saleh RA, Bedaiwy MA. Role of reactive oxygen species in the pathophysiology of human reproduction. *Fert Ster* 2003; 79:829-43. doi.org/10.1016/S0015-0282(02)04948-8
20. Gilguzman E, Ollero M, Lopez M, Sharma R, Alvarez J, Thomas JRA, et al. Differential production of reactive oxygen species by subsets of human spermatozoa at different stages of maturation. *Hum Rep* 2001; 16:1922-30. doi.org/10.1093/humrep/16.9.1922
21. Acharya UR, Mishra M, Patro J, Panda MK. Effect of vitamins C and E on spermatogenesis in mice exposed to cadmium. *Rep Toxicol* 2008; 25:84-8. doi.org/10.1016/j.reprotox.2007.10.004
22. Zolghadri Y, Fazeli M, Kooshki M, Shomali T, Karimaghaie N, Dehghani M. Achillea Millefolium L. hydro- alcoholic extract protects pancreatic cells by down regulating IL- 1 β and iNOS gene expression in diabetic Rats. *Int J Mole Cell Med* 2014; 3:255-62.
23. Alikhanzade M, Tehranipour M. [Investigating the neuroprotective effect of alcoholic extracts of Achillea biebersteinii leave on α motoneurons after sciatic nerve compression in Rats]. *SSUJ* 2014; 22:1323-32. (Persian)
24. Pereira JM, Peixoto V, Teixeira A, Sousa D, Barros L, Ferreira IC, et al. Achillea millefolium L. hydroethanolic extract inhibits growth of human tumor cell lines by interfering with cell cycle and inducing apoptosis. *Food Chem Toxicol* 2018; 118:635-44. doi.org/10.1016/j.fct.2018.06.006
25. Asliranifam N, Hasanzadeh SH, Najafi GH. [The effects of hydroalcoholic extract of Achillea Millefolium on invitro fertilization and embryonic development process in Mice]. *Qom Uni Med Sci J* 2017; 10: 23-3. (Persian)
26. Najafi RA, Taheri A, Najafi AA, Rouhollahi M. Effect of Achillea millefolium loaded nanophytosome in the post thawing sperm quality and oxidative status of rooster semen. *Cryobiology* 2018; 2: 4-11.
27. Salahipour MH, Hasanzadeh S, Malekinejad H. Ameliorative effects of Achillea millefolium inflorescences alcoholic extract against nicotine-induced reproductive failure in Rat. *Exp Toxicol Pathol* 2017; 69:504-16. doi.org/10.1016/j.etp.2017.04.012
28. Jalali AS, Hasanzadeh S, Malekinejad H. Achillea millefolium inflorescence aqueous extract ameliorates cyclophosphamide-induced toxicity in rat testis: stereological evidences. *Chinese J Natural Med* 2012, 10: 247-54. doi. 10.1016/S1875-5364(12)60050-8

The Ameliorative Effects of *Achillea millefolium* Inflorescence Hydro Alcoholic Extract on Sperm Parameters in Male Rats Exposed to Diethyl-Hexyl-Phthalate

Karimpouraliabad Z¹, Hasanzadeh S^{*2}, Razi M²

(Received: September 28, 2019)

Accepted: January 13, 2020)

Abstract

Introduction: Esters of phthalates, particularly di-(2-ethylhexyl)-phthalate (DEHP) generally utilized in plastic industry are environmental hazardous pollutants, has toxic effects on body systems, including reproductive system. The aim of this study was to evaluate the effects of *Achillea millefolium* on rats' sperm exposed to DEHP.

Materials & Methods: In this study, 45 male rats were randomly divided into 9 groups. 1- Control, 2- sham, received corn oil, 3- received 75mg/kg/day hydro alcoholic extract of *Achillea millefolium* inflorescence, 4- Low-dose diethyl-hexyl-phthalate (DEHP1), 5- Low-dose diethyl-hexyl-phthalate+*Achillea millefolium*, (DEHP1+A) 6- Medium-dose diethyl-hexyl-phthalate (DEHP2), 7- Medium-dose diethyl-hexyl-phthalate + *Achillea millefolium*, (DEHP2+A) 8- High-dose diethyl-hexyl-phthalate (DEHP3), 9- High-dose diethyl-hexyl-phthalate + *Achillea millefolium* (DEHP3+A). All of groups except the control group were treated by

gavage for 40 days. After euthanized, the epididymal sperms are collected to investigate the sperm parameters. Data were analyzed using ANOVA and Tukey post hoc tests.

Findings: di-(2-ethylhexyl)-phthalate significantly ($P < 0.05$) decreased the sperm parameters including, count, viability, motility and maturation of the nucleus and significantly increased the breakage of sperm nuclear DNA in comparison to control group. *Achillea millefolium* inflorescence hydro alcoholic extract had a positive effect on these parameters.

Discussion & Conclusions: More likely *Achillea millefolium* inflorescence hydro alcoholic extract has antioxidant effects thus reduces the injurious effects of di-ethylhexyl phthalate on sperm parameters.

Keywords: di-(2-ethylhexyl)-phthalate, *Achillea millefolium* inflorescence, Rat, Sperm

1. Dept of Comparative Histology, Faculty of Veterinary Medicine, Urmia University, Urmia, Iran

2. Dept of Veterinary Basic Sciences, Faculty of Veterinary Medicine, Urmia University, Urmia, Iran

*Corresponding author Email: s.hasanzadeh@urmia.ac.ir