بررسی نمای گلیوم های مغزی و تومورهای متاستاتیک مغز در توموگرافی کامپیوتری

علیرضا خاتمی*[1]، سید هادی خرازی[2]، مهرشاد جمالی[3]، سهراب شهزادی[4]، سوفیا صبوری[5]، ، مجید ساکی پور[6]، مستوره مهرآفرین[7]

1)استادیار بخش رادیولوژی، بیمارستان کودکان مفید، دانشگاه علوم پزشکی شهید بهشتی
2)استادیار بخش رادیولوژی، بیمارستان شهدا تبریش ،دانشگاه علوم پزشکی شهید بهشتی
3)رزیدنت رادیولوژی، دانشگاه علوم پزشکی شهید بهشتی
4)دانشیار بخش جراحی اعصاب ، بیمارستان شهدا تبریش ،دانشگاه علوم پزشکی شهید بهشتی
5)استادیار بخش رادیولوژی، بیمارستان شهدا تبریش ،دانشگاه علوم پزشکی شهید بهشتی
6)رزیدنت رادیولوژی، دانشگاه علوم پزشکی شهید بهشتی
7)محقق

تاریخ دریافت: 87/5/1 **تاریخ پذیرش:87/7/2**

چکیده

مقدمه: گلیوم ها و متاستازهای مغـزی بزرگتـرین گـروه ضایعات نئوپلاستیک مغزی را تشکیل می دهند که شـباهتهایی در مشخصات تصویرنگاری سن بروز و تظاهرات کلینیکی دارند. هدف از این مطالعه بررسی نمای تصویـری این دو گـروه از تـومورها در مرکز استریوتاکسی بیمـارستان شهدای تجریش بوده است.

مواد و روش ها: در این مطالعه توصیفی-تحلیلی کور و گذشته نگر، 139 پرونده از بیمـاران مبـتلا بـه طیفـی از بیماریهـا مانند گلیوم مغزی، متاستاز مغز، ضایعات عفونی مثل آبسه و لنفوم مورد بررسی قرار گرفت و تصاویرCT–Scan این بیماران بررسی و اطلاعات آنها براساس تعداد ضایعه، اندازه، موقعیت، دانسیته، توزیع ضایعه و پیشرفت ضایعه بعد از تزریق کنتراست وریدی، جمع آوری و مورد تجزیه و تحلیل قرار گرفت.

یافته های پژوهش: در پرونده های مورد بررسی، نتایج بیانگر آن بود که 45/3 درصد ضایعات مشاهده شده گلیوم مغزی، 18/7درصد متاستاز مغزی، 21/5 درصد لنفوم اولیه و 10درصد آبسه مغزی بوده اسـت. همچنـین شـباهتهای زیـادی میـان گلیومها و متاستازهای مغزی دیده شد. متاستازها تمایل بیشتری برای درگیری جانکشن ماده سـفید و خاکسـتری داشـتند و تعداد ضایعات متعدد در CT–Scan بیش از آنکه به نفع گلیومها باشد، در آبسه ها، متاستازهای مغزی و لنفـوم اولیـه دیـده شد و در CT–Scan با کنتراست وریدی، نمای پیشرفت حلقه ای در تعداد زیادی از گلیومها و متاستازهای مغزی مشاهده شد.

بحث و نتیجه گیری: تصویربرداری بایستی با سایر مدالیته ها نظیر یافته های کلینیکی و آزمایشگاهی همراه باشد تـا بـه تشخیص دقیق تر کمک نماید. هرچند که تشخیص دقیق تنها با مطالعه نمونه بافتی(پاتولوژیک) ممکن خواهد بود.

واژه های کلیدی: گلیوم مغزی، تومورهای متاستاتیک مغز، توموگرافی کامپیوتری، آستروسیتوما

***نویسنده مسئول:** ارولوژیست ،استادیار دانشگاه علوم پزشکی ایلام

E-mail: alireza_khatami31@yahoo.com

[Downloaded from sjimu.medilam.ac.ir on 2026-11-28]

مقدمه

تشخیص و درمان ضایعات مغزی به لحاظ اهمیت این ارگان در کنترل اعمال، رفتار انسان و نیز اعضای درونی از اهمیت ویژه ای برخوردار است. این ضایعات طیف وسیعی از بیماریها را تشکیل داده که از مشکلات مادرزادی تا عفونتها و ضایعات فضاگیر خوش خیم و بدخیم را در بر می گیرد که بدین لحاظ از اهمیتی فوق العاده برخوردار می گردد.

ضایعات بدخیم تومورال مغز به دو دسته تومورهای اولیه و متاستاتیک تقسیم می گردند. انسیدانس سالیانه تومورهای اولیه مغز در آمریکا 8/2 تا 8/3 در 100000 نفر و به همین میزان متاستاز مغزی گزارش شده است(3،2،1). با این حال، شایعترین تومور داخل جمجمه ای بالغین متاستاز مغزی می باشد(5،4)، به گونه ای که یک پنجم تا یک چهارم بیماران سرطانی در اتوپسی دارای متاستاز مغزی هستند(3) که دو سوم موارد آنها در زمان حیات بیماران علامتدار شده اند (5). میزان شیوع تومورهای اولیه مغز در سفید پوستان بیش از سیاه پوستان(7،6،3،2،1) و در مردها 1/1 تا 1/7 برابر زنهاست(8،2). شایعترین تومور اولیه مغز گلیوما است که حدود 67-40 درصد تومورهای اولیه را تشکیل می دهد(2) که در مردها نیز کمی بیشتر از زنها دیده می شود(8). سن شیوع متاستاز مغزی دهه پنجم تا هفتم است و سن شیوع گلیوم ده تا پانزده سال کمتر است(5). متاستاز مغزی در بزرگسالان بیش از کودکان است(8،5،3) و شایعترین تومورهای اولیه ای که به مغز متاستاز می دهند ریه، پستان و پوست در بالغین و لوکمی و لنفوم در کودکان است(5). با توجه به شباهت زیاد میان نمای گلیوم و متاستاز مغزی که در سی تی اسکن وجود دارد به گو نه ای که براساس مطالعات مختلف 10-2/5 درصد موارد گلیومها بخصوص نوع بدخیم و تا 60 درصد تومورهای متاستاتیک می توانند خود را به صورت متعدد نشان دهند(10،9). به همین دلیل، تلاش کرده ایم مطالعه ای جهت بررسی نمای تصویربرداری گلیومها (گلیومهای بدخیم و گلیوبلاستوم مولتی فرم) و متاستازهای مغزی در بیماران مراجعه کننده به بخش استریوتاکسی مرکز پزشکی آموزشی و درمانی شهدای تجریش انجام داده تا خصوصیات این تومورها را در CT-Scan توصیف و با مطالعات انجام شده توسط سایر محققان تطبیق دهیم و آنها را با یافته های پاتولوژیک بیماران مقایسه و نتایج را مورد تجزیه و تحلیل قرار دهیم.

مواد و روش ها

در این مطالعه که به صورت گذشته نگر کور صورت گرفته است، 139 پرونده بیمارانی که شامل طیفی از بیماریها مانند گلیوم مغزی، متاستاز مغزی، ضایعات عفونی مثل آبسه و لنفوم مغزی بودند، مورد بررسی قرار گرفت که از این میان 119 مورد گلیوم، لنفوم، متاستاز و آبسه مغزی در آنالیز نهایی وارد شد.

تصاویر سی تی اسکن بیماران توسط رادیولوژیست بدون اطلاع از تشخیص اولیه خوانده شد و اطلاعات در همان زمان توسط محقق که نسبت به تشخیص اولیه بیماری بی اطلاع بود، در پرسشنامه مربوطه ثبت گردید.

متغیرهای فرم اطلاعاتی عبارت از سن، جنس، تعداد ضایعه، محل ضایعه، نوع ضایعه (هموژن، هتروژن) و تقسیم بندی هر نوع، دانسیته ضایعه بدون تزریق (هیپودنس، ایزودنس و هیپردنس)، دانسیته ضایعه با تزریق (اینهنسمنت هموزن، هتروزن یا رینگ)، اندازه ضایعه، وجود ادم اطراف ضایعه و اندازه ادم، شیفت خط وسط، اثر فشاری و تشخیص پاتولوژیک نهایی (گلیوم، متاستاز، لنفوم، آبسه) بودند. سپس اطلاعات استخراج شده مورد تجزیه و تحلیل آماری قرار گرفته و آمارهای توصیفی، درصد و نسبت هر یک از متغیرها با استفاده از آزمونهای t-Test و χ^2 و نرم افزار SPSS ۱۱،۵ محاسبه و آنالیز گردید.

یافته های پژوهش

از 139 پرونده مورد بررسی، 63 مورد (45/3درصد) گلیوم مغزی، 26 مورد (18/7درصد) متاستاز مغزی، 30 مورد (21/5درصد) لنفوم اولیه مغز و 14 مورد (10درصد) آبسه مغزی بود. 6 مورد دیگر (4/5 درصد) سایر ضایعات فضاگیر مانند کرانیوفارنژیوم، درموئید و هماتوم داخل مغزی بودند.

میانگین سن افراد مبتلا به لنفوم اولیه 17/32±49/61، استروسیتومای(گلیوم) درجه بالا 21/19±38/6 و متاستازهای مغزی 12/78±53/27

[Downloaded from sjimu.medilam.ac.ir on 2026-11-28]

سال بود. تفاوت معنی داری بین میانگین سن افراد مبتلا به لنفوم اولیه و استروسیتومای درجه بالا(P=۰،۱۸) و استروسیتومای درجه بالا و متاستاز مغزی(P=۰،۰۰۱) مشاهده شد. اما بین میانگین سن افراد مبتلا به لنفوم اولیه و متاستاز مغزی تفاوت معنی داری مشاهده نگردید(P=۰،۳۸٤). در مجموع، تفاوت معنی داری بین توزیع سنی افراد سه گروه مشاهده گردید(P=۰،۰۰٦) و گروه سنی 59-50 سال دارای بیشترین فراوانی در تمام گروههای مورد مطالعه بود(جدول شماره 1).

میزان ابتلاء زنان در تمام گروهها کمتر از مردان بود، به نحوی که نسبت ابتلای زنان به مردان در مبتلایان به لنفوم اولیه مغزی 11/19، استروسیتومای درجه بالا 21/42 و متاستازهای مغزی 12/14 بود. در مجموع تفاوت معنی داری بین توزیع جنسی افراد سه گروه مشاهده نگردید(P=۰،۵۲۷).

نسبت ضایعات متعدد به منفرد در گروههای مختلف متفاوت بود، به نحویی که این نسبت در گروه مبتلایان به لنفوم های اولیه 8/22، استروسیتومای درجه بالا 8/55 و متاستازهای مغزی 15/11 بود. امری که بیانگر وجود اختلاف معنی دار بین توزیع تعدد ضایعات افراد سه گروه بود(P=۰،۰۰۰).

42 درصد از ضایعات بیش از 4 سانتیمتر بودند (نمودار شماره 1)، در حالیکه در مبتلایان به لنفوم های اولیه ضایعات با اندازه 4-3 سانتیمتر (56/7 درصد)، در گروه استروسیتومای درجه بالا ضایعات بزرگتر از 4 سانتیمتر (52/4 درصد) و مبتلایان به متاستازهای مغزی ضایعات 4-3 سانتیمتر (53/8 درصد) بیشترین فراوانی را داشتند، اما اختلاف معنی داری بین توزیع اندازه ضایعات در افراد 3 گروه مشاهده نگردید(P=۰،۷۵)(نمودار شماره 1).

در 84 درصد از بیماران، ضایعه دارای اثر فشاری بود به نحوی که در 73/3 درصد مبتلایان به لنفوم های اولیه، 87/3درصد استروسیتومای درجه بالا و 88/5 درصد متاستازهای مغزی اثر فشاری مثبت بود، ولی اختلاف معنی داری بین توزیع اثر فشاری ضایعه در افراد گروهها مشاهده نگردید(P=۰،۱۵۸).

نتایج نشان دادند که دانسیته Hypo بیشترین فراوانی و دانسیته هتروژن کمترین فراوانی را در CT-Scan بدون تزریق بیماران داشتند(جدول شماره 3). اما در مجموع تفاوت معنی داری بین توزیع نوع دانسیته ضایعه افراد گروهها مشاهده نشد(P=۰،۸۵٤). کلسیفیکاسیون در بررسیهای انجام شده ارتباط معنی داری با متاستازها داشت(P=۰،۰۰۰۵)، در حالیکه آبسه ها در هیچ موردی کلسیفیکاسیون نداشتند.

از نظر شدت (Enhancement) ضایعه نیز بیشترین فراوانی مربوط به نوع شدید Enhancement بود و نوع خفیف آن دارای کمترین فراوانی بود(نمودار شماره 2)، (شکل1. تصویر ضایعه با اینهنسمنت جزئی).

در موارد غیرهموژن توزیع نوع Enhancement ضایعه بیانگر فراوانی بیشتر نوع Mixed نسبت به نوع Nodular بود. نسبت نوع Mixed به نوع Nodular در لنفوم های اولیه 4 به 3، در استروسیتومای درجه بالا 9 به 8 و در متاستازهای مغزی برابر یک بود (جدول شماره 4). اختلاف معنی داری از نظر توزیع نوع Enhancement ضایعه در موارد غیر هموژن افراد گروهها مشاهده نگردید (P=۰،۹۶۲)،(شکل. 2).

در بیمارانی که دچار نکروز مرکزی یا وجود Enhancement ضایعه بودند(Ring enhancement) بیشترین فراوانی مربوط به نوع ضخیم(Thick) آن بود، به نحویی که 30 درصد بیماران مبتلاء به لنفوم های اولیه، 23/8 درصد استروسیتومای درجه بالا و 42/3 درصد متاستازهای مغزی دارای وضعیت Thick بودند (نمودار شماره 3). بین توزیع نکروز مرکزی با Enhancement ضایعه در افراد سه گروه اختلافی معنی دار مشاهده شد،(P=۰،۰۱۱) (شکل. 3،4).

10/9 درصد بیماران دچار درگیری جانکشن ماده سفید و خاکستری بودند. این درگیری در لنفوم های اولیه 10 درصد، استروسیتومای درجه بالا 4/8 درصد و متاستازهای مغزی 26/9 درصد بود. بنابراین، متوجه می شویم که اکثر افراد فاقد هرگونه درگیری جانکشن ماده سفید و خاکستری بودند. اما مبتلایان به استروسیتومای درجه بالا کمترین درگیری و

[Downloaded from sjimu.medilam.ac.ir on 2026-11-28]

متاستازهای مغزی بیشترین درگیری را داشتند. در مجموع تفاوت معنی داری بین توزیع درگیری جانکشن ماده سفید و خاکستری در افراد گروهها مشاهده گردید(P=۰،۰۱۷).

71/4 درصد بیماران فاقد هرگونه درگیری ناحیه پری ونتریکولار بودند. این درگیری در 30 درصد لنفوم های اولیه، 27 درصد استروسیتومای درجه بالا و 30/8 درصد متاستازهای مغزی مشاهده گردید. اما نتایج عدم وجود اختلاف معنی دار بین توزیع درگیری ناحیه پری ونتریکولار در افراد گروهها را نشان می داد(P=۰،۹۱۹).

بحث و نتیجه گیری

در مطالعه حاضر تفاوتی معنی دار بین میانگین سنی بیماران متاستاتیک و گلیوم مغزی دیده شد(P=۰،۰۰۱). میانگین سنی در گلیومها 21/19±38/6 سال و متاستاتیک 12/78±53/27 سال بود که بیانگر پائین بودن سن شیوع گلیوم حداقل 15-10 سال از سن شیوع متاستازهای مغزی است و با آمارهای موجود مطابقت دارد(11 ،12).

جنسیت بیماران علی رغم اختلافات مشاهده شده در بیماران گلیوم و متاستاز که بیانگر درگیری کمتر زنان نسبت به مردان است از نظر آماری معنی دار نبود(P=۰،۵۲۷).

از نظر درگیری جانکشن ماده سفید و خاکستری میان موارد مشاهده شده در گلیوم و متاستاز مغزی تفاوتی معنی دار وجود داشت(P=۰،۰۰۹) که در تأیید این نظریه است که متاستازها حاصل میکروآمبولیهای تومورال می باشند که در عروق کوچک و تنگی های ناگهانی بدام افتاده و ایجاد ضایعه کرده اند، محل این عروق تنگ در قشر مغز و جانکشن ماده سفید و خاکستری است(10 ،3)، هرچند که در 10 درصد موارد لنفومها نیز درگیری این ناحیه گزارش شده است.

از نظر دانسیته ضایعه در CT-Scan بدون تزریق تفاوتی معنی دار میان گلیوم، متاستاز، لنفوم اولیه و آبسه های مغزی رویت نشد که در بررسی سایر موارد نیز دیده می شود(13)، هرچند که در هیچ موردی از آبسه ها ضایعه هیپردنس که موید هموراژی یا کلسیفیکاسیون درون ضایعه است مشاهده نگردید. در عین حال، ادم مشاهده شده در اطراف تومورها با موارد مشابه سایر محققان برابر بود ولی از نظر آماری تفاوت معنی داری میان گلیوم، متاستاز و لنفوم اولیه بدست نیامد(15 ،14).

تعداد ضایعه و مقایسه موارد مشاهده شده میان گلیوم، متاستاز، لنفوم اولیه و آبسه های مغزی نشان دهنده تفاوت معنی دار(P=۰،۰۰۰۱) در میان دو گروه اول (گلیوم و متاستاز) بوده و در مجموع 4 گروه نیز ضایعه بیشتر از آنکه نشانه گلیوم باشد در سایر گروهها مشاهده گردید(P=۰،۰۰۵) و تنها با توجه به شیوع بیشتر می توان تا حد زیادی در مورد متاستاتیک بودن ضایعات اظهار نظر کرد(زیرا شیوع لنفوم اولیه مغزی در افراد سالم 1/5-0/5درصد تومورهای مغزی است که بسیار کمیاب است). تعدد ضایعات نیز مشابه مقالات سایر محققان بود(10 ،9).

کلسیفیکاسیون در بررسیهای انجام شده ارتباط معنی داری با متاستازها داشت (P=۰،۰۰۰۵)، در حالی که علی رغم شیوع بیشتر هموراژی درون متاستازها نسبت به گلیومها و حتی لنفومها از نظر آماری تفاوت معنی داری مشاهده نگردید. آبسه ها در هیچ موردی کلسیفیکاسیون و خونریزی نداشتند. Enhancement ضایعات بعد از تزریق کنتراست وریدی در CT-Scan با مطالعه اشتنهوف (Steinhoff) مطابقت داشت(16) و اندکی کمتر از مطالعه Pott (13) بود. نوع Enhancement در آبسه ها 86/2 درصد، گلیومها 42 درصد، متاستازها 44 درصد و لنفوم ها 30 درصد نمای Ring-Like را نشان دادند اما از نظر آماری(P<۰،۰۰۰) این نما تائید کننده آبسه های مغزی است. در عین حال این نما در تفکیک ضایعه در هر دو گروه متاستاز و گلیوم کمک کننده نمی باشد، ولی افتراق دهنده گلیوم و متاستاز از لنفوم های اولیه است(P=۰،۰۰۱). این نتایج با مطالعه اشتنهوف(Steinhoff) مطابقت داشت(16). البته در بررسی سایر محققان نمای Ring-Like و هتروژن مشابه همدیگر تلقی شده و علت آن عدم توصیف نمای Ring-Like تعریف شده است(17).

در پایان باید گفت که درگیری نیم کره های مغزی نواحی پری ونتریکولار علی رغم اختلاف قابل مشاهده

[Downloaded from sjimu.medilam.ac.ir on 2026-11-28]

عددی، از نظر آماری معنی دار نبود(P=۰,۹۱۹) و نتایجی مشابه سایر بررسیهای انجام شده 80 درصد درگیری در جانکشن ماده سفید و خاکستری و در نیمکره های مغز 16-18 درصد در مخچه و 2-4 درصد در ساقه مغز) بدست آمد(10،11،15،16،17). شدت ادم پری تومورال(P=۰,۱۳٤)، Mass Effect (P=۰,۱۵۸)، دانسیته ضایعه در CT-Scan بدون تزریق و نوع Enhancement در موارد غیرهموژن(P=۰,۹٦۲) نیز اختلاف معنی داری را نشان نمی دادند.

بر اساس مطالعه حاضر مشخص گردید که هر چند برخی خصوصیات در نمای تصویرنگاری بدخیمی ها و ضایعات فضاگیر مغز می توانند به تمایز این ضایعات از یکدیگر کمک نمایند، اما نقش عمده آنها در اولویت دادن به یک تشخیص نسبت به سایر تشخیص ها است و برای تشخیص دقیق علاوه بر این تکنیک باید از سایر روش ها نیز کمک گرفت و تشخیص نهایی نیز با بررسی پاتولوژیک حاصل می شود، البته اینکه در مطالعه Bell و همکارت دقت سی تی اسکن در گلیوم گرید بالا 60 درصد و در گلیوم گرید پائین 85 درصد و در متاستاز 82 درصد گزارش شده است(18).

بررسی شاخصهای سن، تعداد ضایعه، درگیری در جانکشن ماده سفید و خاکستری مغز، کلسیفیکاسیون درون ضایعه و نوع Enhancement ضایعه در CT-Scan با تزریق از جمله مواردی بودند که به تشخیص ضایعات از یکدیگر کمک بیشتری کردند و سایر متغیرها نقش زیادی نداشتند.

سپاسگزاری

در پایان از زحمات شایان سرکار خانم فاطمه عبدالله گرجی در مرکز توسعه پژوهش بیمارستان کودکان مفید که در تایپ و آنالیز آماری این طرح نقش بسزایی داشتند سپاس گزاری به عمل می آوریم.

[Downloaded from sjimu.medilam.ac.ir on 2026-11-28]

جدول شماره 1. توزیع سن بیماران به تفکیک نوع ضایعه

ضایعه / سن	لنفوم های اولیه		استروسیتومای درجه بالا		متاستازهای مغزی		کل	
	تعداد	درصد	تعداد	درصد	تعداد	درصد	تعداد	درصد
10-19	2	7/1	5	8/1	0	0	7	6
20-29	1	3/6	9	14/5	0	0	10	8/6
30-39	6	21/4	9	14/5	4	15/4	19	16/4
40-49	3	10/7	9	14/5	5	19/2	17	14/7
50-59	8	28/6	10	16/1	7	26/9	25	21/6
60-69	4	14/3	7	11/3	7	26/9	18	15/5
70-79	3	10/7	5	8/1	2	7/7	10	8/6
80-89	1	3/6	8	12/9	1	3/8	10	8/6
جمع	28	100	62	100	26	100	116	100

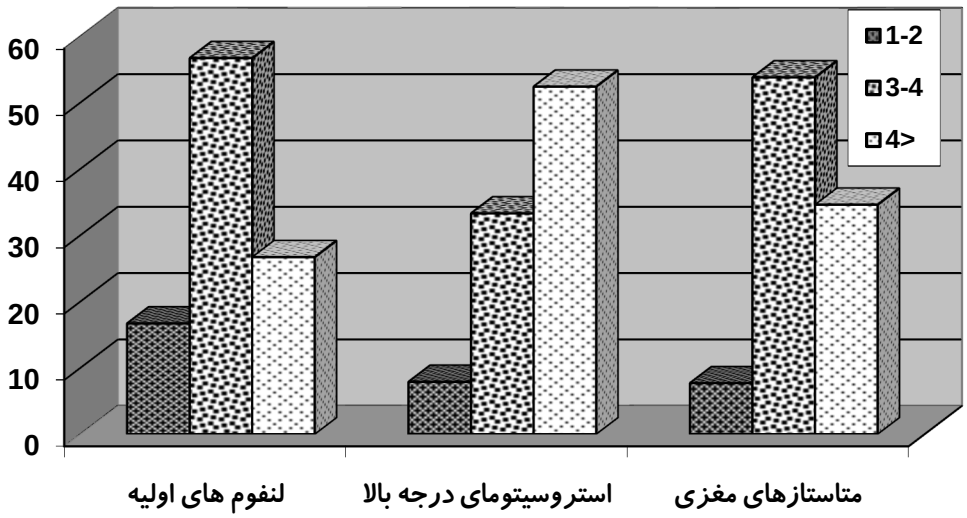

نمودار شماره 1. توزیع اندازه ضایعات در بیماران مورد مطالعه به تفکیک نوع ضایعه

[Downloaded from sjimu.medilam.ac.ir on 2026-11-28]

جدول شماره 2. توزیع شدت ادم پری تومورال در بیماران مورد مطالعه به تفکیک نوع ضایعه

ضایعه / شدت ادم	لنفوم های اولیه		استروسیتومای درجه بالا		متاستازهای مغزی		کل	
	تعداد	درصد	تعداد	درصد	تعداد	درصد	تعداد	درصد
Mild	7	23/3	25	39/7	6	23/1	38	31/9
Moderate	1	3/3	2	3/2	2	7/7	5	4/2
Severe	16	53/3	23	36/5	16	61/5	55	46/2
Negative	6	20	10	15/9	1	3/8	17	14/3
جمع	30	100	63	100	26	100	115	100

جدول شماره 3. توزیع نوع دانسیته ضایعه در CT-Scan **بیماران مورد مطالعه به تفکیک نوع ضایعه**

ضایعه / دانسیته	لنفوم های اولیه		استروسیتومای درجه بالا		متاستازهای مغزی		کل	
	تعداد	درصد	تعداد	درصد	تعداد	درصد	تعداد	درصد
Hetgen	1	3/3	2	3/2	0	0	3	2/8
Hyper	3	10	7	11/1	4	15/4	14	12/8
Hypo	15	50	39	61/9	15	57/7	69	63/3
Iso	7	23/3	12	19	4	15/4	23	21/1
جمع	26	86/7	60	95/2	23	88/5	109	100



نمودار شماره 2. توزیع شدت Enhancement **ضایعات در بیماران مورد مطالعه به تفکیک نوع ضایعه**

[Downloaded from sjimu.medilam.ac.ir on 2026-11-28]

جدول شماره 4. توزیع نوع Enhancement ضایعه در موارد غیرهموژن در بیماران به تفکیک نوع ضایعه

ضایعه / نوع انهنس	لنفوم های اولیه		استروسیتومای درجه بالا		متاستازهای مغزی		کل	
	تعداد	درصد	تعداد	درصد	تعداد	درصد	تعداد	درصد
Mixed	4	13/3	9	14/3	4	15/4	17	14/3
Nodular	3	10	8	12/7	4	15/4	15	12/6
جمع	7	23/7	17	27	8	30/8	32	26/9

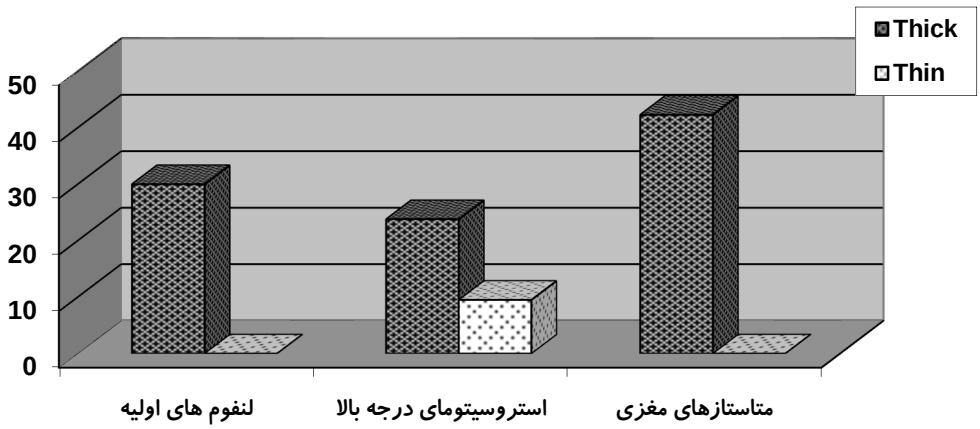

نمودار شماره 3. توزیع نکروز مرکزی یا وجود Enhancement ضایعه در بیماران به تفکیک نوع ضایعه

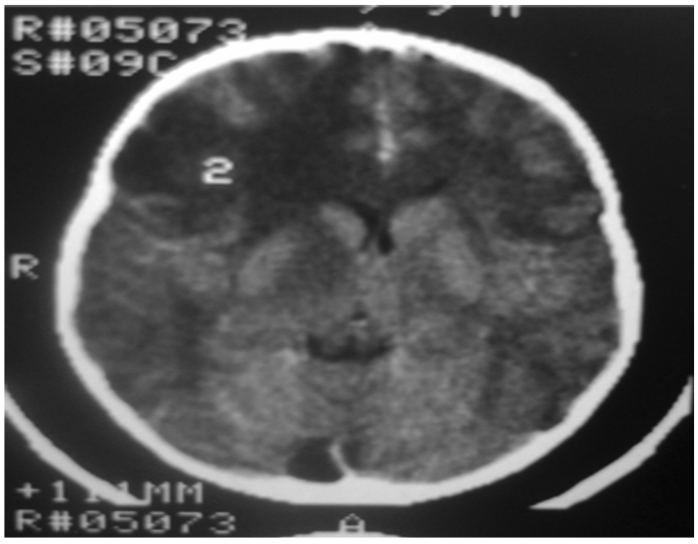

شکل 1. گلیوم گرید پائین (grade II) در سی تی اسکن با تزریق. ضایعه های پودنس در فرونتال راست که اینهنسمنت ندارد و دارای اثر فشار روی شاخ فرونتال راست است.

[Downloaded from sjimu.medilam.ac.ir on 2026-11-28]

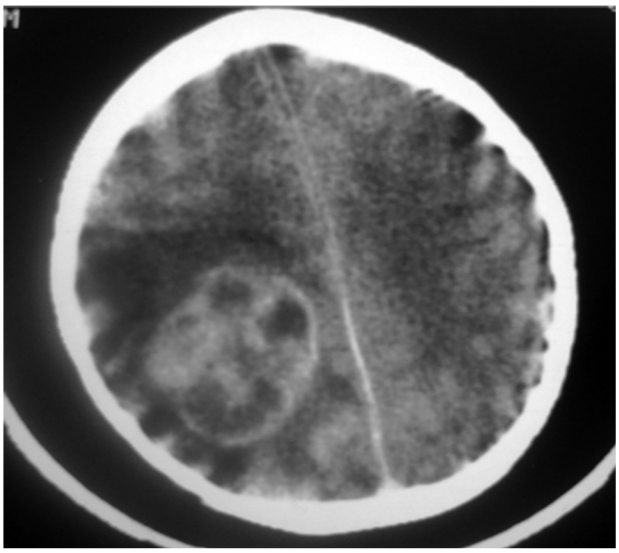

شکل 2. گلیوم گرید بالا در سی تی اسکن با ترزیق. یافته قابل مشاهده توده بزرگ با اینهنسمنت غیر یکنواخت خصوصاً رینگ اینهنسمنت ضخیم در پاریتال راست، ادم وازوژنیک فراوان نیز پیرامون ضایعه دیده می شود.

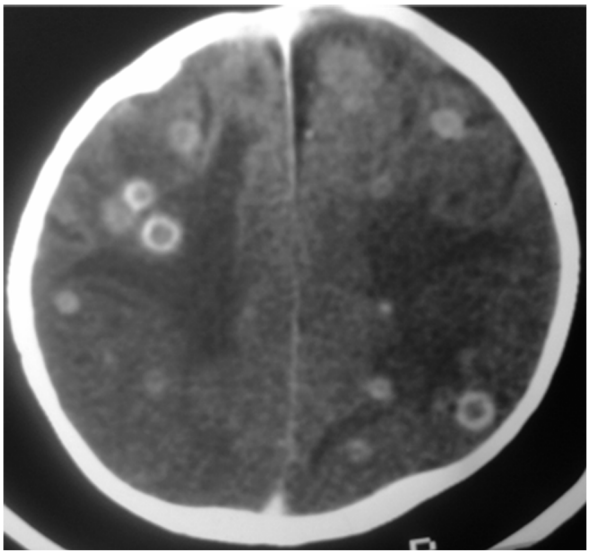

شکل 3. ضایعات متعدد با رینگ اینهنسمنت در هر دو نیم کره مغز همراه با ادم مجاور فراوان و درگیری جانکشن ماده سفید و خاکستری مغز در خانمی با متاستاز سرطان تخمدان

[Downloaded from sjimu.medilam.ac.ir on 2026-11-28]

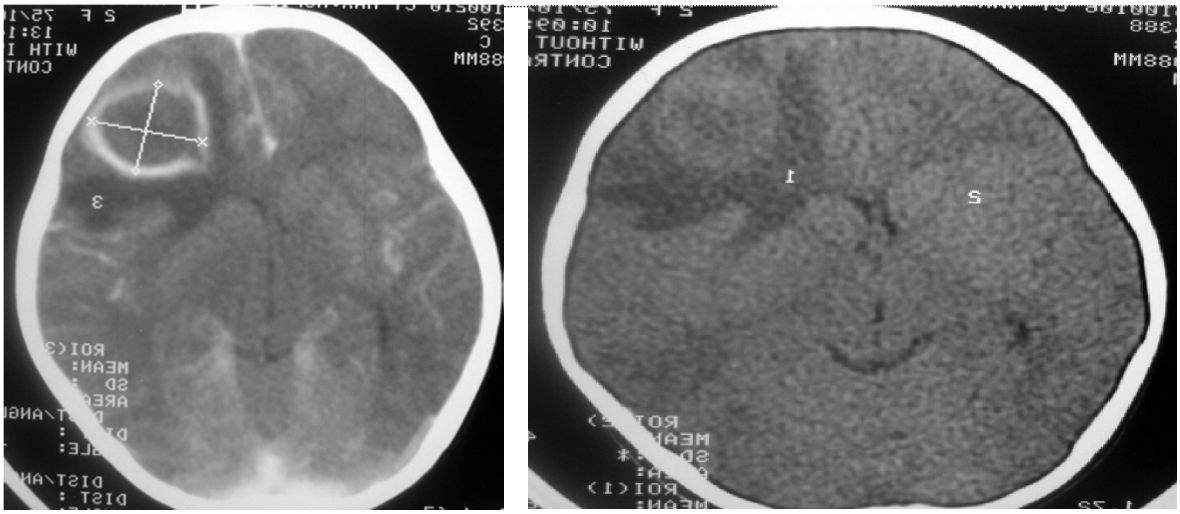

شکل 4. سی تی اسکن بدون نیم کره (راست) و با تزریق (چپ) در بیمار با آبسه مغزی. ضایعه نسبتاً هایپردانس در محیط و ایپودنس در مرکز در فرونتال راست که بعد از تزریق کنتراست رینگ اینهنسمنت پیدا کرده است. محل درگیری نیز در جانکشن ماده سفید و خاکستری است و ادم مجاور قابل توجه دارد.

References

1-Walker AE, Robin SM, Weinfeld FD. Epidemiology of brain tumors: the national survey of intracranial neoplasms. Neurology, **1985**; **35**:**219**-**26**.

2-Preston-Martin. Epidemiology of primary CNS neoplasms, Neurol Clinic, **1996**; **14**:**273**-**90**.

3-Posner JB, Chernik N.L. Intracranial metastases from systemic tumors. Adv Neurol, **1978**;**19**:**579**-**92**.

4-Wingo PA, Tong T, Bolden S. Cancer statistics .CA Cancer J Clin, **1995**; **45**:**8**-**30**.

5-Winn H. Richard, Youmans. Neurological surgery, fifth ed. W.B.Saunder's, **2003**: **1077**.

6-Mclendon R.E, Robinson J.S, JR, et al. The glioblastoma in Georgia, **1977**-**1982**, Cancer, **1985**; **56**: **894**-**7**.

7-Young JL, Miller RW. Incidence of malignant tumors in children. J Pediatrics, **1975**; **86**:**254**-**8**.

8-Annegers J, Schoenber B, Okazaki H, et al. Epidemiologic study of primary intracranial neoplasms. Arch Neurol, **1981**;**38**:**217**-**19**.

9-Sandarsan N, Tomita T. CT finding in multifocal gliomas. Acta Neurologica, **1981**; **59**:**217**-**26**.

10-Delattre J.Y, Krol G, Thaler H.T, Posner J.B, Distribution of brain metastases. Arch Neuro, Jul **1998**l;**45**(**7**):**741**-**744**.

11-Burger P.C, Pathological anatomy and CT correlation in the glioblastoma multiform, Appl. Neurophysiol., **1983**; **46**:**180**-**7**.

12-SZe G, Shin J, Krol G. Intraparenchymal brain metastases: MRI imaging versus contrast enhanced CT. Radiology, **1988**;**168**:**184**-**94**.

13-Seidl Z. Diagnosis of brain abscess using computer tomography. Cas Lek Cesk., **1990**, Apr **27**; **129**(**17**):**526**-**8**.

14-Pott G, Abott M.D, Vonsneidern B.S. National Cancer Institute study; Evaluation of computed tomography in the diagnosis of intracranial neoplasms. Radiology, Sep **1980**; **136**:**657**-**664**.

15-Ketonen L. Computerized tomography for diagnosis of supratentorial tumors. Actaneurol scand suppl, **1978**;**67**:**153**-**64**.

16-Steinhoff H, Lannksch W, Computed tomography in diagnosis and differential

[Downloaded from sjimu.medilam.ac.ir on 2026-11-28]

diagnosis of glioblastomas. Neuroradiology, **1970**;**14**:**193**-**200**.

17-Pott DG, Abott GF, Vonsneidern J.V. National cancer institute study; evaluation of CT in diagnosis of intracranial neoplasms. Radiology, Sep. **1980**;**136**(**3**):**657**-**664**.

18-Bell D, Grant R, Collie D, Walker M, Whittle IR. How well do radiologists diagnose intracerebral tumour histology on CT? Findings from a prospective multicentre study. Br J Neurosurg. Dec. **2002**;**16**(**6**):**573**-**7**.

A Study on Brain Gliomas and Metastases to Brain in Computerized Tomography

*Khatami A.[*1], Kharrazi S.H.[2], Jamali M.[3], Shahzadi S.[4], Sabouri S.[5], Sakipur M.[6],Mehrafarin M [7].*

(Received:22 Jul, 2008 Accepted:2 Sep, 2008)

Abstract

Introduction: Gliomas and brain metastases are the largest groups of brain neoplasms and may have similar appearances in manifestation, age group and imaging criteria in CT-Scans. This study aimed to overview the imaging appearances of these two groups of tumors in the stereotactic center of Shohada-e Tajrish hospital.

Materials & methods: This was an analytic descriptive blind retrospective study. 139 proved cases with various space occupying lesions were selected and their CT-Scans were investigated for number, size, location, distribution, density and enhancement after IV contrast. Then, the data were analyzed in SPSS using descriptive statistics and t-test and $\chi 2$ tests.

Findings: In this study, there were 45,3% brain gliomases, 18,7% metastases, 21,5% primary lymphoma and 10% abscesses. Like other investigators, we found similarity between gliomas and metastases to brain. Brain metastasis had greater tendency to involve white gray matter junction in contrast to gliomas. Multiple lesions were most likely metastases, abscesses or lymphomas rather than gliomas. Ring-like enhancement was found in majority of gliomases and metastases, but our study showed that this appearance must have greater correlation with brain abscess.

Conclusion: Imaging must be used in conjunction with other modalities such as para-clinical and clinical findings to make correct diagnoses. Of course, definite diagnoses can only be made with pathological specimen studies.

Key words: Gliomas, brain metastasis, astrocytoma, computerized tomography

1. Assist Prof., Dept of Radiology, Mofid Children's Hospital, Shahid Beheshti University of Medical Sciences,Tehran, Iran(corresponding author)

2. Assist Prof., Dept of Radiology, Shohada-e Tajrish Hospital, Shahid Beheshti University of Medical Sciences, Tehran, Iran

3. Resident of Radiology, Shahid Beheshti University of Medical Sciences, Tehran, Iran

4.Associate Prof., Dept of Neurosurgery, Shohada-e Tajrish Hospital , Shahid Beheshti University of Medical Sciences, Tehran, Iran

[Downloaded from sjimu.medilam.ac.ir on 2026-11-28]

5. Assist Prof., Dept of Radiology, Shohada-e Tajrish Hospital, Shahid Beheshti University of Medical Sciences, Tehran, Iran
6. Resident of Radiology, Shahid Beheshti University of Medical Sciences, Tehran, Iran
7. Researcher

Scientific Jour of Ilam Med University

[Downloaded from sjimu.medilam.ac.ir on 2026-11-28]