

## The Preventive Effect of Topical Administration of Human Mesenchymal Stem Cells-Conditioned Medium (MSC-CM) on DNCB-Induced Atopic Dermatitis-Like Model in Mice

Zahra Mohammadi<sup>1</sup> , Majid Hassanpourezatti<sup>1\*</sup> 

<sup>1</sup> Dept of Biology, School of Basic Sciences, Shahed University, Tehran, Iran

### Article Info

**Article type:**  
Research article

### Article History:

Received: 29 May 2022

Revised: 27 July 2022

Accepted: 10 September 2022

Published Online: 23 January 2023

### \* Correspondence to:

Majid Hassanpourezatti

Dept of Biology, School of Basic Sciences, Shahed University, Tehran, Iran

Email:

hassanpour@shahed.ac.ir

### ABSTRACT

**Introduction:** Atopic dermatitis (AD) is a chronic inflammatory skin disease for which there is no adequate treatment. Mesenchymal stem cells have already been used to treat inflammatory diseases. The present study investigated the effect of the administration of human mesenchymal stem cells-conditioned medium (MSC-CM) on the AD model and its relationship with central pain, the level of oxidative, and inflammatory stress factors in the skin.

**Material & Methods:** The AD model was established by topical administration of a 2% 4,2-dinitrochlorobenzene (DNCB) solution on the dorsal and ear skin of mice. Mice received topical MSC-CM and betamethasone ointment as a positive control three times a day for 2 weeks. Skin interleukin-4 (IL-4) and malondialdehyde (MDA) levels were measured by the ELISA method in all groups. Changes in nociception were assessed by the tail flick test. Histological changes in the body and ear skins were evaluated after hematoxylin-eosin (H&E) staining, and mast cells number in toluidine blue-stained sections were counted in this study.

(Ethic code: IR.SHAHED.REC.1399.095)

**Findings:** Topical administration of MSC-CM and betamethasone was able to reduce pain, inflammation, and changes of dermis thickness in the dorsal and ear skins, as well as the infiltration of mast cells in the skin of groups treated with DNCB. Moreover, MSC-CM, similar to betamethasone, decreased the level of IL-4 and MDA levels in the skin of DNCB receiving groups.

**Discussion & Conclusion:** The increase in IL-4 levels and lipid peroxidation play an important role in inducing AD-like lesions in the skin of the mouse in the DNCB model; in addition, the topical application of the MSC-CM is a potential therapeutic agent for AD.

**Keywords:** Atopic dermatitis, Conditioned culture media, Dinitrochlorobenzene, Interleukin-4, Mesenchymal Stem Cells

### ➤ How to cite this paper

Mohammadi Z, Hassanpourezatti M. The Preventive Effect of Topical Administration of Human Mesenchymal Stem Cells-Conditioned Medium (MSC-CM) on DNCB-Induced Atopic Dermatitis-Like Model in Mice. Journal of Ilam University of Medical Sciences. 2022;30(6): 32-44.

## اثر پیشگیری‌کننده تجویز موضعی محیط کشت بهینه با سلول‌های بنیادی مزانشیمی (MSC-CM) انسانی بر نوع شبه درماتیت آتوپیک ناشی از DNCB در موش

زهرا محمدی<sup>۱</sup>، دکتر مجید حسن پور عزتی<sup>۱\*</sup>

<sup>۱</sup> گروه زیست‌شناسی، دانشکده علوم پایه، دانشگاه شاهد، تهران، ایران

## چکیده

## اطلاعات مقاله

## نوع مقاله: پژوهشی

تاریخ دریافت: ۱۴۰۱/۰۳/۰۸

تاریخ ویرایش: ۱۴۰۱/۰۵/۰۵

تاریخ پذیرش: ۱۴۰۱/۰۶/۱۹

تاریخ انتشار: ۱۴۰۱/۱۱/۰۳

## نویسنده مسئول:

مجید حسن پور عزتی

گروه زیست‌شناسی، دانشکده علوم

پایه، دانشگاه شاهد، تهران، ایران

## Email:

hassanpour@shahed.ac.ir

**مقدمه:** درماتیت آتوپیک (AD) بیماری پوستی التهابی مزمنی است که درمان کافی برای آن وجود ندارد. سلول‌های بنیادی مزانشیمی پیش از این نیز برای درمان بیماری‌های التهابی استفاده شده‌اند. در مطالعه حاضر، اثر تجویز محیط کشت بهینه (MSC-CM) با سلول‌های بنیادی مزانشیمی انسان بر نوع AD و ارتباط آن با درد مرکزی، سطح فاکتورهای استرس اکسیداتیو و التهابی در پوست بررسی گردید.

**مواد و روش‌ها:** گونه AD توسط تجویز موضعی محلول حاوی ترکیب ۲،۴ دی نیترو کلروبنزن ۲ درصد (DNCB) روی پوست پشت و گوش موش‌ها ایجاد شد. موش‌ها MSC-CM و کرم بتامتازون را به‌عنوان کنترل مثبت، سه بار در روز به مدت ۲ هفته به‌صورت موضعی دریافت کردند. سطح اینترلوکین-۴ (IL-4) و مالون دی آلدئید (MDA) پوست در همه گروه‌ها به روش ELISA اندازه‌گیری گردید. تغییر در آستانه درد توسط آزمون پس کشیدن دم ارزیابی شد. تغییرات بافتی پوست بدن و گوش پس از رنگ‌آمیزی بافتی هماتوکسیلین-انوزین ارزیابی گردید و تعداد ماست سل‌ها در برش‌های رنگ‌آمیزی شده با تولوئیدین بلو شمارش شدند.

**یافته‌ها:** تجویز موضعی MSC-CM و بتامتازون توانست درد، التهاب و افزایش ضخامت درم در پوست پشت و لاله گوش و همچنین نفوذ سلول‌های ماست در پوست گروه‌های درمان شده با DNCB را کاهش دهد؛ همچنین MSC-CM مشابه با بتامتازون، سبب کاهش سطح IL-4 و MDA پوست گروه‌های دریافت‌کننده DNCB شد.

**بحث و نتیجه‌گیری:** افزایش سطح IL-4 و پراکسیداسیون لیپیدی نقش مهمی در ایجاد ضایعات شبه AD در پوست موش در مدل DNCB ایفا می‌کند و کاربرد موضعی MSC-CM عامل درمانی بالقوه‌ای برای AD است.

**واژه‌های کلیدی:** درماتیت آتوپیک، دی نیترو کلروبنزن، محیط کشت غنی‌شده، سلول بنیادی مزانشیمی، اینترلوکین-۴

**استناد:** محمدی، زهرا؛ حسن پور عزتی، مجید. اثر پیشگیری‌کننده تجویز موضعی محیط کشت بهینه با سلول‌های بنیادی مزانشیمی (MSC-CM) انسانی بر نوع شبه درماتیت آتوپیک ناشی از DNCB در موش. مجله علمی دانشگاه علوم پزشکی ایلام، بهمن ۱۴۰۱؛ ۳۰(۶): ۳۲-۴۴.



## مقدمه

درماتیت آتوپیک (Atopic dermatitis) یا به اختصار AD بیماری پوستی است که علل متنوعی برای آن ذکر شده است؛ اما به طور کلی، به هر نوع ضایعه پوستی با ماهیت التهابی درماتیت گفته می‌شود. علائم اصلی درماتیت شامل راش، تاول، خشکی، ترک خوردگی، خارش، سوزش، قرمزی، تورم و التهاب پوست است. عوارض ناشی از ابتلا به درماتیت را می‌توان با استفاده داروها و کرم‌های موضعی موجود در بازار دارویی تا حدودی برطرف کرد؛ اما درمان قطعی برای انواع مقاوم آن هنوز ارائه نشده است. یکی از اهداف مهم محققان یافتن روش‌های درمانی مناسب برای انواع درماتیت به‌ویژه انواع مقاوم به درمان است. بسیاری از بیماران مبتلا به این بیماری از درد مرکزی نیز رنج می‌برند (۱)؛ بنابراین، محققان به دنبال یافتن سازوکار درد در این بیماری و ارزیابی ترکیبات تسکین‌دهنده درد AD در مدل‌های حیوانی هستند. اهمیت توجه به این بعد از AD بدان سبب است که بروز درد در مبتلایان به این بیماری باعث کاهش کیفیت زندگی آنان می‌شود (۲).

سایتوکین‌ها ترکیباتی هستند که در تنظیم شدت التهاب‌های پوست نقش مهمی را بر عهده دارند. افزایش غلظت انواع متنوعی از سایتوکین‌های پیش التهابی در پوست بیماران AD، از جمله عامل نکروز تومور (TNF) و انواع متنوعی از اینترلوکین‌ها گزارش شده است که از این میان، افزایش سطح اینترلوکین-۴ (IL-4) بیش از دیگر عامل‌ها حائز اهمیت شناخته شده است (۳، ۴). در پوست مبتلایان به AD، به دنبال افزایش سطح Ige، سطح IL-4 افزایش می‌یابد و با فعال شدن گیرنده‌های آن در پوست، ماست سل‌ها فعال می‌گردد و در نتیجه، التهاب پوستی بروز می‌کند (۵). علاوه بر این، تولید MDA نیز به عنوان یکی از محصولات پراکسیداسیون لیپیدی در پوست در مدل‌های حیوانی شبه درماتیت گزارش شده

است (۶).

برخی از سلول‌های بنیادی خاصیت آنتی‌اکسیدانی دارند و تجویز موضعی آن‌ها بر سطح پوست آثار حفاظتی در برابر عوامل التهابی و استرس اکسیداتیو در پی داشته است (۷). سلول‌های بنیادی مقدار فراوانی ویزیکول‌های حاوی محصولات با خاصیت تعدیل‌کننده ایمنی و ضدالتهابی را به درون محیط کشت اطرافشان آزاد می‌کنند؛ بنابراین، محیط کشت بهینه یا غنی‌شده با سلول‌های بنیادی (MSC-CM)، حاوی مقدار چشمگیری از این ویزیکول‌ها است و این محیط کشت می‌تواند ترکیب درمانی بالقوه‌ای برای اختلالاتی با منشأ ایمنی و التهابی محسوب شود (۸). حضور موادی چون نیتریک اکساید (nitric oxide) و بسیاری از عامل‌های رشد در محیط کشت غنی‌شده با سلول‌های بنیادی توسط شواهد رو به افزایشی تأیید شده است (۹)؛ بنابراین، در این پژوهش تصمیم گرفته شد تا ابتدا اثر تجویز موضعی MSC-CM بر مدل AD القاشده توسط DNCB در موش‌های کوچک آزمایشگاهی ارزیابی گردد و سپس تغییرات غلظت IL-4 و MDA پوست در موش‌ها در گروه‌های درماتیتی درمان‌شده با MSC-CM و بتامتازون، به عنوان یک کنترل مثبت و درماتیتی درمان‌نشده، با یکدیگر مقایسه شوند.

## مواد و روش‌ها

در این مطالعه از موش‌های کوچک نر نژاد بلب‌سی با میانگین وزنی  $25 \pm 5$  گرم و سن ۸ هفته استفاده شد. این موش‌ها درون قفس‌های پلی‌اتیلن با سقف توری فلزی و دسترسی آزاد به آب و غذای استاندارد نگهداری گردیدند. موش‌ها به صورت تصادفی به گروه‌های کنترل، کنترل تحت درمان با محیط کشت تازه، درماتیتی‌شده با DNCB، درماتیتی با DNCB و تحت درمان با MSC-CM، درماتیتی با

کار در روزهای ۱۵، ۱۸ و ۲۲ نیز تکرار شد. در گروه‌های کنترل غیر درمانیت، موش‌ها تنها محلول حاوی استون و روغن زیتون را در گوش راست و ناحیه پشت بدن خود به صورت جلدی دریافت می‌کردند. در گروه تیمار با MSC-CM، یک روز پس از القای درمانیت، MSC-CM به میزان ۱۰۰ میکرولیتر به صورت موضعی مالیده می‌شد و این کار به صورت روزانه سه بار به مدت دو هفته ادامه یافت. گروه کنترل مثبت پماد تجاری بتامتازون (بتامتازون ۱/۳ درصد، داروپخش، ایران) را با همان حجم محلول DNCB به صورت موضعی دریافت کردند. گروه کنترل در مدت مشابه، وازلین را به صورت موضعی دریافت کرد. سلول‌های بنیادی مزانشیمی (MSC) بافت چربی انسان از بانک سلولی مرکز سلول درمانی پژوهشگاه حاوی محیط کشت (DMEM) شرکت ایده زیست (به همراه ۲۵ درصد سرم جنین گاوی [FBS, Gibco, UK] و ۲۱۱ واحد بین‌المللی در میلی‌لیتر پنی‌سیلین و یک درصد استرپتومایسین) در دمای ۳۳ درجه سانتی‌گراد و در غلظت ۵ درصد دی‌اکسید کربن کشت داده شده بودند. ابتدا MSC دومرتبه پاساژ داده شدند و زمانی که این سلول‌ها ۸۰ درصد بستر فلاسک‌های ۳۵ سانتی متری را پر کردند، دومرتبه با محلول PBS شستشو شدند و سپس به هر فلاسک ۲۱ میلی‌لیتر محیط کشت DMEM فاقد سرم افزوده گردید و به مدت ۴۸ ساعت انکوبه شدند. پس از این مرحله، محیط کشت جمع‌آوری گردید و به مدت ۵ دقیقه در دور ۵۰۰ سانتریفیوژ شد تا خرده‌های سلولی موجود در آن حذف شود. این محیط کشت که به آن محیط کشت شرطی شده با سلول‌های مزانشیمی (MSC-CM) اطلاق می‌گردد تا زمان استفاده، در دمای ۸۰- درجه سانتی‌گراد نگهداری شد. در این پژوهش، سنجش آستانه درد موش‌ها به روش پیشنهادی دئو و همکاران در سال ۲۰۱۸ و با آزمون

DNCB و تحت درمان با پماد بتامتازون و درمانیتی با DNCB و تحت درمان با محیط کشت تازه تقسیم‌بندی شدند. برای تهیه محلول استوک DNCB، میزان ۲۵۵ میلی‌گرم از گرانول‌های DNCB (۲-کلرو ۵و۴ دی‌نیتروبنزن، مرک، آلمان) با ترازوی دیجیتال توزین و در درون یک لوله فالكون ریخته شد؛ سپس حلال حاوی مخلوط استون و روغن زیتون با نسبت ۲ به ۵ همراه با هم زدن مداوم، با استفاده از پیست پاستور، به این پودر در مدت ۲۰ دقیقه افزوده گردید؛ سپس محلول ۲ درصد از DNCB با اضافه کردن حلال حاوی روغن زیتون و استون به محلول استوک تهیه شد. موش‌ها به هنگام تجویز موضعی محلول ۲ درصد از DNCB برای حفظ اصول اخلاقی کار با حیوانات، توسط تجویز داخل صفاقی محلول کتامین و زایلازین بیهوش گردیدند. این محلول حاوی کتامین (۱۰۰ میلی‌گرم/کیلوگرم) و زایلازین (۱۰ میلی‌گرم/کیلوگرم) در فسفات بافر سالین (PBS) و رقیق‌سازی دسه تا ۱۰ برابر حجم اولیه‌اش بود. موهای ناحیه پشت بدن موش‌ها پس از بیهوشی در همه گروه‌ها چیده و سپس محلول ۲ درصد از DNCB بر پشت بدن و روی گوش راست موش‌ها مالیده می‌شد. زمان‌بندی تجویز DNCB برای القای درمانیت و تجویز محیط کشت به این صورت بود که ابتدا، پوست ناحیه پشت بدن موش‌ها موچینی گردید و سپس حدود ۱۰۰ میکرولیتر از محلول DNCB ۲ درصد به نواحی پشت و یا سطح یک گوش هر حیوان تا سه روز متوالی به‌طور روزانه مالیده می‌شد تا حساسیت در پوست موش‌ها نسبت به این ترکیب ایجاد شود (۱۰). در مرحله ایجاد حساسیت، معمولاً واکنش بافتی در پوست موش‌ها دیده نمی‌شد. در مرحله بعد که القای درمانیت نام داشت، پنج روز پس از آخرین روز حساسیت‌زایی سه‌روزه، حدود پنجاه میکرولیتر از محلول DNCB ۲ درصد به پوست ناحیه پشت بدن و سطوح داخلی و خارجی یک گوش (گوش سمت راست) مالیده و این

پروتئین موجود در هر محلول با روش بردفورد اندازه‌گیری گردید (۱۳). غلظت MDA موجود در هر نمونه با استفاده از معرف اسید ۵-تیوباریتوریک و به روش فلوریمتری، بر اساس دستورالعمل کانتی و همکاران و با استفاده از کیت (شرکت طب پژوهان رازی) تعیین شد (۱۴). سطح اینترلوکین-۴ در هر نمونه توسط کیت ELISA تجاری این ترکیب اندازه‌گیری گردید. نتایج به‌صورت میانگین  $\pm$  SEM بیان شدند. تفاوت میان گروه‌ها با استفاده از تحلیل واریانس و آزمون t-student با نرم‌افزار آماری پریمس ارزیابی گردید. تفاوت داده‌ها با  $P < 0.05$  معنی‌دار شناخته شدند. برای مقایسه داده‌های امتیاز درماتیت از آزمون آماری ANOVA و آزمون حداقل اختلاف معنی‌دار (Least significant difference test) یا به‌اختصار (LSD) با  $P < 0.05$  استفاده گردید.

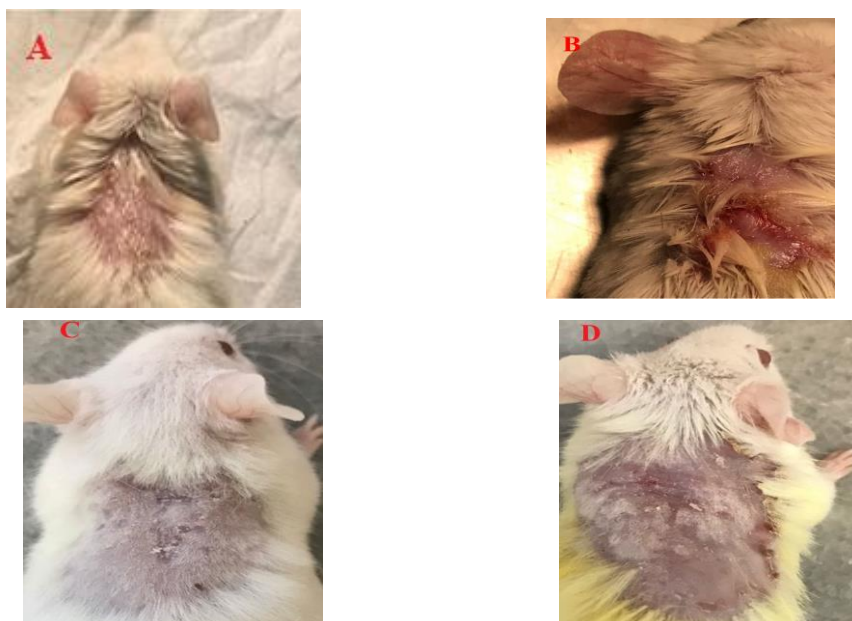
#### یافته‌ها

شکل شماره ۱ قسمت‌های A تا D تصاویر پوست ناحیه پشت موش‌ها در گروه‌های دریافت‌کننده DNCB و درمان‌شده با MSC-CM و بتامتازون ۱/۳ درصد را نشان می‌دهد. موش‌های کنترل هیچ‌گونه ضایعه پوستی را نشان ندادند (شکل شماره ۱-A). تجویز جلدی DNCB باعث ایجاد علائم شبه‌درماتیت در سطح پوست بدن و گوش موش‌ها شد (شکل شماره ۱-B). شدت این علائم در گروه‌های تحت درمان با MSC-CM (شکل شماره ۱-C) و درمان‌شده پماد بتامتازون (شکل شماره ۱-D) در مقایسه با گروه دریافت‌کننده DNCB به‌تنهایی کمتر بود. قدرت اثربخشی MSC-CM بر درماتیت با میزان اثربخشی پماد بتامتازون مساوی بود.

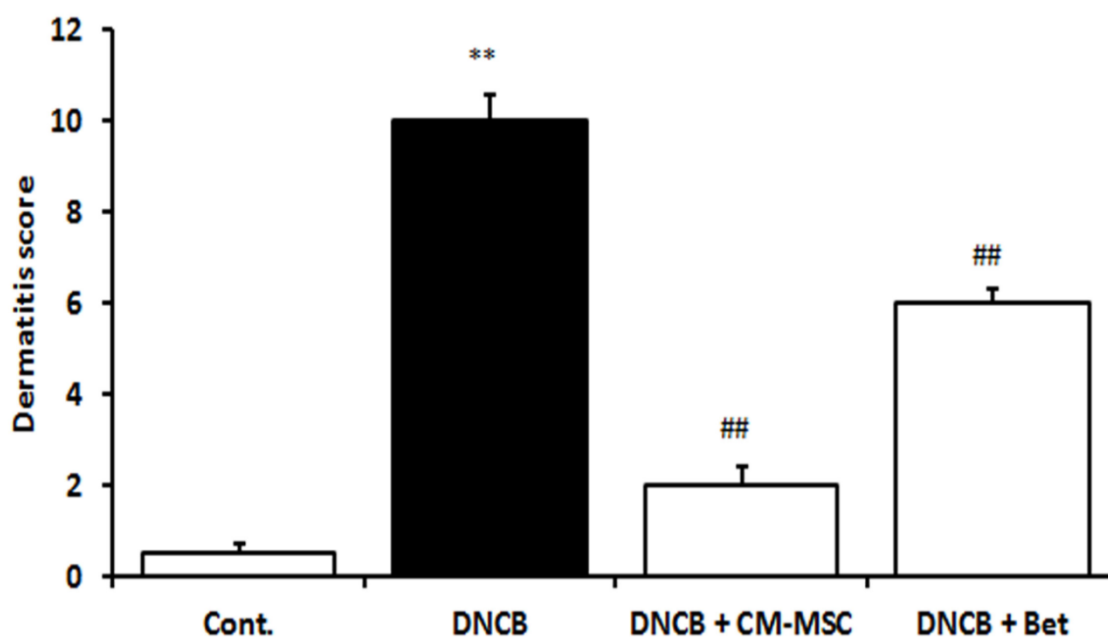
شکل شماره ۲ میانگین امتیاز درماتیت در گروه‌های مختلف را نشان می‌دهد. گروه‌ها شامل کنترل (Cont)، درماتیتی با دی‌نیترو کلروبنزن (DNCB)، درماتیتی با DNCB به همراه محیط شرطی‌شده با سلول‌های بنیادی (MSC-CM) و درماتیتی به همراه بتامتازون (۱/۳ درصد) است.

پس کشیدن دم (Tail-flick test) اندازه‌گیری گردید (۱۱). از پوست ناحیه پشت بدن و گوش موش‌ها در محل تجویز DNCB و MSC-CM، یک روز پس از آخرین تیمار و سنجش آستانه درد، در شرایط بیهوشی نمونه‌برداری شد. نیمی از نمونه‌های پوستی در محلول فرمالین ۱۰ درصد فیکس گردیدند. این نمونه‌های بافتی پس از آبگیری و شفاف‌سازی، قالب‌گیری و مقاطعی به ضخامت ۴ تا ۵ میکرومتر با استفاده از دستگاه میکروتوم از آن‌ها تهیه شد. ارزیابی هیستوپاتولوژیک بافت پوست و شمارش سلول‌های ماست به ترتیب پس از رنگ‌آمیزی‌های هماتوکسیلین-ائوزین و تولوئیدن بلو (Toluidine blue) روی همه مقاطع بافتی انجام گردید. لام‌ها زیر میکروسکوپ نوری با بزرگ‌نمایی‌های یکسان مشاهده و از نظر شدت التهاب، ضخامت اپیدرم، میزان خونریزی، ادم، پرخونی و عفونت ثانویه بررسی شدند. این ارزیابی‌ها به‌صورت کور و بدون اطلاع بافت‌شناس از گروه‌ها صورت گرفت. شدت التهاب نمونه‌های پوستی بر اساس روش پیشنهادی ژانگ و همکاران در سال ۲۰۱۸ به شرح ذیل درجه‌بندی شد (۱۲): امتیاز ۱. بدون التهاب؛ امتیاز ۲. کمترین میزان التهاب؛ امتیاز ۳. التهاب متوسط؛ امتیاز ۴. التهاب خفیف؛ و امتیاز ۵. التهاب شدید.

برای بررسی‌های بیوشیمیایی، از نیمه دیگر نمونه‌های پوست ناحیه پشت بدن موش‌ها استفاده گردید. این نمونه‌های بافتی پس از شست‌وشو با محلول سالین نرمال توزین شدند؛ سپس هر نمونه به یک لوله فالكون منتقل و محلول PBS (pH=4.7) به حجم ۱۰ میلی‌لیتر به آن اضافه و به مدت ۲ دقیقه در دستگاه هموژنایزر با سرعت ۵۰۰۰ دور در دقیقه هموژنیزه گردید. در همه مراحل هموژنیزه‌سازی، محلول حاوی نمونه‌ها در مجاورت بستر حاوی یخ قرار داشت؛ سپس محلول فوقانی (سوپرناتانت) لوله‌ها به‌وسیله سمپلر جدا و تا زمان بررسی‌های بیوشیمیایی در دمای ۸۰- درجه نگهداری شد. ابتدا میزان



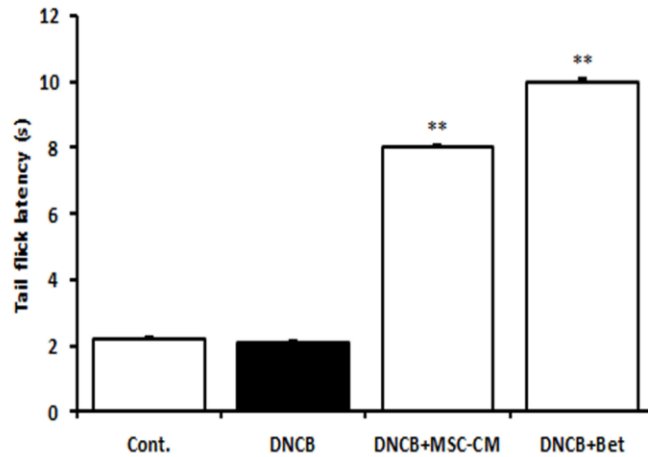
**شکل شماره ۱.** عکس‌هایی از ناحیه پوست پشت و گوش موش‌ها به دنبال القای dermatitis توسط DNCB و درمان‌های مختلف. تصاویر به ترتیب از سمت راست شامل موش کنترل (A)، موش مبتلا به dermatitis القاشده توسط تجویز سه‌روزه DNCB (B)، موش درمانی با DNCB و درمان با محیط کشت شرطی شده (MSC-CM) به مدت یک هفته (C) و موش درمانی با DNCB و درمان شده با بتامتازون (Bet) ۱/۳ درصد (D) است.



**شکل شماره ۲.** امتیاز dermatitis میان گروه‌های دریافت‌کننده DNCB و درمان با MSC-CM و بتامتازون مختلف. گروه‌ها شامل کنترل، درمانی، درمانی شده با DNCB، درمانی درمان شده با MSC-CM و درمانی شده با بتامتازون هستند. داده‌ها توسط ANOVA یک‌طرفه و آزمون LSD با یکدیگر مقایسه شدند. علائم به ترتیب سطح معنی‌داری با  $P < 0.01$  \*\* در مقایسه با گروه کنترل و  $P < 0.01$  ## در مقایسه با گروه DNCB را نشان می‌دهد. تعداد موش‌های هر گروه ۵ عدد است. حروف اختصاری: DNCB: دی‌کلرو نیتروبنزن، MSC-CM: محیط کشت غنی شده.

درمان با MSC-CM و بتامتازون در موش‌های دریافت‌کننده DNCB سبب افزایش معنی‌دار ( $P < 0.01$ ) زمان تأخیر تا پاسخ پس‌کشیدن دم موش‌ها در مقایسه با گروه کنترل شد.

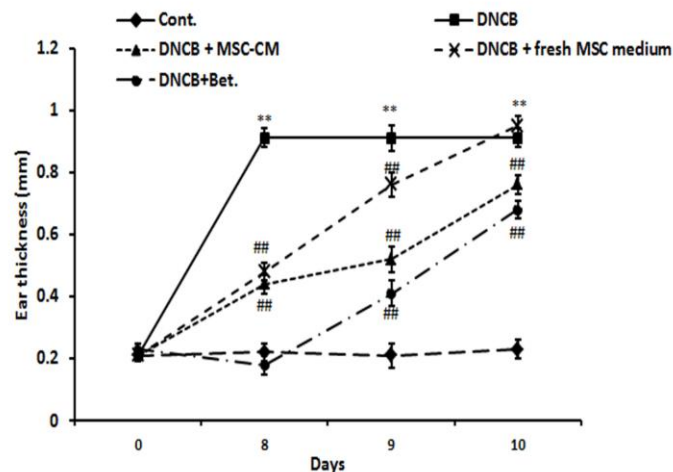
شکل شماره ۳ نتایج آستانه درد حاد موش‌ها در آزمون پس‌کشیدن دم در گروه‌های مختلف را نشان می‌دهد. تجویز DNCB به‌تنهایی تأثیری بر آستانه درد حاد موش‌ها ندارد.



**شکل شماره ۳.** اثر درمان با محیط کشت شرطی شده بر آستانه درد در موش‌های درمانی شده با DNCB در مقایسه با بنامتازون. داده‌ها به صورت میانگین زمان تأخیر تا پاسخ پس کشیدن دم  $\pm$  انحراف معیار استاندارد است. تعداد موش‌ها در هر گروه ۵ سر است. حروف اختصاری: Cont: گروه کنترل، DNCB: گروه دی‌نیترو کلروبنزن، DNCB+CM-MSC: گروه دی‌نیترو کلروبنزن+محیط کشت شرطی شده با سلول‌های مزانشیمی، DNCB+BM = گروه بنامتازون+دی‌کلرو نیتروبنزن. داده‌ها با ANOVA و آزمون متعاقب توکی مقایسه شده‌اند. سطح معنی‌داری با  $P < 0.01$ \*\*\* در مقایسه با گروه کنترل است.

DNCB افزایش یافت. درمان با MSC-CM روند افزایش ضخامت و ضخامت نهایی گوش موش‌های دریافت‌کننده DNCB را کاهش داد. استفاده از محیط کشت تازه و پماد بنامتازون نیز سبب کاهش معنی‌دار اثر افزایشی تجویز DNCB بر ضخامت گوش موش‌ها شد.

شکل شماره ۴ مقایسه میانگین ضخامت گوش در موش‌های گروه‌های مختلف طی ده روز پس از آخرین تجویز DNCB را نشان می‌دهد. میانگین ضخامت گوش موش‌ها از ۰/۲ در روز پیش از شروع تجویز DNCB، به ۱ میلی‌متر در پایان هشت روز پس از آخرین روز درمان با

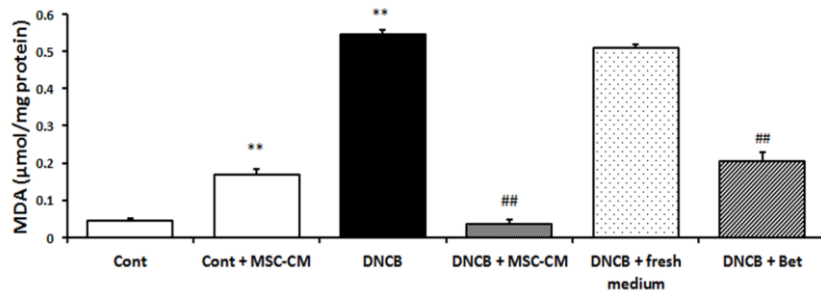


**شکل شماره ۴.** تغییرات ضخامت گوش موش‌ها در گروه‌های درمانی مختلف به دنبال القای درمانیت. نتایج به صورت میانگین  $\pm$  میانگین خطای استاندارد ارائه شده‌اند. گروه‌ها به ترتیب شامل کنترل (Cont)، درمانیت القا شده با DNCB، درمانیتی با DNCB+درمان با محیط کشت شرطی شده (DNCB+MSC-CM)، درمانیتی با DNCB+درمان با محیط کشت تازه (DNCB+fresh medium)، درمانیتی با DNCB+بنامتازون ۱/۳ درصد (DNCB+Bet) است. داده‌ها با آزمون واریانس دوطرفه و بونفرونی مقایسه شده‌اند.  $P < 0.01$ \*\* در مقایسه با کنترل و  $P < 0.01$ ### در مقایسه با گروه DNCB است.

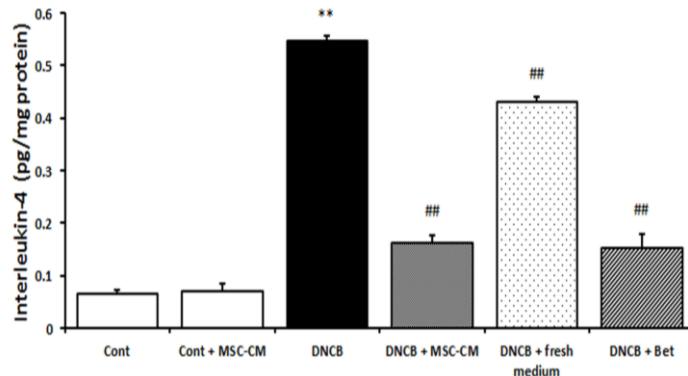
پوست ناحیه پشت بدن موش‌های دریافت‌کننده DNCB مشاهده می‌شود؛ همچنین درمان با محیط کشت تازه و DNCB، سطح این ترکیب را به میزان ۸/۳ برابر گروه کنترل افزایش داد، هرچند غلظت IL-4 در بافت پوست نمونه‌های کنترل تحت درمان با MSC-CM در مقایسه با کنترل بدون درمان، تفاوت معنی‌داری نشان نداد. درمان پوست با MSC-CM به مدت یک هفته، سبب کاهش معنی‌دار در سطح IL-4 در پوست موش‌های دریافت‌کننده DNCB شد. تجویز بتامتازون مشابه با MSC-CM، سبب کاهش (۱/۳ درصدی) IL-4 در پوست داشت. تجویز محیط کشت تازه به مدت یک هفته به موش‌های دریافت‌کننده DNCB، تنها اندکی سبب کاهش IL-4 در بافت پوست در مقایسه با گروه DNCB به‌تنهایی گردید.

شکل شماره ۵ نشان می‌دهد که میزان غلظت MDA در بافت پوست موش‌های گروه DNCB، ۱۳/۵ برابر میزان آن در گروه کنترل است (شکل شماره ۵). درمان با MSC-CM به‌تنهایی نیز سبب افزایش ۳/۳ برابر غلظت MDA در پوست موش‌ها شد؛ اما درمان با MSC-CM در موش‌های دریافت‌کننده DNCB به کاهش معنی‌دار (P<0.01) سطح MDA پوست در مقایسه با گروه DNCB به‌تنهایی منجر گردید. درمان با پماد بتامتازون در مقایسه با MSC-CM، به میزان کمتری سبب کاهش غلظت MDA در پوست موش‌های دریافت‌کننده DNCB شد.

شکل شماره ۶ اثر درمان‌های گوناگون بر غلظت IL-4 پوست موش‌ها را نشان می‌دهد. بر اساس این شکل، افزایش معنی‌دار (P<0.01) غلظت IL-4 در نمونه‌های



**شکل شماره ۵.** سطح MDA در پوست موش‌ها در گروه‌های القای درماتیت با DNCB و درمان مختلف. داده‌ها به صورت میانگین  $\pm$  انحراف معیار ارائه شده‌اند. تجزیه و تحلیل آماری با استفاده از آنالیز واریانس یک‌طرفه و مقایسه چندمرحله‌ای توکی صورت گرفت.  $P<0.01$  \*\* در مقایسه با کنترل و  $P<0.01$  ### در مقایسه با گروه DNCB است.



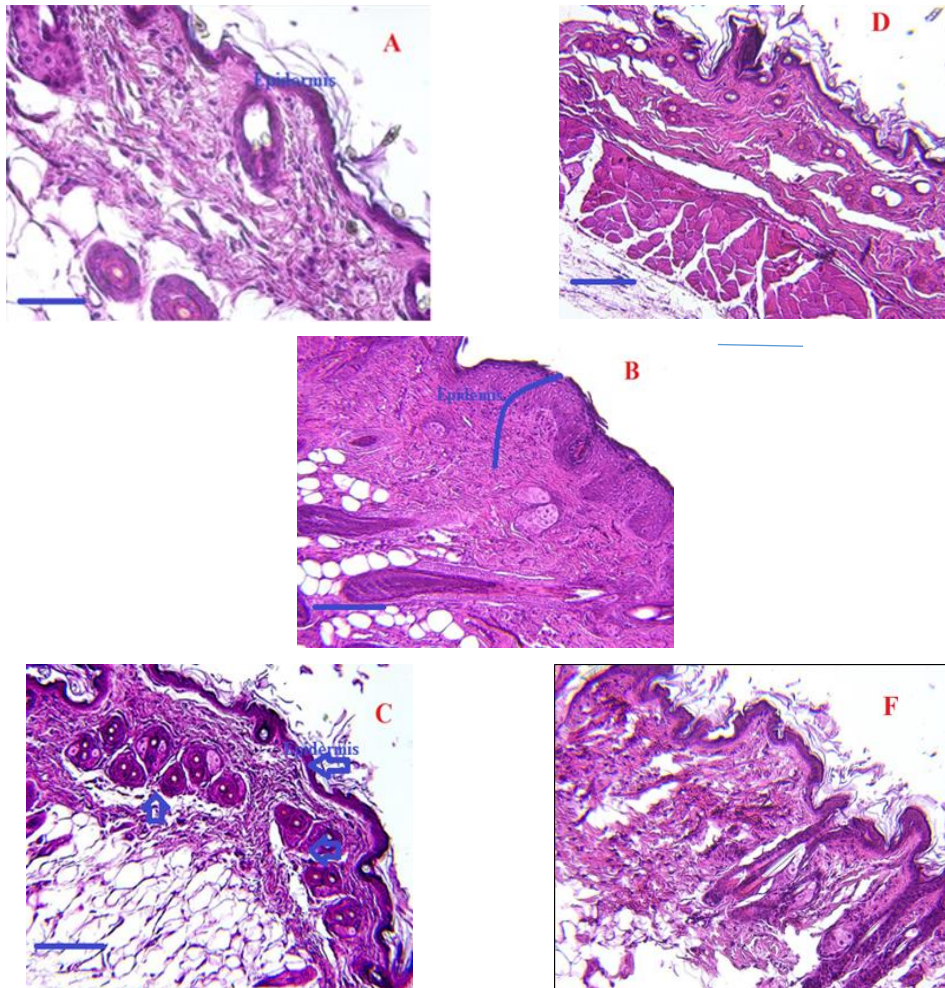
**شکل شماره ۶.** سطح اینترلوکین-۴ در پوست موش‌های گروه‌های القای درماتیت با DNCB و درمان مختلف. داده‌ها به صورت میانگین  $\pm$  انحراف معیار ارائه شده‌اند. تجزیه و تحلیل آماری با استفاده از آنالیز واریانس یک‌طرفه و مقایسه چندمرحله‌ای توکی صورت گرفت.  $P<0.01$  \*\* در مقایسه با کنترل و  $P<0.01$  ### در مقایسه با گروه DNCB است. گروه‌ها به ترتیب شامل کنترل (Cont)، درماتیت القاشده با DNCB، درماتیتی با DNCB+درمان با محیط کشت شرطی شده (DNCB+MSC-CM)، درماتیتی با DNCB+درمان با محیط کشت تازه (DNCB + fresh medium)، درماتیتی با DNCB+بتامتازون ۱/۳ درصد (DNCB+Bet) است.



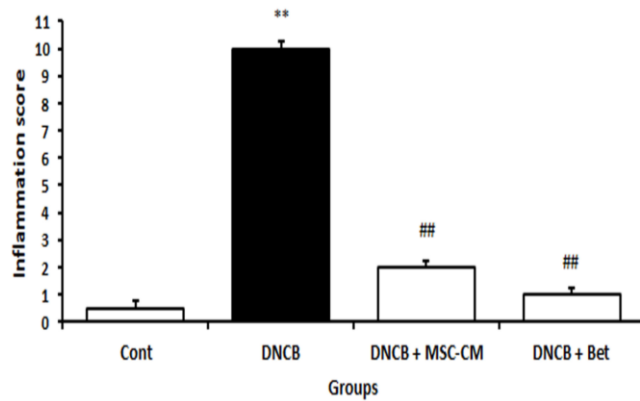
فولیکول‌های مو همراه با سلول‌های چربی اطراف آن‌ها در حال شکل‌گیری هستند (فلش‌ها در شکل شماره ۷). به‌طور مشابه با گروه درمانیتی درمان‌شده با MSC-CM، در گروه درمان‌شده با پماد بتامتازون نیز، اپیدرم حالت طبیعی یافته و هر سه لایه اپیدرم، درم و هیپودرم پوست تشکیل‌شده و رگ‌های خونی موجود در نمونه پوستی این گروه بسیار اندک است و تعدادی از فولیکول‌های ریز در حال شکل‌گیری هستند.

نمونه پوست تهیه‌شده از گروه درمانیتی درمان‌شده با محیط کشت تازه نیز لایه اپیدرمی ضخیم‌تر از گروه کنترل دارد؛ اما در این گروه آسیب‌هایی در لایه درم دیده می‌شود و علاوه بر این، فولیکول‌های مو از بین رفته‌اند.

تصاویر برش‌های بافتی پوست و گوش موش‌ها (رنگ آمیزی شده با هماتوکسیلین-ئوزین) در شکل شماره ۷ ارائه شده است. اپی‌تلیوم نازک و طبیعی، فولیکول‌های موی قابل‌رؤیت و گرانولیشن اندکی در نمونه پوست موش‌های گروه کنترل دیده می‌شود؛ اما در گروه درمانیتی، اپی‌تلیوم پوست ضخیم و ساختار آن به‌هم‌ریخته و ساختار فولیکول‌های مو از بین رفته است و گرانولیشن همراه با علائم التهابی شدید در بخش درم مشاهده می‌گردند؛ همچنین رگ‌های خونی پوست در نمونه تهیه‌شده از گروه درمانیتی پرخون‌تر از حالت طبیعی‌اند؛ اما ضخامت اپی‌تلیوم پوست و گرانولیشن در گروه درمانیتی درمان‌شده با MSC-CM به حالت طبیعی بازگشته است و التهاب کمتری دیده می‌شود و



**شکل شماره ۷.** تصاویر میکروسکوپ نوری نمونه پوست موش‌های (رنگ آمیزی شده با هماتوکسیلین-ئوزین) دچار درمانیت القاشده توسط DNCB، درمان‌شده با MSC-CM در مقایسه با گروه کنترل. گروه‌ها شامل کنترل سالم (A)، درمانیتی با DNCB (B)، درمانیتی با DNCB و درمان با محیط کشت غنی شده (C)، درمانیتی با DNCB و درمان‌شده با پماد بتامتازون (D)، درمانیتی با DNCB و درمان‌شده با محیط کشت تازه (E) و کنترل سالم که تنها محیط کشت تازه (F) (میله مقیاس ۱۰۰ میکرومتر) است.

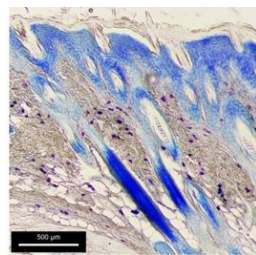


**شکل شماره ۸.** امتیاز التهاب بافت پوست ناحیه پشت موش. ابتدا نمونه بافت توسط هماتوکسیلین-ئوزین رنگ آمیزی شد و سپس امتیاز التهاب بر اساس توضیحات مندرج در متن مقاله محاسبه گردید. گروه‌ها شامل کنترل سالم، درمانی با DNCB، درمانی با DNCB و درمان با MSC-CM، درمانی با DNCB و درمان شده با پماد بتامتازون است. داده‌ها به صورت میانگین  $\pm$  SEM بیان می‌شوند. تفاوت معنی‌دار میان گروه‌ها با استفاده از آزمون t غیر زوجی Student و سپس آنالیز تعقیبی فیشر مشخص گردید. مقدار  $P < 0.01$  \*\* به عنوان نشانه‌ای از معنی‌دار بودن آماری در مقایسه با گروه کنترل و  $P < 0.01$  ## در مقایسه با گروه دریافت‌کننده DNCB ارائه شده‌اند.

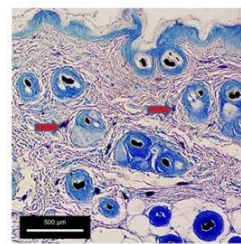
به روش تولوئیدن بلو تهیه شده از گروه‌های مختلف را نشان می‌دهد. تعداد ماست سل‌ها در نمونه پوست گروه درمانی در مقایسه با گروه کنترل، به‌طور چشمگیری بیشتر است. تجمع ماست سل‌ها در گروه کنترل مشاهده نمی‌شود؛ همچنین در گروه درمانی درمان شده با MSC-CM، تجمع ماست سل‌ها در پوست کمتر از گروه درمانی است. تجمع ماست سل‌ها در بافت پوست گروه درمانی درمان شده با بتامتازون شباهت بسیاری به گروه درمان شده با MSC-CM است.

منحنی شکل شماره ۸ امتیاز شدت التهاب برای هر یک از گروه‌ها را نشان می‌دهد. تجویز DNCB به افزایش امتیاز التهاب در این منطقه به عدد ۱۰، در مقایسه با گروه کنترل ۰/۵ منجر شد. امتیاز التهاب در گروه درمانی و دریافت‌کننده بتامتازون ۱/۵ و برای گروه درمانی درمان شده با MSC-CM معادل ۲ است. به این ترتیب مشخص می‌شود که اثربخشی ضدالتهابی MSC-CM با داروی بتامتازون برابر است.

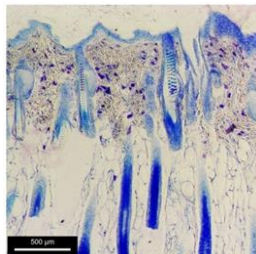
شکل شماره ۹ تصاویر بافت پوست رنگ‌آمیزی شده



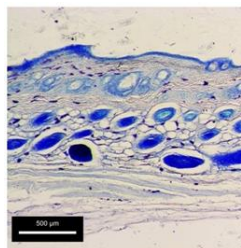
برش پوستی تهیه شده از گروه درمانی شده با DNCB



برش پوستی تهیه شده از گروه کنترل



برش پوستی تهیه شده از گروه درمانی شده با DNCB و درمان شده با محیط کشت بهینه



برش پوستی تهیه شده از گروه درمانی شده با DNCB و درمان شده با بتامتازون

**شکل شماره ۹.** تصاویر میکروسکوپی رنگ‌آمیزی شده با تولوئیدن بلو برای مشخص کردن تراکم سلول‌های ماست در بافت پوست. نمونه‌های پوستی با روش تولوئیدن بلو رنگ‌آمیزی شدند. برای تشخیص سلول‌های ماست در تصاویر، در تصویر A سلول‌های ماست که به رنگ بنفش درآمده‌اند، با فلش مشخص گردیده‌اند.

گروه درمانی درمان شده با بتامتازون ۲۲/۳ است. اثربخشی درمان با MSC-CM با بتامتازون بر امتیاز التهاب با یکدیگر برابر است.

جدول شماره ۱ نتایج میانگین امتیاز التهاب را نشان می‌دهد. امتیاز التهاب در گروه کنترل ۳/۲۱، گروه درمانیت ۷۹/۴، گروه درمان شده با MSC-CM ۲۴/۴۳ و

جدول شماره ۱. نتایج شدت التهاب محاسبه شده برای گروه‌های مختلف

گروه‌های پژوهش	کنترل	DNCB	MSC-CM+DNCB	DNCB+بتامتازون
میانگین شدت التهاب	۵/۵±۲۱±۳	۷۹/۴±۰/۴	۲۴/۴۳±۳	۲۲/۳±۰/۳

## بحث و نتیجه گیری

هدف مطالعه حاضر بررسی آثار درمان با MSC-CM بر آسیب‌های شبه‌درماتیت ناشی از تجویز موضعی DNCB بر پوست بدن و لاله گوش موش‌ها بود. تجویز موضعی DNCB باعث القای حالتی مشابه با درماتیت آتوپیک پوستی در موش‌ها با علائمی مانند خونریزی، خراشیدگی، فرسایش و خشکی در سطح پوست شد. در مقابل، درمان با MSC-CM به‌طور چشمگیری شدت درماتیت را در موش کاهش داد. علاوه بر این، افزایش تعداد سلول‌های کراتین‌ساز در لایه اپیدرمی پوست، ادم و التهاب پوستی در گروه DNCB و در گروه درمان شده با MSC-CM کاهش یافت؛ همچنین مشخص شد که آثار پیشگیری‌کننده MSC-CM و بتامتازون با تعدیل در غلظت اینترلوکین-۴ و MDA در بافت پوست مرتبط است. نفوذ ماست سل‌ها یکی از ویژگی‌های اصلی ضایعات درماتیتی است. ماست سل‌ها منبعی برای ترشح IL-4 هستند (۱۵). مطالعه حاضر از دیدگاه بافت‌شناسی نشان داد که در بافت پوست موش‌های حساس شده به DNCB، درجه بالایی از مهاجرت ماست سل‌ها به پوست مشاهده می‌شود و درمان با MSC-CM سبب کاهش تعداد ماست سل‌های پوستی گردید. در تأیید یافته‌های ما، مطالعات دیگر یکی از سازوکارهای القای درماتیت توسط DNCB را تشدید تولید محصولات پراکسیداسیون لیپیدی و IL-4 در بدن عنوان کرده‌اند (۱۶). علاوه بر این، نقش افزایش دیگر عامل‌های التهابی چون IL-1، IL-2، IL-6، IL-17، IFN-gama و IFN-alpha در خون بیماران درماتیت گزارش شده است (۱۷). پژوهش حاضر مشابه با

یافته‌های پیشین نشان می‌دهد که تغییرات IL-4 در مدل درماتیت القاشده با DNCB نسبت به دیگر عامل‌های التهابی، اهمیت بیشتری دارد (۱۸) و درمان با MSC-CM می‌تواند آن را کاهش دهد. علاوه بر این، یافته‌های ما نقش MDA در درماتیت حاصل از این مدل مشابه با مطالعات پیشین را تأیید می‌کند و یافته‌های ما نشان داد که سطح این عامل در پوست دچار درماتیت توسط MSC-CM کاهش می‌یابد (۱۹).

مطالعات انجام شده در ارتباط با اثر درمانی تجویز موضعی MSC-CM روی پوست، به‌تازگی و به‌صورت بسیار محدود منتشر شده‌اند که تأییدکننده و همسو با یافته‌های ما در پژوهش حاضر است؛ اما درعین حال محققین مدعی شده‌اند که این آثار مثبت MSC-CM از طریق میانجی‌های شیمیایی چون عامل‌های رشد، سایتوکین‌ها و ترکیبات ماتریکس خارج سلولی موجود در این محیط کشت اعمال می‌شوند (۲۰)؛ همچنین مطالعات نشان دادند که ترکیبات موجود در MSC-CM ممکن است از طریق پوست جذب گردند. همین امر توجیه می‌کند که چگونه ممکن است تجویز موضعی MSC-CM در پژوهش حاضر می‌تواند سبب درمان درماتیت ناشی از DNCB شود (۲۱).

به علت بروز برخی عوارض مسمومیت به دنبال مصرف خوراکی و تجویزی MSC-CM، دانشمندان ترجیح می‌دهند که از این محیط کشت به‌صورت موضعی یا در غلظت‌های بسیار اندک استفاده کنند که این مطلب هم تأییدی بر مطالعه حاضر و انتخاب روش درمان با تجویز موضعی این محیط کشت به موش‌ها برای مقابله با

DNCB در بافت‌های پوست موش‌ها، از طریق القای عامل های التهابی چون IL-4 و محصول پراکسیداسیون چربی‌ها، MDA تحت اثر استرس اکسیداتیو در بافت پوست با منشأ تجمع سلول‌های ماست موجود در بافت پوست ایجاد شده و با درمان توسط تجویز موضعی MSC-CM تا حدودی فراوانی قابل کنترل است، اگرچه این یافته‌ها هنوز به موارد تأیید و پژوهش بیشتری نیاز دارد.

### تشکر و قدردانی

مقاله حاضر مستخرج از پایان‌نامه کارشناسی ارشد نویسنده اول از دانشگاه شاهد تهران است.

### تعارض منافع

هیچگونه تعارض منافع وجود ندارد.

کد اخلاق: IR.SHAHED.REC.1399.095

## References

1. Ständer S, Simpson EL, Guttman-Yassky E, Thyssen JP, Kabashima K, Ball SG, et al. Clinical Relevance of Skin Pain in Atopic Dermatitis. *J Drugs Dermatol* 2020; 19:921-6. doi: 10.36849/JDD.2020.5498.
2. Na CH, Chung J, Simpson EL. Quality of Life and Disease Impact of Atopic Dermatitis and Psoriasis on Children and Their Families. *Children (Basel)* 2019; 6:133. doi: 10.3390/children6120133.
3. Mulick AR, Allen V, Williams HC, Grindlay DJC, Pearce N, Abuabara K, et al. Classifying atopic dermatitis: protocol for a systematic review of subtypes (phenotypes) and associated characteristics. *BMJ Open* 2018; 8: e023097. doi: 10.1136/bmjopen-2018-023097.
4. Yalcin AD. An overview of the effects of anti-IgE therapies. *Med Sci Monit* 2014; 20:1691-9. doi: 10.12659/MSM.890137.
5. Brown SJ, McLean WH. Eczema genetics: current state of knowledge and future goals. *J Invest Dermatol* 2009; 129:543-52. doi: 10.1038/jid.2008.413.
6. Bajgai J, Fadriquel A, Ara J, Begum R, Ahmed MF, Kim CS, et al. Balneotherapeutic effects of high mineral spring water on the atopic dermatitis-like inflammation in hairless mice via immunomodulation and redox balance. *BMC Complement Altern Med* 2017; 17:481. doi: 10.1186/s12906-017-1985-8.
7. da Costa Gonçalves F, Grings M, Nunes NS, Pinto FO, Garcez TN, Visioli F, et al. Antioxidant properties of mesenchymal stem cells against oxidative stress in a murine model of colitis. *Biotechnol Lett* 2017; 39:613-22. doi: 10.1007/s10529-016-2272-3.
8. Li K, Yan G, Huang H, Zheng M, Ma K, Cui X, et al. Anti-inflammatory and immunomodulatory effects of the extracellular vesicles derived from human umbilical cord mesenchymal stem cells on osteoarthritis via M2 macrophages. *J Nanobiotechnology* 2022; 20:38. doi: 10.1186/s12951-021-01236-1.
9. Kay AG, Long G, Tyler G, Stefan A, Broadfoot SJ, Piccinini AM, et al. Mesenchymal Stem Cell-Conditioned Medium Reduces Disease Severity and Immune Responses in Inflammatory Arthritis. *Sci Rep* 2017; 7:18019. doi: 10.1038/s41598-017-18144-w.
10. Zhang EY, Chen AY, Zhu BT. Mechanism of dinitrochlorobenzene-induced dermatitis in mice: role of specific antibodies in pathogenesis. *PLoS One* 2009; 4: e7703. doi: 10.1371/journal.pone.0007703.
11. Duo L, Hu L, Tian N, Cheng G, Wang H, Lin Z, et al. TRPV1 gain-of-function mutation impairs pain and itch sensations in mice. *Mol Pain* 2018; 14:1744806918762031. doi: 10.1177/1744806918762031.
12. Jang HY, Koo JH, Lee SM, Park BH. Atopic dermatitis-like skin lesions are suppressed in fat-1 transgenic mice through the inhibition of inflammasomes. *Exp Mol Med* 2018; 50:1-9. doi: 10.1038/s12276-018-0104-3.

AD است (۲۲). پیش از این نیز، اثر ضدالتهابی ترکیبات یافت‌شده در MSC-CM توسط مطالعات دیگر پژوهشگران روی اپی‌تلیوم قرنیه چشم بررسی و تأیید شده است (۲۳). سیزارامان در سال ۲۰۱۹، اثر مفید MSC-CM برای کنترل علائم حاد شدید پوستی و مقاوم به درمان در شرایط بالینی را برای بیماری AD مفید گزارش کرده بود (۲۴). این مطالعه نشان داد که MSC-CM در برابر التهاب ناشی از درماتیت القاشده با AD در موش‌ها مؤثر است. در تأیید یافته ما گزارش شده که MSC-CM حاوی ترکیبات مهارکننده التهاب است. یافته‌های این پژوهش نشان داد که تجویز این محیط کشت اثر مستقیمی بر آستانه درد ندارد؛ اما توانست درد و شرایط ناشی از تجویز DNCB را تا حدودی کنترل کند. تحقیقات پیشین نشان داده‌اند که تجویز محیط کشت سلول‌های بنیادی آثار ضد دردی اندکی دارند که این مطلب با یافته‌های ما در این پژوهش همخوانی دارد (۲۵).

نتایج این مطالعه نشان می‌دهد که القای AD توسط

13. Filip A, Daicovicu D, Clichici S, Bolfa P, Catoi C, Baldea I, et al. The effects of grape seeds polyphenols on SKH-1 mice skin irradiated with multiple doses of UV-B. *J Photochem Photobiol B* 2011; 105:133-42. doi: 10.1016/j.jphotobiol.2011.08.002.
14. Conti M, Morand PC, Levillain P, Lemonnier A. Improved fluorometric determination of malonaldehyde. *Clin Chem* 1991; 37:1273-5.
15. McLeod JJ, Baker B, Ryan JJ. Mast cell production and response to IL-4 and IL-13. *Cytokine* 2015; 75:57-61. doi: 10.1016/j.cyto.2015.05.019.
16. Han M, Wang X, Wang J, Lang D, Xia X, Jia Y, et al. Ameliorative effects of epigallocatechin-3-gallate nanoparticles on 2,4-dinitrochlorobenzene induced atopic dermatitis: A potential mechanism of inflammation-related necroptosis. *Front Nutr* 2022; 9:953646. doi: 10.3389/fnut.2022.953646.
17. Martin SF, Esser PR, Weber FC, Jakob T, Freudenberg MA, Schmidt M, et al. Mechanisms of chemical-induced innate immunity in allergic contact dermatitis. *Allergy* 2011; 66:1152-63. doi: 10.1111/j.1398-9995.2011.02652.x.
18. Chiricozzi A, Maurelli M, Peris K, Girolomoni G. Targeting IL-4 for the Treatment of Atopic Dermatitis. *Immunotargets Ther* 2020; 9:151-156. doi: 10.2147/ITT.S260370.
19. Xian D, Guo M, Xu J, Yang Y, Zhao Y, Zhong J. Current evidence to support the therapeutic potential of flavonoids in oxidative stress-related dermatoses. *Redox Rep* 2021; 26:134-46. doi: 10.1080/13510002.2021.1962094.
20. Wang S, Qu X, Zhao RC. Clinical applications of mesenchymal stem cells. *J Hematol Oncol* 2012; 5:19. doi: 10.1186/1756-8722-5-19.
21. Takahashi H, Ohnishi S, Yamamoto Y, Hayashi T, Murao N, Osawa M, et al. Topical Application of Conditioned Medium from Hypoxically Cultured Amnion-Derived Mesenchymal Stem Cells Promotes Wound Healing in Diabetic Mice. *Plast Reconstr Surg* 2021; 147:1342-52. doi: 10.1097/PRS.0000000000007993.
22. Horn AP, Bernardi A, Luiz Frozza R, Grudzinski PB, Hoppe JB, de Souza LF, et al. Mesenchymal stem cell-conditioned medium triggers neuroinflammation and reactive species generation in organotypic cultures of rat hippocampus. *Stem Cells Dev* 2011; 20:1171-81. doi: 10.1089/scd.2010.0157.
23. Bloom DD, Centanni JM, Bhatia N, Emler CA, Drier D, Levenson GE, et al. A reproducible immunopotency assay to measure mesenchymal stromal cell-mediated T-cell suppression. *Cytotherapy* 2015; 17:140-51. doi: 10.1016/j.jcyt.2014.10.002.
24. Seetharaman R, Mahmood A, Kshatriya P, Patel D, Srivastava A. Mesenchymal Stem Cell Conditioned Media Ameliorate Psoriasis Vulgaris: A Case Study. *Case Rep Dermatol Med* 2019; 2019:8309103. doi: 10.1155/2019/8309103.
25. Trallori E, Ghelardini C, Di Cesare Mannelli L. Mesenchymal stem cells, implications for pain therapy. *Neural Regen Res* 2019; 14:1915-16. doi: 10.4103/1673-5374.259615.