

# Protective Effect of Royal Jelly on Sperm Parameters, In-vitro Fertilizing Potential, and Oxidative Stress Indicators in the Testis of Mice Exposed to Ethephon

Ramin Jahangirfard<sup>1\*</sup> 

<sup>1</sup> Dept of Anatomy and Embryology, Faculty of Veterinary Medicine, Urmia University, Urmia, Iran

## Article Info

**Article type:**  
Research article

**Article History:**  
Received: 29 June 2020  
Revised: 14 July 2020  
Accepted: 08 November 2020

**\* Correspondence to:**  
Ramin Jahangirfard  
Dept of Anatomy and Embryology, Faculty of Veterinary Medicine, Urmia University, Urmia, Iran  
Email:  
r.jahangirfard@urmia.ac.ir

## ABSTRACT

**Introduction:** Ethephon is an organophosphorus that used to stimulate plant growth. Royal Jelly is a substance with antioxidant properties and is effective for strengthening the immune system. This study aimed to determine the effect of Royal Jelly on sperm parameters, in vitro fertilization, and oxidative stress indicators in mice.

**Material & Methods:** In this experimental study, 20 adult male mice (NMRI strain) were divided into four control and experimental groups. The experimental group received Ethephon at 480 mg/kg. Royal Jelly was then administered orally and daily at a concentration of 200 mg/kg alone and in combination with Ethephon. After treatment, sperm samples were collected from the tail of epididymis to investigate sperm parameters and in vitro fertilizing potential; moreover, the testis tissue was taken for oxidative stress examination. A p-value less than 0.05 was considered statistically significant.

(Ethic code: IR-UU\_AEC-811/پد/3)

**Findings:** A decrease in the sperm motility and viability, fertilization rate, blastocyst, and hatching embryos, as well as an increase in DNA damage, lack of nuclear maturation, and blocked embryos was observed in the experimental groups, compared to the control group. Moreover, Total Antioxidant Capacity and Malondialdehyde in the groups receiving Ethephon decreased and increased, respectively. However, Royal Jelly can prevent the adverse effects of oxidative stress (P<0.05).

**Discussion & Conclusion:** According to the results of this study, royal jelly can have an amelioration effect on epididymal sperm and in vitro fertilizing potential.


**Keywords:** Ethephon, In vitro fertilization, Oxidative stress, Royal jelly, Sperm parameters

## How to cite this paper

Jahangirfard R. Protective Effect of Royal Jelly on Sperm Parameters, In-vitro Fertilizing Potential, and Oxidative Stress Indicators in the Testis of Mice Exposed to Ethephon. Journal of Ilam University of Medical Sciences. November 2021;29(4): 18-27.



## اثر محافظتی ژل رویال بر مؤلفه‌های اسپرمی، توان باروری آزمایشگاهی و شاخص‌های استرس اکسیداتیو در بیضه موش سوری مواجهه‌شده با اتفون

رامین جهانگیرفرد<sup>\*۱</sup> 

<sup>۱</sup> گروه آناتومی و جنین شناسی مقایسه‌ای، دانشکده دامپزشکی، دانشگاه ارومیه، ارومیه، ایران

### چکیده

### اطلاعات مقاله

نوع مقاله: پژوهشی

**مقدمه:** اتفون از دسته سموم ارگانوفسفره است که برای تحریک رشد گیاه به کار می‌رود. ژل رویال ماده‌ای با خواص آنتی‌اکسیدانی و برای تقویت دستگاه ایمنی مؤثر است. مطالعه حاضر با هدف تعیین تأثیر ژل رویال بر مؤلفه‌های اسپرمی، توان باروری آزمایشگاهی و شاخصه‌های استرس اکسیداتیو در موش سوری صورت گرفت.

**مواد و روش‌ها:** در این مطالعه تجربی، ۲۰ سر موش نر بالغ نژاد NMRI به ۴ گروه کنترل و تجربی تقسیم‌بندی شدند. در گروه تجربی، حیوانات اتفون را با دوز ۴۸۰ mg/kg دریافت کردند؛ سپس ژل رویال با غلظت ۲۰۰ mg/kg به‌تنهایی و همچنین همراه با هورمون اتفون، به‌طور روزانه از طریق دهانی خوراندند. پس از تیمار، برای ارزیابی مؤلفه‌های اسپرمی و توان باروری آزمایشگاهی، نمونه‌های اسپرم از دم اپیدیدیم جمع‌آوری و برای شاخصه‌های استرس اکسیداتیو، بافت بیضه اخذ گردید. سطح  $P < 0.05$  معنادار در نظر گرفته شد.

**یافته‌ها:** کاهش در میزان تحرک و قدرت زنده‌مانی اسپرم‌ها، درصد لقاح، بلاستوسیت، جنین‌های هچ‌شده و همچنین افزایش در میزان آسیب به DNA و نبود بلوغ هسته‌ای اسپرم‌ها و جنین‌های بلوک‌شده در گروه‌های تجربی نسبت به گروه کنترل وجود داشت؛ همچنین میزان ظرفیت تام آنتی‌اکسیدانی و مالون‌دی‌آلدئید در گروه‌های دریافت‌کننده اتفون، به‌ترتیب کاهش و افزایش یافتند، این در حالی است که ژل رویال می‌تواند از آثار تخریبی ناشی از استرس اکسیداتیو اتفون جلوگیری کند ( $P < 0.05$ ).

**بحث و نتیجه‌گیری:** بر اساس نتایج این مطالعه، ژل رویال می‌تواند اثر بهبودی بر اسپرم‌های اپیدیدیمی و توان باروری آزمایشگاهی داشته باشد.

**واژه‌های کلیدی:** ژل رویال، اتفون، مؤلفه‌های اسپرمی، استرس اکسیداتیو، لقاح داخل آزمایشگاهی

تاریخ دریافت: ۱۳۹۹/۰۴/۰۹

تاریخ داوری: ۱۳۹۹/۰۴/۲۴

تاریخ پذیرش: ۱۳۹۹/۰۸/۱۸

نویسنده مسئول:

رامین جهانگیرفرد

گروه آناتومی و جنین شناسی مقایسه‌ای، دانشکده دامپزشکی، دانشگاه ارومیه، ارومیه، ایران

Email: r.jahangirfard@urmia.ac.ir

**استناد:** جهانگیرفرد، رامین. اثر محافظتی ژل رویال بر مؤلفه‌های اسپرمی، توان باروری آزمایشگاهی و شاخص‌های استرس اکسیداتیو در بیضه موش سوری مواجهه‌شده با اتفون. مجله علمی دانشگاه علوم پزشکی ایلام، آبان ۱۴۰۰؛ ۲۹(۴): ۲۷-۱۸.



## مقدمه

امروزه، از مواد شیمیایی مختلفی برای تسریع در روند رشد گیاهان و میوه‌ها استفاده می‌شود. از جمله این موارد می‌توان به گاز اتیلن، اتان، کلسیم کاربید و اتفون اشاره کرد. استفاده بیش از اندازه از این مواد شیمیایی مطمئناً با بسیاری از خطرات سلامتی همراه خواهد بود. سازمان حفاظت محیط‌زیست ایالات متحده در سال ۱۹۹۸ اظهار داشت که تنظیم‌کننده‌های رشد گیاه، در صورت لزوم، باید در زمان و مقادیر مناسب طبق دستورالعمل شرکت سازنده استفاده شوند (۱). اتفون یکی از گسترده‌ترین آن‌ها است. از تنظیم‌کننده‌های رشد گیاه به علت طیف گسترده فعالیت آن‌ها استفاده شده است. این هورمون به‌عنوان محرک رشد گیاهی کاربرد دارد و باعث تقویت گلدهی در گیاهان می‌شود (۲، ۳). در هند، مصرف هورمون اتفون برای تسریع روند رشد موز پس از برداشت محصول بسیار وسیع و گسترده است (۴). برخلاف چهار کلاس دیگر هورمون‌های گیاهی، اتیلن به شکل گاز در دمای اتاق است و به راحتی از طریق هوا، از یک گیاه به گیاه دیگر منتشر می‌شود. هورمون اتفون هنگامی که به صورت خوراکی در موش‌ها تجویز شود، باعث ایجاد گاستروانتریت، بیماری‌های تنفسی و هپاتیت نکروتیک می‌گردد. آثار تراژوژنی (ناقص‌الخلق‌زایی) در رت‌ها سبب چین خوردگی در شبکیه چشم، میکروفتالمی و رشد نکردن دم در حیوان شده است (۲). آثار دیگر مشاهده شده در موش صحرائی عبارت است از: افزایش چشمگیر در تومور سلول‌های جزایر لانگرهانس پانکراس (۳)، کاهش pH ادرار و وزن تیروئید با افزایش کیست‌های مجرای تیروگلو سال، افزایش خارج رحمی غده پستانی، هایپرپلازی یا افزایش در رشد سلول‌های استرومایی تخمدان، افزایش وزن کلیه‌ها، گلو مریولو اسکروزیس، نفریت، افزایش هایپرپلازی مجاری صفراوی، کلاتریوفیروز کبدی (۴)، تیموس با اندازه کوچک و نکروز در معده (۵)، کلسیفیکاسیون مغزی، فیبروز قلب، لنفوسارکوم تیموس (۵) و گلو مریولونفریت در کلیه‌ها. ثابت شده است که هورمون اتفون می‌تواند استرس اکسیداتیو

ایجاد کند که به نظر می‌رسد این اثر ناشی از این هورمون، به سبب اختلال در روند فیزیولوژیک سلولی از جمله سلول‌های مترشحه موجود در محور هیپوفیزی-هیپوتالاموسی باشد. گزارش شده است که فعالیت بیولوژیکی آنتی‌اکسیدانی به‌طور معمول در سلول‌های بدن وجود دارند (۶). ایجاد استرس اکسیداتیو با به هم خوردن تعادل گونه‌های فعال اکسیژن و آنتی‌اکسیدان‌ها در ارتباط است که در نهایت، به آپوپتوز و مرگ سلولی منجر می‌شود (۷). نشان داده شده است که آنتی‌اکسیدان‌ها سبب کاهش آثار تخریبی رادیکال‌های آزاد روی دستگاه تولیدمثل می‌گردند (۸). گزارش کردند که اتفون سبب مشکلات فراوانی از جمله ناباروری مردان از طریق القای استرس اکسیداتیو می‌شود (۹). تولید بیش از حد گونه‌های فعال اکسیژن در مایع منی به‌واسطه گلبول‌های سفید، به همان اندازه که توسط اسپرم‌های غیرطبیعی تولید می‌گردد، می‌تواند عامل ناباروری شود (۱۰). ژل رویال ماده چسبناکی است که به‌وسیله زنبورهای عسل کارگر جوان تولید می‌گردد (۱۱). این ماده خاصیت آنتی‌اکسیدانی دارد و همچنین به‌عنوان ضدتومور، ضدباکتری و ضددیابت شناخته شده است (۱۲). در ماده مؤثره ژل رویال موادی بنام استیل کولین وجود دارد که سبب کاهش رسوب کلسترول خون در دیواره رگ‌ها می‌گردد (۱۳). بر اساس مطالعات پیشین، Silici و همکاران مشخص کردند که ماده ژل رویال بر آسیب استرس اکسیداتیو ایجاد شده در بیضه، متعاقب مصرف سیس پلاتین، در رت‌های بالغ مؤثر است (۱۴)؛ بنابراین، مطالعه حاضر با هدف بررسی آثار محافظتی ژل رویال بر مؤلفه‌های اسپرمی، توان باروری آزمایشگاهی و شاخص‌های استرس اکسیداتیو در موش سوری انجام پذیرفت.

## مواد و روش‌ها

در این مطالعه تجربی، تعداد ۲۰ سر موش سوری نر بالغ نژاد NMRI آزمایش شد. حیوانات مطالعه شده از مرکز نگهداری حیوانات آزمایشگاهی دانشکده داروسازی

بررسی میزان ظرفیت تام آنتی‌اکسیدانی و مالون‌دی‌آلدئید، مقدار ۰/۲۰ گرم از بافت بیضه اخذ و به داخل ۰/۰۵ بافر فسفات منتقل شد و در نهایت، به وسیله دستگاه اسپکتروفتومتر قرائت گردید (۱۶، ۱۷).

الف. تعداد اسپرم: به منظور بررسی تعداد اسپرم‌ها، ۱۰ میکرولیتر از محلول رقیق‌شده اسپرم بر روی لام هموسیتمتر قرار گرفت و برای کاهش تحرک اسپرم‌ها به مدت ۵ دقیقه بدون حرکت گذاشته شد. برای شمارش تعداد اسپرم‌ها در هر میلی‌لیتر، با استفاده از فرمول  $n \times d \times 50000$  و به وسیله میکروسکوپ نوری با درشت‌نمایی ۴۰۰ برابر محاسبه گردید (n تعداد اسپرم‌های شمارش شده و d عکس رقت سوسپانسیون حاوی اسپرم) (۱۸).

ب. تحرک اسپرم: برای ارزیابی میزان تحرک اسپرم‌ها، یک قطره از اسپرم بر روی لام اضافه و سپس روی هر کدام از آن‌ها یک لامل قرار داده شد. در هر نمونه، حداقل ۵ میدان دید میکروسکوپی با درشت‌نمایی ۴۰۰ برابر بررسی گردید و در نهایت، اسپرم‌های متحرک به صورت درصد بیان شدند (۱۹).

پ. اسپرم‌های زنده: برای مشخص شدن درصد اسپرم‌های زنده، از رنگ‌آمیزی ائوزین-نیگروزین استفاده گردید. مقدار ۲۰ میکرولیتر از اسپرم بر روی لام به اضافه ۲۰ میکرولیتر از محلول رنگی ائوزین ترکیب شد و پس از گذشت ۳۰ ثانیه، مقدار ۲۰ میکرولیتر محلول رنگی نیگروزین اضافه گردید؛ سپس پس از خشک شدن لام‌ها، درصد اسپرم‌های زنده و مرده به وسیله میکروسکوپ نوری به صورت درصد گزارش شد (۲۰).

ت. بلوغ اسپرم: به منظور ارزیابی بلوغ هسته‌ای اسپرم، از رنگ‌آمیزی آنیلین بلو استفاده گردید. در این رنگ‌آمیزی، اسپرم‌های نابالغ به علت هیستون فراوان به رنگ آبی دیده می‌شوند و همچنین اسپرم‌های بالغ رنگ‌پذیری کمتری دارند (۲۱).

ث. آسیب به DNA/اسپرم: برای ارزیابی کیفیت اسپرم از رنگ‌آمیزی آکریدین اورنژ استفاده شد. اسپرم‌های با DNA سالم، پس از رنگ‌آمیزی، در زیر میکروسکوپ

دانشگاه ارومیه تهیه و در قفس‌هایی از جنس پروپیلن به مدت ۳۵ روز نگهداری گردیدند و آب و غذا به‌طور آزاد، در اختیار حیوانات قرار داده شد. موش‌ها به مدت یک هفته با شرایط محیط سازگار گشتند و سپس با شرایط استاندارد و رایج (۱۲ ساعت روشنایی و ۱۲ ساعت تاریکی) نگهداری شدند. در حین انجام مراحل کاری، همه پروتکل‌های اصول اخلاق در پژوهش طبق دستورالعمل دانشکده دامپزشکی دانشگاه ارومیه صورت گرفت. گروه‌ها عبارت بودند از: گروه ۱ (گروه کنترل). حیوانات این گروه به‌عنوان شاهد در نظر گرفته شده و هیچ ماده‌ای دریافت نکردند؛ گروه ۲ (گروه تجربی). در این گروه، حیوانات اتفون را با دوز ۴۸۰ میلی‌گرم بر کیلوگرم از وزن بدن، روزانه به‌صورت خوراکی دریافت کردند؛ گروه ۳ (گروه ژل رویال). در این گروه، حیوانات ماده ژل رویال را با غلظت ۲۰۰ میلی‌گرم بر کیلوگرم، روزانه به‌صورت خوراکی دریافت کردند؛ گروه ۴ (گروه اتفون + ژل رویال). در این گروه، حیوانات اتفون را با دوز ۴۸۰ میلی‌گرم بر کیلوگرم و همچنین ژل رویال را با غلظت ۲۰۰ میلی‌گرم بر کیلوگرم از وزن بدن، روزانه به‌صورت خوراکی دریافت کردند. حیوانات مطالعه شده با استفاده از ترازوی دیجیتال توزین گردیدند و با تزریق داخل صفاقی کتامین (۷۰ mg/kg) و زایلازین (۱۰ mg/kg) بیهوش و سپس با استفاده از جابجایی مهره‌های گردنی، آسان‌کشی شدند. پس از کنار زدن پوست و عضلات ناحیه شکمی، دم اپیدیدیم با رعایت اصول استریل برداشته و بافت‌های همبند اطراف جدا گردید؛ سپس دم اپیدیدیم برای خروج اسپرم‌ها به قطعات کوچک بریده شد. نمونه‌های اخذ شده در لوله فالكون‌های استریل حاوی یک میلی‌لیتر محیط کشت HTF حاوی ۴ میلی‌گرم آلبومین سرم گاوی (BSA)، در انکوباتور ۵ درصد CO<sub>2</sub> با درجه حرارت ۳۷ درج، سانتی‌گراد، به مدت ۶۰ دقیقه قرار گرفتند تا اسپرم‌ها آزاد و وارد محیط کشت شوند. در نهایت، سوسپانسیون حاوی اسپرم برای ارزیابی مؤلفه‌های اسپرمی، با استفاده از محیط کشت به نسبت ۱ به ۲۰ رقیق گردید (۱۵). به‌منظور

فلورسنت به رنگ سبز دیده می‌شوند، درحالی‌که اسپرم‌های با DNA آسیب‌دیده به رنگ نارنجی تا قرمز مشاهده می‌گردند. اسپرها با استفاده از محلول کارنوی، به مدت ۲ ساعت در هوای آزمایشگاه تثبیت شدند؛ سپس اسپرها توسط رنگ آکریدین اورنژ تازه تهیه‌شده در بافر سترات فسفات (۰/۱۹ گرم پودر آکریدین اورنژ در ۱۰۰ میلی‌لیتر بافر سترات فسفات)، به مدت ۱۰ دقیقه رنگ‌آمیزی گردیدند و در زیر میکروسکوپ فلورسنت بررسی شدند (۲۰).

ج. *استحصالی اووسیت از اویداکت*: به‌منظور ارزیابی میزان درصد لقاح و کیفیت جنین‌های حاصله از لقاح داخل آزمایشگاهی در موش‌های ماده، تحریک تخمک‌گذاری صورت گرفت. بدین منظور، ابتدا هورمون گنادوتروپین مادیان آستن PMSG به میزان ۱۰ واحد بین‌المللی، به‌صورت داخل صفاقی تزریق شد و پس از گذشت ۴۸ ساعت، هورمون گنادوتروپین جفت انسان HCG نیز ۱۰ واحد بین‌المللی، به‌صورت داخل صفاقی تزریق گردید؛ سپس با گذشت ۱۰ الی ۱۲ ساعت، تخمک‌ها از لوله‌های اویداکت اخذ و در داخل محیط کشت ۳۷ درجه سانتی‌گراد قرار داده شدند. درنهایت، برای انجام تلقیح گامت‌های نر و ماده، اسپرم‌های جداشده مربوط به همه گروه‌ها پس از طی روند ظرفیت‌یابی، به‌طور مجزا به تعداد یک میلیون به ازای هر میلی‌لیتر محیط کشت اضافه گردید.

*مواد شیمیایی*: در این مطالعه، هورمون اتفون تجاری ۴۸ درصد از شرکت سازنده واقع در استانبول ترکیه خریداری شد؛ همچنین ژل رویال زنبور عسل از مرکز تحقیقات کشاورزی استان آذربایجان غربی خریداری گردید. در پژوهش حاضر، هر دو ماده یاد شده با آب مقطر حل گشتند و از طریق دهانی خورانده شدند.

*تجزیه و تحلیل آماری*: میانگین داده‌های به‌دست آمده با استفاده از نرم‌افزار SPSS vol.22 و به‌کارگیری آزمون آنالیز واریانس یک‌طرفه آنالیز گردیدند. برای مقایسه میانگین‌ها، تعیین اختلاف میانگین‌ها و معنادار بودن نتایج،

از تست تعقیبی توکی استفاده شد. سطح معنی‌داری  $P < 0.05$  در نظر گرفته شد.

### یافته‌ها

*نتایج مربوط به مؤلفه‌های اسپرمی؛ الف. ارزیابی تعداد اسپرم*: با توجه به نتایج به‌دست آمده، تعداد اسپرم‌ها در گروه‌های دریافت‌کننده اتفون نسبت به گروه کنترل، روند کاهشی نشان داد. این کاهش بیشتر در گروهی بود که بیشترین دوز اتفون را دریافت کرده بود، درحالی‌که این مؤلفه در گروه دریافت‌کننده اتفون به‌اضافه ژل رویال نسبت به گروه تجربی، معنی‌دار بود ( $P < 0.05$ )؛ اما با گروه کنترل معنادار نبود.

*ب. ارزیابی درصد تحرک اسپرم*: کاهشی در میزان تحرک اسپرم‌ها در گروه دریافت‌کننده اتفون نسبت به گروه کنترل دیده شد. این کاهش بیشتر در گروه دوز بالای اتفون مشاهده گردید. در گروه دریافت‌کننده اتفون + ژل رویال در مقایسه با گروه تجربی، اختلاف معناداری وجود داشت ( $P < 0.05$ )؛ اما در مقایسه با گروه کنترل اختلاف معنی‌داری دیده نشد.

*پ. ارزیابی قابلیت زنده‌مانی اسپرم*: نتایج به‌دست آمده گویای این مطلب است که کاهشی در میزان زنده‌مانی اسپرم‌ها در گروه‌های تجربی نسبت به گروه کنترل مشاهده گردید. این کاهش در گروه دریافت‌کننده بیشترین دوز مصرفی اتفون در مقایسه با گروه کنترل معنادار بود ( $P < 0.05$ ). علاوه بر این، در میزان زنده‌مانی اسپرم در گروه اتفون به‌اضافه ژل رویال در مقایسه با گروه کنترل، هیچ اختلافی وجود نداشت؛ اما در مقایسه با گروه‌های تجربی این اختلاف معنادار بود.

*ت. ارزیابی بلوغ هسته‌ای اسپرم و درصد اسپرم‌های نابالغ*: در گروه‌های تجربی درصد اسپرم‌های نابالغ در مقایسه با گروه کنترل، افزایشی را نشان دادند. بیشترین درصد اسپرم‌های نابالغ در گروهی مشاهده شد که بیشترین دوز اتفون را دریافت کرده بود. این مؤلفه در گروه دریافت‌کننده اتفون + ژل رویال نسبت به گروه کنترل

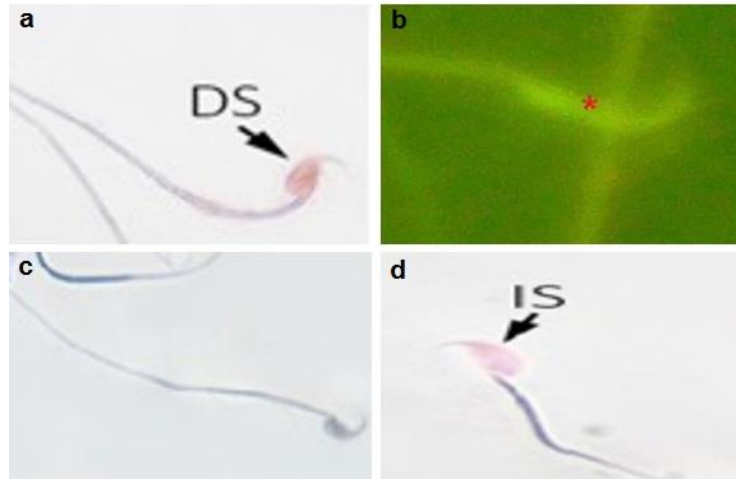
معنادار بود ( $P < 0.05$ ) (شکل شماره ۱).

نتایج مربوط به توان باروری آزمایشگاهی؛ الف. درصد لقاح: میزان درصد لقاح در گروه دریافت کننده اتفون در مقایسه با گروه کنترل کاهش داشت. در گروه دریافت کننده اتفون + ژل رویال میزان درصد لقاح به گروه کنترل نزدیک شد و هیچ اختلاف معناداری با یکدیگر نداشتند (شکل شماره ۲ و جدول شماره ۱).


معنادار نبود؛ اما در مقایسه با گروه دریافت کننده اتفون

معنادار بود ( $P < 0.05$ ) (شکل شماره ۱).

ث. درصد اسپرم‌های با DNA آسیب‌دیده: افزایش درصد اسپرم‌هایی با DNA آسیب‌دیده در گروه دریافت کننده اتفون نسبت به گروه‌های کنترل مشاهده گردید. میزان اسپرم با DNA آسیب‌دیده در گروه دریافت کننده اتفون + ژل رویال نسبت به گروه تجربی



شکل ۱. a و d. بررسی زنده‌مانی اسپرم‌ها با رنگ‌آمیزی اتوزین-نیگروزین. اسپرم زنده (LS) و اسپرم مرده (DS) نشان داده شده است که اتوزین به درون سیتوپلاسم نفوذ کرده است (رنگ‌آمیزی اتوزین-نیگروزین، بزرگ‌نمایی  $\times 400$ ، میکروسکوپ نوری)؛ b. اسپرم‌هایی با DNA سالم با رنگ‌آمیزی آکریدین اورنژ قابل مشاهده است؛ c. رنگ‌آمیزی آنیلین بلو برای بررسی هسته اسپرم‌های بالغ و نابالغ نشان داده شده است (رنگ‌آمیزی آنیلین بلو، بزرگ‌نمایی  $\times 400$ ، میکروسکوپ نوری).



شکل ۲. جنین‌های حاصل از لقاح داخل آزمایشگاهی در گروه‌های مطالعه شده (کنترل a، ژل رویال b، دوز ۲۴۰ اتفون c و دوز ۴۸۰ اتفون d)؛ بلاستوسیست (۱)، مورولا (۲)، جنین‌های متوقف شده (۳)، اووسیت‌های بارور نشده (۴)، جنین‌های در حال هچ شدن (۵). بزرگ‌نمایی  $\times 200$



**جدول ۱.** مقایسه میانگین آثار حفاظتی ژل رویال متعاقب مصرف اتفون بر میزان درصد لقاچ، بلاستوسیت، جنین های هیچ شده و جنین های بلوک شده در گروه های مختلف مطالعه شده

گروه ۱ (کنترل)	گروه ۲ (دوز ۴۸۰)	گروه ۳ (اتفون + ژل رویال)	گروه ۴ (ژل رویال)
درصد لقاچ	۴۸/۶۹±۳/۱۵ <sup>c</sup>	۸۸/۳۴±۱/۱۲ <sup>a</sup>	۸۵/۶۴±۱/۶۶ <sup>a</sup>
درصد بلاستوسیت	۴۸/۸۹±۳/۳۳ <sup>a</sup>	۴۲/۵۲±۶/۵۲ <sup>a</sup>	۴۴/۵۹±۵/۲۵ <sup>a</sup>
جنین های هیچ شده	۰±۰	۱۹/۲۳±۵/۰۰ <sup>a</sup>	۲۰/۵۲±۲/۶۳ <sup>a</sup>
جنین های بلوک شده	۵۴/۶۹±۵/۵۹ <sup>c</sup>	۴۴/۴۷±۲/۲۵ <sup>a</sup>	۴۳/۵۹±۲/۷۴ <sup>a</sup>

\*حروف متفاوت بیانگر وجود اختلاف معنادار میان گروه های مطالعه شده است.

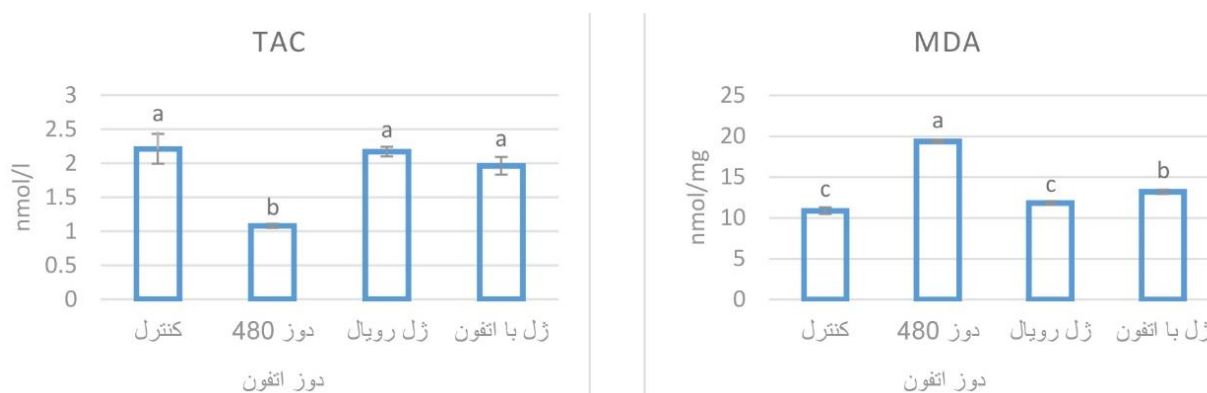
جنین های بلوک شده در گروه دریافت کننده اتفون در مقایسه با گروه کنترل دیده شد. درصد جنین های بلوک شده در گروه دریافت کننده اتفون + ژل رویال از نظر آماری به گروه کنترل نزدیک گردید و هیچ اختلاف معناداری میان آنها مشاهده نشد (شکل شماره ۲ و جدول شماره ۱).

نتایج مربوط به فاکتورهای استرس اکسیداتیو؛ الف. ظرفیت تام آنتی اکسیدانی (TAC): نتایج به دست آمده نشان داد که میزان ظرفیت تام آنتی اکسیدانی در گروه دریافت کننده اتفون نسبت به گروه کنترل کاهش داشت. هیچ اختلاف معناداری میان گروه های دریافت کننده اتفون + ژل رویال در مقایسه با گروه کنترل مشاهده نگردید. این در حالی است که اختلاف معنی داری میان گروه اتفون + ژل رویال نسبت به گروه های تجربی دیده شد ( $P < 0.05$ ) (نمودار شماره ۱).

ب. درصد بلاستوسیت: نتایج نشان داد که درصد بلاستوسیت در گروه دریافت کننده اتفون نسبت به گروه کنترل، کاهش یافته است. افزایش در میزان درصد بلاستوسیت در گروهی دیده شد که اتفون را همراه با ژل رویال دریافت کرده بود؛ بنابراین، ژل رویال توانست آثار تخریبی رادیکال های آزاد سمی تولید شده به وسیله اتفون را تا حدودی جبران کند (شکل شماره ۲ و جدول شماره ۱).

پ. درصد جنین های هیچ شده: کاهش در میزان جنین های حاصل از لقاچ آزمایشگاهی در گروه دریافت کننده اتفون نسبت به گروه کنترل مشاهده شد، در حالی که در گروه دریافت کننده اتفون + ژل رویال میزان جنین های هیچ شده به گروه کنترل نزدیک گردید (شکل شماره ۲ و جدول شماره ۱).

ت. درصد جنین های بلوک شده: افزایشی در میزان



**نمودار ۱.** مقایسه میانگین ظرفیت تام آنتی اکسیدانی و مالون دی آلدئید نشان داده شده است.

\*حروف متفاوت در هر ستون نشان دهنده اختلاف معنادار میان گروه های مختلف است.

(۲۵). نتایج مطالعه حاضر با مطالعات مشابه همگرا است. سازوکار حذف سیتوپلاسم اضافی اسپرم در پی اختلال در سلول‌های سرتولی و به دنبال آن، اختلال در اسپرمیوتز دچار نقص می‌شود که در این حالت، اسپرم‌ها سیتوپلاسم اضافی دارند و از نظر مورفولوژی نابالغ هستند (۲۶). گزارش‌ها نشان می‌دهد که تولید ROS باعث ایجاد اسپرم‌هایی با مورفولوژی غیرطبیعی می‌شود. علاوه بر این، گزارش شده است که میزان تولید ROS ارتباط مستقیمی با میزان تولید اسپرم‌های غیرطبیعی و نابالغ دارد (۲۶)؛ همچنین بررسی‌های انجام شده نشان دادند که مواجهه با اتفون در دوزهای بالا، روی سلول‌های سرتولی و لیدینگ به تولید رادیکال‌های آزاد در بیضه و به دنبال آن، سلول‌های اسپرمی منجر می‌شود؛ بنابراین می‌توان گفت که کاهش عملکرد سلول‌های لیدینگ در بافت بینابینی بیضه سبب کاهش در میزان ترشح هورمون تستوسترون نیز می‌گردد. در مطالعه مشابهی گزارش شده است که متعاقب مصرف اتفون، کاهش در میزان شمارش تعداد اسپرم، درصد تحرک و قابلیت زنده‌مانی اسپرم دیده شده، درحالی که درصد ناهنجاری‌های اسپرمی افزایشی را نشان داده است (۲۷). نتایج تحقیق حاضر با مطالعات پیشین همخوانی دارد. به‌طور کلی بیان شده است که استفاده از هورمون اتفون با دوز بالا می‌تواند سلول‌های رده اسپرماتوژنز را در بافت بیضه مهار کند. گزارش‌ها بیانگر آن است که هورمون اتفون با اثر مستقیم بر سلول‌های سرتولی، باعث ایجاد بی‌نظمی و همچنین آتروفی یا از بین بردن سلول‌های اپیتلیال می‌گردد (۲۸). قلی‌پور و همکاران در سال ۲۰۱۴ گزارش کردند که استفاده از ژل رویال سبب کاهش ذخایر چربی سلول‌های کبدی در رت‌های پلی‌کیستیک شده است و آثار تخریبی ناشی از استرس اکسیداتیو سندروم تخمدان پلی‌کیستیک را در بافت کبدی رت‌های پلی‌کیستیک تحت تیمار با ژل رویال کاهش داد (۸). قنبری و همکاران نیز در سال ۲۰۱۶ بیان داشتند متعاقب القای دیابت تجربی در رت‌ها و به دنبال آن، استفاده از ژل رویال، باعث کاهش آثار تخریبی و بی‌نظمی سلول‌های

ب. مالون‌دی‌آلدئید (MDA): نتایج به‌دست آمده نشان داد که میزان مالون‌دی‌آلدئید در گروه دریافت‌کننده اتفون نسبت به گروه کنترل افزایش داشت. هیچ اختلاف معناداری میان گروه‌های دریافت‌کننده اتفون + ژل رویال در مقایسه با گروه کنترل مشاهده نگردید. این در حالی است که اختلاف معناداری میان گروه اتفون + ژل رویال نسبت به گروه‌های تجربی دیده شد ( $P < 0.05$ ) (نمودار شماره ۱).

### بحث و نتیجه‌گیری

در این مطالعه مشاهده شد که در گروه‌های دریافت‌کننده اتفون، درصد DNA صدمه‌دیده، درصد اسپرم‌های با هسته نابالغ، MDA و درصد جنین‌های بلوک شده به‌طور چشمگیری افزایش پیدا کرده بود. علاوه بر این، کاهش در میزان درصد تحرک، قابلیت زنده‌مانی اسپرم، TAC، درصد لقاح، بلاستوسیت و درصد جنین‌های هچ شده وجود داشت. در این پژوهش، استفاده از ماده ژل رویال به‌عنوان آنتی‌اکسیدان، سبب کاهش آسیب‌های ناشی از اتفون شد. محققان نشان دادند که مواجهه با اتفون سبب مشکلات فراوانی از جمله ناباروری مردان از طریق القای استرس اکسیداتیو و رادیکال‌های آزاد در بافت بیضه می‌گردد (۹). گونه‌های فعال اکسیژن در سلول‌های زیای لوله‌های منی‌ساز تولید می‌شوند و به‌عنوان تنظیم‌کننده سطوح فیزیولوژیک ظرفیت اسپرم، واکنش آکروزومی و اتصال اسپرموسیت عمل می‌کنند (۲۲، ۲۳)؛ بنابراین، گونه‌های فعال اکسیژن با تولید رادیکال‌های آزاد باعث اختلال در فعالیت سلول‌های دیواره لوله‌های منی‌ساز می‌گردند. بر اساس گزارش‌های پیشین، پلاسمای مایع منی حاوی گروهی از آنتی‌اکسیدان‌ها است که قادرند مقدار فراوانی از گونه‌های فعال اکسیژن را غیرفعال و در حد میزان فیزیولوژیک بدن حفظ کنند (۲۴). استرس اکسیداتیو در اسپرم سبب ایجاد آسیب‌دیدگی DNA، تغییر عملکرد غشا، اختلال در حرکت و اتصال اسپرم به تخمک و همچنین باعث کاهش ظرفیت یابی، واکنش‌های آکروزومی و لقاح می‌گردد



ژل رویال با داشتن ترکیبات غنی از فعالیت‌های بیولوژیکی، عامل مؤثر در برابر آسیب‌های اکسیداتیو است و مصرف خوراکی آن به صورت روزانه می‌تواند آثار تخریبی ناشی از هورمون اتفون را به‌طور چشمگیری کاهش دهد.

### تشکر و قدردانی

هزینه انجام این پژوهش توسط دانشجوی دکترای تخصصی رشته دامپزشکی گرایش آناتومی و جنین‌شناسی مقایسه‌ای دانشگاه سراسری ارومیه با کد اخلاق در پژوهش ۳/پد/۸۱۱ تأمین شده است. بدینوسیله از تمام افراد شرکت‌کننده در پژوهش حاضر، تقدیر و تشکر می‌گردد.

### تعارض منافع

نویسندگان اعلام می‌کنند که تضاد منافی در این مطالعه وجود ندارد.

کد اخلاق: 3/پد/811-UU-AEC-IR

رده اسپرمتوزن در بافت بیضه می‌شود (۲۹)؛ بنابراین گفته می‌شود ماده ژل رویال به‌عنوان آنتی‌اکسیدانی نیرومند و ضد دیابت تلقی می‌گردد. نتایج مطالعات شالیزار جلالی و همکاران نشان می‌دهد که مصرف داروی استانوزولول باعث ایجاد آثار نامطلوب بر روی شمارش تعداد اسپرم، تحرک و آسیب به DNA اسپرم می‌شود. به دنبال آن مشاهده کردند که استفاده از ژل رویال سبب آثار مطلوب و بهبود مؤلفه‌های اسپرمی می‌گردد (۳۰). ترمیم و بهبود آثار نامطلوب اتفون احتمالاً به علت وجود خاصیت آنتی‌اکسیدانی نیرومند و ضد رادیکال‌های آزاد ژل رویال در بدن باشد. نتایج به‌دست آمده در این تحقیق با مطالعات پیشین مطابقت دارد. نتایج نشان داد که میزان ظرفیت تام آنتی‌اکسیدانی و مالون‌دی‌آلدئید متعاقب مصرف ژل رویال، تا حدودی به گروه کنترل نزدیک‌تر شد؛ بنابراین، با توجه به نتایج مطالعه حاضر، آثار محافظتی ژل رویال بر مؤلفه‌های اسپرمی، توان باروری آزمایشگاهی و شاخصه‌های سیستم استرس اکسیداتیو به‌وضوح مشخص گردید. از یافته‌های این مطالعه می‌توان نتیجه‌گیری کرد که

## References

1. Yavuzkocaman A, Kılıç E. Evaluation of the genotoxicity of commercial formulations of ethephon and ethephon cyclanilide on *Allium cepa* L. root meristematic cells. *Caryologia* 2017; 70: 229-37-doi.10.1080/00087114.2017.1329960.
2. Rodwell DE, Spencer AG, Allen S. Teratology study in rats. *Prep Int Res Dev Corp* 1980;3: 264-7. doi.10.1016/0041-008X (74)90107-0.
3. Ferrell J. 104-week chronic administration of ethrel in male and female rats. *Final Pathol Rep Proj* 2013;747: 141-263. doi.10.4103/2319-4170.155589.
4. Vanmiller J. Lifetime dietary combined chronic toxicity and oncogenicity study with ethephon in albino Rats. *Bushy Run Res Cen Rhone Poulenc* 1989; 2:24-7. doi.10.4103/2319-4170.155589.
5. Klone D. Supplemental historical control data requested for the lifetime dietary oncogenicity study with ethephon in albino Mice. *Bushy Run Res Cent Rhone Poulenc* ;1994;3: 17.
6. Victor VM, Rocha M, Iafuente M. Immune cell free radicals and antioxidants in sepsis. *Int Immuno Pharmacol* 2004; 4:327-47. doi.10.1016/j.intimp.2004.01.020.
7. Gholipour Z, Nejati V, Najafi G, Karimpour Z, Khaneshi F. The protective effect of royal jelly on liver tissue of adult female rats with experimental polycystic ovarian syndrome]. *Qom Uni Med Sci J* 2014; 8:35-41. (Persian)
8. Lee JY, Baw CK, Gupta S, Aziz N, Agarwal A. Role of oxidative stress in polycystic ovary syndrome. *Curr Wome Health Rev* 2010;96-107. doi.10.2174/157340410791321336.
9. Dutta U. Evaluation of ethephon induced oxidative stress to gonadal disorder and its amelioration by ethanolic extract of shoot of *Bambusa balcooa roxb.* in albino Rat. *Toxicol Lett* 2015; 4:63. doi.10.1016%2Fj.toxlet.2015.08.776.
10. Sharma RK, Agarwal A. Role of reactive oxygen species in male infertility. *Urology* 1996; 48: 835-50. doi.10.1016/S0090-4295(96)00313-5.
11. Narita Y, Ohta S, Suzuki KM, Nemoto T, Abe K, Mishima S. Effects of long term administration of royal jelly on pituitary weight and gene expression in middle aged female rats. *Biosci Biotech Biochem* 2009; 73:431-3. doi.10.1271/bbb.80556.
12. Abdelwahhab MA, Hassan AM, Amer HA, Naguib KM. Prevention of fumonisin induced maternal and developmental toxicity in Rats by certain plant extracts. *J Appl Toxicol* 2004; 24:469-74. doi.10.1002/jat.1000.
13. Wei W, Wei M, Kang XJ, Deng HH, Lu ZH. A novel method developed for acetylcholine detection in royal jelly by using capillary electrophoresis coupled with electrogenerated chemiluminescence based on a simple reaction. *Electrophoresis* 2009; 30:1949-52. doi.10.1002/elps.200800721.
14. Silici S, Ekmekcioglu O, Eraslan G, Demirtas A.

- Antioxidative effect of royal jelly in Cisplatin-induced testes damage. *Urology* 2009; 74:545-51. doi.10.1016/j.urology.2009.05.024.
15. Anand P, Thomas SG, Kunnumakkara AB, Sundaram C, Harikumar KB, Sung B. Biological activities of curcumin and its analogues made by man and mother. *Biochem Pharmacol* 2008; 76: 1590611. doi.10.1016/j.bcp.2008.08.008.
  16. Jahangirfard R, Najafi G, Shalazar Jalali A, Ahmadi A. [The effect of ethephon investigation on sperm parameters and in vitro fertilizing potential in adult male Mice] . *J Fasa Uni Med Sci* 2020; 10: 2545-57. (Persian)
  17. Malekian R, Abdanipour A, Sohrabi D. Antioxidant and neuroprotective effects of lycopene and insulin in the hippocampus of streptozotocin induced diabetic Rats. *Biomed Rep* 2019; 10: 47-54. <https://doi.org/10.3892/br.2018.1171>.
  18. Zambrano E, Rodriguez-Gonzalez GL, Guzman C, Garcia-Becerra R, Boeck L, Menjivar M, Larrea F, Nathanielsz PW. A maternal low Protein diet during Pregnancy and lactation in the Rat impairs male reproductive development. *J Physiol* 2005; 563: 275-84. doi.10.1113/jphysiol.2004.078543.
  19. Mohamadghasemi F, Faghani M, Fallahkarkan M. The protective effect of melatonin on sperm parameters, Epididymis and Seminal vesicle morphology in Adult mouse treated with Busulfan. *J Iran Anat Sci* 2010; 10: 25-36.
  20. Menkveld R, Wong WY, Lombard CJ, Wetzels AM, Thomas CM, Merkus HM, et al. Semen parameters including WHO and strict criteria morphology in a fertile and subfertile population: an effort towards standardization of in vivo thresholds. *Hum Rep* 2001; 16: 1165-71. doi.10.1093/humrep/16.6.1165.
  21. Nasr-Esfahani MH, Razavi S, Mardani M. Relation between different human sperm nuclear maturity tests and in vitro fertilization. *J Assist Rep Gen* 2001; 18: 221-7.
  22. Agarwal A, Saleh RA. Role of oxidants in male infertility rationale significance and treatment. *Urol Clin North Am* 2002; 29: 817-27. doi.10.1016/S0094-0143(02)00081-2.
  23. Agarwal A, Saleh RA, Bedaiwy MA. Role of reactive oxygen species in the pathophysiology of human reproduction. *Fert Ster* 2003; 79: 829-43. doi.10.1016/S0015-0282(02)04948-8.
  24. Agarwal A, Sekhon LH. The role of antioxidant therapy in the treatment of male infertility. *Hum Fert* 2010; 13: 217-25. doi.10.3109/14647273.2010.532279.
  25. Varnet P, Fulton N, Wallace C, Aitken RJ. Analysis of a plasma membrane redox system in rat epididymal spermatozoa. *Biol Reprod.* 2001; 65: 13-1102. doi.10.1095/biolreprod65.4.1102.
  26. Venkatesh S, Gurdeep Singh M, Prasad Gupta N, Kumar R, Deccaraman M, Dada R. Correlation of sperm morphology and oxidative stress in infertile men. *Int J Rep Biomed* 2009; 7: 29-34.
  27. Abdeldaim MA, Tousson E, Elsayed IET, Awd WM. Ameliorative effects of saussurea lappa root aqueous extract against ethephon induced reproductive toxicity in male Rats. *Environ Toxicol* 2018;3: 1-10. doi.10.1002/tox.22669.
  28. Attia SM. Dominant lethal mutations of topoisomerase II inhibitors etoposide and merbarone in male Mice a mechanistic study. *Arch Toxicol* 2012; 86: 725-31.
  29. Ghanbari E, Nejati V, Khazaei M. Antioxidant and protective effects of Royal jelly on histopathological changes in testis of diabetic rats. *Int J Rep Biomed* 2016; 14:519.
  30. Jalali AS, Najafi G, Hosseinchi M, Sedighnia A. Royal Jelly alleviates sperm toxicity and improves in vitro fertilization outcome in stanozolol treated mice. *Iranian J Rep Med* 2015; 13:15.