

## سیروز صفراوی اولیه همراه با اسپروسی سیلیاک: گزارش مورد

مهدی نظری مقدم<sup>۱</sup>، علی جعفری حیدرلو<sup>۲\*</sup>، امیرحسین حبیبی<sup>۳</sup>، افشین محجرعلی<sup>۴</sup>، بیتا امیدبخش<sup>۵</sup>، پریسا اسداللهی<sup>۶</sup>

۱) دانشکده پزشکی، دانشگاه علوم پزشکی ایلام

۲) گروه داخلی، دانشکده پزشکی، دانشگاه علوم پزشکی ایلام

۳) گروه مغز و اعصاب، دانشکده پزشکی، دانشگاه علوم پزشکی ایلام

۴) گروه آسیب شناسی، دانشکده پزشکی، دانشگاه علوم پزشکی ایلام

۵) گروه میکروبی شناسی، دانشکده پزشکی، دانشگاه علوم پزشکی ایلام

تاریخ دریافت: ۸۹/۷/۲۰

تاریخ پذیرش: ۹۰/۶/۱۵

### چکیده

سیروز صفراوی اولیه (Primary Biliary Cirrhosis) تقریباً در ۱۰۰ تا ۲۰۰ نفر از هر یک میلیون نفر دیده می شود و دارای تمایل قوی برای بیمار کردن زنان است. سن میانه تشخیص حدود ۵۰ سال است. در PBC، ویژگی های کلتاتیک غالب است و معمولاً با نارسایی پیشرونده کبد مشخص می شود. ما به گزارش یک خانم ۵۷ ساله با افت ناگهانی سطح هوشیاری می پردازیم که یک هفته قبل از بستری به علت علائم شکم حاد تحت جراحی کله سیستکتومی قرار گرفته است. CT اسکن مغز و آنالیز مایع مغزی-نخاعی صورت گرفته نرمال بوده و معاینات نورولوژیک انجام شده کاملاً قرینه بودند. بیمار با تشخیص اولیه انفارکت بازیلر تحت درمان قرار گرفت. با توجه به افزایش سطح سرمی AST, ALT و ALK.P انسفالوپاتی کبدی به عنوان علت احتمالی افت سطح هوشیاری مد نظر قرار گرفت و پس از انجام بررسی های تکمیلی و تأیید تشخیص، با درمان انسفالوپاتی کبدی وضعیت هوشیاری بیمار تا حد نرمال بهبود یافت. در سونوگرافی انجام شده کبد کوچک با اکوی پارانشیمال خشن (مطرح کننده سیروز کبدی) گزارش گردید و در بررسی های آسیب شناسی PBC به عنوان علت سیروز کبدی بیمار گزارش شد. در بررسی های بعد از تشخیص، همراهی بیماری اسپروسی سیلیاک با PBC به تأیید رسید.

**واژه های کلیدی:** کله سیستیت حاد، افت سطح هوشیاری، انسفالوپاتی کبدی، سیروز صفراوی اولیه، اسپروسی سیلیاک

\*نویسنده مسئول: گروه داخلی، دانشکده پزشکی، دانشگاه علوم پزشکی ایلام

Email: [AliHaidarlo@yahoo.com](mailto:AliHaidarlo@yahoo.com)

## مقدمه

انسفالوپاتی کبدی نوعی عارضه جدی بیماری مزمن کبدی است که به صورت تغییر در وضعیت جسمی و عملکرد شناختی تعریف می شود که در حضور نارسایی کبدی روی می دهد. سیروز صفراوی اولیه یکی از بیماری های مزمن کبد و مجاری صفراوی است که شیوعی در حدود ۱۰۰ تا ۲۰۰ نفر در هر یک میلیون نفر دارد. در حال حاضر، اغلب بیماران مبتلا به PBC، قبل از آن که تظاهرات نهایی بیماری رخ دهد، تشخیص داده می شوند و اکثر بیماران در واقع بدون علامت هستند ولی می توانند در نهایت به سیروز منتهی شوند، (۱). بنا بر این، در افراد دارای علائم بیماری های کبدی باید بررسی های کاملی صورت بگیرد تا با انجام اقدامات درمانی زودرس بتوان شروع فاز عدم جبران کبدی را به تاخیر انداخت. علت PBC نامعلوم است، ولی به عنوان یک بیماری اتوایمیون در نظر گرفته می شود که می تواند با دیگر اختلالات اتوایمیون همراه باشد، (۱،۲،۳). اسپروسی سیلیاک یکی از سندرم های سوء جذب است که در نتیجه پاسخ های ایمنی لنفوسیت های T به گلوتن روی می دهد، (۲،۳). بیماری سیلیاک با بیماری های اتوایمیون کبد مرتبط است (۱۲،۱۴،۱۵،۱۶) و در برخی مطالعات محدود و گزارشات مورد، همراه با PBC گزارش شده است، (۱۱،۱۳،۱۷،۱۸). با توجه به این که تا کنون مطالعات جامعی در بررسی ارتباط این دو بیماری با هم صورت نگرفته است، در حال حاضر، برنامه مدونی جهت ارزیابی، مدیریت و غربالگری همراهی این بیماری ها با هم در دست نیست. به همین دلیل، بر آن شدیم تا با گزارش این مورد نادر، همراهی و روش های غربالگری این بیماری ها و ارتباط آن ها را با هم مورد بحث قرار دهیم.

معرفی بیمار: یک خانم ۵۷ ساله به علت افت سطح هوشیاری از یکی از مراکز درمانی اطراف به بیمارستان مصطفی خمینی (ره) ایلام منتقل شد. به

گفته همراهان، بیمار به دنبال ضعف و بی حالی، دچار افت ناگهانی سطح هوشیاری شده است. بیمار یک هفته قبل، بعد از درد شکم تحت عمل جراحی کله سیستکتومی قرار گرفته بود. در ابتدای ورود، فشار خون ۱۰۰/۶۰mmHg، ضربان قلب ۸۰ بار در دقیقه، سرعت تنفس ۱۶ بار در دقیقه و درجه حرارت بدنی ۳۷/۴ درجه سانتی گراد گزارش شد. ملتحمه رنگ پریده نبود، اسکلرا ایکتریک نبود، سفتی گردن نداشت، و صداهای ریوی پاک بودند. در معاینه شکم، اسکار جراحی کله سیستکتومی در ربع فوقانی راست رویت شد که ترشح داشت. در معاینات نورولوژیک صورت گرفته، بیمار هوشیار و ارینته نبود، مردمک های دو طرف گشاد و بدون واکنش نسبت به نور بودند، با تحریک دردناک در وضعیت دسربره قرار داشت، رفلکس Doll's eye نداشت و پلنتار رفلکس دو طرف اکستنسور بود. ادم پایی نداشت، دارای تنفس خود به خودی با قدرت و سرعت نرمال بود و در معاینات سایر ارگان ها نکته پاتولوژیک خاصی یافت نشد. برای بیمار کاتتر وریدی نصب شد و پس از نمونه گیری های آزمایشگاهی، ۱۰۰mg تیامین و ۲۵gr گلوکز به صورت داخل وریدی تجویز شد که نتیجه ای در بر نداشت. CT اسکن صورت گرفته کلاً نرمال بود. بیمار با شک به انفراکت بازیلر تحت درمان با هپارین قرار گرفت و با توجه به نرمال بودن CT اسکن، برای بیمار آنالیز مایع مغزی- نخاعی صورت گرفت و انجام MRI مغز و ساقه مغز نیز درخواست شد. با توجه به نرمال بودن CT اسکن مغز و آنالیز مایع مغزی-نخاعی (جدول شماره ۲)، قرینه بودن معاینات نورولوژیک و مختل بودن آنالیز گازهای خون شریانی (جدول شماره ۱)، احتمال علل متابولیک برای بیمار مطرح بود. بنا بر این، علاوه بر آزمایشات اولیه جهت بررسی وضعیت متابولیک و سونوگرافی شکم، پرونده جراحی یک هفته قبل بیمار از سرویس جراحی درخواست شد.

جدول شماره ۱. نتایج تست های آزمایشگاهی خون، کبد، کلیه، الکترولیت ها و آنالیز گازهای خون شریانی

نوع تست	نتایج	محدوده نرمال	نوع تست	نتایج	محدوده نرمال
RBC count	۲/۴	۳/۰۰ - ۵/۰۰ × ۱۰ <sup>۶</sup> mm <sup>3</sup>	Blood sugar	۱۱۰	۷۰ - ۱۱۰ g.dl
Hemoglobin	۸/۶	۱۰/۵ - ۱۷/۵ g.dl	Total bilirubin	۴/۹	۰/۳ - ۱/۲۰ mg.dl
MCV	۱۰۹	۸۰ - ۱۰۰	Direct bilirubin	۱/۶۸	۰/۰۰ - ۰/۲۰ g.dl
WBC count	۶/۶	۴/۰ - ۱۰/۰ × ۱۰ <sup>۳</sup> mm <sup>3</sup>	PT	۱۶	۱۰/۵ - ۱۴/۵ Sec
Neutrophils	۷۳	۵۰ - ۷۰ %	PTT	۴۰	۳۰ - ۴۵ Sec
Lymphocytes	۲۳	۲۵ - ۴۰ %	Serum protein	۶/۵	۶.۶ - ۸.۸ g.dl
Platelets	۱۴۵	۱۵۰ - ۴۵۰ × ۱۰ <sup>۳</sup> mm <sup>3</sup>	Serum albumin	۲/۹	۳/۵ - ۵/۲ g.dl
Blood urea	۳۷	۱۵ - ۴۵ mg.dl	Sodium	۱۴۲	۱۳۰ - ۱۵۰ meq.l
Creatinine	۰/۷	۰/۴ - ۱/۴ mg.dl	Potassium	۵/۱	۳/۰ - ۵/۰ meq.l
SGOT	۵۸	۲/۰ - ۴۲/۰ U.L	PH	۷/۵۱	۷/۳۵ - ۷/۴۵
SGPT	۵۰	۲/۰ - ۳۸/۰ U.L	Pco2	۲۲/۴	۳۵ - ۴۵ mm Hg
Alkaline.P	۴۳۵	۶۵ - ۳۱۰ U.L	Hco3-	۱۷/۵	۲۰ - ۲۸ mmol.l

جدول شماره ۲. نتایج حاصل از آنالیز و کشت مایع مغزی-نخاعی، مایع آسیت و ادرار

نوع تست	آنالیز و کشت مایع مغزی نخاعی	آنالیز و کشت مایع آسیت	آنالیز و کشت ادرار
Color	بی رنگ	زرد	زرد
Appearance	شفاف	شفاف	شفاف
Glucose	۶۸ mg.dl	۱۳۴ mg.dl	منفی
Protein	۲۳mg.dl	۰/۵ mg.dl	
Albumin	-	۰/۲ mg.dl	منفی
pH	-	-	۵
RBC count	۲	۱۳۵	۵
WBC count	۲	۲۰۰	۵
Neutrophils	۰	۰/۲	-
Lymphocytes	۰	۰/۹۸	-
Aceton	-	-	منفی
Gram stain	منفی از نظر باکتری	منفی از نظر باکتری	منفی از نظر باکتری
Culture	منفی از نظر باکتری	منفی از نظر باکتری	منفی از نظر باکتری

روز بستری دچار درد شدید شکم در ناحیه اپی گاستر و ربع فوقانی راست شکم شده بود و در معاینات انجام شده، علائم حیاتی پایدار بودند. ملتحمه رنگ پریده نبود، اسکلرا ایکتریک نبود، شکم در نگاه قرینه بود،

در پرونده جراحی یک هفته قبل بیمار آمده بود که بیمار به علت درد شدید شکم بستری شده است. بیمار ناراحتی های شکمی خفیف و گذرا را از دو سال قبل ذکر می کرد که در هفته گذشته تشدید شده اند و در

اتساع نداشت، صداهای روده ای نرمواکتیو بودند، تدرنس شدید ربع فوقانی راست داشت و نشانه مرفی مثبت بود. برای بیمار، سونوگرافی قبل از عمل درخواست نشده بود و در نهایت بیمار با تشخیص کله سیستیت حاد تحت عمل جراحی کله سیستکتومی قرار گرفت که در حین عمل متوجه کبد سفت، کوچک و سیروتیک بیمار شدیم و ۳ لیتر مایع آسیت خارج شد. سنگ صفراوی وجود نداشت و در بررسی پاتولوژیک کیسه صفرا علائمی به نفع التهاب حاد کیسه صفرا یافت نشد.

در سونوگرافی انجام شده برای بیمار، کلیه ها ساینز و اکوی پارانشیمال طبیعی داشتند، و کبد با ساینز کوچک تر از حد نرمال و اکوی پارانشیمال خشن دیده شد. قطر ورید پورت بزرگ تر از حد نرمال بود. طحال ابعاد بزرگ تر از نرمال داشت و مقدار قابل توجهی مایع در شکم و کف لگن دیده شد که مطرح کننده سیروز کبدی بود.

با توجه به افزایش آنزیم های کبدی، افت آلبومین و پروتئین های سرمی، افزایش زمان پروترومبین (جدول شماره ۱) وجود آسیت با گرادیان بالا (با توجه به آلبومین سرم و آسیت در جدول های شماره ۱ و ۲) و گزارش رادیولوژیست و جراح، انسفالوپاتی کبدی ناشی از سیروز برای بیمار مطرح گردید. MRI مغز و ساقه مغز کنسل شد، انفوزیون هپارین قطع شد و بیمار تحت

درمان انسفالوپاتی کبدی قرار گرفت و در روز سوم بستری علائم بهبودی به صورت بهتر شدن وضعیت هوشیاری و باز کردن چشم ها در پاسخ به تحریک دردناک در بیمار دیده شد و در روز چهارم بستری بیمار به طور کامل هوشیار و بیدار شد و ارتباط کلامی منطقی برقرار نمود که موید تشخیص صحیح بود. برای فهم علت سیروز کبدی بیمار از یک الگوی تشخیصی مرحله به مرحله به صورت زیر استفاده نمودیم:

در مرحله اول، سیروز الکلی، هپاتیت های ویرال B و C، هموکروماتوز و استئاتوز هپاتیت غیر الکلی مورد ارزیابی قرار گرفتند، که با توجه به عدم سابقه مصرف الکل توسط بیمار و عدم وجود نسبت AST/ALT در حد ۲/۱ (۱،۴)، عدم وجود ریسک فاکتورهای ابتلا به هپاتیت های B و C مانند انتقال خون در گذشته، سوء مصرف داروهای وریدی، مسائل شغلی و روابط جنسی محافظت نشده و نرمال بودن سِرولوژی ویروس های هپاتیت B و C (جدول شماره ۳) و نرمال بودن سطح آهن و TIBC توجه به نبود شکایات مرتبط با هموکروماتوز مانند درد مفاصل گذشته (۱،۷،۸،۹) و عدم سابقه کبد چرب در سونوگرافی های قبلی، دیابت قندی و چاقی، این تشخیص ها نامحتمل به نظر رسیدند.

جدول شماره ۳. نتایج حاصل از بررسی سِرولوژیک ویروس های هپاتیت B، هپاتیت C

نوع تست	نتایج	محدوده نرمال
HBs Antigen	۰/۱	کمتر از ۱/۰۰
HCV Antibody	۰/۱	کمتر از ۱/۰۰

اولیه و با توجه به طیف وسیع علائم کلانژیت اسکروزان اولیه و وجود شکایات شکمی از دو سال قبل در بیمار، این تشخیص ها به عنوان علل محتمل برای بیمار ما مطرح بودند. (۱،۲،۳،۱۰،۱۷)

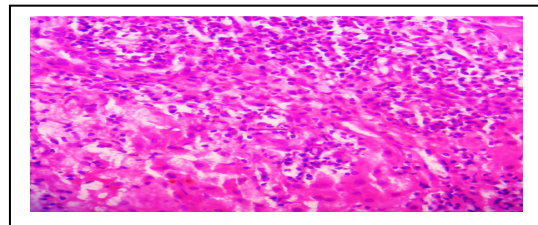
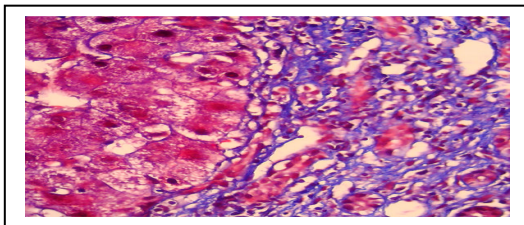
در مرحله سوم، علل نادر سیروز کبدی شامل بیماری ویلسون، کمبود آلفا-۱ آنتی تریپسین و سیروز قلبی مورد ارزیابی قرار گرفتند. سطح سِرولوپلاسمین درخواست شده برای بیمار ما نرمال بود و با توجه به

در مرحله دوم، هپاتیت اتوایمیون، سیروز صفراوی اولیه و کلانژیت اسکروزان اولیه مورد بررسی قرار گرفتند.

آنتی بادی ضد هسته ای (ANA)، آنتی بادی ضد عضله صاف (ASMA) و آنتی بادی ضد میتوکندریایی (AMA) درخواست شده برای بیمار ما منفی بودند (ASMA در ایلام صورت نمی گیرد)، ولی با وجود این هپاتیت اتوایمیون، سیروز صفراوی

معاینه دستگاه ریوی و قلبی-عروقی و ECG صورت گرفته نرمال بود. در اکوکاردیوگرافی  $Ejection\ Fraction=55\%$  و نارسایی خفیف دریچه های میترا و تریکوسپید داشت. و با این تفاسیر، سیروز قلبی برای بیمار مطرح نبود. (۱)  
در نهایت، برای بیمار بیوپسی (تصاویر شماره ۱ و ۲) کبد صورت گرفت که هیپاتیت مزمن به خصوص بیماری های کلاستاتیک مزمن (سیروز صفراوی اولیه و هیپاتیت اتوایمیون) یا سندروم همپوشانی برای بیمار مطرح گردید.

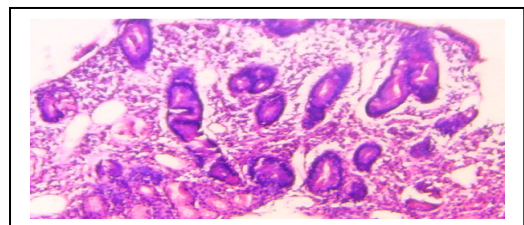
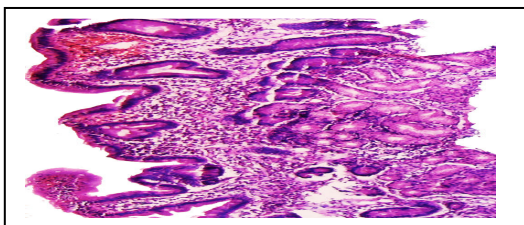
سن بیمار ما و عدم سوابق نورولوژیک یا شکایات مرتبط در گذشته و عدم وجود حلقه های کیزر فلیشر (۱) در وی، این تشخیص نامحتمل به نظر می رسید.  
کمبود آلفا-۱ آنتی تریپسین از علل ناشایع بیماری های کبدی در بالغین است. افراد مبتلا معمولاً سابقه آمفیزم در سنین پایین دارند. تشخیص بر اساس سطح آلفا-۱ آنتی تریپسین، ژنوتیپ و بیوپسی کبد صورت می گیرد (۱،۱۷) و برای بیمار ما نامحتمل به نظر می رسید.  
بیمار شواهد نارسایی قلبی مانند؛ تنگی نفس کوششی و ادم اندام ها را در گذشته ذکر نمی کرد،



تصاویر شماره ۱ و ۲. مقاطع تهیه شده از نمونه حاصل از بیوپسی کبد

در بیوپسی (تصاویر شماره ۳ و ۴) صورت گرفته، کوتاه شدن کانونی ویلی ها و افزایش تعداد کریپت ها رویت شد. در لامینا پروپریا ارتشاح التهابی مزمن با نفوذ به اپیتلیوم مشهود بود (بیشتر از ۲۰ لنفوسیت در هر ۱۰۰ انتروسیت)، که با توجه به سابقه بیمار و سرولوژی وی، مطرح کننده مراحل اولیه بیماری سیلیاک است.

با توجه به وجود شکایات شکمی در دو سال اخیر و آنمی ماکروسیتیک ( $MCV=109$ ) برای بیمار سطوح سرمی TSH و  $t-Tg-Ab (Ig-A)$  درخواست شد. سطح TSH نرمال، ولی سطح  $t-Tg-Ab (Ig-A)$  بالاتر از حد نرمال بود ( $49\text{u/ml}$ ) با رنج نرمال کمتر از  $18\text{u/ml}$ ، و بنا بر این، بیمار تحت آندوسکوپی و بیوپسی دئودنوم قرار گرفت.



تصاویر شماره ۳ و ۴. مقاطع تهیه شده از قسمت دوم دئودنوم

صفراوی که از تشخیص کلازیت اسکروزان اولیه حمایت می کند، یافت نشد. کلازیت اسکروزان اولیه اغلب با بیماری های التهابی روده همراهی بوده که در بیمار ما شواهدی به نفع بیماری های التهابی روده

تابلوی بالینی این بیمار به صورت سیروز جبران نشده مشاهده گردید که ناشی از جراحی کیسه صفرا بود. هنگام جراحی کیسه صفرا، هیچ گونه گزارشی از الگوی دانه تسیبھی و گشادی (ectasia) مجاری

یافت نشد و در بررسی پاتولوژیک کبد و مجاری صفراوی شواهدی از فیروز پوسته پیازی که در کلانژیت اسکروزان اولیه روی می دهد، مشاهده نگردید. بنا بر این، تشخیص کلانژیت اسکروزان اولیه رد شد. آنتی بادی ضد میتوکندریایی درخواست شده برای بیمار ما منفی بود. با این وجود، سیروز صفراوی اولیه برای وی مطرح شد، چون در ۵ درصد بیماران مبتلا به سیروز صفراوی اولیه، آنتی بادی ضد میتوکندریایی منفی است.

بیمار ما تحت درمان سیروز صفراوی اولیه و بیماری سیلیاک قرار گرفت که علائم شکمی و نتایج تست های کبدی وی به صورت معنی داری پسرفت نشان دادند که موید تشخیص صحیح بیماری های فوق بودند.

### بحث و نتیجه گیری

با توجه به این که انسفالوپاتی کبدی نوعی عارضه جدی ناشی از بیماری مزمن کبدی است که با حالت تغییر در وضعیت جسمی و عملکرد شناختی خود را نشان می دهد، این بیماری به دلیل نارسایی کبدی رخ می دهد. سیروز صفراوی اولیه یکی از بیماری های کبد و مجاری صفراوی است که شیوعی در حدود ۱۰۰ تا ۲۰۰ نفر در هر یک میلیون نفر دارد. در حال حاضر اغلب بیماران مبتلا به PBC قبل از آن که تظاهرات نهایی بیماری رخ دهد، تشخیص داده می شوند و اکثر بیماران در واقع بدون علامت هستند، ولی می توانند در نهایت به سیروز منتهی شوند، (۱). بیمار ما، سابقه ناراحتی های شکمی (درد قسمت فوقانی شکم) را از دو سال قبل ذکر می کرد، ولی به علت عدم پیگیری و بررسی های تکمیلی، در مراحل انتهایی با تابلوی سیروز و انسفالوپاتی کبدی مراجعه کرد. به علاوه، به علت انجام نشدن بررسی های آزمایشگاهی لازم، قبل از جراحی هفته قبل و تحت بیهوشی قرار گرفتن، روند بروز علائم بالینی در وی تسریع شد.

علت PBC نامعلوم است، ولی به عنوان یک بیماری اتوایمیون در نظر گرفته می شود و می تواند با دیگر اختلالات اتوایمیون همراه باشد، (۱،۲،۳). اسپروسی سیلیاک یکی از سندرم های سوء جذب است که در نتیجه پاسخ های ایمنی لنفوسیت های T به گلوتن

روی می دهد، (۲،۳). بر اساس برخی مطالعات، همراهی آن با بیماری های اتوایمیون کبد به خصوص هپاتیت اتوایمیون گزارش شده است، (۱۲،۱۴،۱۵،۱۶). ولی در کودکان مبتلا به بیماری سیلیاک به علت علائم خفیف، عدم حضور آنتی بادی های اختصاصی یا تشخیص اشتباه به عنوان هپاتیت ناشی از سیلیاک، تشخیص هپاتیت اتوایمیون تا مدت ها به تاخیر می افتد. (۱۵)

در برخی مطالعات، همراهی بیماری سیلیاک و سیروز صفراوی اولیه (PBC) گزارش شده است، (۱۱،۱۳،۱۸،۱۹). گرچه اختلالات کبدی در بیماران مبتلا به سیلیاک در زمان تشخیص بیماری، شیوع فراوانی دارد، (۱۷)، PBC به ندرت و به صورت موردی گزارش شده است، (۱۸،۱۹)، که در این موارد نیز بیماران مبتلا به سوء جذب آشکار (بیماری سیلیاک) بوده اند، و تحت بررسی های تکمیلی، تشخیص PBC برای آن ها به تأیید رسیده است، (۱۹). با توجه به تابلوی انسفالوپاتی کبدی در بیمار ما، ابتدا تشخیص PBC مطرح شد و با توجه به وجود آنمی مگالوبلاستیک و سابقه علائم شکمی، با انجام بررسی های تکمیلی در فاصله ای اندک، تشخیص بیماری سیلیاک به تأیید رسید.

بنا بر این، گرچه تا کنون ارتباط قطعی بین PBC و بیماری سیلیاک مشخص نشده است، بر اساس موارد گزارش شده از همراهی این دو بیماری با هم، انجام مطالعات بیشتر جهت بررسی ارتباط آن ها ضروری به نظر می رسد، تا با تدوین الگوهای تشخیصی، در موارد مشابه با تشخیص و درمان زودرس، پروگنوز بیماران بهبود یابد.

بیماری سیلیاک می تواند با PBC همراهی داشته باشد؛ بنا بر این، غربالگری سیلیاک در بیماران مبتلا به PBC به وسیله آنتی بادی ضد گلیادین، آنتی بادی ضد اندومیزیال و بیوپسی دئودنوم توصیه می شود.

### سپاس گذاری

در پایان بر خود لازم می دانیم که از همکاری صمیمانه آقایان دکتر مروت طاهری کلانی، مهندس حمیدرضا شوهانی، فریدون کردحسینی، امیر عبدالکریمی، ابراهیم حمیره و خانم ها

یاری نموده اند کمال تشکر و قدر دانی را به عمل آوریم.

زهرا نظری مقدم، زینب سلیمی، هاجر نوری و فاطمه اسماعیلی که در تهیه این مقاله ما را

### References

- 1-Kasper DL, Braunwald E, Fauci AS, Hauser SL, Longo DL, Jameson J, editors. Harrison's principles of internal medicine. 17<sup>th</sup> ed. Newyork: Mc Grawhill Medical Companies; 2008.pp.1971-80.
- 2-Rosai J, editor. Rosai and ackerman surgical pathology. Philadelphia: Elsevier's Health Sciences; 2004.pp.735-7.
- 3-Kumar V, Abbas AK, Fausto N, Mithchel RN, editors. Robbins basic pathology. 8<sup>th</sup> ed. Philadelphia: Saunders Elsevir;2007.pp. 617,621-22.
- 4-Cohen JA, Kaplan MM. The SGOT/SGPT ratio: an indicator of alcoholic liver disease. Dig Dis Sci 1979;24:835-8.
- 5-Bukhtari N, Malik AM, Hossain T, Qureshi AH, Iqbal M, Hussain A, et al. Hepatitis B and C single and co-infection in chronic liver disease and their effect on the disease pattern. J Pak Med Assoc 2003;53: 136-40.
- 6-Gasbarrini G, Vero V, Miele L, Forgione A, Hernandez AP, Greco AV, et al. Nonalcoholic fatty liver disease: defining a common problem. Eur Rev Med Pharmacol Sci 2005;9:253-9.
- 7-Sfeir HE, Klachko DM. Hemochromatosis. [on line]. 2009 [updated 2009 Dec 8]; Available from: URL: [http:// emedicine.medscape.com](http://emedicine.medscape.com).
- 8-Bacon BR, Schrier SL, Mentzer WC, Landaw SA. Patient information: hemochromatosis(hereditary iron overload). [on line]. 2010 [Apdated 2010 May 31]; Available from:URL:<http://www.uptodate.com/patient/content/topic>.
- 9-Brandhagen DJ, Fairbanks VF, Bladus W. Recognition and management of hereditary hemochromatosis. Am Fam Physician 2002;65:853-61.
- 10-Wolf DC, Raghuraman UV. Autoimmune hepatitis. [on line]. [updated 2009 Dec 10]; Available from: URL:<http://emedicine.medscape.com>.
- 11-Betterle C, Baragiotta A, Martini S, Venturi C, Basso D, Pittoni M, et al. Prevalence of celiac disease in primary biliary cirrhosis and of antimitochondrial antibody in adult coeliac disease patients in Italy.Digestive & Liver Disease 2002;34: 258-61.
- 12-Tapia AR, Abdulkarim AS, Wiesner RH, Moore SB, Krause PK, Murray JA. Celiac disease autoantibodies in severe autoimmune liver disease and the effect of liver transplantation. Liver International 2008;28:467-76.
- 13-Kingham JGC, Parker DR. The association between primary biliary cirrhosis and celiac disease. GUT 1998;42:120-2.
- 14-Hay JE, Wiesner RH, Shorter RG, Larusso NF, Baldus WP. Primary sclerosing cholangitis and celiac disease. Ann Intern Med 1998;109:713-17.
- 15-Caprai S, Vajro P, Ventura A, Sciveres M, Maqqiore G. Autoimmune liver disease associated with celiac disease in childhood: a multicenter study. Clinical Gastroenterology & Hepatology 2008;6:803-6.
- 16-Shabrawi ME, Karaksy HE, Mohsen N, Isa M, Biltagi MA, Ansari ME. Celiac disease in children and adolescents with autoimmune hepatitis:a single-centre study. [on line]. [cited 2010 June 22]; Available from:URL: <http://tropej.oxfordjournals.org>.
- 17-Kaplan MM, Chopra S, Bonis PAL. Approach to the patient with abnormal liver function tests. [on line]. [updated 2010 Apr 01]; Available from:URL:<http://www.uptodate.com/patient/content/topic>.
- 18-Gerald D, Iliffe & David A. Owen. An association between primary biliary cirrhosis and jejunal villous atrophy resembling celiac disease. Digestive Disease & Sciences 1989;24(10):802-6.
- 19-Bardella MT, Quatrini M, Zuin M, Podda M, Cesarini L, Velio P, et al. Screening patients with celiac disease for primary biliary cirrhosis and vice versa. Am J Gastroenterol 1997;92(9):1524-6.

## Primary Biliary Cirrhosis Accompanied With Celiac: A Case Report

Nazari Moghadam M<sup>1</sup>, Jafari Haidarlo A<sup>2\*</sup>, Habibi A.H<sup>3</sup>, Mahjar Ali A<sup>4</sup>, Omidbakhsh B<sup>4</sup>, Asadollahi P<sup>5</sup>

(Received: 12 Oct. 2010

Accepted: 6 Sept. 2011)

### Abstract

The incidence rate of Primary Biliary Cirrhosis (PBC) is 100 to 200 cases per 1,000,000 individuals and the majority of cases are reported among women with the mean age of about 50 years. Cholestatic properties are predominant in PBC and this disease is usually detected by progressive hepatic failure. The current case was about a 57-years-old woman presented with a sudden decrease in consciousness level, who had experienced a cholecystectomy operation 1 week prior to admission due to severe abdominal symptoms. Brain CT-Scan and LP were normal and the neurologic examinations were also symmetrical. The patient was treated primarily for basilar infarction disease. As the levels of serum ALK. P, AST and ALT increased, hepatic encephalopathy was considered the possible

cause of decrease in the consciousness level. Following complementary examinations and the diagnosis confirmation, the patient's consciousness level was restored to normal after the treatment of hepatic encephalopathy. Ultrasonography showed a small liver with rough parenchymal appearance (considered hepatic cirrhosis). PBC was reported as the main cause of hepatic cirrhosis in pathologic examinations. Further assessments showed that the patient was also suffering from celiac sprue.

**Keywords:** acute cholestitis, consciousness fall, hepatic encephalopathy, primary biliary cirrhosis, celiac sprue

1. Faculty of Medicine, Ilam university of Medical Sciences, Ilam, Iran

2. Dept of Internal Medicine, Ilam University of Medical Sciences, Ilam, Iran (corresponding author)

3. Dept of Neurology, Ilam University of Medical Sciences, Ilam, Iran

4. Dept of Pathology, Ilam University of Medical Sciences, Ilam, Iran

5. Dept of Medical Microbiology, Faculty of Medicine, Ilam University of Medical Sciences, Ilam, Iran