

مطالعه اثر اتانل بر بافت غدد بزاقی در موش بالغ

سیدحسن علوی^{۱*}، حسن مفیدپور^۲، محمد آهی^۳

(۱) استادیار گروه علوم تشریحی دانشکده پزشکی مشهد

(۲) استادیار گروه علوم تشریحی دانشکده پزشکی مشهد

(۳) استادیار گروه علوم تشریحی دانشکده پزشکی ایلام

تاریخ پذیرش: ۸۶/۸/۷

تاریخ دریافت: ۸۵/۶/۲۵

چکیده

هدف: مطالعه اثر اتانل بر ساختمان بافتی غدد بزاقی در موش بالغ هدف اصلی این پژوهش می باشد. مواد و روش‌ها: در این مطالعه کارآزمایی بالینی از موشهای بالغ سالم (سه ماهه) نژاد Balb/c استفاده گردید. تعداد ۲۰ سر موش به دو گروه مساوی تجربی و شاهد تقسیم شدند که به گروه تجربی به مدت ۳ هفته اتانل رقیق شده در هر روز دو بار صبح و بعدازظهر تزریق گردید و به گروه شاهد نیز در مدت مشابه نرمال سالین تزریق گردید. پس از پایان دوره غدد بزاقی موشها خارج گردید و مراحل آماده سازی بافت جهت رنگ آمیزی اتوزین و هما توکسیلین انجام و لامهای میکروسکوپی تهیه گردید.

نتایج: در بررسی نمونه های آماده شده با میکروسکوپ نوری در آسینوسهای ترشحی موکوسی تجمع گرانولهای گلوبولار هیالینی در ابعاد متفاوت مشاهده گردید. این گرانولها در رنگ آمیزی (Periodic-Acid Schiff PAS) منفی بوده و از نظر جایگزینی در لومن یا داخل سیتوپلاسم سلولها قرار داشتند.

نتیجه گیری نهایی: متابولیسم الکل در کبد صورت می پذیرد و فرآورده حاصل از آن دارای اثرات تخریبی بر اندامهای مختلف بدن از جمله غدد بزاقی از طریق تولید گرانولهای قرمز رنگ نامشخص می باشد.

واژه های کلیدی: موش، اتانل، غدد بزاقی

* نویسنده مسئول: استادیار گروه علوم تشریحی دانشکده پزشکی مشهد

Email: halavi 2003@Yahoo.Com

مقدمه

الکل اتیلیک (C_2H_5OH) یا اتانل که یکی از معروفترین مواد آسیب رساندن به بدن انسان می باشد همواره مد نظر محققان بوده و استفاده از آن به ویژه در غرب به صورت روزافزون گسترش یافته است. این امر موجب بالا رفتن میزان ضایعات ناشی از مصرف بی رویه آن گردیده است. علاوه بر آن نوشیدن الکل موجب افزایش آمار تلفات تصادف های جاده ای گردیده است. جای بسی خوشبختی است که در کشور ما نظر به استحکام اعتقادات مذهبی و دینی نوشیدن الکل شیوع بسیار اندک دارد. این موضوع بطور طبیعی دسترسی به آمار و اطلاعات انسانی را کاهش می دهد.

صدمات اتانل بر بدن توسط محققین مختلف مورد مطالعه قرار گرفته که از جمله آنها تاثیر منفی الکل بر ترشح هورمونها از غدد (۱) و صدمه به قلب و ایجاد میوکارد یوپاتی و هیپرتروفی قلب (۲,۳,۴) و هم چنین موجب بروز آثار مخرب بر روی جنین و مادر در دوره بارداری می شود (۵,۶). الکل باعث اختلال عملکردی در مری، ایجاد گاستریت حاد و مزمن تغییر چربی و هپاتیت (۷) پانکراتیت حاد (۸) سرکوب سیستم ایمنی و عصبی (۸,۹,۱۰) و اختلالات عملکردی دستگاه تناسلی می گردد (۱۱,۱۲,۱۳). هم چنین تاثیر الکل بر اساس مطالعات انجام شده در افرادی که الکل می نوشند موجب کاهش ترشح بزاق غدد بناگوشی و تحت فکی شده و در تحقیقات انجام شده بر روی موشهای بزرگ (رتها) نشان داده است که سلولهای آسینوسی غده پاروتید دچار آتروفی می گردد (۱۴).

مصرف مزمن الکل موجب القاء مرگ سلولهای آسینوسی غدد بزاقی می شود (۱۵). تاثیر سیستمیک اتانل

منجر به تغییراتی موضعی در مورفولوژی عمل غدد بزاقی شده و از طریق جایگزینی میکروبهای بیماریزا در موکوزها موجب عفونت مزمن و افزایش حساسیت موکوسها به مواد سرطانزا در بخش فوقانی لوله گوارش می گردد (۱۶,۱۷).

الکل پس از تجویز تزریقی خوراکی سریعا وارد کبد شده و مقداری از آن بدون تغییر با ادرار و از طریق عرق دفع می گردد. الکل به سرعت از معده و روده کوچک به داخل جریان خون و کل مایعات بدن منتشر می شود. جذب آن در روده سریعتر از معده و قبل از ورود به خون از کبد می گذرد. متابولیسم آن در گذر اول توسط آنزیم های دهیدروژناز معدی و سپس در کبد متابولیسم اصلی آن انجام می شود و پس از تبدیل به استالدهید و استات آثار مخرب خود را بر بافت های بدن بر جای می گذارد (۱۸,۱۹). مطالعه اخیر با هدف تعیین تغییرات احتمالی در بافت غدد بزاقی در اثر مصرف بی رویه اتانول به عنوان یک ماده آسیب رسان انجام گردیده است.

مواد و روشها

این پژوهش از نوع کار آزمائی و بالینی می باشد که در آن ۲۰ سر موش بالغ سالم نژاد Balb/c به وزن تقریبی ۳۰ گرم از اتاق حیوانات بخش فیزیولوژی - فارماکولوژی بیمارستان قائم مشهد انتخاب شده و در شرایط استاندارد ۱۲ ساعت نور و ۱۲ ساعت تاریکی در دمای 24 ± 1 درجه سانتیگراد و آب و غذای کافی نگهداری شدند. موشها به دو گروه ۱۰ تائی تجربی و کنترل به طور تصادفی تقسیم شدند. در گروه مورد آزمایش به مدت سه هفته دو نوبت در روز یکی ساعت هشت صبح و دیگری ساعت چهار بعدازظهر به مقدار

با توجه به اینکه هدف از این پژوهش بررسی تغییرات احتمالی در ساختمان غدد بزاقی در اثر مصرف اتانول می باشد، از میان لامهای تهیه شده تعداد ۲۰ عدد از دو گروه تجربی و کنترلی انتخاب و در بررسی نتایج زیر بدست آمد.

الف: در بررسی لام های گروه شاهد (تصویر شماره ۱) موش هائی که نرمال سالین دریافت کرده بودند تغییراتی در غدد بزاقی آنها مشاهده نگردید و طرح کلی بافت غده بزاقی، زیر زبانی طبیعی و سالم به نظر می رسید.

ب: در بررسی لام های گروه تجربی تغییرات زیر مشاهده گردید (تصاویر شماره ۲ و ۳).

در مطالعه غدد بزاقی زیر زبانی در قسمت هائی از غده به ویژه در نواحی که آسینوس های موکوسی قرار داشتند تجمع گرانول های گلوبولار هیالینی (احتمالاً گرانولهای کست Cast) در اندازه های متفاوت مشاهده گردید. این اجسام در رنگ آمیزی PAS منفی بوده و عاری از کربوهیدرات بودند، در حالی که از نظر موقعیت و جایگزینی نیز با یکدیگر تفاوت داشتند، به طوری که بعضی از گرانول ها اینتراسیتوپلاسمیک و برخی اینترالومینال بودند. حدود سلولهای مترشحه موکوس نامشخص و هسته ها تغییر ویژه ای را نشان نمی دادند. شواهد نشان می دهد که وجود گرانول های گلوبولار هیالینی ممکن است مربوط به تغییرات یک روند دینراتیو باشد.

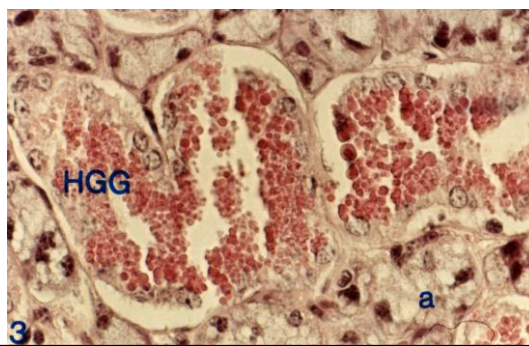
ج: نکته جالب توجه این است که در آسینوس های سرروزی (تصویر شماره ۴) هیچ گونه تغییر خاصی مشاهده نگردید.

۱ mg/kg وزن بدن اتانول به روش داخل صفاقی تزریق گردید (۱۹). برای تهیه دوز مورد نیاز مقدار ۳ میلی لیتر الکل مطلق (۱۰۰ درصد) را با نرمال سالین رقیق نموده و پس از رسانیدن به حجم ۱۰۰ میلی لیتر دوز معین ۳۰ میلی گرم اتانول در هر میلی لیتر بدست آمد که در هر نوبت تزریق صبح و عصر یک دوم میلی لیتر بوسیله سرنگ انسولین به موشها تزریق می گردید.

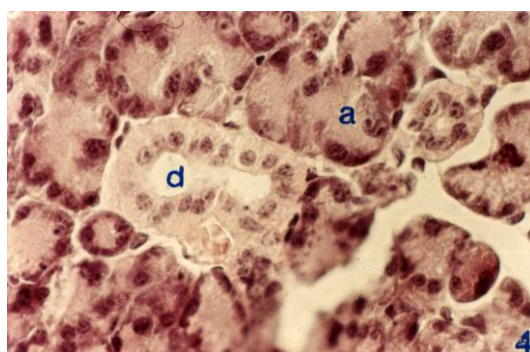
پس از اتمام دوره تزریق موشها به آزمایشگاه میکروآناتومی گروه علوم تشریحی دانشکده پزشکی منتقل گردیده و با استفاده از کلروفرم ($CHCl_3$) بیهوش شدند و پس از تشریح، غدد بزاقی آنها خارج گردید و بعد از شستشو در سرم فیزیولوژی به مدت ۴۸ ساعت در فیکساتور فرمالین ۱۰ درصد جهت ثبوت قرار داده شدند. بعد از آن جهت آگیری نمونه ها را از الکل های با درجات خلوص متفاوت از پائین به بالا (۷۰، ۸۰، ۹۰، ۱۰۰) عبور داده شدند به صورتی که مدت زمان توقف هر یک در هر ظرف الکل به مدت ۲ ساعت محاسبه گردید. به منظور شفاف نمودن نمونه ها، آنها را داخل گزلیل قرار دادیم، سپس نمونه ها در پارافین مذاب به مدت معین برای آغشته شدن قرار گرفته و سپس قالب گیری انجام شد و در هر قالب یک نمونه جای گرفت. در مرحله بعد برای برش زدن از میکروتوم استفاده و برشهایی به ضخامت ۵ میکرون از هر نمونه تهیه و مقاطع به روی لام منتقل شدند. سپس لامهای آماده شده به وسیله رنگ آمیزی آئوزین-هماتوکسیلین رنگ آمیزی شده و برای مطالعه با میکروسکوپ نوری مدل استاد و دانشجول مدل Nikon labophet-2 آماده گردیده و پس از بررسیهای لازم و مشاهده لامها از نمونه ها تصویر برداری انجام شد.

نتایج

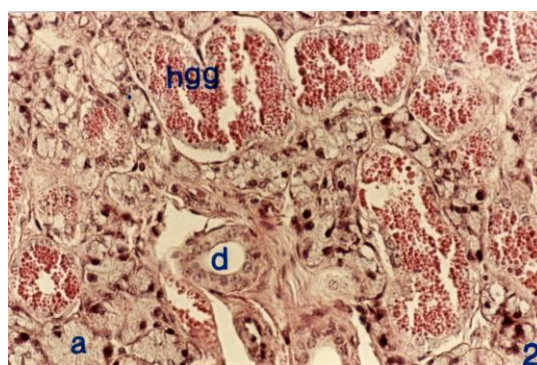
شرح تصاویر



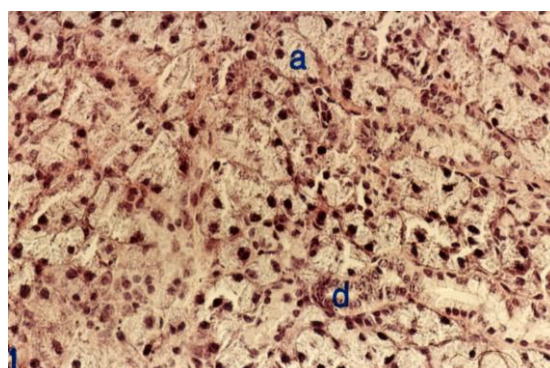
تصویر شماره ۱: غده بزاقی زیر زبانی موش نرمال را نشان می دهد، a آسینوس موکوسی، d مجرای داخل لوبولی، بزرگ نمای H&E(۱۰۰)



تصویر شماره ۲: غده بزاقی زیر زبانی موش را پس از تزریق الکل نشان می دهد. در تصویر شماره دو a آسینوس ترشحاتی موکوسی، d یک مجرا و (HGG) تجمع گرانولهای گلوبولار هیالین می باشد که پس از تزریق الکل بوجود آمده اند. بزرگ نمایی H&E(۲۰۰)



تصویر شماره ۳: تصویر بزرگ شده (درشت نمایی ۴۰۰) از تصویر دو می باشد. H&E



تصویر شماره ۴: آسینوس های سروزی (a) و یک مجرا d را بدون هیچ گونه تغییراتی نشان می دهد. درشت نمای H&E۴۰۰

التهاب ملتحمه، تولید اشک، صدمه به قرنیه، اختلال دید، رخوت به سستی، عوارضی چون سردرد، کم خونی، تاثیر بر رشد و تکامل و رشد جنین در مادران باردار و شیرده می گردد(۹،۱۸).

برخی از محققین در پژوهش هائی اثرات و عملکرد خوبی از مصرف شراب قرمز ارائه کرده اند که به نظر می رسد این تاثیر مربوط به وجود ماده آنتی اکسیدان در آن باشد که گفته می شود اثرات منفی اتانول را نیز خنثی می کنند(۲۰).

از نکات جالب توجه در این پژوهش این بود که در آسینوس های سروزی هیچ نوع آثار تخریبی مشاهده نگردید که در تصویر شماره ۴ نشان داده شده است. عدم وجود اثرات منفی در آسینوسهای سروزی این پرسش را مطرح می سازد که آیا آسینوسهای سروزی دارای یک سیستم محافظتی در برابر آثار مخرب الکل هستند و یا اینکه تفاوت ترکیب شیمیائی سروز و موکوس باعث بوجود آمدن این اختلاف گردیده است. به هر حال در این پژوهش ضمن تائید نتایج حاصل از پژوهش های صورت گرفته توسط محققین دیگر(۱۴،۱۵) ثابت گردید مصرف بی رویه اتانول علاوه بر اختلالات ساختاری به طور قطع بر اعمال فیزیولوژیک اندامها تاثیر منفی و نامطلوب خواهد گذاشت. در این پژوهش وجود غیر طبیعی گرانولهای قرمز رنگ هیالینی در اثر تزریق اتانول در تصاویر کاملا مشخص است، اگرچه ماهیت این گرانولها حداقل برای ما ناشناخته باقی مانده است. به هر حال در نظر داریم تا در پژوهش های آتی و با استفاده از روشهای دقیق تر مانند ایمونوهیستوشیمیایی بتوانیم پاسخ دقیق را برای بعضی سوالات دریابیم.

تقدیر و تشکر

بدینوسیله نویسندگان مقاله از سرکار خانم فاطمه متجدد تکنسین آزمایشگاه و بافت شناسی تشکر و قدردانی می نمایند.

بحث و نتیجه گیری

غدد بزاقی دارای عملکردهای مختلف همانند مرطوب کردن و نرم کردن مواد غذایی و مخاط دهان، شروع هضم اولیه قندها، چربی با ترشح آنزیم های آمیلاز و لیپاز، ترشح ایمنوگلوبولین A، لیروزیم و

لاکتوفرین می باشد. مجموعه ترشحات غدد بزاقی می توانند شبیه یک محلول بافر عمل نموده و با استفاده از پروتئین های اتصال به کلسیم غنی از پرولین یک پوسته حفاظتی بر روی دندان بکشند.

در بعضی از حیوانات، بزاق با تبخیر خود در خنک کردن بدن موثر است. کم کاری و اختلالات غدد بزاقی در اثر بیماریها یا عواملی چون اشعه ممکن است باعث پوسیدگی دندان، آتروفی مخاط دهان و حتی اختلالات در گفتار گردد(۲۱). یکی از مواد مخرب و تاثیرگذار بر روی غدد بزاقی مصرف بی رویه الکل می باشد که در این تحقیق مد نظر قرار گرفته است. در این پژوهش در آسینوس های موکوسی که بیش از ۹۰ درصد از بخش ترشحات غدد بزاقی زیر زبانی را تشکیل می دهند(۲۱)، در اثر مصرف اتانول، گرانولهای به اندازه های مختلف که ابتدا تصور می گردید گلبول قرمز باشند ایجاد گردید. ترکیب این گرانولها ناشناخته و وجود آنها در آسینوسهای غدد بزاقی موشهای نرمال مشاهده نگردید. در رنگ آمیزی پاس این گرانولها منفی بودند که وجود ترکیبات قندی را در آنها نفی می کند. اتانول پس از متابولیزه شدن در کبد به استالدهید Acetaldehyde تبدیل می شود. استالدهید ماده ای به فرمول CH_3CHO می باشد که بی رنگ، بی ثبات و آتش زا بوده و به عنوان یک متابولیت الکل آثار مخربی چون سرکوب سیستم اعصاب مرکزی، تحریک سیستم ایمنی، پرده های مخاطی، تاثیرات نامطلوب بر چشم مانند

References

- 1-Khisti RT, Kumars. *Ethanol rapidly induces steroidogenic acute regulator protein expression and translocation in rat adrenal glanel*. Eur J pharmacl. 2003 Jul 25; 473(2-3): 227-7
- 2-Adams MA, Hirst M. *The influence of adrenal medullectomy on development of ethanol-induced cardiac hypertrophy*. Can J physiol. Pharmacol 1986 GNAY; 64(5): 592-6
- 3-Adams MA, Hirst M. *Ethanol-induced cardiac hypertrophy; correlation between development and the excretion of adrenal catecholamines*. Pharmacol Biochem Behve. 1986 Jan; 24(1): 33-8
- 4-Nuzhyni VP, Tezikov EB. *Myocardial damage and sampto-adrenal system in ethanol abstinece syndrome in rat*. Vorp khim. 1986 Jul-Aug; 35(4): 16-2
- 5-Gabriel K, Hofmann C. *The hormonal effect of alcohol use on mother and fetus*. Alcohol Health Res world. 1998; 22(3): 170-7
- 6-Faunce DE, Garner JL, Related article, Links. *Effect of acute ethanol exposure on the dermal inflammatory response after burn injury*. Alcohol clin EXP Res. 2003 Jul; 27(7): 1199-206
- 7-Ono M, Yu B, Hardison EG. Related article, Links. *Increased susceptibility to liver injury after hemorrhagic shock in rats chronically fed Ethanol*. Shock. 2004 Jun; 21(6): 519-25
- 8-Anderson R, Anderson-sandberg A. Related article Links. *Fatal acute pancreatitis; characteristics of patient never reaching hospital*. Pancreatology 2003; 3(1): 64-6
- 9-Fleming M, Mihic S.J, Hardman J, Goodman Gilman. *The pharmlological basis of therapeutics*. 10. New York: Mcgraw- Hill. 2001; (10): 429-436
- 10-Bode JC, Bode C. *Alcohol, the gastrointestinal tract and pancreas*. Ther umsh. 2000 Apr; 57(4): 212-9
- 11-Emanuel MA, Wezeman F, Emanuel NV. *Alcohol's effect on female reproductive function*. Alchol Res health 2002. 26(4): 274-81
- 12-Eid NA, Shibata MA. *Involvement of Fas system and active in apoptotic signally testicular germ cells of ethanol treated rats*. Int J Androl. 2002 Jun; 25(3):159-67
- 13-Takizawa T, Imain T. *Gonadal toxicity of an ethanol extract of psoralea coryliforia in rat day repeated dose study*. J toxicology Sci. 2002 May; 27(2): 97-105
- 14-Maier H, Born IA, Mall G. *Effect of chronic ethanol and nicotine consumption on the function and morphology of the salivary glands*. Klin wochenchr. 1988; 66 suppl 11: 140-50
- 15-Slomiany BL, piotrowski J, Slomiany A. *Chronic alcohol ingestion enhances tumor necrosis factor alpha expression and salivary gland apoptosis*. Alcohol Clin Exp Res. 1997 Nov; 21(8): 1530-3
- 16-Riedel F, Gocssler U, Hormann K. *Alcohol- related diseases of the mouth and throat*. Best pract Res clin Gastroenterol. 2003 Aug; 17(4): 543-55
- 17-Homann N. *Alcohol and upper gastrointestinal tract cancer; the role of local acetaldehyde production*. Addict Biol. 2001 Sep; 6(4): 309-323
- 18-Cortan R, Kumar V, Collins T. *Robbins pathologic basis of disease*. Philadelphia, W.B. Saunders. 1999; (6): 904-909.
- 19-Boe DM, Nelsons Zhang P. Related Article, links. *Acute ethanol intotoxicotwn suppresses lung chemokaine production following infection with streptococcus pneumoniae*. J infect Dis. 2001 Nov; 184(9): 1134-42
- 20-Sarviharju M, Riiconen J, Jaatinen P. Sinclair D, Hervonen A, Kiianmaa K. *Survival of Aa and ANA rats during lifelong ethanol exposure*. Alcohol clin Exp Res. 2004 Jan; 28(1): 93-7
- 21- Junqueira luiz carlos, Jose carneiro. *Basic histology*. Lange McGraw-Hill. 2003; (10)