

تاثیر مونوسدیم گلوتامات و متیل فنیدات بر بافت شناسی بیضه و شاخص های میکروسکوپی اسپرماتوژنز در موش های صحرایی در حال رشد

آزاد عبدالله زاده^۱، داود کیانی فرد^{۱*}، غلامرضا وفایی سیاح^۱، جواد اشرفی هلان^۲

(۱) گروه علوم پایه، دانشکده دام پزشکی، دانشگاه تبریز، تبریز، ایران
(۲) گروه پاتوبیولوژی، دانشکده دام پزشکی، دانشگاه تبریز، تبریز، ایران

تاریخ دریافت: ۱۳۹۶/۱۰/۱۶

تاریخ پذیرش: ۱۳۹۷/۳/۲۱

چکیده

مقدمه: متیل فنیدات (MPH) از داروهای مورد استفاده در حفظ هوشیاری و بهبود تمرکز است. مونوسدیم گلوتامات (MSG) به عنوان تشدیدکننده طعم به مواد غذایی افزوده می شود. در این مطالعه اثرات این ترکیبات بر روی دستگاه تولید مثل در سن رشد مورد بررسی قرار گرفت.

مواد و روش ها: متیل فنیدات (۱۰ و ۵ mg/kg) و مونوسدیم گلوتامات (۶۰ و ۶ mg/kg) به موش های صحرایی در حال رشد تجویز شد. در انتهای دوره شصت روزه، اندازه گیری هورمون های محور هیپوفیز-بیضه و مطالعات هیستومورفومتری بافت بیضه صورت گرفت.

یافته های پژوهش: مصرف همزمان متیل فنیدات (۵ mg/kg) و مونوسدیم گلوتامات (۶۰ mg/kg) موجب افزایش غلظت خونی FSH گردید ($P < 0.05$). بیشترین میزان سطح خونی هورمون LH متعاقب مصرف دوز بالای MPH و MSG به صورت مجزا یا ترکیبی مشاهده شد. اثر MPH و MSG بر تغییرات خونی تستوسترون به صورت وابسته به دوز و متضاد یکدیگر مشاهده گردید ($P > 0.05$). مصرف MSG منجر به کاهش جمعیت سلول های سرتولی، اسپرماتوگونی و اسپرماتوسیت گردید. استفاده هم زمان MPH و MSG شدت کاهش جمعیت را تقلیل داد. در مطالعات مورفومتری، کاهش قطر لوله های اسپرم ساز و ارتفاع اپیتلیوم زایگر ($P < 0.05$) به ویژه در دوز پایین MPH و دوز بالای MSG مشاهده شده در ضرایب اسپرماتوژنز همانند مطالعات مورفومتری بود. تغییر شکل لوله ها، ادم بافت بینابینی و کاهش سلول های اسپرماتوژنز در گروه های دریافت کننده MPH و MSG مشاهده شد. دریافت هم زمان ترکیبات مذکور منجر به افزایش سلول های اسپرماتید با هسته پیکنوزه گردید.

بحث و نتیجه گیری: نتایج این مطالعه نشان داد که مصرف متیل فنیدات و مونوسدیم گلوتامات با القاء تغییرات هورمونی و تغییر در بافت بیضه، می تواند منجر به ایجاد تغییر در عملکرد طبیعی دستگاه تولید مثلی گردد.

واژه های کلیدی: موش های صحرایی در حال رشد، متیل فنیدات، مونوسدیم گلوتامات، اسپرماتوژنز، بافت شناسی بیضه

* نویسنده مسئول: گروه علوم پایه، دانشکده دام پزشکی، دانشگاه تبریز، تبریز، ایران

Email: davoudkianifard@gmail.com

Copyright © 2018 Journal of Ilam University of Medical Science. This is an open-access article distributed under the terms of the Creative Commons Attribution international 4.0 International License (<https://creativecommons.org/licenses/by-nc/4.0/>) which permits copy and redistribute the material, in any medium or format, provided the original work is properly cited.

مقدمه

بافت بیضه یکی از بافت های حساس در برابر عوامل خطرزای محیطی می باشد. تغییر در ساختار سلولی این بافت با بروز درجات مختلفی از ناباروری همراه می باشد. هر چند که سلول های رده اسپرم زایی در بافت بیضه درون محیطی مناسب قرار دارند با این وجود، اختلال در فرآیند اسپرم زایی یکی از مهم ترین فاکتورهای دخیل در اختلالات باروری جنس نر به شمار می رود. بروز اختلالات ساختاری یا عملکردی سلول ها می تواند باعث تغییر در فرآیند اسپرم زایی گردد(۱). متیل فنیدات از مشتقات آمفتامین بوده و برای درمان سندرم بیش فعالی کودکان و نیز برای درمان اختلالاتی نظیر سندرم تاکیکاردی، افسردگی و اختلالات خواب مورد استفاده قرار می گیرد(۲).

مصرف این ترکیب موجب بهبود فرآیند تمرکز و یادگیری می شود که خود عامل ایجاد رفتار های سوء مصرف این دارو است(۳). متیل فنیدات باعث افزایش فعالیت سیستم عصبی مرکزی می گردد(۴). این عملکرد از طریق افزایش و بقای هوشیاری، مقابله با خستگی و بهبود دقت انجام می گیرد و همین موضوع زمینه سوء مصرف دارو را فراهم می کند(۵،۶). این ترکیب یکی از بهترین جایگزین های دارویی برای آمفتامین ها و متادون در درمان اعتیاد به کوکائین و هروئین می باشد(۷). متیل فنیدات می تواند از نوروں ها در مقابل اثرات سمیت عصبی بیماری پارکینسون و سوء مصرف مت آمفتامین ها محافظت نماید(۸). به علت مصرف رایج این دارو در درمان بیش فعالی و اختلال تمرکز، مطالعات فراوانی پیرامون تاثیرات این دارو بر ارگان های مختلف بدن صورت پذیرفته است. اختلالات دستگاه تناسلی ماده نظیر تغییر در ترشح هورمون ها و رشد فولیکول های تخمدانی(۹)، تغییر در میزان گنادوتروپین های هیپوفیزی (۱۰)، کاهش جمعیت سلول های لیدیگ(۱۱) از اثرات مصرف ترکیب مذکور بر محور هیپوفیز گناد می باشد. در این رابطه مطالعات جدید نشان داده اند که مصرف طولانی مدت متیل فنیدات با بروز تغییراتی در بافت بیضه و شاخص های اسپرم زایی همراه بوده است(۱۲). مونوسدیم گلوتامات، ترکیب نمک سدیم و L-اسید

گلوتامیک است و به عنوان تشدیدکننده طعم به مواد غذایی اضافه می شود. اسید گلوتامیک از اسیدهای آمینه موجود در فرآورده های طبیعی است. برخی مطالعات به اثرات سمیت بافتی این ترکیب بر بافت های انسانی و حیوانی اشاره کرده اند. مشخص شده است که مصرف مونوسدیم گلوتامات از طریق تولید ترکیبات فعال نظیر پراکسید هیدروژن و رادیکال های اکسیژن، باعث ایجاد فرآیند استرس اکسیداتیو می شود. ترکیبات فعال اکسیژن با پراکسیداسیون چربی های غشای سلول منجر به مرگ سلولی می گردد(۱۳). کاهش باروری، کاهش میزان رشد، کاهش اندازه گنادهای جنسی، خونریزی بافت بیضه و اختلال در تولید اسپرماتوزوئید از اثرات ترکیب مذکور بر دستگاه تناسلی نر می باشد(۱۴).

با توجه به اهمیت نقش عوامل محیطی در بروز تغییرات ساختمانی بافت بیضه در طول مراحل مختلف رشد و به دلیل نقش بسیار مهم ترکیبات شیمیایی آگروژن در بروز تغییرات مذکور، هدف از این مطالعه بررسی اثرات مصرف متیل فنیدات و مونوسدیم گلوتامات بر ساختمان بافت شناسی بیضه در مرحله رشد و تکامل بیضه می باشد.

مواد و روش ها

متیل فنیدات هیدروکلراید (RUBIFEN® LABORATORIES RUBIO, S.A. BARCELONA, SPAIN) به میزان ۵ و ۱۰ میلی گرم به ازای هر کیلوگرم وزن بدن به روش تزریق داخل صفاقی استفاده گردید(۱۵). هم چنین مونوسدیم گلوتامات (L-Glutamic acid monosodium salt hydrate, sigma-Aldrich, St Louis, MO 63178 USA) به میزان ۶ و ۶۰ میلی گرم به ازای هر کیلوگرم وزن بدن به صورت داخل صفاقی تزریق شد(۱۶).

در این مطالعه تعداد ۷۲ موش صحرایی از روز ۲۵ پس از تولد تا روز ۸۵ پس از تولد(بلوغ جنسی)، به مدت ۶۰ روز تحت مطالعه قرار گرفتند(۱۷). آزمایشات تجربی و مطالعات میکروسکوپی به ترتیب در محل پرورش و نگهداری حیوانات آزمایشگاهی بخش فیزیولوژی و بخش بافت شناسی دانشکده دام پزشکی دانشگاه تبریز انجام گردید. تمام مراحل کار با حیوانات

آزمایشگاهی زیر نظر دانشگاه تبریز و بر اساس استانداردهای وزارت بهداشت، درمان و آموزش پزشکی (مصوبه ۲۸ فروردین ۱۳۸۵) بر مبنای پروتوکل هلسینکی انجام گرفت.

حیوانات در محیطی با درجه حرارت 22 ± 2 درجه سانتی گراد با رطوبت نسبی ۵۵ درصد و تحت شرایط ۱۲ ساعت روشنایی و ۱۲ ساعت تاریکی نگهداری شدند. تغذیه تمام حیوانات یکسان بوده (غذای پلت استاندارد شرکت خوراک دام آذربایجان) و آب مصرفی آن ها از آب شیر شهری تامین گردید.

گروه های تحت مطالعه شامل: (۱) گروه کنترل: تعداد هشت سر موش صحرایی که تحت هیچ گونه درمانی قرار نگرفتند. در این گروه سرم فیزیولوژی به صورت داخل صفاقی به حیوانات تجویز گردید؛ (۲) گروه متیل فنیدات با دوز پائین (LMPH): در این گروه متیل فنیدات به میزان (۵ mg/kg b.w) استفاده گردید؛ (۳) گروه متیل فنیدات با دوز بالا (HMPH): در این گروه متیل فنیدات به میزان (۲۰ mg/kg b.w) استفاده گردید؛ (۴) گروه مونوسدیم گلوتامات با دوز پائین (LMSG): در این گروه متیل فنیدات به میزان (۶ mg/kg b.w) استفاده شد؛ (۵) گروه مونوسدیم گلوتامات با دوز بالا (HMSG): در این گروه متیل فنیدات به میزان (۶۰ mg/kg b.w) استفاده شد؛ (۶) گروه متیل فنیدات+مونوسدیم گلوتامات با دوز پایین؛ (۷) گروه متیل فنیدات+مونوسدیم گلوتامات با دوز بالا؛ (۸) گروه متیل فنیدات با دوز پایین+مونوسدیم گلوتامات با دوز بالا؛ (۹) گروه متیل فنیدات با دوز بالا+مونوسدیم گلوتامات با دوز پایین.

اندازه گیری سطوح هورمونی و مطالعات هیستومورفومتری: اندازه گیری غلظت هورمون های تستوسترون و گنادوتروپین های هیپوفیزی (FSH) و LH) به روش الیزا و به ترتیب با استفاده از کیت های تجارتي (Monobind Inc. USA) و (LH Pish tazteb, Iran) (diagnostics, Iran) انجام شد. به منظور نمونه برداری بافتی، حیوانات توسط دوز بالای کتامین و رامپون آسان کشی شدند. سپس بیضه ها از بدن جدا شده و جهت انجام مطالعات بافت شناسی در محلول فرمالین بافری ۱۰ درصد قرار گرفتند. متعاقب فرآیند

تثبیت بافتی، مراحل پاساژ بافت، قالب گیری، برش قالب های پارافینی و رنگ آمیزی به روش های هماتوکسیلین-ئوزین و پریودیک اسید شیف بر روی نمونه ها صورت گرفت. به منظور مطالعه سلولی و هیستومورفومتری بیضه، با استفاده از عدسی چشمی مشبک $10 \times$ مدل نیکون، تعداد ۲۰ مقطع عرضی از لوله های منی ساز در هر اسلاید مورد شمارش قرار گرفت. حتی الامکان سعی شد تا از لوله هایی با مقطع عرضی گرد و سایز تقریباً یکسان استفاده شود. در مطالعه مورفومتریک بافت بیضه، فاکتورهایی نظیر ضخامت کپسول همبندی، قطر خارجی لوله های اسپرم ساز، ضخامت اپی تلیوم لوله های اسپرم ساز در گروه های مختلف اندازه گیری شده و با هم مقایسه گردید. به منظور ارزیابی اسپرماتوژنز در لوله های اسپرم ساز، از سه شاخص تمایز لوله ای (Tubular Differentiation Index)، ضریب اسپرمیوژنز (Spermiogenesis Index)، و شاخص تجدید جمعیت (Repopulation Index) استفاده گردید (۱۸). برای محاسبه شاخص تمایز لوله ای، درصد لوله های اسپرم ساز که شامل سه یا بیش از سه ردیف از سلول های رده اسپرماتوژنز تمایز یافته از اسپرماتوگونی A باشد (اسپرماتوگونی بینابینی، اسپرماتوگونی نوع B، اسپرماتوسیت اولیه و ثانویه و اسپرماتید)، محاسبه گردید. این ایندکس بیانگر حیات و تمایز سلول های بنیادی لوله منی ساز (اسپرماتوگونی A) می باشد. برای محاسبه ضریب Repopulation Index، نسبت سلول های اسپرماتوگونی فعال به سلول های اسپرماتوگونی غیرفعال بر مبنای رنگ پذیری و شکل هسته در لوله های منی ساز، محاسبه گردید. به منظور محاسبه ضریب اسپرمیوژنز، نسبت لوله های اسپرم ساز که حاوی اسپرم بودند به لوله های فاقد اسپرم محاسبه شد.

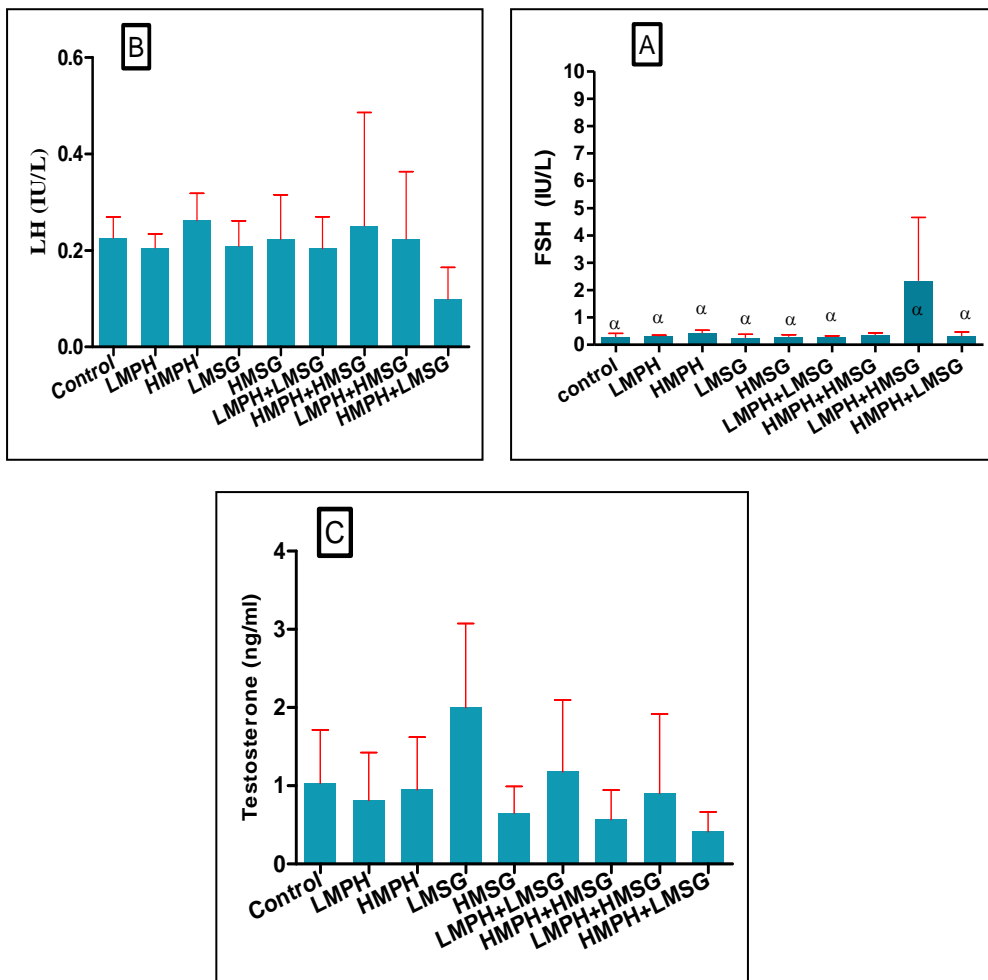
آنالیز آماری: در این مطالعه، نتایج با استفاده از بسته نرم افزاری Graphpad Prism نسخه ۵/۰۴ بررسی گردیدند. جهت آنالیز داده ها از آنالیز واریانس یکطرفه و تست تکمیلی توکی برای مقایسه میانگین های به دست آمده بین گروه های مورد مطالعه

استفاده گردید. مقدار ($P < 0.05$) برای تعیین سطح معنی داری بین گروه ها در نظر گرفته شد.

یافته های پژوهش

آنالیز هورمونی: نمودار شماره ۱ نتایج حاصل از اندازه گیری غلظت خونی هورمون های گنادوتروپینی و تستوسترون را نشان می دهد. بر این اساس، استفاده از مقادیر بالای متیل فنیدات و مونوسدیم گلوتامات منجر به افزایش سطوح سرمی FSH و LH در مقایسه با گروه کنترل گردید. در این میان، استفاده از دوز پائین متیل فنیدات در کنار دوز بالای مونوسدیم گلوتامات باعث افزایش معنی دار غلظت هورمون FSH در

مقایسه با سایر گروه های تحت مطالعه شد ($P < 0.05$). هم چنین، استفاده از مقادیر بالای متیل فنیدات موجب افزایش سطوح سرمی FSH و LH در مقایسه با سایر گروه ها گردید. همان گونه که نمودار شماره ۱ نشان می دهد، بر خلاف متیل فنیدات، استفاده از مقادیر بالای مونوسدیم گلوتامات، باعث کاهش غلظت تستوسترون در مقایسه با دوز پائین تر این ترکیب شده است. در این میان، استفاده هم زمان از مقادیر پائین متیل فنیدات و مونوسدیم گلوتامات منجر به افزایش سطوح سرمی تستوسترون در مقایسه با سایر گروه های تحت مطالعه گردید.



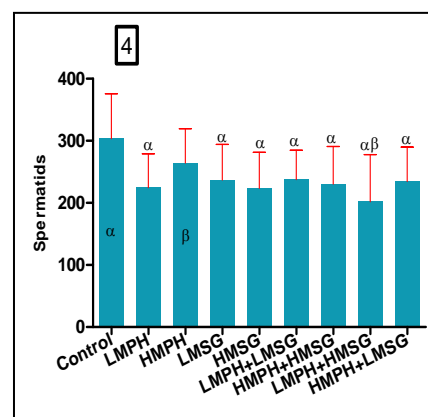
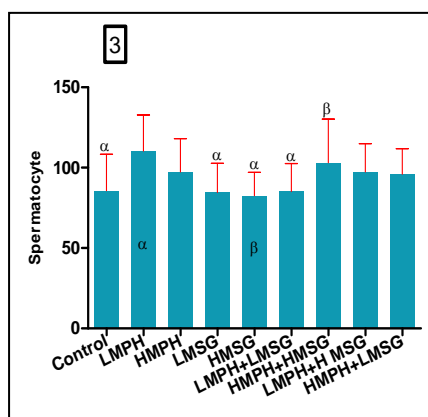
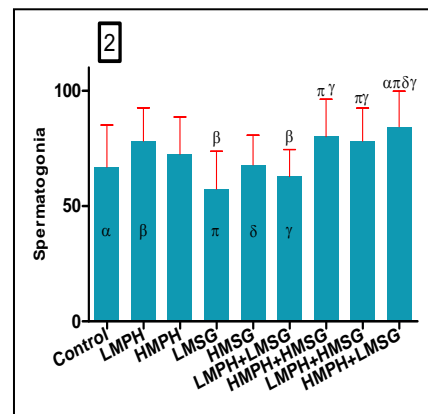
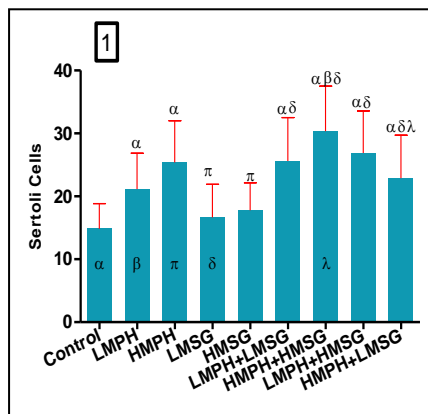
نمودار شماره ۱. سطوح سرمی گنادوتروپین های هیپوفیزی (A و B) و تستوسترون (C) در گروه های تحت مطالعه. داده ها به صورت $mean \pm SD$ نشان داده شده است. (α) اختلاف معنی دار ($P=0.018$) در مقایسه با گروه (Low MPH+ High MSG)

که متیل فنیدات دریافت کردند در مقایسه با گروه کنترل و گروه دریافت کننده مونوسدیم گلوتامات

شمارش سلول های دیواره لوله های اسپرم ساز: میانگین تعداد سلول های سرتولی در تمام گروه هایی

افزایش یافت (نمودار شماره ۱). بیشترین میانگین تعداد سلول های سرتولی در گروه دریافت کننده مقادیر بالای متیل فنیدات و مونوسدیم گلوآمات مشاهده شد. استفاده از مونوسدیم گلوآمات به تنهایی تاثیر چندانی در تعداد سلول های سرتولی شمارش شده نداشت. در این رابطه، نتایج نشان داد که استفاده از متیل فنیدات در اکثر گروههای دریافت کننده باعث افزایش تعداد سلول های اسپرماتوگونی شده است (نمودار شماره ۲). استفاده از مونوسدیم گلوآمات در دوز کم به صورت منفرد یا ترکیبی باعث کاهش تعداد سلول های اسپرماتوگونی در مقایسه با سایر گروه ها گردید. میانگین تعداد سلول های اسپرماتوسیت در گروه های دریافت کننده متیل فنیدات نسبت به گروه کنترل تا حدودی افزایش یافت (نمودار شماره ۳). کاهش

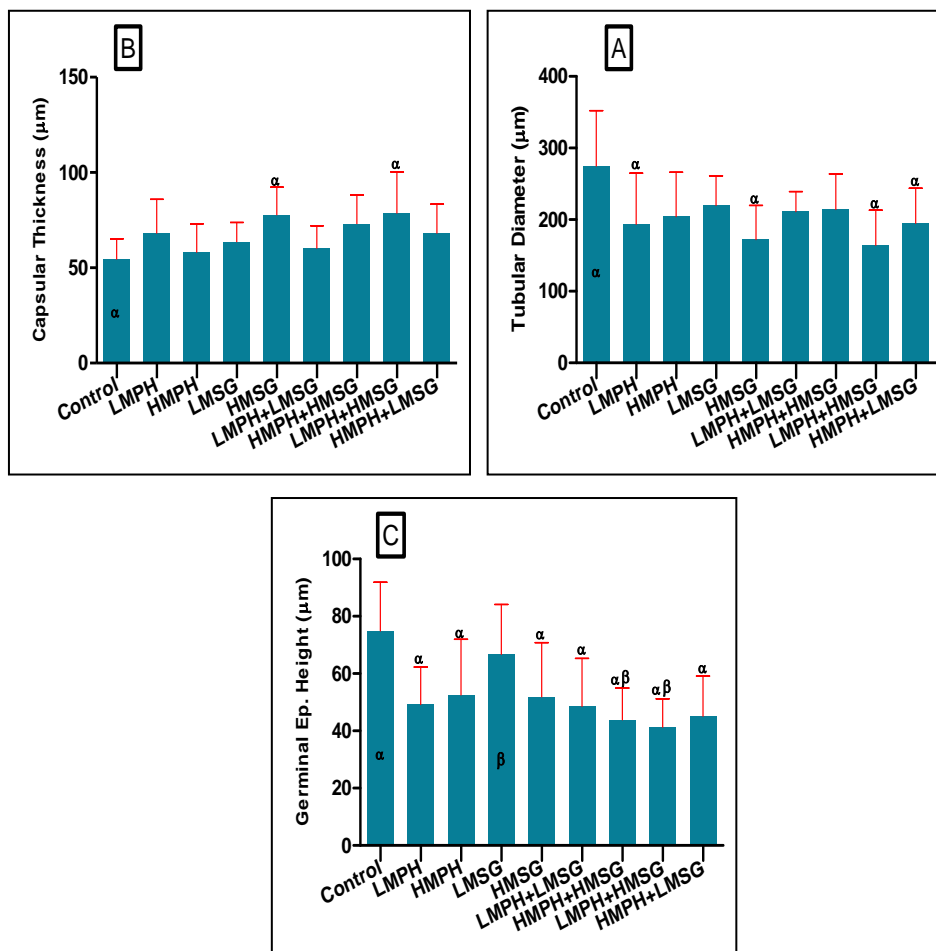
میانگین تعداد سلول های اسپرماتوسیت متعاقب استفاده از مونوسدیم گلوآمات در مقایسه با گروه کنترل مشاهده شد ($P > 0.05$). هم چنین، استفاده هم زمان از ترکیبات مذکور موجب افزایش تعداد سلول ها در مقایسه با موش های کنترل گردید ($P > 0.05$). میانگین تعداد سلول های اسپرماتید در تمام گروه های دریافت کننده مونوسدیم گلوآمات و متیل فنیدات در مقایسه با گروه کنترل کاهش یافت (نمودار شماره ۴). بیشترین میزان این کاهش در گروه دریافت کننده متیل فنیدات با دوز کم، گروه دریافت کننده مونوسدیم گلوآمات با دوز بالا و گروه دریافت کننده هم زمان این دو ترکیب مشاهده شد ($P < 0.0001$).



نمودار شماره ۲. میانگین تعداد سلول های دیواره لوله های اسپرم ساز در گروه های تحت مطالعه. حروف مشابه بالای ستون ها با حروف روی ستون ها نشان دهنده اختلاف معنی دار ($P < 0.05$) بین گروه ها در هر شاخص می باشد. به طور مثال: تصویر 1: (α) اختلاف معنی دار در مقایسه با گروه کنترل؛ (β) اختلاف معنی دار در مقایسه با گروه LMPH؛ (π) اختلاف معنی دار در مقایسه با گروه HMPH

هیستومورفومتری بافت بیضه: نمودار شماره ۳ شاخص های مورفومتری بافت بیضه را در گروه های مختلف نشان می دهد. بر این اساس، میانگین قطر لوله های اسپرم ساز در تمام گروه های دریافت کننده متیل فنیدات و مونسدیم گلوتامات در مقایسه با گروه کنترل کاهش یافت. بر این اساس، بیشترین میزان کاهش قطر لوله ها به دنبال استفاده هم زمان متیل فنیدات با دوز کم و مونسدیم گلوتامات با دوز بالا مشاهده گردید ($P=0.002$). میانگین ضخامت کپسول بیضه در گروه های تحت مطالعه در مقایسه با گروه کنترل افزایش نشان داد. در این میان، بیشترین

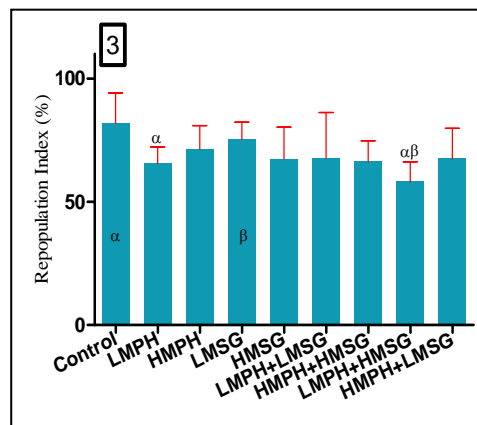
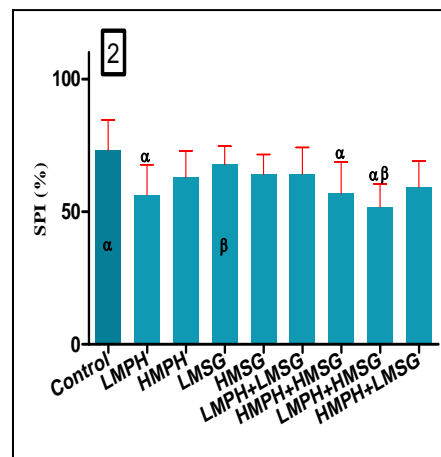
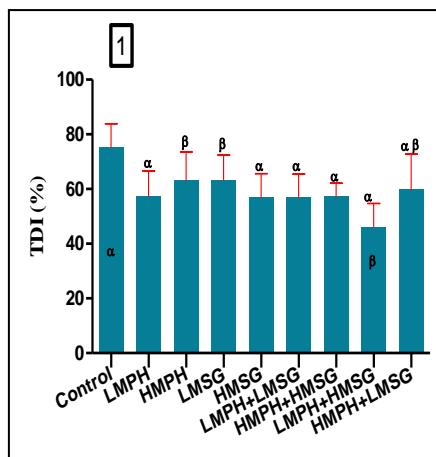
ضخامت در گروه های دریافت کننده مونسدیم گلوتامات با دوز بالا و نیز در گروه دریافت کننده متیل فنیدات با دوز کم و مونسدیم گلوتامات با دوز بالا در مقایسه با گروه کنترل مشاهده گردید ($P=0.002$). استفاده از متیل فنیدات و مونسدیم گلوتامات به تنهایی و یا به شکل ترکیبی باعث کاهش ارتفاع اپیتلیوم زایگر در مقایسه با موش های گروه کنترل شد. بیشترین کاهش ارتفاع اپیتلیوم زایگر در گروه دریافت کننده متیل فنیدات با دوز کم و مونسدیم گلوتامات با دوز بالا مشاهده گردید ($P=0.002$).



نمودار شماره ۳. نتایج حاصل از مطالعات مورفومتری بافت بیضه در گروه های تحت مطالعه. داده ها به صورت $mean \pm SD$ نشان داده شده است. تمام شاخص ها: (α) اختلاف معنی دار در مقایسه با گروه کنترل. ارتفاع اپیتلیوم: (β) اختلاف معنی دار در مقایسه با گروه (Low MSG). واحد اندازه گیری میکرومتر می باشد.

نتایج حاصل از بررسی ضرایب اسپرماتوژنز: محاسبه میانگین شاخص تمایز لوله ای در گروه های مختلف نشان داد که شاخص مذکور در تمام گروه های دریافت کننده متیل فنیدات و مونوسدیم گلوتامات در مقایسه با گروه کنترل کاهش یافت (نمودار شماره ۴). استفاده از متیل فنیدات با دوز کم و مونوسدیم گلوتامات با دوز بالا به صورت جداگانه و یا به صورت ترکیبی بیشترین کاهش را در شاخص مذکور ایجاد می نماید ($P < 0.0001$). در این رابطه، کاهش شاخص اسپرمیوژنز در گروه های دریافت کننده

ترکیبات مذکور در مقایسه با گروه کنترل مشاهده گردید که در این میان بیشترین کاهش در گروه های دریافت کننده دوز پائین متیل فنیدات و نیز در گروه دریافت کننده دوز پائین متیل فنیدات به همراه دوز بالای مونوسدیم گلوتامات مشاهده گردید ($P = 0.0003$) (نمودار شماره ۴). تغییرات مشاهده شده در مورد شاخص تجدید جمعیت تا حدودی مشابه تغییرات مشاهده شده در مورد شاخص اسپرمیوژنز بود ($P = 0.001$) (نمودار شماره ۴).



نمودار شماره ۴. میانگین ضرایب اسپرماتوژنز در گروه های تحت مطالعه. حروف مشابه بالای ستون ها و روی ستون ها نشان دهنده اختلاف معنی دار می باشد. تصویر 1: (α) اختلاف معنی دار در مقایسه با گروه کنترل؛ (β) اختلاف معنی دار در مقایسه با گروه LMPH+HMSG. تصاویر 2&3: (α) اختلاف معنی دار در مقایسه با گروه کنترل؛ (β) اختلاف معنی دار در مقایسه با گروه LMSG.

اؤزین و نیز پرئودیک اسید شیف (جهت تشخیص بهتر غشای پایه و محدوده لوله ها) در موش های صحرائی

مطالعات میکروسکوپی بافت بیضه: مطالعه بافت شناسی بیضه به روش رنگ آمیزی هماتوکسیلین

خوردن نظم و آرایش سلول های رده اسپرماتوژنز اشاره کرد (تصویر شماره ۱، E&F).

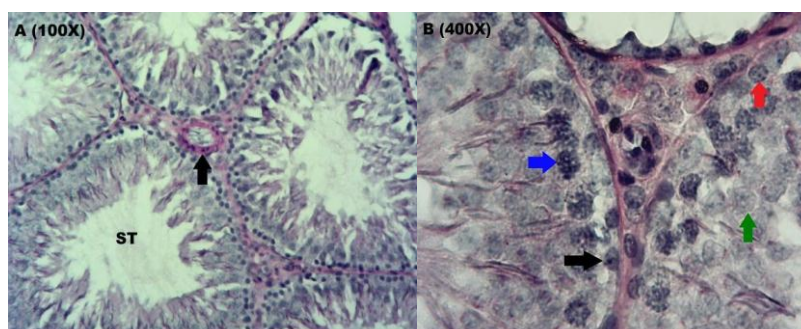
میزان تغییرات ساختاری در بافت بیضه موش های صحرایی دریافت کننده مونسدیم گلوتامات در مقایسه با گروه کنترل و نیز گروه دریافت کننده متیل فنیدات، به طور چشم گیری افزایش یافت. از جمله این تغییرات می توان به آتروفی و تغییر شکل لوله ها، ادم گسترده در بافت همبند بینابینی، کاهش جمعیت سلول های مختلف رده اسپرماتوژنز و از هم گسیختگی اتصالات بین سلولی اشاره کرد (تصویر شماره ۱، G&H). تغییرات ساختاری یاد شده در موش های صحرایی دریافت کننده مونسدیم گلوتامات با دوز بالا در مقایسه با گروه دریافت کننده این ترکیب با دوز پایین، از شدت بیشتری برخوردار بود.

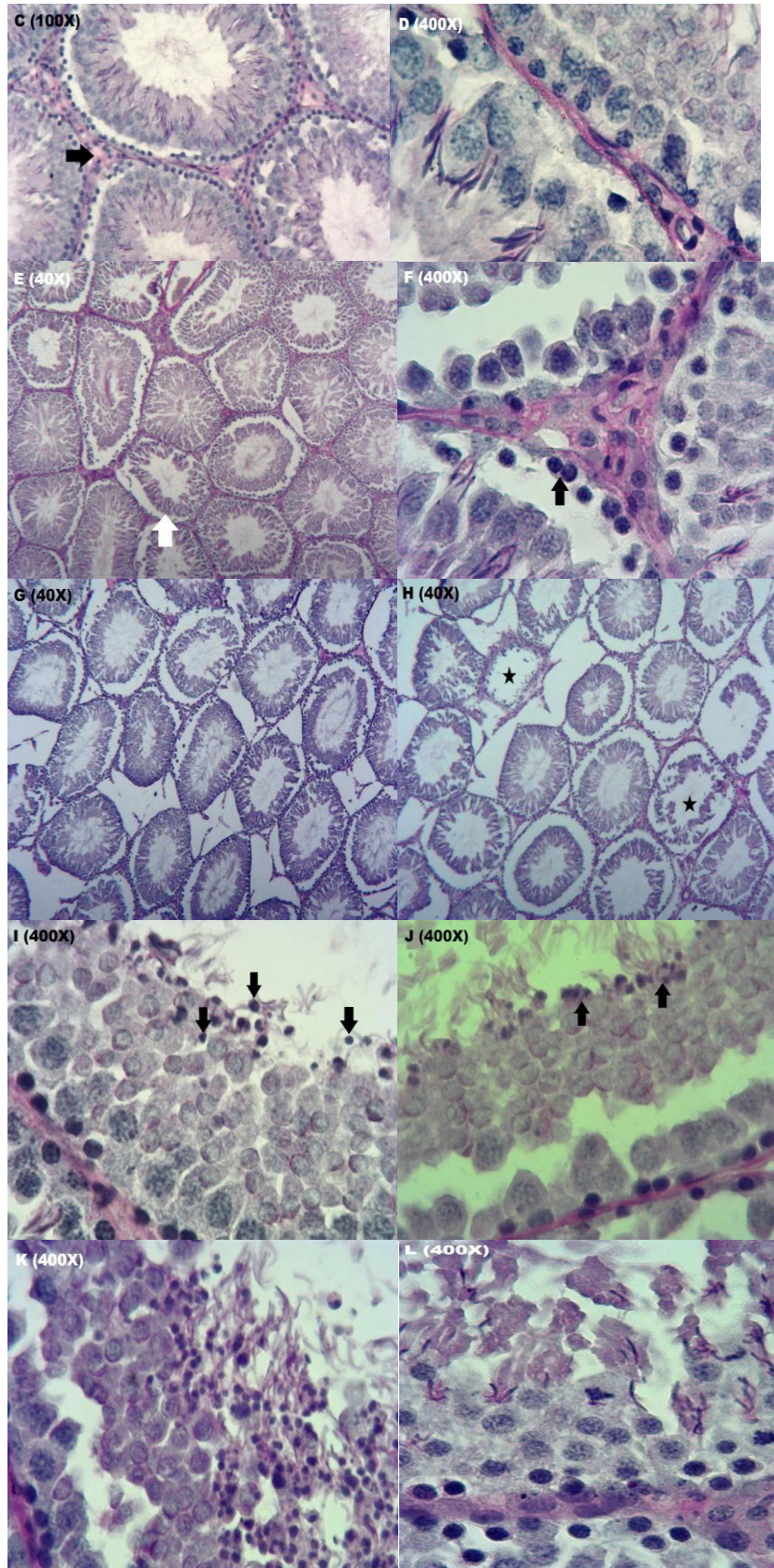
تغییرات ساختاری ایجاد شده در بافت بیضه موش های صحرایی متعاقب مصرف هم زمان متیل فنیدات و مونسدیم گلوتامات، در مقایسه با گروه کنترل و گروه های دریافت کننده ترکیبات فوق به صورت مجزا از شدت بیشتری برخوردار بود. علاوه بر ادم بافت بینابینی، تغییر شکل جزئی در لوله های اسپرم ساز و کاهش جمعیت سلول های رده اسپرماتوژنز در لوله ها، مطالعه سلول های رده اسپرماتوژنز با درشت نمایی بالا در این گروه ها نشان داد که سلول های اسپرماتید، بیشترین اثر پذیری را از خود نشان دادند. کاهش اندازه سلول به همراه چروکیدگی و پیکنوزه شدن هسته در سلول های اسپرماتید از مهم ترین تغییرات مشاهده شده بود. در این میان، بیشترین تغییرات مشاهده شده در بافت بیضه از لحاظ ساختاری و سلولی، به دنبال مصرف هم زمان متیل فنیدات با دوز پایین و مونسدیم گلوتامات با دوز بالا مشاهده شد (تصویر شماره ۱، I&L).

گروه کنترل نشان داد که اپی تلومم زایگر در دیواره لوله های اسپرم ساز ضخامت قابل توجهی داشته و فرآیند اسپرماتوژنز به صورت فعال در مراحل مختلف در لوله های مذکور مشاهده شد (تصویر شماره ۱، A). غشای پایه در لوله های اسپرم ساز دارای واکنش مثبت به حضور ترکیبات کربوهیدراتی بود. بیشترین میزان واکنش به رنگ آمیزی پریودیک اسید شیف در بافت همبند بینابینی به ویژه در دیواره عروق خونی مشاهده گردید (تصویر شماره ۱، A). در مطالعه بخش قاعده ای لوله های اسپرم ساز، سلول های اسپرماتوگونی با هسته دانه دار و روشن و نیز هسته متراکم مشاهده گردید. تعداد سلول های اسپرماتوگونی با هسته روشن، نسبت به سلول های با هسته تیره بیشتر بود. هسته سلول های اسپرماتید به صورت کروی و رنگ پریده مشاهده گردید (تصویر شماره ۱، B).

ساختار بافت شناسی بافت بیضه در موش های صحرایی دریافت کننده متیل فنیدات با دوز پایین، در مقایسه با گروه کنترل تغییر زیادی نشان نداد. با این وجود در برخی مقاطع بافتی، ادم بافت بینابینی و افزایش نسبی ضخامت غشای پایه مشاهده گردید (تصویر شماره ۱، C). نظم و آرایش سلولی در لوله های اسپرم ساز در مقایسه با گروه کنترل اختلاف زیادی نداشت (تصویر شماره ۱، D) با این وجود، در تعداد اندکی از لوله های اسپرم ساز، سلول های با هسته پیکنوزه در بخش میانی لوله های اسپرم ساز مشاهده شد (تصویر شماره ۱، C).

متعاقب مصرف بلند مدت متیل فنیدات با دوز بالا، تغییرات بافت شناسی قابل توجهی در مقایسه با گروه کنترل و گروه تحت تیمار با دوز پایین متیل فنیدات، مشاهده شد. از جمله مهم ترین این تغییرات ساختاری می توان به ادم بافت بینابینی، افزایش ضخامت غشای پایه، آتروفی و تغییر شکل لوله های اسپرم ساز و برهم





تصویر شماره ۱. مقاطع عرضی از بافت بیضه و لوله های اسپرم ساز در گروه های مختلف. گروه کنترل (A و B): واکنش به حضور ترکیبات کربوهیدراتی در غشای پایه لوله های اسپرم ساز (ST) و اطراف عروق خونی مشاهده می گردد. آرایش منظم سلول های سرتولی (پیکان مشکی)، اسپرماتوگونی (پیکان قرمز)، اسپرماتوسیت (پیکان آبی) و اسپرماتید (پیکان سبز) در دیواره لوله ها قابل مشاهده است؛ گروه متیل فنیدات با دوز پائین (C و D): ادم جزئی بافت بینابینی و تعدادی سلول بیکنوزه در حفره داخلی لوله های اسپرم ساز مشاهده گردید؛ گروه متیل فنیدات با دوز بالا (E و F): آتروفی و تغییر شکل برخی لوله ها (پیکان سفید) و افزایش تعداد اسپرماتوگونی های غیر فعال (پیکان مشکی) قابل مشاهده است؛ گروه مونسدیم گلوتامات با دوز کم (G) و مونسدیم گلوتامات با دوز بالا (H): آتروفی لوله ها به همراه کاهش شدید سلول های اسپرماتوژنز (ستاره) در برخی لوله ها قابل مشاهده است؛ گروه های دریافت کننده هم زمان متیل فنیدات و مونسدیم گلوتامات (I, J, K, L): علاوه بر تغییرات ساختاری اشاره شده در گروه های قبلی، افزایش تعداد سلول های اسپرماتید با هسته بیکنوزه مشاهده می گردد. رنگ آمیزی پرئودیک اسید شیف.

بحث و نتیجه گیری

اسیدگلوتامیک یک منبع انرژی در متابولیسم روده کوچک می باشد و به همراه اسید آمینه گلايسین فعالیت های عصبی را هم تنظیم می کند (۱۹). در ابتدا تصور بر این بود که استفاده از مونسدیم گلوتامات به دلیل نوع ساختار (آمینواسید طبیعی) فاقد اثرات زیان بار باشد، ولی امروزه مشخص شده است که استفاده بیش از حد از این ترکیب باعث به وجود آمدن اختلالات متعدد در فعالیت های سلولی مانند اثرات نورولوژیک و تغییرات سلولی و بافتی متعاقب مصرف آن می شود (۲۰). گلوتامات باعث افزایش مقادیر یون کلسیم داخل سلولی می شود که می تواند باعث آسیب به میتوکندری ها شود. در این زمینه، کاهش غلظت یون های سدیم و پتاسیم به دلیل افزایش غلظت داخل سلولی یون کلسیم به همراه افزایش غلظت خارج سلولی روی، می تواند باعث ایجاد آسیب های نکروتیک و در نتیجه مرگ نورونی با واسطه گلوتامات گردد (۲۱). مشخص شده است که مونسدیم گلوتامات باعث ایجاد فرآیند استرس اکسیداتیو می شود. در این شرایط ترکیبات فعالی نظیر پراکسید هیدروژن و رادیکال های اکسیژن تولید می شود. این ترکیبات فعال باعث آسیب ماده ژنتیکی و پراکسیداسیون چربی های غشای سلول می گردد که در نهایت منجر به مرگ سلولی می شود (۱۳).

برخی از تحقیقات وجود گیرنده های گلوتامات را در بافت بیضه موش صحرایی اثبات کرده اند (۲۲). استفاده از مونسدیم گلوتامات در موش های صحرایی جوان باعث بروز تغییراتی نظیر آتروفی لوله های اسپرم ساز، تورم سلول های اسپرماتید و اسپرماتوسیت، حضور سلول های زایگر نابالغ در حفره داخلی لوله ها شده

است. هم چنین، تغییراتی نظیر متراکم شدن کروماتین هسته سلول های رده اسپرماتوژنز و پرخونی عروق خونی نیز اشاره شده است. استفاده کوتاه مدت از مونسدیم گلوتامات باعث ایجاد آسیب های خفیف تا متوسط در لوله های اسپرم ساز نظیر تشکیل واکوئل در سیتوپلاسم سلول های اسپرماتوگونی و کاهش جمعیت سلول های اسپرماتید و افزایش فضای بین لوله های اسپرم ساز شده است (۲۳). در این صورت، بافت بیضه می تواند به عنوان اندام هدف، تحت تاثیر اثرات مونسدیم گلوتامات قرار گیرد. یکی از مکانیسم های احتمالی مشاهده اختلالات ساختاری و عملکردی بافت بیضه می تواند به دلیل اثر مستقیم مونسدیم گلوتامات از طریق گیرنده های گلوتامات موجود در سلول های دیواره لوله های اسپرم ساز باشد. مکانیسم دیگری که در برخی از تحقیقات در خصوص اختلالات اسپرماتوژنز به آن اشاره شده است، اثرات سمیت عصبی مونسدیم گلوتامات بر فعالیت سیستم هیپوتالاموس-هیپوفیز-گنآد می باشد (۲۴). استفاده از متیل فنیدات در موش های صحرایی موجب اختلال در عملکرد محور مغز-هیپوفیز-گنآد می گردد (۱۰). نتایج مطالعه حاضر نشان داد که استفاده از مونسدیم گلوتامات و متیل فنیدات تاثیر چندانی بر تغییرات سطوح سرمی هورمون LH ندارد. هر چند، به نظر می رسد استفاده از متیل فنیدات در مقادیر بالا تا حدودی موجب افزایش غلظت هورمون مذکور گشته است. در این میان، به نظر می رسد تغییرات هورمون FSH متعاقب مصرف وابسته به دوز ترکیبات یاد شده نسبت به هورمون LH محسوس تر باشد. به گونه ای که، افزایش سطوح سرمی FSH در گروه های دریافت کننده مونسدیم گلوتامات و متیل فنیدات در

مقادیر بالا مشاهده می گردد. عملکرد همسوی گنادوتروپین های هیپوفیزی جهت تحریک تولید آندروژن ها ضروری است به گونه ای که کاهش ترشح آن ها نقش مهمی در کاهش تولید تستوسترون دارد (۲۵). در مطالعه ای که توسط کیانی فرد و همکاران در خصوص اثرات استفاده از عصاره برگ درخت به متعاقب مصرف مونوسدیم گلوتامات در موش های صحرایی انجام گرفت، به کاهش غلظت خونی هورمون تستوسترون به دنبال مصرف مقادیر بالای مونوسدیم گلوتامات اشاره شده است (۲۶). در تحقیق حاضر، بر اساس نتایج به دست آمده از غلظت هورمون تستوسترون می توان چنین استنباط نمود که مونوسدیم گلوتامات به تنهایی در مقادیر بالا موجب کاهش سطوح سرمی تستوسترون می گردد. نتایج به دست آمده در این رابطه نتایج مطالعات مشابه را تایید می نماید (۲۸-۲۶). افزایش میانگین تعداد سلول های سرتولی در گروه های دریافت کننده مونوسدیم گلوتامات و متیل فنیدات می تواند به علت کاهش جمعیت سایر سلول های رده اسپرماتوزن باشد. متیل فنیدات در مقایسه با مونوسدیم گلوتامات اثرات وابسته به دوز بیشتری بر میانگین سلول های سرتولی شمارش شده دارد. در این رابطه، تفاوت آشکاری در میانگین تعداد سلول های اسپرماتوگونی بین گروه های مختلف دریافت کننده متیل فنیدات و مونوسدیم گلوتامات در مقایسه با گروه کنترل مشاهده نگردید. با توجه به نتایج حاصل از این مطالعه می توان چنین استنباط نمود که جمعیت سلول های اسپرماتوگونی چندان تحت تاثیر استفاده از ترکیبات مذکور قرار نگرفته باشد.

استفاده از متیل فنیدات موجب افزایش میانگین تعداد سلول های اسپرماتوسیت در مقایسه با گروه کنترل گردید. این در حالی است که مونوسدیم گلوتامات فاقد چنین اثراتی می باشد. با توجه به نتایج به دست آمده می توان استنباط نمود که استفاده از متیل فنیدات و مونوسدیم گلوتامات تاثیر قابل توجهی بر فرآیند تقسیم میتوزی در لوله های اسپرم ساز (که موجب تولید سلول های اسپرماتوسیت از اسپرماتوگونی می گردد)، ندارد. هم چنین، با توجه به

نتایج حاصل از شمارش سلول های دیواره لوله های اسپرم ساز و مقایسه آن با شاخص های سه گانه اسپرماتوزن، می توان چنین نتیجه گرفت که متعاقب استفاده از متیل فنیدات و مونوسدیم گلوتامات، فرآیند تقسیم میوز که منجر به تولید اسپرماتید و اسپرماتوزوئید از سلول های اسپرماتوسیتی می گردد، کاهش یافته است. در این میان، مصرف هم زمان متیل فنیدات با دوز کم و مونوسدیم گلوتامات با دوز بالا (با توجه به کاهش شاخص های سه گانه ضرایب اسپرماتوزن)، اثر مهاری بالاتری بر فرآیند اسپرماتوزن در لوله های اسپرم ساز دارد.

شاخص تمایز لوله ای نشان دهنده میزان تقسیم سلولی و توانایی سلول ها در افزایش تعداد و قابلیت تمایز می باشد. در مطالعه حاضر، مقایسه میزان شاخص تمایز لوله ای در گروه های تحت آزمایش نشان داد که درمان با متیل فنیدات می تواند باعث کاهش شاخص مذکور گردد. کاهش این شاخص نشان دهنده کاهش جمعیت سلولی دیواره لوله های اسپرم ساز می باشد. در نتیجه کاهش جمعیت سلول های رده اسپرم از در دیواره لوله های اسپرم ساز تغییرات ساختاری نیز قابل مشاهده خواهد بود که از جمله مهم ترین این تغییرات کاهش ارتفاع اپیتلیوم زایگر و از هم گسیختگی نظم و آرایش اتصالات بین سلولی است. از هم گسیختگی اتصالات بین سلولی می تواند باعث آزاد شدن سلول ها به حفره داخلی لوله های اسپرم ساز شود که این امر باعث کاهش شاخص تمایز لوله ای خواهد شد. بنا بر این کاهش این شاخص می تواند نشان دهنده اختلال در اتصالات بین سلولی باشد. در فرآیند اسپرم زایی طبیعی، معمولاً سلول ها به صورت ردیفی از بخش قاعده ای و لوله های اسپرم ساز به طرف حفره داخلی لوله ها کشیده می شوند. این امر نشان دهنده طبیعی بودن فرآیند تقسیم سلولی است (۱۸). هر گونه اختلال در فرآیند تقسیم سلولی نظیر حذف و از بین رفتن سلول های رده اسپرم از می تواند شاخص تمایز لوله ای را کاهش دهد. بنا بر این، کاهش شاخص مذکور می تواند به دلیل کاهش جمعیت سلولی ناشی از حذف غیرطبیعی در سلول های رده اسپرم از باشد (۱۸). در این راستا، نتایج مطالعات قبلی مشابه نشان داده که

مصرف طولانی مدت متیل فنیدات در مقایسه با مصرف کوتاه مدت این ترکیب باعث کاهش بیشتر شاخص تمایز لوله ای می گردد (۲۹). در این میان باید به این نکته توجه کرد که کاهش جمعیت سلولی می تواند به دلیل کاهش قدرت تقسیم و یا افزایش میزان از بین رفتن سلول ها باشد.

ضریب اسپرمیوژن نشان دهنده قابلیت و توانایی تمایز سلول های اسپرماتید به سلول های اسپرماتوزوئید می باشد. نتایج حاصل از این مطالعه نشان داد که شاخص اسپرمیوژن متعاقب مصرف بلند مدت متیل فنیدات و مونسدیم گلوتامات کاهش می یابد ولی این کاهش در اکثر گروه ها در مقایسه با گروه کنترل معنی دار نبود. در این رابطه، مطالعات گذشته نشان دادند که مصرف کوتاه مدت متیل فنیدات باعث کاهش محسوس تر شاخص مذکور در مقایسه با مصرف طولانی مدت شده است (۲۹). تاثیر متیل فنیدات و مونسدیم گلوتامات بر جمعیت سلول های زایگر یک فرآیند وابسته به زمان و برگشت پذیر می باشد، به گونه ای که با افزایش طول دوره درمان، روند کاهش جمعیت سلولی تقلیل می یابد. در این رابطه، نتایج منتشر شده حاصل از بررسی جمعیت اسپرماتوزوئیدهای موجود در اپیدیدیم گروه های مذکور می تواند نتایج مربوط به شاخص های اسپرماتوزن را تایید کند (۲۹). در تحقیق حاضر بررسی شاخص تجدید جمعیت حاکی از عدم تغییر محسوس این شاخص در اکثر گروه های تحت مطالعه بود. در این زمینه، مطالعات قبلی اشاره نموده اند که مصرف متیل فنیدات به صورت کوتاه مدت یا بلند مدت تاثیر قابل توجهی بر جمعیت سلول های فعال و غیر فعال اسپرماتوگونی نداشته است (۲۸). نتایج مطالعه جانسو و همکاران نشان داده است که به دنبال مصرف متیل فنیدات با دو دوز ۵ و ۲/۵ میلی گرم در موش های صحرایی تعداد سلول های اسپرماتید کاهش یافته است در حالی که تعداد سلول های اسپرماتوگونی تغییر چندانی نداشته است (۲). دلایل کاهش شاخص تمایز لوله ای و ضریب اسپرمیوژن محسوب گردد. در این زمینه برخی مطالعات به کاهش سلول های مذکور متعاقب مصرف مونسدیم

گلوتامات اشاره نموده اند (۲۳). یکی از دلایل اصلی آسیب بافت بیضه افزایش میزان پراکسیداسیون چربی است که موجب آسیب اکسیداتیو ماده ژنتیکی اسپرم، اختلال عملکرد غشای سلول و تکامل سلول های اسپرماتوزوئید می گردد (۱۶،۱). با توجه به وجود مقادیر بالایی از فعالیت آنزیم های آنتی اکسیدانی در بافت بیضه، اپیدیدیم و اسپرم، در این زمینه، به اثرات سمی مونسدیم گلوتامات بر اسپرماتوزوئیدها به دلیل افزایش تولید رادیکال های آزاد در دستگاه تناسلی موش صحرایی اشاره شده است (۱۶). یکی از مکانیسم های دخیل در بروز اثرات منفی مونسدیم گلوتامات بر دستگاه تناسلی، تغییر ماهیت ساختار غشای داخلی میتوکندری و کاهش سطوح گلوکاتایون میتوکندریایی و در نتیجه افزایش تولید پراکسید هیدروژن می باشد. با توجه به وجود گیرنده های گلوتامات در بافت بیضه موش صحرایی، یکی از مکانیسم های دخیل در بروز تغییرات ساختاری و عملکردی بافت بیضه می تواند از طریق اثر مستقیم مونسدیم گلوتامات با استفاده از گیرنده های موجود بر سطح سلول های پوششی دیواره لوله های اسپرم ساز باشد. بافت بیضه موش صحرایی حاوی گیرنده های دوپامینی می باشد (۳۰). امروزه مشخص شده است که متیل فنیدات فعالیت گیرنده های دوپامین را تحت تاثیر قرار می دهد و در نتیجه انتقال دوپامین دچار اختلال می گردد (۳۱). این ترکیب ضمن اتصال به گیرنده های دوپامینی و مهار فعالیت آن ها موجب کاهش دوپامین داخل سلولی در بافت های عصبی و غیرعصبی می گردد. بنا بر این، یکی از مکانیسم های احتمالی اختلالات عملکردی بافت بیضه متعاقب مصرف متیل فنیدات می تواند از طریق تاثیر متیل فنیدات از طریق جا به جایی کاتکول آمین های درونزاد نظیر دوپامین در سلول های هدف باشد. با توجه به این که در مطالعه حاضر استفاده از مونسدیم گلوتامات موجب ایجاد اثراتی شبیه به بیش فعالی در موش ها می شود بنا بر این می توان چنین استنباط نمود که مصرف متیل فنیدات به دنبال مونسدیم گلوتامات دارای اثرات مشخص تری می باشد. در مطالعه حاضر بررسی شاخص های مورفومتری لوله های اسپرم ساز نشان دهنده بروز تغییرات

همسویی نتایج حاصل از این مطالعه در خصوص تغییرات مشاهده شده در شاخص های مورفومتری بافت بیضه با مطالعات گذشته در مورد اثرات مصرف مونوسدیم گلوتامات و متیل فنیدات بر ساختار میکروسکوپی بافت بیضه، می توان نتیجه گیری کرد که استفاده هم زمان ترکیبات یاد شده می تواند اثرات جانبی شدیدتری در مقایسه با مصرف مجزای آن ها داشته باشد.

سپاسگزاری

مطالعه حاضر بخشی از نتایج مستخرج از پایان نامه دکتری عمومی دام پزشکی می باشد که با حمایت های حوزه معاونت پژوهشی دانشگاه تبریز به انجام رسیده است.

ساختاری در بافت بیضه بود. به گونه ای که شاخص های سه گانه مذکور در تمام گروه های دریافت کننده متیل فنیدات و مونوسدیم گلوتامات(چه به صورت مجزا و یا به صورت ترکیبی) در مقایسه با گروه کنترل کاهش یافت. در این زمینه، به نظر می رسد اثرات وابسته به دوز متیل فنیدات و مونوسدیم گلوتامات بر عکس یکدیگر باشد. به گونه ای که متیل فنیدات در دوز پایین و مونوسدیم گلوتامات در دوز بالا بیشترین تاثیر را در بروز تغییرات مذکور ایجاد نموده اند. در این راستا، مصرف هم زمان این دو ترکیب در دوزهای یاد شده باعث کاهش چشمگیر شاخص های مورفومتری در بین گروه های مختلف گشته است. کاهش قطر لوله های اسپرم ساز به همراه کاهش ارتفاع اپیتلیوم دیواره لوله ها می تواند به دلیل کاهش جمعیت سلولی ناشی از کاهش فرآیند تقسیم سلولی به دلایلی که قبلاً به آن اشاره شد، باشد. با توجه به

References

- Aitken RJ, Roman SD. Antioxidant systems and oxidative stress in the testes. *Oxid Med Cell Longev* 2008; 1:15-24. doi:org/10.4161/oxim.1.1.6843
- Cansu A, Ekinci O, Ekinci O, Serdaroglu A, Erdogan D, Kutay ZC, et al. Methylphenidate has dose dependent negative effects on rat spermatogenesis decreased round spermatids and testicular weight and increased P53 expression and apoptosis. *Hum Exp Toxicol* 2011; 30:1592-600. doi: 10.1177/09603271110394224
- Levin FR, Kleber HD. Attention deficit hyperactivity disorder and substance abuse: relationships and implications for treatment. *Harv Rev Psychiatry* 1995; 2:246-58. DOI: 10.3109/10673229509017144
- Markowitz JS, Logan BK, Diamond F, Patrick KS. Detection of the novel metabolite Methylphenidate after Methylphenidate overdose with alcohol congestion. *J Clin Psychopharmacol* 1999; 19:362-66.
- Markowitz JS, Devane CL, Pestreich Lk, Patrick KS, Muniz R. A comprehensive in vitro screening of d- l- and dl- threo-methylphenidate an exploratory study. *J Child Adolesc Psychopharmacol* 2006; 16:687-98. doi:10.1089/CAP.2006.16.687
- Teo S, Stirling D, Thomas S, Hoberman A, Kiorpes A, Khetani V. A 90 day oral gavage toxicity study of D-Methylphenidate and DL-Methylphenidate in Sprague dawley Rats. *Toxicology* 2002; 179:183-96. doi.org/10.1080/10915810305100
- Grabowski J, Roache JD, Schmitz JM, Rhoades H, Creson D, Korszun A. Replacement medication for cocaine dependence Methylphenidate. *J Clin Psychopharmacol* 1997; 17:485-88.
- Volz TJ. Neuropharmacological mechanisms underlying the neuroprotective effects of Methylphenidate. *Current Neuropharmacol* 2008; 6:379-85. doi: 10.2174/157015908787386041
- Chattejee S, Miller BT, Collis TJ, Nagamani M. Adverse effects of Methylphenidate on the reproductive axis of adolescent female Rats. *Fertil Steril* 2005; 84: 1131-38. doi.org/10.1016/j.fertnstert.2005.03.071
- Adriani W, Leo D, Guarino M, Natoli A, Diconsiglio E, Deangelis G, et al. Short term effects of adolescent Methylphenidate exposure on brain strial gene expression and sexual endocrine parameters in male Rats. *Ann NY Acad Sci* 2006; 1074: 52-73. doi.org/10.1196/annals.1369.005

11. Fazelipour S, Hadipour JM, Tootian Z, Kiaei SB, Sheibani MT, Talaei N. The effect of chronic administration of Methylphenidate on morphometric parameters of testes and fertility in male Mice. *J Rep Infertil* 2012; 13:232-36.
12. Kianifard D, Hasanzadeh S, Kianifard L. The study of time dependent administration of Methylphenidate on the microscopic indices of spermatogenesis and sperm analysis in adult Rats. *J Exp Integ Med* 2013; 3:121-6. doi:10.5455/jeim.160113.or.057
13. Ahluwalia P, Tewari K, Choudhary P. Studies on the effects of monosodium glutamate on oxidative stress in erythrocytes of adult male Mice. *Toxicol Lett* 1996; 84:161-5. doi: 10.1016/0378-4274(95)03612-1
14. Oforofuo IAO, Onakewhor JUE, Idaewor PE. The effect of chronic administration of MSG on the histology of the adult Wistar Rat testes. *Biosci Res Comm* 1997; 9:1-2.
15. Algham MF, Yang PB, Wilcox VT, Burau KD, Swann AC, Dafny N. Prolonged Methylphenidate treatment alters the behavioral diurnal activity pattern of adult male Sprague dawley Rats. *Pharmacol Biochem Behav* 2009; 92:93-9. doi: 10.1016/j.pbb.2008.10.021
16. Hamzaa RZ, ALharbi MS. Monosodium glutamate induced testicular toxicity and the possible ameliorative role of vitamin E or selenium in male rats. *Toxicol Rep* 2014; 1:1037-45. doi:10.1016/j.toxrep.2014.10.002
17. Van der Marel K, Klomp A, Meerhoff GF, Schipper P, Lucassen PJ, Homberg JR, et al. Long-Term Oral Methylphenidate Treatment in Adolescent and Adult Rats: Differential Effects on Brain Morphology and Function. *Neuropsychopharmacology* 2014; 39: 263-73. doi:10.1038/npp.2013.169
18. Shetty G, Wilson G, Huhtaniemi I, Shuttlesworth GA, Reissmann T, Meistrich ML. Gonadotropin releasing hormone analogs and testosterone inhibits the recovery of spermatogenesis in irradiated Rats. *Endocrinology* 2000; 141:1735-45. doi: 10.1210/en.141.5.1735 · Source
19. Wu G. Functional amino acids in growth reproduction and health. *Adv Nut Int Rev J* 2010; 1:31-7. doi: 10.3945/an.110.1008
20. Reis HJ, Guatimosim C, Paquet M, Santos M, Ribeiro FM, Kummer A, et al. Neuro transmitters in the central nervous system and their implication in learning and memory processes. *Curr Med Chem* 2009; 16: 796-840. doi: org/10.2174/092986709787549271
21. Frandsen A, Schousboe A. Mobilization of dantrolene sensitive intracellular calcium pools is involved in the cytotoxicity induced by quisqualate and N-methyl-Daspartate but not by 2-amino-3-3-hydroxy- 5-methylisoxazol-4-yl propionate and kainate in cultured cerebral cortical neurons. *Proc Natl Acad Sci* 1992; 89: 2590-94. doi: 10.1073/pnas.89.7.2590
22. Takarada TE, Hinoi VJ, Balcar H, Taniura Y. Possible expression of functional glutamate transporters in the Rat testis. *J Endocrinol* 2004; 181:233-44. doi: 0022-0795/04/0181-233
23. Mohamed IK. The Effects of oral dosage of monosodium glutamate applied for short and long-terms on the histology and ultrastructure of testes of the adult Rats. *J Anim Vet Adv* 2012; 11: 124-33. doi: 10.3923/javaa.2012.124.133
24. Giovambattista AES, Suescun MIAO, Nessleralla CC, Franca LR, Spinedi E, Calandra RS. Modulatory effects of leptin on Leydig cell function of normal and hyperleptinemic Rats. *Neuroendocrinology* 2003; 78:270-9. doi: 10.1159/000074448
25. Orth JM, Murray FT, Bardin CW. Ultrastructural changes in Leydig cells of streptozotocin-induced diabetic rats. *Anat Rec* 1979; 195:415-30. doi:org/10.1002/ar.1091950302
26. Kianifard D, Vafaeisaiah GH, Rezaee F. Study Of the protective effects of quince (*Cydonia oblonga*) leaf extract on fertility alterations and gonadal dysfunction induced by monosodium glutamate in adult male wistar Rats. *Rom J Diabetes Nutr Metab Dis* 2014; 22:375-84. doi: 10.1515/rjdnmd-2015-0044
27. Iamsaard S, Sukhorum W, Samrid R, Yimdee J, Kanla P, Chaisiwamongkol k, et al. The sensitivity of male rat reproductive organs to monosodium glutamate. *Acta Med Acad* 2014; 43:3-9. doi: 10.5644/ama2006-124.94

28. Mousavi pourgozar Z, Kianifard D, Khalilzadeh E. [The microscopic and ultrastructural study of testicular tissue following time dependent administration of methylphenidate in adult Rat]. *J Ilam Uni Med Sci* 2016; 24: 83-94. (Persian) doi: 10.18869/acadpub.sjimu.24.4.83
29. Abdollahzadeh A, Kianifard D, Vafaei Saiah G. Study of the Long-Term and Dose Dependent Effects of Methylphenidate and Monosodium Glutamate on the Hormonal Alterations of the Pituitary-Testicular Axis and Sperm Analysis in Adolescence Rats. *Bulletin UASVM Veterinary Medicine* 2017; 74: 75-81. doi: 10.15835/buasvmcn-vm:12607
30. Otth C, Torres M, Ramirez A, Fernandez JC, Castro M, Rauch MC, et al. Novel identification of peripheral dopaminergic D2 receptor in male germ cells. *J Cell Biochem* 2007; 100:141-50. doi 10.1002/jcb.21037
31. Gray JD, Punsoni M, Tabori NE, Melton JT, Fanslow V, Ward MJ, et al. Methylphenidate administration to juvenile Rats alters brain areas involved in cognition, motivated behaviors appetite and stress. *J Neurosci* 2007; 27:7196-207. doi:10.1523/JNEUROSCI.0109-07.2007

Effects of Administration of Monosodium Glutamate and Methylphenidate on the Histologic Structure of Testicular Tissue and Microscopic Indices of Spermatogenesis in Adolescent Rats

Abdollahzadeh A¹, Kianifard D^{1*}, Vafaeisaiah G¹, Ashrafihelan J²

(Received: January 6, 2018)

Accepted: June 11, 2018)

Abstract

Introduction: Methylphenidate (MPH) is one of the common medications used for maintaining alertness and improving attention. Monosodium glutamate (MSG) is a food additive, which acts as an enhancer of palatability. The aim of this study was to evaluate the various effects of these compounds on the reproductive system during adolescence.

Materials and Methods: Methylphenidate (5 and 10 mg/kg) and monosodium glutamate (6 and 60 mg/kg) were administrated to adolescent rats. After 60 days, the pituitary-testicular axis hormones were assayed and testicular histomorphometric studies were performed.

Findings: The coadministration of MPH (5 mg/kg) and MSG (60 mg/kg) led to elevation in serum FSH levels ($P < 0.05$). The highest blood level of luteinizing hormone was observed following high doses of MPH and MSG separately or in combination form. The effect of MPH and MSG on serum testosterone level was observed dose dependently and contradictorily ($P > 0.05$). The

administration of MSG led to a reduction in the population of Sertoli cells, spermatogonia, and spermatocyte. Coadministration of MPH and MSG also reduced this population. Morphometric studies revealed decrement of tubular diameter and germinal epithelium height ($P < 0.05$), especially with low doses of MPH and high doses of MSG. The changes in spermatogenic indices were similar to morphometric results. Tubular atrophy, interstitial edema, and depopulation of spermatogenic cells were observed in MPH and MSG treated groups. Coadministration of these compounds increased spermatids with pyknotic nucleus.

Conclusion: It has been concluded that the coadministration of MPH and MSG through the induction of some hormonal and structural alterations could induce some changes in the normal structure and function of the reproductive system.

Keywords: Adolescent rats, Methylphenidate, Monosodium glutamate, Spermatogenesis, Testicular tissue

1. Dept of Basic Sciences, Faculty of Veterinary Medicine, University of Tabriz, Tabriz, Iran

2. Dept of Pathobiology, Faculty of Veterinary Medicine, University of Tabriz, Tabriz, Iran

*Corresponding author Email: davoudkianifard@gmail.com