

تغییرات بافت قلب بدنبال مسمومیت با دوکسوروبیسین: مطالعه تجربی اثر محافظتی تمرین هوازی در موش های صحرایی جوان و پیر

سهیل عزیزی^۱، سیده زلیخا هاشمی چاشمی^{۲*}، ولی الله دبیدی روشن^۳، فاطمه دوالفقار زاده^۳، احمد پارسایی فر^۳

(۱) گروه علوم آزمایشگاهی، دانشکده پیرا پزشکی، دانشگاه علوم پزشکی مازندران، ساری، ایران

(۲) گروه فیزیولوژی ورزش، دانشگاه پیام نور، تهران، ایران

(۳) گروه فیزیولوژی ورزش، دانشکده تربیت بدنی، دانشگاه مازندران، مازندران، ایران

تاریخ دریافت: ۹۶/۳/۲۴

تاریخ پذیرش: ۹۶/۸/۸

چکیده

مقدمه: دوکسوروبیسین یکی از مهم ترین دارو های شیمی درمانی در درمان تومور های جامد می باشد که از طریق تولید رادیکال های آزاد و کاهش آنتی اکسیدان ها به سمیت قلبی منجر می شود. هدف از مطالعه حاضر بررسی اثر پیش درمان سه هفته تمرین هوازی بر تغییرات بافت قلب موش های جوان و سالمند به وسیله دوکسوروبیسین است.

مواد و روش ها: در این مطالعه ۴۸ سر موش صحرایی نر در دو گروه سنی جوان و سالمند مورد مطالعه قرار گرفتند که هر گروه سنی نیز به سه زیر گروه کنترل، دوکسوروبیسین (DOX) و تمرین + دوکسوروبیسین (T+DOX) تقسیم شدند. گروه های تمرینی به مدت سه هفته و پنج روز در هفته با سرعت ۱۷-۱۵ متر بر دقیقه و زمان ۳۹-۲۵ دقیقه روی نوارگردان دویند. همه گروه ها محلول دوکسوروبیسین (۲۰ mg/kg) را ۲۴ ساعت پس از آخرین جلسه تمرین دریافت کردند. ۴۸ ساعت بعد از تزریق DOX نیز بافت برداری انجام شد. نتایج بافت شناسی به روش توصیفی مورد تجزیه و تحلیل قرار گرفت.

یافته های پژوهش: اجرای پیش درمان تمرین هوازی موجب شد ادم شدید و آپوپتوزی که با القاء دوکسوروبیسین ایجاد شده بود، به تغییر بسیار جزئی کاهش یابد و این کاهش آسیب بافتی در سالمندان مشهود تر بود.

بحث و نتیجه گیری: یافته ها نشان دهنده آسیب شدید عضله قلب در سالمندان و اثرات پیش برنده به سوی آپوپتوز ناشی از القای دوکسوروبیسین بوده، هم چنین اجرای پیش درمان تمرین هوازی با طول دوره کوتاه تر برای بیماران سالمندی که با محدودیت فعالیت بدنی مواجه هستند، باعث افزایش نقش حفاظتی آنتی اکسیدانی بافت قلب می شود.

واژه های کلیدی: تغییرات بافت شناسی، سمیت قلبی، دوکسوروبیسین، تمرین هوازی

* نویسنده مسئول: گروه فیزیولوژی ورزش، دانشگاه پیام نور، تهران، ایران

Email: Z_HCH@YAHOO.COM

Copyright © 2017 Journal of Ilam University of Medical Science. This is an open-access article distributed under the terms of the Creative Commons Attribution international 4.0 International License (<https://creativecommons.org/licenses/by-nc/4.0/>) which permits copy and redistribute the material, in any medium or format, provided the original work is properly cited.

مقدمه

دوکسوروبیسین (Doxorubicin) یکی از داروهای ضد سرطانی موثر در درمان انواع تومورهای بدخیم می باشد. لیکن استفاده بالینی از این دارو موجب آسیب به بافت های سالم مانند قلب، کبد، کلیه و غیره می شود (۱، ۲). قلب به دلیل تراکم بالای میتوکندری و نیاز به انرژی بیش تر نسبت به بقیه بافت ها، حساسیت بیش تری به پر اکسیداسیون لیپیدی و القای مرگ برنامه ریزی (Apoptosis) شده ناشی از دوکسوروبیسین دارد. هم چنین فقدان آنزیم های آنتی اکسیدانی مورد نیاز برای سم زدایی آنیون های دیسموتاز و هیدروژن پر اکسید در بافت باعث تولید و تجمع رادیکال های آزاد شده و در نتیجه منجر به پر اکسیداسیون لیپید، تخریب گسترده غشاء، شبکه اندو پلاسمیک و اسید نوکلئیک میتوکندری می شود (۳، ۴). این درحالی است که برخی یافته ها نشان می دهند که احتمال ابتلا به سرطان همراه با افزایش سن به صورت تصاعدی افزایش می یابد به طوری که سرطان در سالمندان ۱۰ تا ۱۱ برابر بیش تر از افراد جوان گزارش شده است (۵، ۶). در حقیقت، شیوع سرطان مانند سایر بیماری های فرسایشی وابسته به سن، در بین سالمندان افزایش چشم گیری یافته است. از این رو، با توجه به آثار زیانبار ناشی از درمان به وسیله دوکسوروبیسین به ویژه در جمعیت سالمندان، نیاز به اقدامات تشخیصی، پیشگیرانه و درمانی در این زمینه بیش از پیش به چشم می خورد. تا کنون روش های متعددی برای کاهش عوارض جانبی استفاده از سمیت دوکسوروبیسین و حفظ اثرات درمانی آن بر سلول های سرطانی به کار برده شده است، از جمله محدود کردن دوز تجمعی دارو، کم کردن مصرف آنترا سایکلین ها و به کار بردن مکمل های تغذیه ای بوده است (۷-۹). راهبرد دیگری که برخی از محققان به آن پرداختند، اجرای دوره های طولانی و میان مدت تمرینات ورزشی بوده است (۱۰-۱۳) که اثر انواع تمرینات ورزشی و مصرف DOX را بر شاخص های استرسی و التهابی به روش الایزا مورد بررسی قرار دادند. از سوی دیگر تحقیقات دیگری به بررسی تغییرات ایجاد شده

در بافت قلب به واسطه مصرف دوکسوروبیسین در آزمودنی های جوان پرداختند که نشان دهنده آسیب به سارکو پلاسم نظیر: از بین رفتن تارچه، ادم بین سلولی، شفاف و شیشه ای شدن و آسیب به میتوکندری: به وجود آمدن تغییراتی مانند دژنراسیون وسیع، از بین رفتن ستیغ درون میتوکندری، ایجاد خیز، شکل و اندازه غیر طبیعی بافت قلب به وسیله DOX بوده است (۱۴). هم چنین تحقیقات بسیار اندکی با استفاده از بررسی بافت در زیر میکروسکوپ نوری به این نتیجه رسیدند که تمرین باعث کاهش سمیت شدید ناشی از دوز تجمعی دارو در آزمودنی های جوان می شود (۱۴). بنا بر این با توجه به این که سالمندان قادر به انجام دوره های ورزشی طولانی نمی باشند، در چنین شرایطی استفاده از تمرینات کوتاه مدت هوازی که بیمار را فعال نگه داشته و درعین حال فشار زیادی به همراه نداشته باشد تا بیمار بتواند از نتایج سودمند تمرینات ورزشی بهره برد مناسب است. لذا تغییرات بافت شناسی بافت قلب ناشی از تمرین و درمان با DOX به ویژه در سالمندان دیدگاه تازه ای است که تا کنون مورد توجه محققان قرار نگرفته است. با عنایت به موارد گفته شده، پژوهش کنونی با هدف بررسی اثر سه هفته تمرین هوازی قبل از درمان با DOX بر تغییرات بافت شناسی ایجاد شده بافت قلب آزمودنی ها جوان و سالمند انجام شد.

مواد و روش ها

در این مطالعه تجربی آزمایشگاهی، تعداد ۴۸ سر موش صحرایی نر نژاد ویستار (جوان: ۳ ماهه = ۲۴ سر و سالمند: ۳۲ ماهه = ۲۴ سر) که در زمان های مختلف از انستیتو پاستور آمل خریداری و به آزمایشگاه دانشکده تربیت بدنی دانشگاه مازندران منتقل شدند. هر گروه سنی نیز به ۳ زیر گروه کنترل، دوکسوروبیسین (DOX) و تمرین + دوکسوروبیسین (T+DOX) تقسیم شدند. هر چهار سر موش در یک قفس پلی کربنات شفاف و در محیطی با دمای ۲۴ تا ۲۰ درجه سانتی گراد، رطوبت نسبی ۵۵ تا ۴۵ درصد و با چرخه ۱۲ ساعت روشنایی و ۱۲ ساعت تاریکی

همراه با دسترسی آزاد به آب و غذا نگه داری شدند. قوانین اخلاقی مربوط به نگه داری و کار با حیوانات در همه مراحل آزمایش رعایت شد (۱۳).

آشنایی و برنامه تمرین هوازی: حیوانات قبل از اجرای پروتکل تمرینی به مدت ۱ هفته با نحوه انجام فعالیت روی نوار گردان آشنا شدند. برنامه آشنایی شامل ۵ جلسه راه رفتن و دویدن با سرعت ۸ تا ۵ متر در دقیقه و شیب صفر درصد و به مدت ۱۰ تا ۵ دقیقه بود. برنامه تمرینی شامل دویدن روی نوار گردان بدون شیب ویژه جوندگان با رعایت اصل اضافه بار به صورت پیش رونده بین ۳۹-۲۵ و با سرعت بین ۱۷-۱۵ متر در دقیقه، به مدت ۳ هفته و هر هفته ۵ جلسه بود. برای گرم کردن آزمودنی ها در ابتدای هر جلسه تمرینی به مدت ۳ دقیقه با سرعت ۷ متر در دقیقه دویدن و سپس برای رسیدن به سرعت مورد نظر به ازای هر دقیقه، ۱ متر به سرعت نوار گردان افزوده شد. برای سرد کردن بدن نیز در انتهای هر جلسه تمرینی سرعت نوار گردان به طور معکوس کاهش یافته تا این که به سرعت اولیه برسد (۱۳).

تزریق دوکسوروبیسین و بافت برداری: ۲۴ ساعت پس از انجام آخرین جلسه تمرین، موش های دریافت کننده داروی دوکسوروبیسین، داروی ابدوکسو خریداری شده از کارخانه دارو سازی EBWE Pharma کشور استرالیا که طبق دستور العمل سازنده دارو، با محلول سدیم کلراید ۰/۹ درصد به دوز ۲۰ میلی گرم بر کیلو گرم رقیق شده بود را به صورت یک واحد سرنگ انسولینی به ازای هر ۱۰۰ گرم وزن موش ها به صورت زیر صفاقی داروی DOX دریافت نمودند. تمامی گروه ها در شرایط استراحتی و ناشتایی (۴۸ ساعت پس از تزریق DOX) با کتامین و زایلازین، نسبت ۲ به ۵، بی هوش و سپس بافت قلب جدا و پس از شستشو با سرم وزن کشی شد و در فرمالین ۰/۱۰ درصد قرار داده شد (۱۰).

بررسی بافت شناسی: نمونه بافت قلب، بعد از ثابت کردن در بلوک های پارافینی جاسازی شد. بلوک های پارافینی که با استفاده از یک میکروتوم (Leitz, Germany 1512) به ضخامت ۴ میکرو متر برش داده شدند بر روی اسلاید های شیشه ای، ثابت و برای

رنگ آمیزی بافت شناسی قرار داده شدند. رنگ آمیزی با استفاده از هماتوکسیلین-آئوزین انجام شد. آسیب های بافت قلب در تغییرات بافت شناسی (کیفی) مورد بررسی قرار گرفت. پارامتر های آسیب شناسی با توجه به سیستم اسکورینگ (Scoring system) (امتیاز دهی) اصلاح شده به شرح زیر انجام گرفت: (-) عدم مشاهده تغییرات بافتی (ساختار طبیعی)، (+) آسیب خفیف (mild) بین ۱ تا ۲ تغییر (++) آسیب ملایم (moderate) بین ۲ تا ۳ تغییر و (+++) آسیب شدید (severe) یا بیش از ۳ تغییر در میوسیت، سارکوپلاسم و یا کانون بود (۱۴، ۱۵). برای ارزیابی تغییرات بافت شناسی از روش توصیفی و کیفی استفاده شد.

یافته های پژوهش

جدول ۱ نتایج کیفی بافت قلب در گروه های کنترل، دوکسوروبیسین و تمرین+ دوکسوروبیسین موش های جوان و سالمند نشان می دهد. نتایج حاصل از مطالعه مقاطع با میکروسکوپ نوری بافت عضلانی بطن چپ قلب در گروه کنترل نشان می دهد که تمامی سلول ها دارای هسته و سیتو پلاسم کاملاً طبیعی بوده و هیچ ساختمان غیر طبیعی دیده نمی شود (شکل ۱). نتایج حاصل از مطالعه ی مقاطع با میکروسکوپ نوری (Olympus Japan cx31) بافت عضلانی بطن چپ قلب در گروه DOX نشان می دهد که نظم بافتی در هر دو گروه جوان و سالمند به شدت بهم خورده به طوری که هسته ی سلول های عضلانی حباب دار شده و اطراف هسته فضا های خالی به وجود آمده، هم چنین ادم بین سلولی و تغییر رنگ سارکو پلاسم (از بین رفتن شفافیت و تیره شدگی) خفیف تا متوسط به ترتیب در گروه های جوان و سالمند نسبت به گروه کنترل مشاهده می شود و در گروه سالمند نسبت به گروه جوان شدت آسیب بیشتر بوده به طوری که سیتو پلاسم نا مشخص و از بین رفته و جوش خوردگی ایجاد شده و سلول ها در گروه سالمند دچار مرگ سلولی از نوع آپوپتوز شده اند و در مطالعه ماکرو سکوپیک بافت قلب در گروه DOX در مقایسه با گروه کنترل پر خون شده است (شکل ۲). نتایج حاصل از مطالعه ی مقاطع با میکروسکوپ نوری بافت عضلانی

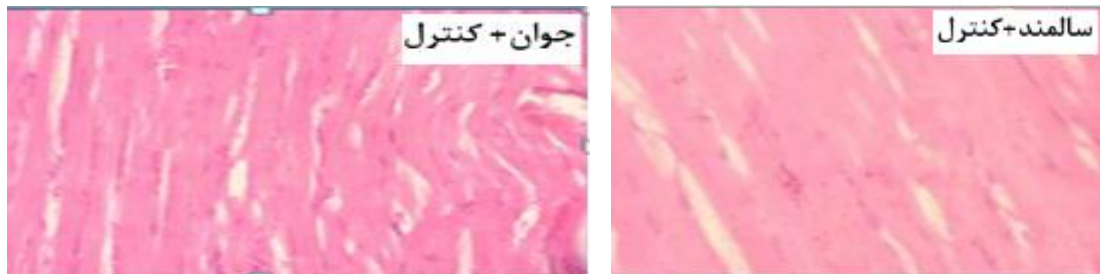درمان تمرین هوازی مشاهده شد. هم چنین نتایج در گروه سالمندان ادم بین سلولی، واکوئله و تغییر رنگ سارکو پلاسم خفیف مشاهده شد ولی آپوپتوزی مشاهده نشد (شکل ۳).

بطن چپ قلب در گروه تمرین + دوکسوروبیسین DOX نشان می دهد که اجرای پیش درمان تمرین هوازی کوتاه مدت در همه گروه ها توانسته از اثرات مخرب DOX بکاهد. در موش های جوان ادم و واکوئله شدن بسیار خفیفی در سارکو پلاسم با پیش

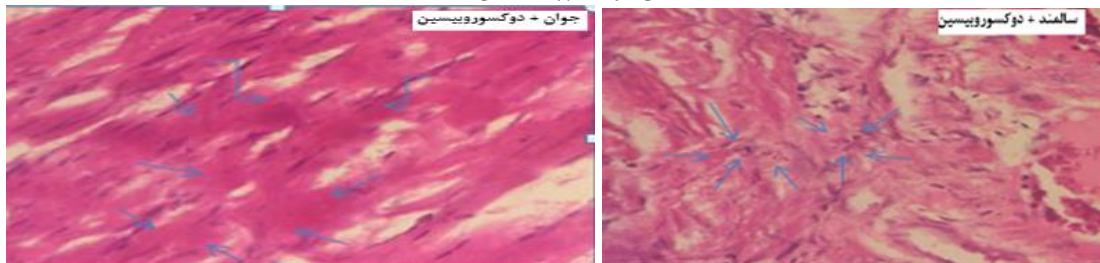
جدول ۱. مقایسه شدت تغییرات بافتی عضله قلب بعد از مواجهه با دوکسوروبیسین و تمرین

گروه ها	تیره شدن بافت	حبابچه سیتوپلاسمی	حباب سیتوپلاسمی	ادم بین سلولی	آپوپتوز
کنترل + جوان	-	-	-	-	-
DOX+ جوان	+	+	+	++	-
جوان+تمرین + DOX	-	+	-	+	-
کنترل + سالمند	-	-	-	-	-
DOX+ سالمند	++	++	++	+++	-+
سالمند+تمرین + DOX	+	+	+	+	-

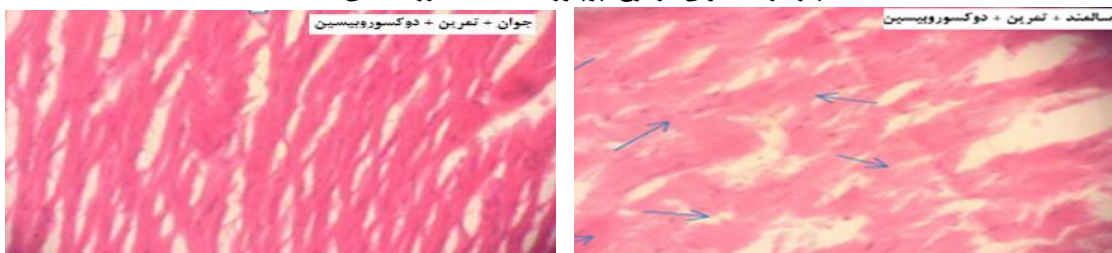(-) عدم مشاهده تغییر بافتی (ساختار طبیعی)، (+) آسیب خفیف (mild)، (++) آسیب ملایم (moderate)، (+++) آسیب شدید (severe)



شکل ۱: فتو میکرو گراف مقاطعی از بافت عضلانی بطن چپ قلب در گروه کنترل. همان طور که ملاحظه می شود تمامی لایه های مربوط به سلول های عضلانی موجود در این مقطع کاملا نرمال بوده و در هسته ها و سیتو پلاسم هیچ ساختمان غیر طبیعی خاصی دیده نمی شود (بزرگ نمایی $\times 400$).



شکل ۲. فتو میکرو گراف مقاطعی از بافت عضلانی بطن چپ قلب در گروه DOX نشان می دهد که نظم بافتی به شدت بهم خورده به طوری که هسته سلول های عضلانی واکوئله شده و اطراف هسته های خالی به وجود آمده، سیتو پلاسم نامشخص و از بین رفته و رنگ سیتو پلاسم تغییر کرده و شفافیت خود را از دست داده است. بافت گروه سالمند جوش خورده شده و سلول ها دچار مرگ سلولی از نوع آپوپتوز شده اند. (بزرگ نمایی $\times 400$).



شکل ۳. فتو میکرو گراف مقاطعی از بافت عضلانی بطن چپ قلب در گروه تمرین + DOX رت های جوان ادم و واکوئله شدن بسیار خفیفی در سارکو پلاسم نشان می دهد. هم چنین نتایج در گروه سالمندان ادم بین سلولی، واکوئله و تغییر رنگ سیتو پلاسم خفیف مشاهده شد ولی آپوپتوزی مشاهده نشد (بزرگ نمایی $\times 400$).

بحث و نتیجه گیری

نتایج مطالعه بافت شناسی تحقیق حاضر نشان داد که تزریق دوکسوروبیسین منجر به تغییرات شدید پاتولوژیکی قلب شامل ادم، واکوئل شدن، تغییر رنگ سارکو پلاسم و آپوپتوز گروه سالمند نسبت به گروه کنترل گردید. هم چنین در گروه جوان شدت این تغییرات نسبت به گروه کنترل متوسط بوده و آپوپتوزی نیز مشاهده نشد. در گروه هایی که پیش درمان تمرین هوازی و دوکسوروبیسین دریافت کردند غلظت آسیب های بافتی نسبت به گروه دوکسوروبیسین کمتر شده (متوسط به خفیف) است و در گروه سالمند+ تمرین آپوپتوزی مشاهده نشد. این نتایج بیانگر آن است که در نتیجه پیش درمان تمرین هوازی آسیب های بافتی کاهش یافته است. تحقیقات محققان دیگر نشان داده است که دوکسوروبیسین برای از بین بردن سلول های سرطانی در حال رشد بسیار موثر است اما آن ها هم چنین قادرند به سلول های سالم آسیب رسانده و موجب یکسری عوارض جانبی در دستگاه های مختلف بدن از جمله قلب شوند. اختلال در عملکرد قلب یکی از شایع ترین عوارض جانبی شیمی درمانی در بسیاری از بدخیمی ها محسوب می شود (۱۶، ۱۷). بررسی های گذشته هم چنین نشان داده است که DOX می تواند سبب افزایش پر اکسیداسیون چربی ها و کاهش آنتی اکسیدان ها مثل گلو تاتیون پر اکسیداز، سوپر اکسید دیسموتاز، کاتالاز و غیره گردد و از این طریق سبب آسیب اکسیداتیو شود (۱۶). از نقطه نظر مکانیکی، مسومیت ناشی از DOX در قلب به چند عامل نسبت داده شده است که شامل: افزایش استرس اکسیداتیو، مهار مستقیم حامل های کلیدی درگیر در هموستاز یونی (مثل $\text{Na}^+ - \text{K}^+ \text{ATPase}$ و $\text{Ca}^+ \text{ATPase}$)، افزایش تجمع آهن سیتوزولی، نارسایی میتوکندری، مهار اسید نوکلئیک و سنتز پروتئین، انتشار آمین وازو اکتیو، تغییرات در عملکرد آدرنرژیک، تغییرات لیزوزومی و آپوپتوزیس است (۱۸، ۱۹). رایکال های آزاد نقش به سزایی در ایجاد آسیب سلولی و تخریب سلول ها دارند و در وقوع آپوپتوزیس بافت قلب به واسطه مصرف DOX شناخته شده است (۲۰، ۲۱). از

آن جا که رایکال های آزاد سبب آسیب رساندن به دیواره فسفو لیپیدی میتوکندری ها و از بین رفتن آن ها می شود، پروتئین های بین غشاء سلولی مثل سیتوکروم C آزاد می شوند و این خود سبب فعال شدن کاسپاز ها و تجمع کروماتین هسته و آسیب به DNA می شود (۲). قلب به دلیل تراکم و حجم زیاد میتوکندری، در معرض آسیب اکسیداتیو ناشی از DOX قرار می گیرد زیرا هر دو از منابع و اهداف مهم گونه های اکسیژنی فعال (Reactive oxygen species) هستند، میزان بالای مصرف اکسیژن قلب و پایین بودن دفاع آنتی اکسیدانی آن در مقایسه با دیگر بافت ها باعث شده بافت قلب به DOX حساس تر باشد (۲). در این مطالعه حیوانات درمان شده با داروی دوکسوروبیسین نیز به واسطه تولید سطوح بالای گونه های اکسیژنی فعال در به وجود آمدن تنش اکسیداتیو در بافت قلب، نقش بسزایی داشته است. لذا چنین به نظر می رسد که تنش های بیو شیمیایی ناشی از داروی دوکسوروبیسین به واسطه مکانیسم های مختلفی نظیر تحریک آپوپتوز در سلول های اندو تلیال، سلول های عضلات صاف عروق خونی، تخریب گلیکو کالیکس سلول های اندو تلیال، موجب اختلال در عملکرد عروق خونی می گردد که این امر افزایش نفوذ پذیری عروق خونی و در نتیجه ادم بافتی را در پی خواهد داشت (۲۲). تحقیقات نشان داده اند که تمرینات هوازی سبب کاهش اثرات سمی دوکسوروبیسین در بدن از طریق کاهش میزان رایکال های آزاد شده است (۱۰، ۲). اثرات مفید ورزش در عضله قلب به طور گسترده شامل تنظیم سیستم های آنتی اکسیدانی قلب (۲۳)، بهبود عملکرد میتوکندری، کاهش تشکیل پر اکسیداسیون لیپیدی و بیان بالایی از القای پروتئین های شوک گرمائی است (۲۴). باید توجه داشت که ورزش می تواند برخی از سیستم های مهم دفاعی قلب را بر ضد اثرات سمی ناشی از DOX به طور مثبت تعدیل کند. در حقیقت، یک جلسه تمرین استقامتی می تواند عملکرد قلب را حفظ کرده و آن را در برابر استرس اکسیداتیو و پر اکسیداسیون لیپیدی محافظت کند (۲۵). واندر و

سلول های ایمنی که در اثر افزایش سن و سمیت ناشی از DOX در سالمندان دچار افت شده بود افزایش می یابد (۲۹، ۲۸). استفاده از دوکسوروبیسیسین منجر به آسیب بافت قلب می شود که می تواند بر عملکرد قلب اثرات نامطلوبی داشته باشد. پیش درمان تمرین هوازی کوتاه مدت با بالا بردن ظرفیت آنتی اکسیدانی و تغییرات پروتئین های حفاظتی سلول می تواند به عنوان یک مداخله غیر دارویی و بی خطر در پیشگیری از سمیت قلبی برای آن دسته از بیمارانی که با محدودیت فعالیت بدنی مواجه هستند، مانند سالمندان مناسب باشد.

سپاسگزاری: بدین وسیله از کارکنان محترم آزمایشگاه دانشکده تربیت بدنی دانشگاه مازندران و کارکنان آزمایشگاه بیمارستان فاطمه الزهراء (ص) ساری که ما را در اجرا و به پایان رساندن این پژوهش یاری نمودند تقدیر و تشکر می گردد.

References

1. Kelleni MT, Amin EF, Abdelrahman AM. Effect of metformin and sitagliptin on doxorubicin-induced cardiotoxicity in Rats impact of oxidative stress inflammation and apoptosis. *J Toxicol* 2015; 1-8.
2. Carvalho FS, Burgeiro A, Garcia R, Moreno AJ, Carvalho RA, Oliveira PJ. Doxorubicin Induced cardiotoxicity. *Med Res Rev* 2014; 34:106-35.
3. Simbre VC, Duffy SA, Dadlani GH, Miller TL, Lipshultz SE. Cardiotoxicity of cancer chemotherapy implications for children. *Pediatr Drugs* 2005; 7:187-202.
4. Shakir DK, KIR T. Chemotherapy induced cardiomyopathy pathogenesis monitoring and management. *J Clin Med Res* 2009; 1:8-12.
5. Sekine I, Fukuda H, Kunitoh H, Saijo N. Cancer chemotherapy in the elderly. *Jpn J Clin Oncol* 1998; 28:463-73.
6. Somi MH, Mousavi SM, Rezaeifar P, Naghashi SH. Cancer incidence among the elderly population in the Northwest of Iran a population based study. *IJCP* 2009; 3:117-26.

همکاران گزارش کردند که یک جلسه تمرین حاد، ۲۴ ساعت قبل از القاء DOX، از قلب در برابر اختلال آن محافظت خواهد کرد (۲۶). آسنسائو و همکاران اثرات تمرین حاد را بر عملکرد میتوکندریایی قلب قبل از القاء DOX بررسی کردند و به این نتیجه دست یافتند که ورزش مانع از تغییرات آسیب به میتوکندری ناشی از القاء DOX می شود. علاوه بر این، تمرین مانع افزایش پروتئین گروه کربونیل، پر اکسید اسیون لیپیدی و Bax / Bcl-2، نسبت اختلال منافذ میتوکندری و فعالیت کاسپاز ۳ بافت ناشی از DOX می شود (۲۷، ۱۰). همه این اثرات، ناشی از تمرین است که قادر به محافظت و بهبود عملکرد تنفسی میتوکندری قلب در برابر اثرات سمی ناشی از DOX می باشد که این تغییرات در سطح سلولی و فرا ساختاری در بهبود پارامترهای عملکردی قلب منعکس شده است. طی این عمل تعادل اکسیژن - آنتی اکسیدانی به وجود می آید که با ایجاد سازگاری در عملکرد آنزیم های آنتی اکسیدانی، میزان و غلظت

7. Soliman HAE, Ahmed RR, Gomaa HA, Ali AT. Assessment of the chemo preventive effects of various plant constituents against doxorubicin induced toxicity in rats. *J Clin Med Res* 2014; 10:153-64.
8. Chen YL, Zhuang XD, Xu ZW, J LHL. Higenamine combined with 6-Gingerol suppresses doxorubicin-triggered oxidative stress and apoptosis in cardiomyocytes via upregulation of PI3K/Akt Pathway. *Alt Comple Med* 2013; 1-14.
9. Kumral A, Giriş M, Soluktekkeşin M, et al. Beneficial effects of carnosine and carnosine plus vitamin E treatments on doxorubicin-induced oxidative stress and cardiac hepatic and renal toxicity in rats. *Hum Exp Toxicol* 2015; 1-9.
10. Ascensao A, Magalhaes J, Soares J, Ferrirra R, Neuparth M, Marques F, et al. Endurance training attenuates doxorubicin induced cardiac oxidative damage in mice. *Int J Cardiol* 2005; 100:451-60.
11. Lien C, Brock T, Jensen S, Hayward H. Short-term exercise training attenuates

- acute doxorubicin cardiotoxicity. *J Physiol Biochem* 2015; 1-10.
12. Sturgeon K, Schadler K, Muthukumar G, Ding D, Bajulaiye A, Thomas NJ, et al. Concomitant low-dose doxorubicin treatment and exercise. *Am J Physiol Regul Integr Comp Physiol* 2014; 307:685-92.
13. Ahrafi J, Roshan VD, Mahjoub S. Cardioprotective effects of aerobic regular exercise against doxorubicin-induced oxidative stress in Rat. *AJPP* 2012; 6:2380-8.
14. Ascensao A, Magalhaes J, Soares J, Ferreira R, et al. Endurance exercise training attenuates morphological signs of cardiac muscle damage induced by doxorubicin in male Mice. *Basic Appl Myol* 2006; 16:27-35.
15. Nasiri E, Hosseinimehr S, Azadbakht M, et al. Effect of *Malva sylvestris* cream on burn injury and wounds in rats. *Avicen J Phytom* 2015; 5:341-54.
16. Hashemi SZ, DabidiRoshan V, Azizi S. Age related changes in Doxorubicin-induced oxidative damage: protective and pretreatment effects of short-term aerobic exercise. *MLJ* 2016; 10:51-7.
17. Parsaeifar A, Dabidiroshan V, Mazaheri Z. [Cardioprotective effect of voluntary physical activity on changes of Doxorubicin-induced cardiac myosin heavy chain expression in aging model Rats]. *Urm Med J* 2017; 26:893-901. (Persian)
18. khaki A, Sohrabihaghdost INoin MG, Bazi P, Zahedi A, Azarmi Y. [Survey the effects of ciprofloxacin on rat testis tissue considering electron microscopy]. *J Guilan Univ Med Sci* 2006; 15:61-70. . (Persian)
19. Yin S, Tang M, Su L, Chen L, Hu P, HLWang, et al. Effects of Epigallocatechin-3-gallate on lead-induced oxidative damage. *Toxicology* 2008; 249: 45-54.
20. Cardoso S, Santos P, Carvalho C, Correia S, Pereira G, Pereira S, et al. Doxorubicin increases the susceptibility of brain mitochondria to Ca (2+)-induced permeability transition and oxidative damage. *Free Rad Biol Med* 2008;45:1395-1402.
21. Outomuro D, Grana D, Azzato F, Milei J. Adriamycin-induced myocardial toxicity newsolutions for an old problem? *Int J Cardiol* 2007; 117:6-15.
22. Najafi G, Shalizarjalali A, Mohamai M. [Protective effects of simvastatin against Doxorubicin-induced testicular tissue changes in Mice]. *JIUMS* 2017; 25:101-14. (Persian)
23. Ramires PR, LLJ. Glutathione supplementation and training increases myocardial resistance to ischemia-reperfusion in vivo. *Am J Physiol Heart Circ Physiol* 2001; 281:679-88.
24. Venditti P, Dimeo S. Antioxidants tissue damage and endurance in trained and untrained young male rats. *Arch Biochem Biophys* 1996; 331:63-8.
25. Brown D, Lynch J, Armstrong C, Caruso N, Ehlers L, Johnson M, et al. Susceptibility of the heart to ischaemia-reperfusion injury and exercise-induced cardioprotection are sex dependent in the rat. *J Physiol Biochem* 2005; 564:619-30.
26. Wonders KY, Hydock D, Schneider C, Hayward R. Acute exercise protects against doxorubicin cardiotoxicity. *Integr Cancer Ther* 2008; 7:147-54.
27. Chicco A, Hydock D, Schneider C, Hayward R. Low intensity exercise training during doxorubicin treatment protects against cardiotoxicity. *J Appl Physiol* 2006; 100:519-27.
28. Kirkham AA, Davis MK. Exercise prevention of cardiovascular disease in breast cancer survivors. *J Oncol* 2014;1-14.
29. Kavazis A, Smuder A, Min K, Tumer N, Powers S. Short term exercise training protects against doxorubicin-induced cardiac mitochondrial damage independent of HSP72. *Am J Physiol Heart Circ Physiol* 2010; 299:515-24.

Heart Tissue Changes Following Doxorubicin Toxicity: An Experimental Study on the Protective Effect of Aerobic Training in Young and Old Rats

Azizi S¹, Hashemichashmi Z², Dabidiroshan V³, Zolfagharzade F³, Parsai A³

(Received: June 14, 2017 Accepted: October 30, 2017)

Abstract

Introduction: Doxorubicin is one of the most important chemotherapy drugs for the treatment of solid tumors caused by the production of free radicals and the reduction of antioxidants to cardiac toxicity. The aim of this study is to evaluate the effect of pretreatment of three weeks of aerobic exercise on histological changes in the heart tissue of young and old rats by doxorubicin.

Materials & methods: In this study, 48 male rats were divided into two young and old age groups then each age group was also divided into three sub-groups: control, DOX, and exercise + DOX. Exercise groups ran on a treadmill for three weeks and five days a week at a speed of 15-17 meters per minute and time of 25-39 minutes. All groups received the solution of doxorubicin (20 mg kg) at 24 hours after the last exercise session. Finally biopsy was done at 48 hours after injection of DOX. Histological results were analyzed by a descriptive and qualitative method.

Findings: The preconditioning of aerobic exercise led to a significant reduction in severe edema and apoptosis induced by doxorubicin, and this reduction in tissue damage was more evident in the elderly.

Discussion & conclusion: The findings indicate severe damage to the heart muscle in the elderly and the positive effects on doxorubicin induced apoptosis, and the effects of driving to apoptosis induced by doxorubicin. Also, the implementation of aerobic exercise pre-treatment with over a shorter period for elderly patients which were faced with the limitations of physical activity would be more appropriate and would lead to increasing the antioxidant protection role of heart tissue.

Keywords: Histological changes, Cardio toxicity, Doxorubicin, Aerobic exercise

1. Dept of Laboratory Medicine, Faculty of Allied Medical Sciences, Mazandaran University of Medical Sciences, Sari, Iran

2. Dept of Sport Physiology, Payame Noor University, Tehran, Iran

3. Dept of Sport Physiology, Faculty of Physical Education and Sport Sciences, University of Mazandaran, Babolsar, Iran