

اثرات محافظتی سیمواستاتین در برابر تغییرات ناشی از دوکسوروبیسین در بافت بیضه موش

غلامرضا نجفی*، علی شالیزار جلالی^۱، مهلا محمدی^۱

۱ گروه علوم پایه، دانشکده دامپزشکی، دانشگاه ارومیه، ارومیه، ایران

تاریخ پذیرش: ۹۶/۱/۱۴

تاریخ دریافت: ۹۵/۱۱/۱۸

چکیده:

مقدمه: دوکسوروبیسین، به عنوان یک ترکیب ضد سرطان به طور گسترده مورد استفاده قرار می گیرد و با آسیب بافت بیضه و نا باروری در ارتباط می باشد. این مطالعه در راستای آشکار نمودن اثرات محافظتی احتمالی سیمواستاتین به عنوان یک داروی پایین آورنده چربی واجد فعالیت های آنتی اکسیدانتی و ضد التهابی در برابر تغییرات مورفومتریک- استریولوژیکی بیضه ناشی از درمان با دوکسوروبیسین در موش ها صورت پذیرفت.

مواد و روش ها: موش های نر، با سن پنج هفته، به طور تصادفی به چهار گروه شش تایی تقسیم شدند. دوکسوروبیسین به دو گروه از موش ها در ۵ نوبت به روش داخل صفاقی در طی یک دوره ۴ هفته ای (با دوز ۴ میلی گرم به ازای هر کیلوگرم وزن بدن) تزریق شد. یکی از این گروه ها داروی سیمواستاتین را در ۵ نوبت به صورت خوراکی (با دوز ۱۲ میلی گرم به ازای هر کیلوگرم وزن بدن) همراه با دوکسوروبیسین دریافت نمود. گروه شاهد تحت درمان با حلال و گروه شاهد دریافت کننده سیمواستاتین نیز در نظر گرفته شدند. ارزیابی مورفومتریک با استفاده از عدسی چشمی مدرج کالیبره شده انجام گرفت.

یافته های پژوهشی: ارزیابی های هیستو مورفومتریک کاهش قابل توجهی را در قطر لوله های اسپرم ساز و ارتفاع اپی تلیوم این لوله ها به همراه افزایش ضخامت کپسول بیضه و اتساع فضای بینابینی در موش های تحت درمان با دوکسوروبیسین نشان دادند ($P < 0.05$). تمام فراسنجه های مذکور متعاقب تجویز همزمان سیمواستاتین به شکل قابل توجهی بهبود یافتند ($P < 0.05$).

بحث و نتیجه گیری: نتایج نشان دادند که سیمواستاتین ممکن است نقشی محافظتی در برابر تغییرات مورفومتریک- استریولوژیکی ناشی از دوکسوروبیسین در بیضه موش داشته باشد.

واژه های کلیدی: دوکسوروبیسین، سیمواستاتین، بیضه، موش

* نویسنده مسئول: گروه علوم پایه، دانشکده دامپزشکی، دانشگاه ارومیه، ارومیه، ایران

Email: g.najafi2006@yahoo.com

Copyright © 2017 Journal of Ilam University of Medical Science. This is an open-access article distributed under the terms of the Creative Commons Attribution international 4.0 International License (<https://creativecommons.org/licenses/by-nc/4.0/>) which permits copy and redistribute the material, in any medium or format, provided the original work is properly cited.

مقدمه

سرطان عنوانی است که برای بیماری‌هایی در نظر گرفته می‌شود که در آن‌ها سلول‌های بخشی از بدن رشد کنترل نشده‌ای را نشان می‌دهند. عوارض رشد لجام گسیخته این سلول‌های غیر طبیعی غالباً به صورت هجوم به بافت‌های مجاور و متاستاز به سایر قسمت‌های بدن از طریق دستگاه لنفاوی و جریان خون تظاهر پیدا می‌کند. با توجه به اینکه این عارضه ماهیت گسترده و پیچیده‌ای دارد، اتخاذ روش درمانی واحد کارا نبوده و راهبردهای متعددی برای غلبه بر بدخیمی‌ها مد نظر قرار می‌گیرند (۱). شیمی درمانی یکی از این راهکارها می‌باشد که جهت از بین بردن سلول‌های سرطانی، کاهش اندازه تومورها، افزایش طول عمر و بهبود کیفیت زندگی بیماران سرطانی کاربرد دارد (۲). دوکسوروبیسین (Doxorubicin) دارویی است که در دهه‌های گذشته به عنوان یک ترکیب ضد سرطان موثر در شیمی درمانی مورد استفاده قرار گرفته است. این دارو علیرغم کارایی درمانی قابل توجه در برابر طیف وسیعی از بدخیمی‌ها، عوارض جانبی ناشی از آن، شیمی درمانی‌های وابسته به این دارو را به موضوعی چالش برانگیز بدل ساخته است. مطالعات گسترده‌ای که در این زمینه صورت گرفته است بر نقش این دارو در بروز مسمومیت‌های قلبی، کلیوی، خونی، کبدی و بیضه‌ای اشاره دارند. مطالعات متعددی بر نقش بارز تنش اکسیداتیو و آزادسازی رادیکال‌های آزاد در ایجاد آسیب‌های بافتی ناشی از دوکسوروبیسین صحنه گذارده‌اند (۳-۵). از این روی، اتخاذ راهبردهای درمانی مناسب به منظور کاهش عوارض جانبی داروی دوکسوروبیسین و در عین حال حفظ کارایی درمانی این دارو امری ضروری به نظر می‌رسد. در همین راستا ترکیبات طبیعی و مصنوعی گوناگونی با خواص آنتی‌اکسیدانتی به منظور حفاظت از سلول‌ها در برابر اثرات زیانبار رادیکال‌های آزاد تولید شده در جریان درمان با این دارو و نیز کاهش مسمومیت‌های جانبی مورد استفاده قرار گرفته‌اند. استاتین‌ها، گروهی از داروهای کاهنده چربی می‌باشند که علاوه بر تاثیر بر روی متابولیسم چربی، دارای خواص ضد التهابی بوده (۶) و موجب کاهش تولید

رادیکال‌های آزاد می‌گردند (۷). تحقیقات نشان داده است که داروی سیمواستاتین اثرات محافظتی بر روی میزان باروری در موش‌های صحرایی مبتلا به هیپرکلسترولمی (Hypercholesterolemic rats) دارد. در مطالعات بافت شناسی بیضه مشخص شده است که دریافت سیمواستاتین در موش‌های صحرایی مبتلا به هیپرکلسترولمی باعث کاهش میزان آتروفی لوله‌های اسپرم ساز شده است. همچنین، این دارو مانع از کاهش روند اسپرماتوژنز در لوله‌های اسپرم ساز و درصد اسپرم‌های زنده شده است (۸). بعضی از گزارشات نشان می‌دهد که داروی سیمواستاتین مانع از آسیب بافت بیضه در موش‌های صحرایی دریافت کننده داروی کادمیوم شده است (۹). همچنین نشان داده شده است که تجویز داروی سیمواستاتین در موش‌ها یک هفته قبل از برداشت تخمدان (Ovariectomy) و پیوند آن، باعث کاهش میزان بروز آپوپتوز در فولیکول‌های تخمدانی گردیده است. به علاوه، این دارو اثرات مثبت بر روی تعداد فولیکول‌های مقدماتی و کل فولیکول‌های تخمدانی داشته است (۱۰). مطالعات صورت گرفته بر روی ظرفیت آنتی‌اکسیدانتی تام نیز نشان داده است که سیمواستاتین در مقایسه با سایر استاتین‌های رایج (فلوواستاتین، آتورواستاتین و پراواستاتین) دارای بالاترین فعالیت مهارتی برای رادیکال‌های هیدروکسیل می‌باشد (۱۱). این دارو همچنین موجب مهار بیان $TNF-\alpha$ می‌گردد که در بسیاری از شرایط فیزیوپاتولوژیک که در ارتباط با تنش اکسیداتیو می‌باشد، افزایش می‌یابد (۱۲). بر این اساس، از آن جایی که استاتین‌ها دارای ویژگی‌های آنتی‌اکسیدانتی قابل ملاحظه‌ای می‌باشند، قادرند از عوارض فیزیوپاتولوژیک تنش‌های بیوشیمیایی جلوگیری نمایند، بنابراین گزینه مناسبی جهت ارتقاء کارکردهای درمانی داروهایی نظیر دوکسوروبیسین در روند شیمی درمانی به نظر می‌رسند. هدف از این مطالعه بررسی اثرات محافظتی تجویز داروی سیمواستاتین در برابر تغییرات هیستولوژیک و هیستومورفومتریک ناشی از تجویز داروی دوکسوروبیسین در بافت بیضه موش می‌باشد.

مواد و روش‌ها

مدل حیوانی: برای انجام این مطالعه تعداد ۲۴ موش نر بالغ نژاد ان ام ار ای (NMRI)، با میانگین وزنی 20 ± 2 گرم از مرکز پرورش و نگهداری حیوانات آزمایشگاهی دانشکده دامپزشکی دانشگاه ارومیه تهیه گردید. حیوانات تحت شرایط استاندارد ۱۲ ساعت روشنایی و ۱۲ ساعت تاریکی، دمای 25 ± 2 درجه سانتی‌گراد و رطوبت نسبی $50 \pm 10\%$ نگهداری شدند. تمام حیوانات در شرایط تغذیه‌ای یکسان با ذرت، گندم، جو و پلت به نسبت‌های برابر تغذیه شده و امکان دسترسی آزاد به آب نیز برای تمامی آنها وجود داشت.

گروه بندی حیوانات: متعاقب یک هفته سازگاری با شرایط محیط و پس از وزن کردن، حیوانات به صورت تصادفی به ۴ گروه ۶ تایی به شکل زیر تقسیم شدند:

گروه شاهد (Control): حیوانات این گروه به عنوان شاهد در نظر گرفته شده و دو میلی لیتر به ازای هر کیلوگرم وزن بدن به صورت داخل صفاقی سرم فیزیولوژی در روزهای ۱، ۷، ۱۴، ۲۱ و ۲۸ و پنج میلی لیتر به ازای هر کیلوگرم وزن بدن به صورت خوراکی و از طریق دستگاه گاواژ، آب مقطر را چهار ساعت پس از تجویز سرم فیزیولوژی دریافت می‌نمودند.

گروه دوکسوروبیسین (DOX): حیوانات این گروه چهار میلی گرم به ازای هر کیلوگرم وزن بدن به صورت داخل صفاقی داروی دوکسوروبیسین را در روزهای ۱، ۷، ۱۴، ۲۱ و ۲۸ دریافت می‌کردند (۱۵-۱۳).

گروه سیمواستاتین (SIM): حیوانات این گروه ۱۲ میلی گرم به ازای هر کیلوگرم وزن بدن به صورت خوراکی و از طریق دستگاه گاواژ، داروی سیمواستاتین را در روزهای ۱، ۷، ۱۴، ۲۱ و ۲۸ دریافت می‌کردند (۱۶).

گروه (DOX + SIM): حیوانات این گروه چهار میلی گرم به ازای هر کیلوگرم وزن بدن به صورت داخل صفاقی داروی دوکسوروبیسین را در روزهای ۱، ۷، ۱۴، ۲۱ و ۲۸ میلی گرم به ازای هر کیلوگرم وزن بدن به صورت خوراکی و از طریق دستگاه گاواژ، داروی سیمواستاتین را چهار ساعت پس از تجویز داروی دوکسوروبیسین دریافت می‌کردند.

مدت زمان این مطالعه نیز ۴ هفته در نظر گرفته شد. علاوه بر این، خاطر نشان کردن این مطلب ضروری به نظر می‌رسد که تمامی دُزها و زمان‌بندی‌های این تحقیق، مطابق با مطالعات پیشین صورت گرفته در این زمینه طرح ریزی گشتند.

نمونه برداری: تمام حیوانات موجود در ۴ گروه ذکر شده، ۲۴ ساعت پس از آخرین تیمار، متعاقب بیهوشی با کتامین، به وسیله گاز CO_2 آسان کشی شدند. پس از وزن کردن حیوانات، بیضه‌ها متعاقب کالبدگشایی با رعایت اصول استریل سریعاً برداشت شده و متعاقب جداسازی بافت‌های اطراف زیر لوپ با بزرگنمایی ۲۰ برابر با استفاده از ترازوی (GF-600, Japan) با دقت یک هزارم گرم وزن گردیدند.

بررسی‌های بافت‌شناسی: پس از ثبوت توسط فرمالین نمکی، نمونه‌های بافتی بیضه به همراه مشخصات درون سبدهای مخصوص قرار گرفتند و با استفاده از غلظت‌های صعودی الکل اتانول آبیگری شدند. پس از آبیگری، نمونه‌ها ابتدا در گزلیل شفاف شده و سپس وارد مرحله آغستگی با پارافین شدند. پس از طی مراحل پاساژ بافتی، نمونه‌ها با استفاده از پارافین مذاب قالب‌گیری شدند. در مرحله بعد با استفاده از دستگاه میکروتوم (Gmbh, Germany) برش‌هایی به ضخامت ۶ میکرومتر از قالب‌های پارافینی تهیه گردید. در نهایت رنگ آمیزی هماتوکسیلین-ائوزین برای ارزیابی‌های مورفولوژیک و مورفومتریک بافتی مورد استفاده قرار گرفت (۱۷).

ارزیابی‌های هیستومورفومتریک بافت بیضه: پس از تهیه مقاطع بافتی و رنگ آمیزی هماتوکسیلین ائوزین، جهت انجام ارزیابی‌های هیستومورفومتریک بیضه نظیر بررسی قطر لوله‌های اسپرم ساز، ارتفاع اپی تلیوم لوله‌های اسپرم ساز، ضخامت بافت بینابینی و قطر کپسول بیضه در گروه‌های مختلف آزمایشی، عدسی چشمی مدرج مورد استفاده قرار گرفت (۱۸). شمارش تعداد سلول‌های ایمنی تک هسته‌ای در واحد سطح بیضه نیز با استفاده از عدسی چشمی مشبک انجام پذیرفت (۱۹).

یافته های پژوهش

نتایج بررسی های بافت شناسی بافت بیضه

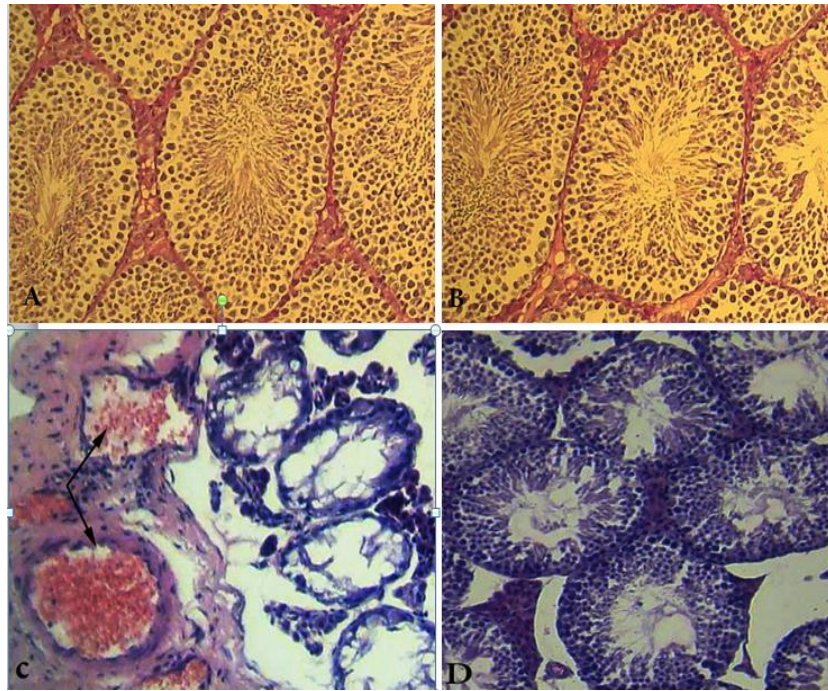
نتایج بافت شناسی بیضه در این مطالعه در گروه های مختلف آزمایشی نشان دهنده تغییرات دژنراتیو در بافت بیضه در اثر داروی دوکسوروبیسین است. (شکل ۱-۱-C). این تغییرات عبارت بودند از: آتروفی شدید لوله های اسپرم ساز، هیپوسولولاریته چشمگیر و از هم گسیختگی مشهود اپی تلیوم زایا، حضور توده های کوچک و بزرگی از واکوئل ها در اپی تلیوم زایا، پارگی، واکوئل دار شدن و اتساع فضای بین توبولی، فیبروز بافت همبند بینابینی، افزایش ضخامت کپسول بیضه، اتساع و پرخونی عروق خونی موجود در بافت همبند بینابینی و کپسول بیضه، نفوذ بارز سلول های ایمنی به همراه تجمع مایعات ناشی از ادم بافتی در بافت همبند بینابینی. به علاوه سلول های سرتولی نیز اتصال خود را با سلول های زایا از دست داده و به صورت بی قاعده و با هسته های نامنظم و کوچکتر از معمول مشاهده می شدند. در گروهی که داروی دوکسوروبیسین را به همراه سیمواستاتین دریافت کرده بودند (شکل ۱-۱-D)، تغییرات دژنراتیو بافت بیضه شدت کمتری داشته و بیشتر به صورت چروکیدگی لوله های اسپرم ساز، از هم گسیختگی اپی تلیوم زایا، اتساع بافت همبند بینابینی و نفوذ سلول های ایمنی جلب توجه می نمود. ارزیابی های بافت شناسی بافت بیضه موش های گروه شاهد (شکل ۱-۱-A) و گروهی که تنها داروی سیمواستاتین دریافت کرده بودند (شکل ۱-۱-B) نیز نشان دهنده هیچ گونه تغییر بافتی قابل توجهی در بافت بیضه نبود و لوله های اسپرم ساز بافت بیضه حیوانات این گروه ها اسپرماتوژنز فعالی را نشان می دادند.

ارزیابی اسپرماتوژنز در بافت بیضه: برای این

منظور تعداد ۱۰۰ لوله اسپرم ساز در هر بیضه جهت ارزیابی شاخص های زیر مورد بررسی قرار گرفتند. ضریب تمایز لوله های (Tubule differentiation index, TDI) جهت مشخص نمودن این شاخص، درصد لوله های اسپرم سازی که دارای سه و یا بیشتر از سه رده سلول های اسپرماتوژنز تمایز یافته از سلول اسپرماتوگونی A بودند، محاسبه گردید (۲۰). ضریب اسپرمیوژن (Spermiation index, SPI): این شاخص بیانگر درصد لوله های اسپرم ساز دارای اسپرمیوژن طبیعی (حاوی اسپرم) می باشد (۲۱). ضریب بازسازی (Repopulation index, RI): درصد لوله های اسپرم سازی که در آن ها سلول های زایا به رده اسپرماتوگونی بینابینی یا رده های پس از آن رسیده بودند، جهت ارزیابی این شاخص محاسبه گردیدند (۲۲).

ارزیابی های آماری: ارزیابی آماری داده ها و ترسیم

نمودارهای این مطالعه با استفاده از بسته نرم افزاری SPSS نسخه ۱۸ انجام پذیرفت و تمامی نتایج بر اساس میانگین \pm انحراف معیار بیان شدند. جهت مقایسه بین گروه ها آنالیز واریانس یک طرفه و به دنبال آن تست های مقایسه ای چندگانه توکی مورد استفاده قرار گرفت. مقدار $P < 0.05$ برای تعیین سطح معنی داری بین گروه ها در نظر گرفته شد.

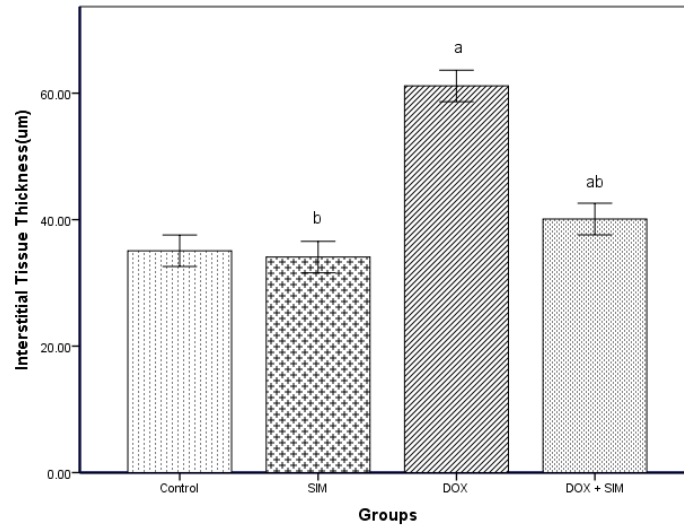


شکل ۱: برش عرضی از بافت بیضه: لوله‌های اسپرم ساز در بافت بیضه گروه شاهد (A) و گروهی که تنها داروی سیمواستاتین دریافت کرده بودند (B) دارای ساختاری طبیعی بوده و هیچ گونه تغییر نامطلوبی در اپی تلیوم زایا و بافت همبند بینابینی بیضه این دو گروه قابل مشاهده نمی‌باشد. داروی دوکسوروبیسین آتروفی لوله‌های اسپرم ساز، کاهش شدید سلولهای اپی تلیوم زایا به همراه واکونل‌دار شدن اپی تلیوم زایا، افزایش فضای بین لوله‌ای، اتساع بارز کپسول بیضه و اتساع و پرخونی عروقی (پیکان‌ها) را در بافت بیضه (C) موجب گشته است. تغییرات دژنراتیو در گروهی که داروی دوکسوروبیسین را به همراه سیمواستاتین دریافت کرده بودند (D)، شدت کمتری داشته و بیشتر به صورت چروکیدگی لوله‌های اسپرم ساز، از هم گسیختگی اپی تلیوم زایا و اتساع بافت همبند بینابینی جلب توجه می‌نماید. رنگ آمیزی هماتوکسیلین-انوزین (درشت نمایی ۵۸۰ برابر)

یافته‌های هیستومورفومتریک در بافت بیضه

بررسی‌های آماری نتایج ارزیابی‌های هیستومورفومتریک بافت بیضه در گروه‌های مختلف آزمایشی نشان داد که داروی دوکسوروبیسین افزایش معنی‌داری ($P < 0.05$) را در ضخامت بافت همبند بینابینی (نمودار ۱) و کپسول بیضه (نمودار ۲) و نیز کاهش معنی‌داری را در میانگین قطر لوله‌های اسپرم ساز (نمودار ۳) و ارتفاع اپی تلیوم لوله‌های اسپرم ساز

(نمودار ۴) بیضه موجب می‌گردد. ضخامت بافت همبند بینابینی و کپسول بیضه آن دسته از موش‌هایی که داروی سیمواستاتین را همراه دوکسوروبیسین دریافت کرده بودند، کاهش معنی‌دار ($P < 0.05$) و قطر لوله‌های اسپرم‌ساز و ارتفاع اپی تلیوم لوله‌های اسپرم ساز بیضه این حیوانات افزایشی معنی‌دار ($P < 0.05$) را در مقایسه با گروه دریافت کننده دوکسوروبیسین نشان دادند.

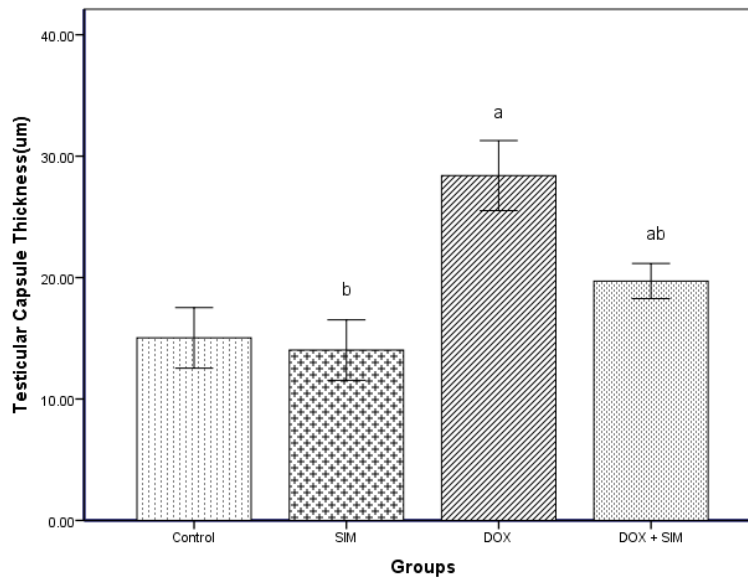


نمودار ۱: مقایسه میانگین ضخامت بافت همبند بینابینی بیضه در گروه‌های مختلف آزمایشی

SIM: سیمواستاتین، DOX: دوکسوروبیسین

a: بیانگر وجود اختلاف معنی‌دار در مقایسه با گروه شاهد ($P < 0.05$)

b: بیانگر وجود اختلاف معنی‌دار در مقایسه با گروهی که تنها داروی دوکسوروبیسین را دریافت کرده‌اند ($P < 0.05$)

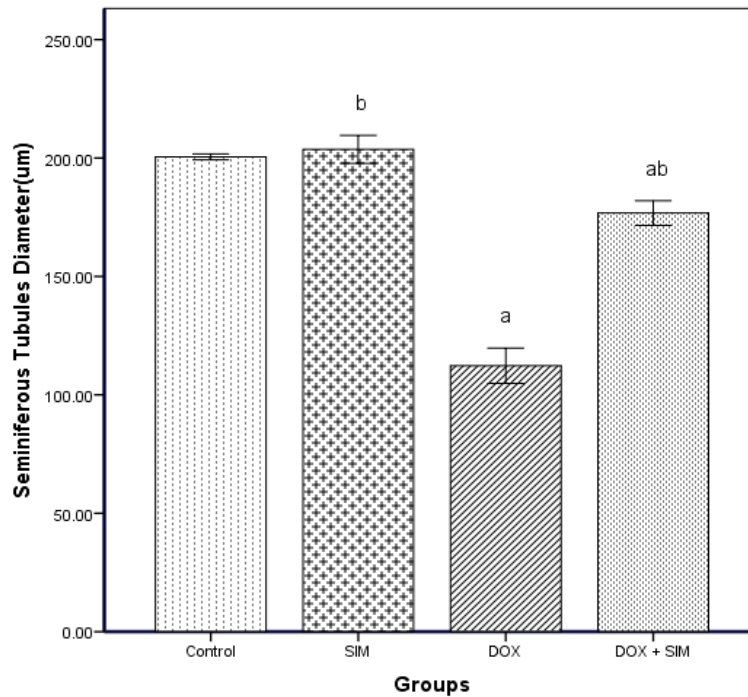


نمودار ۲: مقایسه میانگین قطر کیسول بیضه در گروه‌های مختلف آزمایشی

SIM: سیمواستاتین، DOX: دوکسوروبیسین

a: بیانگر وجود اختلاف معنی‌دار در مقایسه با گروه شاهد ($P < 0.05$)

b: بیانگر وجود اختلاف معنی‌دار در مقایسه با گروهی که تنها داروی دوکسوروبیسین را دریافت کرده‌اند ($P < 0.05$)

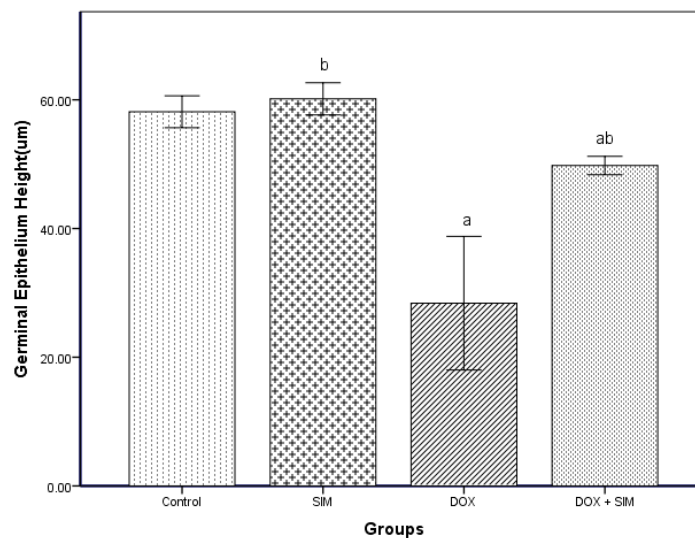


نمودار ۳: مقایسه میانگین قطر لوله‌های اسپرم ساز بیضه در گروه‌های مختلف آزمایشی

SIM: سیمواستاتین، DOX: دوکسوروبیسین

a: بیانگر وجود اختلاف معنی‌دار در مقایسه با گروه شاهد ($P < 0.05$)

b: بیانگر وجود اختلاف معنی‌دار در مقایسه با گروهی که تنها داروی دوکسوروبیسین را دریافت کرده‌اند ($P < 0.05$)



نمودار ۴: مقایسه میانگین ارتفاع اپی‌تلیوم لوله‌های اسپرم ساز بیضه در گروه‌های مختلف آزمایشی

SIM: سیمواستاتین، DOX: دوکسوروبیسین

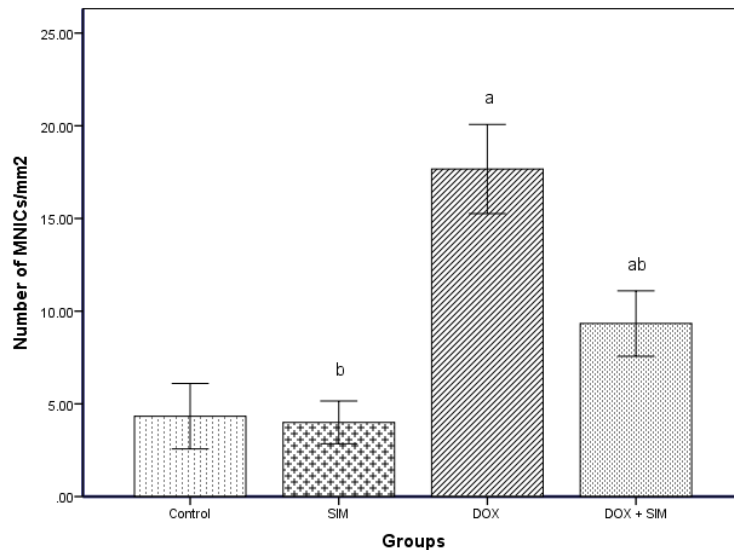
a: بیانگر وجود اختلاف معنی‌دار در مقایسه با گروه شاهد ($P < 0.05$)

b: بیانگر وجود اختلاف معنی‌دار در مقایسه با گروهی که تنها داروی دوکسوروبیسین را دریافت کرده‌اند ($P < 0.05$)

بررسی شمارش سلول‌های ایمنی تک هسته‌ای

بررسی نتایج حاصل از مطالعه و شمارش تعداد سلول‌های ایمنی تک هسته‌ای (نمودار ۵) در بافت بیضه نشان داد که میانگین تعداد این سلول‌ها در یک میلی متر مربع از بافت بیضه در گروه دریافت کننده

دوکسوروبیسین افزایش معنی‌داری ($P < 0.05$) در مقایسه با گروه شاهد پیدا کرده است. حال آن که تجویز سیمواستاتین به همراه دوکسوروبیسین کاهش معنی‌داری ($P < 0.05$) را در تعداد این سلول‌ها در مقایسه با گروه دریافت کننده دوکسوروبیسین موجب گشت.



نمودار ۵: مقایسه میانگین تعداد سلول‌های ایمنی تک هسته‌ای در یک میلی متر مربع از بافت بیضه در گروه‌های مختلف آزمایشی

SIM: سیمواستاتین، DOX: دوکسوروبیسین

a: بیانگر وجود اختلاف معنی‌دار در مقایسه با گروه شاهد ($P < 0.05$)

b: بیانگر وجود اختلاف معنی‌دار در مقایسه با گروهی که تنها داروی دوکسوروبیسین را دریافت کرده‌اند ($P < 0.05$)

نتایج حاصل از ارزیابی اسپرmatوژنز در بافت

بیضه: بررسی‌های آماری جهت مقایسه مقادیر شاخص‌های اسپرmatوژنز در گروه‌های مختلف آزمایشی آشکار ساخت که داروی دوکسوروبیسین موجب کاهش معنی‌داری ($P < 0.05$) در ضریب اسپرmiوژنز، ضریب بازسازی و ضریب تمایز لوله‌ای (جدول ۱) درمقایسه با گروه شاهد می‌گردد.

تجویز داروی سیمواستاتین منجر به حفظ سلول‌های زایا در روند اسپرmatوژنز گردید که این امر افزایش معنی‌داری ($P < 0.05$) را در شاخص‌های ذکر شده در مقایسه با گروه دریافت کننده دوکسوروبیسین در پی داشت.

مطالعات مربوط به وزن بیضه‌ها: جدول ۱، مقایسه میانگین وزن بیضه‌ها در گروه‌های مختلف را نشان می‌دهد. همان‌طور که مشاهده می‌شود، وزن بیضه‌ها در گروه دریافت کننده دوکسوروبیسین در پایان مطالعه به طور معنی‌داری ($P < 0.05$) نسبت به گروه شاهد کاهش یافته است. چنان‌چه ملاحظه می‌شود وزن بیضه‌ها در گروهی که داروی سیمواستاتین را همراه دوکسوروبیسین دریافت کرده بودند، نسبت به گروه دریافت کننده دوکسوروبیسین افزایش معنی‌داری ($P < 0.05$) را نشان می‌دهد.

جدول ۱: مقایسه میانگین وزن بیضه‌ها، TDI، RI و SPI در گروه‌های مختلف آزمایشی

گروه‌های مورد مطالعه	SPI (%)	TDI (%)	RI (%)	وزن بیضه‌ها (میلی گرم)
control	۸۸/۷۴±۰/۸۸	۸۹/۶۶±۰/۹۳	۹۲/۳۰±۰/۳۱	۲۰۹/۲۳±۱/۳۵
SIM	^b ۹۱/۱۰±۰/۵۷	^b ۹۲/۰۰±۰/۶۱	^b ۹۳/۳۳±۰/۳۳	^b ۲۱۰/۳۴±۱/۵۵
DOX	^a ۵۱/۰۰±۱/۱۵	^a ۵۳/۲۳±۱/۱۹	^a ۵۳/۷۲±۱/۲۰	^a ۱۰۲/۳۳±۱/۲۵
DOX + SIM	^{ab} ۷۷/۳۶±۰/۸۵	^{ab} ۷۸/۶۶±۱/۲۰	^{ab} ۸۰/۳۳±۱/۴۵	^{ab} ۱۷۱/۰۰±۱/۱۸

SIM: سیموآستاتین، DOX: دوکسوروبیسین

a: بیانگر وجود اختلاف معنی‌دار در مقایسه با گروه شاهد ($P < 0.05$)b: بیانگر وجود اختلاف معنی‌دار در مقایسه با گروهی که تنها داروی دوکسوروبیسین را دریافت کرده‌اند ($P < 0.05$)

بحث و نتیجه‌گیری

یافته‌های حاصل از بررسی حاضر نشان دادند که تجویز داروی دوکسوروبیسین کاهش معنی‌داری را در وزن بیضه موش‌های نر موجب می‌گردد. از آنجا که وزن بیضه به میزان زیادی به توده‌های سلولی تمایز یافته موجود در آن وابسته است، کاهش محسوس در وزن بیضه با کاهش تعداد سلول‌های زایا و میزان پایین اسپرماتوزن در ارتباط می‌باشد. مشاهده کاهش وزن بیضه، به همراه تغییرات هیستولوژیک از جمله آتروفی و اشکال غیر طبیعی لوله‌های اسپرم ساز، ادم و پرخونی در کپسول بیضه و بافت بینابینی لوله‌های اسپرم ساز متعاقب تجویز داروی دوکسوروبیسین نشان دهنده سمیت تولید مثلی این دارو می‌باشد. داروهای شیمی درمانی برای از بین بردن سلول‌های سرطانی در حال رشد بسیار موثر هستند اما آنها همچنین قادر هستند به سلول‌های سالم آسیب رسانده و موجب یکسری عوارض جانبی در دستگاه‌های مختلف بدن از جمله دستگاه تولید مثلی نر شوند. مطالعات مختلف نشان داده‌اند که اختلال در عملکرد بیضه، یکی از شایعترین عوارض جانبی شیمی درمانی طولانی مدت در بسیاری از بدخیمی‌ها محسوب می‌گردد (۲۳). بررسی‌های بالینی همچنین نشان داده‌اند که استفاده از داروهای شیمی درمانی در مردان باعث آسیب سلول‌های زایای بیضه و کاهش اسپرم شده و می‌تواند به نازایی موقت یا دائمی و یا تغییرات ژنتیکی طولانی مدت منجر گردد.

همچنین علائم اضطراب، تغییرات هورمونی و کاهش میل جنسی هم در مردان و زنان دیده می‌شود (۲۴). یکی از عمده مواردی که در زنان و مردان (در سن باروری) مبتلا به سرطان، باعث اضطراب و نگرانی می‌شود مساله ناباروری است. از این روی، دستیابی به روش‌هایی جهت کاهش عوارض سوء داروهای شیمی درمانی و در عین حال حفظ کارایی‌های درمانی این داروها امری ضروری به نظر می‌رسد. کاربردهای درمانی داروی دوکسوروبیسین به شدت تحت تاثیر سمیت بالقوه این ترکیب برای اندام‌های مختلف از جمله بیضه قرار گرفته است (۲۵، ۲۶). مطالعات صورت گرفته سیتوتوکسیسیته ناشی از دوکسوروبیسین در بافت بیضه را عمدتاً به بروز تنش‌های اکسیداتیو، شکست DNA و القاء آپوپتوز نسبت می‌دهند (۲۷).

در مطالعه حاضر نشان داده شده است که تجویز داروی دوکسوروبیسین در موش‌ها باعث کاهش قطر و ضخامت اپیتلیوم زایای لوله‌های اسپرم ساز شده است. همچنین مشخص گردید که متعاقب آسیب در رده سلول‌های اسپرماتوزن، کاهش در تولید اسپرماتوزوئیدها اتفاق افتاده که با کاهش ضریب اسپرمیونز در لوله‌های اسپرم ساز خود را نشان می‌دهد. همچنین نتایج این مطالعه کاهش ضریب تمایز لوله‌ای و ضریب بازسازی لوله‌ای را نشان می‌دهد. تحقیقات سایر محققین نشان می‌دهد که شیمی درمانی به واسطه از بین بردن سلول‌های زایای بیضه موجب کاهش اسپرم طولانی مدت یا دائمی می‌گردد (۲۸)، که این کاهش

شدید سلول‌های زایا ناشی از داروهای ضد سرطان، کاهش محسوس را نیز در پارامترهای استریولوژیکی نظیر قطر لوله‌های اسپرم ساز، ارتفاع اپی تلیوم لوله‌های اسپرم ساز و شاخص‌های اسپرماتوزن در پی خواهد داشت که نمایانگر میزان آسیب وارده به بافت بیضه در نتیجه از بین رفتن سلول‌های زایا می‌باشد (۲۹) که یافته‌های مورفومتریکی به دست آمده در مطالعه حاضر نیز این امر را تایید می‌کنند.

در این مطالعه بررسی‌های صورت گرفته در بافت بیضه حیوانات درمان شده با داروی دوکسوروبیسین، افزایش نفوذ پذیری عروق خونی و افزایش نفوذ سلول‌های ایمنی به درون بافت بیضه را نشان داد. افزایش نفوذ سلول‌های ایمنی تک هسته‌ای در بافت بیضه حیوانات درمان شده با داروی دوکسوروبیسین نیز می‌تواند به واسطه تولید سطوح بالای ROS در به وجود آمدن تنش اکسیداتیو در بافت بیضه نقش داشته باشند (۳۰،۳۱) لذا چنین به نظر می‌رسد که تنش‌های بیوشیمیایی ناشی از داروی دوکسوروبیسین به واسطه مکانیسم‌های مختلفی نظیر تحریک آپوپتوز در سلول‌های اندوتلیال (۳۲،۳۳) و سلول‌های ماهیچه‌ای صاف عروق خونی (۳۴،۳۵)، تخریب گلیکوکالیکس سلول‌های اندوتلیال (۳۶) و نیز افزایش در میزان چسبندگی سلول‌های ایمنی (۳۷) موجب اختلال در عملکرد عروق خونی می‌گردد که این امر افزایش نفوذ پذیری عروق خونی و در نتیجه ادم بافتی را در پی خواهد داشت. مطالعه حاضر نشان داد که داروی سیمواستاتین در مهار و یا کاهش آسیب‌های تولید مثلی ناشی از تجویز داروی دوکسوروبیسین در موش تا حدی موثر بوده طوریکه در بافت بیضه درصد لوله‌های اسپرم ساز آتروفی شده کاهش یافته است. همچنین در این مطالعه، شاخص‌های مربوط به بررسی اسپرماتوزن در بیضه موش‌های دریافت کننده داروی سیمواستاتین بطور قابل ملاحظه‌ای افزایش داشته است. اخیراً تلاش‌های روز افزونی در راستای یافتن ترکیباتی که قادر به کاهش عوارض مخرب داروهای شیمی درمانی در دستگاه تولید مثلی نر باشند، صورت پذیرفته است. شواهد متعددی پیرامون کارایی ترکیباتی نظیر GIM-I (Ginseng intestinal metabolite-I) که متابولیت

باکتریایی روده‌ای نهایی جینسنگ در انسان بوده و واجد اثرات فارماکولوژیک متعددی نظیر فعالیت‌های ضد استرس، ضد متابولیت‌ها و آنتی اکسیدانتی می‌باشد (۳۸) و نیز داکسی سایکلین که آنتی بیوتیک سنتتیک مشتق شده از تتراسایکلین می‌باشد و دارای ویژگی‌های ضد التهابی بالقوه، ضد آپوپتوزی، ضد فیبروزی و آنتی اکسیدانتی است (۳۹)، در برابر عوارض سوء مصرف داروی دوکسوروبیسین در دستگاه تولید مثلی موش وجود دارند. همچنین مطالعات اخیر نشان داده‌اند که عصاره چای سبز به واسطه خواص آنتی اکسیدانتی قابل توجه قادر به کاهش اختلالات اسپرماتوزنیک ناشی از داروی دوکسوروبیسین در موش می‌باشد (۴۰) و هسپرتین (Hesperetin) که بیوفلاونوئیدی با اثرات ضد التهابی، ضد سرطانی و آنتی اکسیدانتی است، به واسطه کاهش آسیب DNA و آپوپتوز ناشی از تنش اکسیداتیو، قادر به مهار سمیت ناشی از داروی دوکسوروبیسین در سلول‌های زایای بیضه موش صحرایی می‌باشد (۴۱). علاوه بر موارد فوق، مطالعات دیگری نیز که در این راستا انجام پذیرفته است، از ملاتونین (۱۴) و عصاره دانه گریپ فروت (۱۵) نیز به عنوان ترکیباتی موثر جهت کاهش عوارض جانبی داروی دوکسوروبیسین در بافت بیضه موش‌های صحرایی به سبب دارا بودن خصوصیات آنتی اکسیدانتی نام برده‌اند.

نتایج حاصل از مطالعات روز افزون مؤید این مطلب است که اثرات درمانی استاتین‌ها به عنوان کاراترین ترکیبات جهت درمان افزایش چربی خون، تنها منحصر به عملکرد مهاری آنها بر روی بیوسنتز کلسترول نمی‌باشد و علاوه بر فعالیت فوق، استاتین‌ها ویژگی‌های فارماکولوژیک متعددی نظیر خواص آنتی اکسیدانتی و ضد التهابی نیز دارند (۴۲-۴۵). سیمواستاتین به عنوان معمول‌ترین استاتین مورد استفاده نیز دارای ویژگی‌های آنتی اکسیدانتی و ضد التهابی بارزی می‌باشد. همچنانکه تحقیقات صورت گرفته نیز نشان داده است که سیمواستاتین در مدل‌های تجربی گوناگون جراحات بافتی اکسیداتیو و آماسی واجد نقش محافظتی می‌باشد (۴۶-۴۸). همچنین، مطالعات انجام شده آشکار ساخته است که

تحریک آپوپتوز و نیز پی ریزی واکنش‌های التهابی و توسعه آن، صدمات و اختلالاتی را در دستگاه تولید مثلی نر سبب می‌گردند. از سوی دیگر چنین بر می‌آید که داروی سیمواستاتین به واسطه دارا بودن اثرات ضد التهابی، ضد آپوپتوزی و آنتی اکسیدانتی قابل توجه، قادر به بهبود نسبی عوارض نامطلوب داروی دوکسوروبیسین در دستگاه تولید مثلی نر بوده و می‌تواند به عنوان گزینه مناسبی جهت ارتقاء کارکردهای درمانی داروهای شیمی درمانی واجد سمیت تولید مثلی مورد استفاده قرار گیرد.

سپاسگزاری

با تشکر و قدردانی از دانشگاه ارومیه به سبب حمایت‌های مالی از پایان نامه دکتری عمومی به شماره ثبت ۱۴۰۷.

سیمواستاتین به شکل قابل ملاحظه‌ای قادر به کاهش آسیب‌های بافت بیضه ناشی از پیچش بیضه و ایسکمی-خونرسانی (Ischemia-reperfusion) مجدد در موش‌های صحرایی می‌باشد (۴۹). اخیراً نیز مشخص گردیده است که سیمواستاتین به واسطه دارا بودن اثرات ضد التهابی، ضد آپوپتوزی و آنتی اکسیدانتی موجبات افزایش فعالیت سیستم دفاع آنتی اکسیدانتی و مهار تنش‌های بیوشیمیایی توکسیک را فراهم آورده و کاهش صدمات و اختلالات ناشی کادمیوم در بافت بیضه موش صحرایی را سبب می‌گردد (۹). در نهایت، با جمع بندی یافته‌های مطالعه حاضر می‌توان چنین نتیجه‌گیری کرد که داروی دوکسوروبیسین به واسطه بر هم زدن تعادل اکسیداسیون- احیاء، موجبات بروز تنش‌های بیوشیمیایی توکسیک را فراهم می‌آورد که این تنش‌ها خود به موجب ایجاد اختلال در متابولیسم انرژی،

References

- Momna H. Introduction to cancer biology. 2nd ed. Bookboon McGraw-Hill Publication 2010; P. 7-10.
- Elsayyad HI, Ismail MF, Shalaby FM, Abouelmagd RF, Gaur RL, Fernando A, et al. Histopathological effects of cisplatin, doxorubicin and 5-fluorouracil on the liver of male albino Rats. *Int J Biol Sci* 2009; 5: 466-473.
- Chularojmontri L, Wattanapitayakul SK, Herunsalee A, Charuchongkolwongse S, Niumsakul N, Srichairat S. Antioxidative and cardioprotective effects of *Phyllanthus urinaria* L. on doxorubicin induced cardiotoxicity. *Biol Pharm Bull* 2005; 28: 1165-71.
- Prahalathan C, Selvekuma E, Varalakshmi P. Lipoic acid ameliorates adriamycin induced testicular mitochondriopathy. *Reprod Toxicol* 2005; 20: 111-6.
- Quiles JL, Huertas JR, Battino M, Mataix J, Ramerez tortosa E. Antioxidant nutrients and adriamycin toxicity. *Toxicology* 2002; 180: 79-95.
- Weitzschmidt G. Statin as anti inflammatory agent. *Trends Pharmacol Sci* 2002; 23: 482-6.
- Wagner AH, Kohler T, Ruckschloss U, Just I, Hecker M. Improvement of nitric oxide dependent vasodilatation by HMG-CoA reductase inhibitors through attenuation of endothelial superoxide anion formation. *Arterioscler Thromb Vasc Biol* 2000; 20: 61-9.
- Shalaby M, El zorba H, Gehan M. Effect of tocopherol and simvastatin on male fertility in hypercholesterolemic rats. *Pharmacolo Res* 2004; 50:137-42.
- Fouad AA, Albuali WH, Jresat I. Simvastatin treatment ameliorates injury of rat testes induced by cadmium toxicity. *Biol Trace Elem Res* 2013;153: 269-78.
- Jaewang L, Jung R, Hye W, Chang S, Seok H. Effect of preoperative simvastatin treatment on transplantation of cryopreserved warmed Mouse ovarian tissue quality. *Theriogenology* 2015; 83: 285-93.
- Franzoni F, Quinonesgalvan A, Regoli F, Ferrannini E, Galeta F. A comparative study of the in vitro antioxidant activity of statins. *Int J Cardiol* 2003; 90: 317-21.
- Kupatt C, Habazettl H, Goedecke A, Wolf DA, Zahler S, Boekstegers P, et al. Tumor necrosis factor- α contributes to ischemia and reperfusion induced endothelial activation in isolated heart. *Cir Res* 1999; 84:392-400.

13. Shalizar A, Hasanzadeh SH. Crataegus monogyna fruit aqueous extract as a protective agent against doxorubicin-induced reproductive toxicity in male rats. *Avicenna J Phytomed* 2013; 32: 159-70.
14. Patil L, Balaraman R. Effect of melatonin on doxorubicin induced testicular damage in Rats. *Inte J Pharm Tech Res* 2009; 1: 879-84.
15. Saalu LC, Osinubi AA, Oguntola JA, Adeneye IO, Benebo AO. The delayed testicular morphologic effects of doxorubicin and the rejuvenating role of grapefruit seed extract. *Int J Pharmacol* 2010; 6: 192-9.
16. Elbaky NA, Ali AA, Ahmed RA. Cardioprotective effect of simvastatin on doxorubicin-induced oxidative cardiotoxicity in rats. *J Basic Appl Sci* 2010; 6: 29-38.
17. Mescher AL. Junqueira's Basic Histology. 12th ed. McGraw-Hill Companies USA Publication. 2010; P. 1-2.
18. Elias H, Hyde DM. An elementary introduction to stereology (quantitative microscopy). *Am J Anat* 1980; 159: 411-447.
19. Gundersen HJ, Jenson EB. The efficiency of systematic sampling in stereology and its prediction. *J Microsc* 1987; 147: 229-63.
20. Porter K L, Shetty G, Meistrich ML. Testicular edema is associated with spermatogonial arrest in irradiated rats. *Endocrinology* 2006; 147: 1297-305.
21. Rezvafar MA, Sadrkhanlou RA, Ahmadi A, Shojaeisadee H, Mohammadirad A, Salehnia A, et al. Protection of cyclophosphamide induced toxicity in reproductive tract histology sperm characteristics and DNA damage by an herbal source evidence for role of free radical toxic stress. *Hum Exp Toxicol* 2008; 27: 901-10.
22. Meistrich ML, Vanbeek ME. Spermatogonial stem cells assessing their survival and ability to produce differentiated cells. *Methods Toxicol* 1993; 3: 106-23.
23. Howell SJ, Shalet SM. Testicular function following chemotherapy. *Hum Reprod* 2001; 7: 363-369.
24. Sawada T, Tamada H, Mori J. Secretion of testosterone and epidermal growth factor in mice with oligozoospermia caused by doxorubicin hydrochloride. *Andrologia* 1994; 26: 151-3.
25. Imahie H, Adachi T, Nakagawa Y, Nagasaki T, Yamamura T, Hori M. Effects of adriamycin, an anticancer drug showing testicular toxicity on fertility in male rats. *J Toxicol Sci* 1995; 20: 183-93.
26. Kato M, Makino S, Kimura H, Ota T, Furuhashi T, Nagamura Y. Sperm motion analysis in rats treated with adriamycin and its applicability to male reproductive toxicity studies. *J Toxicol Sci* 2001; 26: 51-9.
27. Atessahin AI, Karahan G, Turk S, Yilmaz S, Ceribasi AO. Protective role of lycopene on cisplatin induced changes in sperm characteristics, testicular damage and oxidative stress in Rats. *Rep Toxicol* 2006; 21: 2-7.
28. Meistrich ML. Relationship between spermatogonial stem cell survival and testis function after cytotoxic therapy. *Br J Cancer* 1986; 53: 89-101.
29. Franca LR, Russel LD. The testis of domestic animals in male reproduction a multidisciplinary overview. Madrid Churchill Commun Publication 1998; P. 198-219.
30. Aitken RJ, Clarkson JS, Fishel S. Generation of reactive oxygen species lipid peroxidation, and human sperm function. *Biol Rep* 1989; 41: 183-97.
31. Irvine DS, Twigg JP, Gordon EL, Fulton N, Milne PA, Aitken RJ. DNA integrity in human spermatozoa relationships with semen quality. *J Androl* 2000; 21: 33-44.
32. Dickhout JG, Hossain GS, Pozza LM, Zhou J, Lhotak S, Austin RC. Peroxynitrite causes endoplasmic reticulum stress and apoptosis in human vascular endothelium: implications in atherogenesis. *Arterioscler Thromb Vasc Biol* 2005; 25: 2623-2629.
33. Mihm MJ, Jing L, Bauer JA. Nitrotyrosine causes selective vascular endothelial dysfunction and DNA damage. *J Cardiovasc Pharmacol* 2000; 36: 182-7.
34. Li J, Li W, Su J, Liu W, Altura BT, Altura BM. Peroxynitrite induces apoptosis in canine cerebral vascular muscle cells: possible relation to neurodegenerative diseases and strokes. *Neurosci Lett* 2003; 350: 1737.

35. Li J, Li W, Su J, Liu W, Altura BT, Altura BM. Peroxynitrite induces apoptosis in rat aortic smooth muscle cells possible relation to vascular diseases. *Exp Biol Med* 2004; 229:264-9.
36. Kurzelewski M, Czarnowska E, Beresewicz A. Superoxide and nitric oxide-derived species mediate endothelial dysfunction endothelial glycocalyx disruption, and enhanced neutrophil adhesion in the post ischemic guinea pig heart. *J Physiol Pharmacol* 2005; 56:163-8.
37. Galkina SI, Dormeneva EV, Bachschmid M, Pushkareva MA, Sudina GF, Ullrich V. Endotheliumleukocyte interactions under the influence of the superoxide nitrogen monoxide system. *Med Sci Mon* 2004; 10:307-16.
38. Kang J, Lee Y, No K, Jung E, Sung J, Kim Y, et al. Ginseng intestinal metabolite-I reduces doxorubicin toxicity in the Mouse testis. *Rep Toxicol* 2002; 16: 291-8.
39. Yeh YC, Lai HC, Ting CT, Lee WL, Wang LC, Wang KY, et al. Protection by doxycycline against doxorubicin induced oxidative stress and apoptosis in mouse testes. *Biochem Pharmacol* 2007; 74: 969-80.
40. Sato K, Sueoka K, Tanigaki R, Tajima H, Nakabayashi A, Yoshimura Y, et al. Green tea extracts attenuate doxorubicin induced spermatogenic disorders in conjunction with higher telomerase activity in Mice. *J Ass Rep Genet* 2010; 27: 501-8.
41. Trivedi PP, Tripathi DN, Jena, GB. Hesperetin protects testicular toxicity of doxorubicin in rat: Role of NF κ B, p38 and caspase-3. *Food Chemical Toxicol* 2011; 49: 838-47.
42. Cumaoglu A, Ozansoy G, Irat AM, Aricioglu A, Karasu C, Ari N. Effect of long term, non cholesterol lowering dose of fluvastatin treatment on oxidative stress in brain and peripheral tissues of streptozotocin diabetic Rats. *Eur J Pharmacol* 2011; 654: 80-5.
43. Deo SH, Fisher J P, Vianna LC, Kim A, Chockalingam A, Zimmerman MC, et al. Statin therapy lowers muscle sympathetic nerve activity and oxidative stress in patients with heart failure. *Am J Physiol Heart Circ Physiol* 2012; 303: 377-85.
44. Iwata A, Shirai R, Ishii H, Kushima H, Otani S, Hashinaga K, et al. Inhibitory effect of statins on inflammatory cytokine production from human bronchial epithelial cells. *Clin Exp Immunol* 2012; 168: 234-40.
45. Heeba GH, Hassan MK, Amin RS. Gastroprotective effect of simvastatin against indomethacin induced gastric ulcer in Rats role of nitric oxide and prostaglandins. *Eur J Pharmacol* 2009; 607:188-93.
46. Mohamadin AM, Elberry AA, Abdel Gawad HS, Morsy GM, Alabbasi FA. Protective effects of simvastatin a lipid lowering agent against oxidative damage in experimental diabetic Rats. *J Lipids* 2011; 958-67.
47. Yin H, Shi ZG, Yu YS, Hu J, Wang R, Luan ZP et al. Protection against osteoporosis by statins is linked to a reduction of oxidative stress and restoration of nitric oxide formation in aged and ovariectomized Rats. *Eur J Pharmacol* 2012; 674:200-6.
48. Yang S, Shih HJ, Chow YC, Wang TY, Tsai PS, Huang CJ. Simvastatin attenuates testicular injury induced by torsion detorsion. *J Urol* 2010; 184:750-6.
49. Chuang SJ, Chen SC, Liu YH, Chen CF, Hour TC. Simvastatin induces the expression of hemoxygenase-1 against ischemia reperfusion injury on the testes in Rats. *Toxicol Lett* 2011; 207: 242-50.



Protective Effects of Simvastatin against Doxorubicin-Induced Testicular Tissue Changes in Mice

Najafi G^{1*}, Shalizarjalali A¹, Mohamai M¹

Accepted:)

(Received:

Abstract

Introduction: Doxorubicin (DOX), a widely used antineoplastic compound, is associated with testicular damage and infertility. This study was carried out to disclose the possible preventive effects of simvastatin (SIM), a lipid lowering agent with antioxidant and anti-inflammatory activities, against testicular morphometric-stereological changes due to DOX treatment in mice.

Materials & methods: Male mice, five weeks old, were randomly divided into four groups of six mice each. The DOX was administered to two groups of mice in 5 equal intraperitoneal injections over a period of 4 weeks (4 mg/kg). One of these groups received 5 equal oral doses of SIM (12 mg/kg) along with DOX. A vehicle-treated control group and a SIM control group were also included. Morphometric

measurement was determined using calibrated ocular micrometer.

Findings: Histomorphometrical examinations revealed significant reductions in the seminiferous tubules diameters and their epithelial heights along with an increase in testicular capsule thickness and interstitial space widening in DOX-treated mice. All above-mentioned parameters recovered significantly by SIM co-administration.

Discussion & conclusions: These results indicated that SIM may have a preventive role against morphometric-stereological changes caused by DOX in mouse testis.

Keywords: Doxorubicin, Simvastatin, Testis, Mouse

1. Dept of Basic Sciences, Faculty of Veterinary Medicine, Urmia University, Urmia, Iran
*Corresponding author Email: g.najafi2006@yahoo.com