

بررسی اثرات عصاره هیدروالکلی گیاه کلوس (*Kelussia odoratissima Mozaff*) بر آسیب های کبدی ناشی از تراکلرید کربن در موش های کوچک آزمایشگاهی

حسین سازگار^{۱*}، احسان بلالی^۱، فاطمه صادقی سامانی^۱

(۱) گروه زیست شناسی، دانشکده علوم پایه، واحد شهرکرد، دانشگاه آزاد اسلامی، شهرکرد، ایران

تاریخ پذیرش: ۱۳۹۶/۶/۷

تاریخ دریافت: ۱۳۹۵/۱۰/۷

چکیده

مقدمه: امروزه یکی از مشکلات جوامع بشری بیماری های کبدی و استفاده از داروهای شیمیایی با عوارض جانبی می باشد که باعث تغییر رویکرد محققین به سمت منابع داروی گیاهی جدید شده است. کلوس دارای خواص دارویی از جمله خاصیت آنتی اکسیدانی می باشد. در این تحقیق اثر عصاره هیدروالکلی بخش های هوایی (برگ و ساقه) این گیاه بر آسیب های کبدی ناشی از تراکلرید کربن در موش سوری بررسی شد.

مواد و روش ها: در این مطالعه از ۳۶ سر موش سوری نر استفاده شد. یک گروه به عنوان کنترل و دو گروه به عنوان شاهد مثبت (آب مقطر، روغن زیتون و تراکلرید کربن) و شاهد منفی (آب مقطر و روغن زیتون) و ۳ گروه به عنوان گروه های آزمایشی دریافت کننده عصاره (غلظت های ۲۰۰، ۴۰۰، ۸۰۰ میلی گرم بر کیلوگرم) در نظر گرفته شدند. عصاره کلوس به مدت ۳ روز گاوژ و از روز ۳ به بعد به مدت ۵ روز به همراه گاوژ، مقدار ۱ میلی گرم بر کیلوگرم روغن زیتون و تراکلرید کربن به نسبت مساوی تزریق داخل صفاقی گردید.

یافته های پژوهش: یافته های پاتولوژیک در بافت کبد نشان داد، این بافت در تمام گروه ها به جزء گروه های کنترل و شاهد منفی، دارای درجات مختلفی از نکروز کبدی در اطراف ورید مرکزی و به طور شدید در گروه شاهد مثبت است. بررسی فاکتورهای خونی نشان دهنده کاهش آنزیم های کبدی ALT، AST، ALP، بیلی روبین تام و مستقیم و آسیب های پاتولوژیکی کبد کاسته شده است.

بحث و نتیجه گیری: با بررسی نتایج چنین به نظر می رسد وجود ترکیبات فلاونوئیدی و فنلی در گیاه کلوس می تواند منجر به کاهش اثرات سمی القاء شده توسط تراکلرید کربن در بافت کبد موش شود.

واژه های کلیدی: کلوس، تراکلرید کربن، آنزیم های کبدی، موش سوری

* نویسنده مسئول: گروه زیست شناسی، دانشکده علوم پایه، واحد شهرکرد، دانشگاه آزاد اسلامی، شهرکرد، ایران

Email: hoseinsazgar@yahoo.com

Copyright © 2018 Journal of Ilam University of Medical Science. This is an open-access article distributed under the terms of the Creative Commons Attribution international 4.0 International License (<https://creativecommons.org/licenses/by-nc/4.0/>) which permits copy and redistribute the material, in any medium or format, provided the original work is properly cited.

مقدمه

کبد یکی از اندام های حیاتی بدن انسان است که عمل سم زدایی ترکیبات خارجی، داروها، سموم و... را انجام می دهد. در اکثر موارد، طی عمل سم زدایی، فعال سازی متابولیسمی توسط آنزیم های سیتوکروم P₄₅₀ میکروزوم های کبدی باعث ایجاد متابولیت های ثانویه و فعال می شود که این مواد می تواند موجب آسیب به بافت های مختلف از جمله کبد شود (۱).

تتراکلریدکربن (CCL₄) از جمله موادی است که بعد از ورود به بدن توسط آنزیم های سیستم سم زدایی سیتوکروم P₄₅₀ متابولیزه می شود، متابولیسمی تراکلریدکربن باعث تولید رادیکال های آزاد از طریق آنزیم های متابولیزه کننده داروها در رتیکولوم اندوپلاسمیک می شود. در طی متابولیسمی تراکلریدکربن دو ترکیب سمی شامل تری کلرو متیل (CCL₃) و پراکسی تراکلرومتیل (OOCCL₃) تولید می شوند که موجب صدمات کبدی می شود (۲،۳). اتصال رادیکال های آزاد به غشای هیاتوسیت ها سبب آسیب غشا و نکروز می شود. در نتیجه آن آنزیم هایی مانند ALP، ALT، AST که در حالت طبیعی درون سیتوزول سلول هستند آزاد شده و میزان این فاکتورها در خون افزایش می یابد. بنا بر این می توان این آنزیم ها را در خون به عنوان شاخصی جهت بررسی آسیب های کبدی مور استفاده قرار داد (۴).

با توجه به عوارض جانبی داروهای شیمیایی بر روی بعضی از بافت های بدن به خصوص کبد، مسئله بازگشت به استفاده از داروهای گیاهی و طبیعی مدنظر قرار گرفته است. یکی از مهم ترین منابع آنتی اکسیدان های طبیعی، ترکیبات فنلی یا پلی فنلی است که به طور گسترده در گیاهان وجود دارند (۵). این ترکیبات آنتی اکسیدانی در گیاهان است که موجب جلوگیری از آسیب های ناشی از رادیکال های آزاد می شوند (۶).

فلاونوئیدها نیز دارای قوی ترین قدرت آنتی اکسیدانی در بین ترکیبات فنلی می باشند و دارای خواص ضد التهابی، ضد اسپاسمی، ضد سرطان و آنتی اکسیدانی، فعال کردن آنزیم های آنتی اکسیدان، پاکسازی مستقیم رادیکال های آزاد هستند (۵). فعالیت

آنتی اکسیدانی ترکیبات فنلی در گیاهان عمدتاً ناشی از قدرت احیاکنندگی و ساختار شیمیایی آن ها است که آن ها را قادر به خنثی کردن رادیکال های آزاد، تشکیل کمپلکس با یون های فلزی و خاموش کردن مولکول های اکسیژن یگانه و سه گانه می سازد. ترکیبات فنلی از طریق اهداء الکترون به رادیکال های آزاد واکنش های اکسیداسیون را مهار می کنند (۷).

گیاه معطر و دارویی کرفس بختیاری (کلوس) با نام علمی Kelussia odoratissima Mozaff گیاهی علفی، چند ساله، از خانواده چتریان (Apiaceae) دارای ساقه منشعب، توخالی شیاردار به ارتفاع ۲۰ تا ۶۰ سانتی متر می باشد. مهم ترین رویشگاه های این گیاه در جنوب غربی ایران و ارتفاعات کوه های زاگرس بختیاری می باشد (۸). تاکنون وجود ترکیباتی مثل فتالید، فلاونوئید و ترپنوئید در این گیاه گزارش شده است (۹).

کلوس دارای اثرات ضد درد و التهاب، آرام بخش، ضد انعقاد، کاهنده اسید و پپسین معده و تقویت کننده حافظه می باشد. هم چنین بر طبق مطالعات انجام شده، این گیاه دارای فلاونوئید، ترکیبات فتالیدی، اسیدهای چرب و مواد فنلی می باشد که اثرات پیشگیری کننده از سرطان و محافظت از کبد به آن ها نسبت داده شده است. هم چنین به دلیل دارا بودن ترکیبات فنلی و فلاونوئیدها، این گیاه دارای خاصیت مهار رادیکال های آزاد و اثرات آنتی اکسیدانی است (۱۰). از آن جایی که کبد یکی از ارگان های کلیدی در اعمال متابولیسمی و ترشحی است و هم چنین خارج کردن سموم از بدن به عهده کبد می باشد لذا این موضوع بر اهمیت استفاده از گیاهان دارویی در درمان کبد می افزاید بنا بر این مطالعه حاضر با هدف بررسی اثر محافظتی عصاره هیدروالکلی گیاه کلوس بر آسیب های کبدی ناشی از تراکلریدکربن در موش های سوری انجام شد.

مواد و روش ها

استخراج عصاره هیدروالکلی کلوس: گیاه کلوس پس از جمع آوری از منطقه بازفت استان چهارمحال و بختیاری با استفاده از کتب فلورگیاهی ایران شناسایی شد. مقدار ۳ کیلوگرم گیاه کلوس تازه در فصل بهار

تهیه گردید و پس از شستن به مدت ۵ الی ۶ روز در سایه خشک و به وسیله هاون به قطعات ۰/۵ تا ۱ سانتی متر خرد شدند. عصاره گیری به روش پرکولاسیون صورت گرفت. در این روش مقدار ۵۰۰ سی سی اتانول ۹۰ درصد بر روی تکه های کلوس خرد شده ریخته شد و در آن ۴۵ درجه به مدت ۴۸ ساعت نگهداری شد و پس از آن با استفاده از دستگاه روتاری در خلا (مدل STRIKE202)، در دمای ۳۰ درجه سانتی گراد عمل تغلیظ انجام گرفت (۱۱).

بررسی محافظت کبدي: در این آزمایش از ۳۶ سر موش سوری نر (نژاد Balb/C) که در ۶ گروه ۶ تایی به صورت تصادفی قرار گرفتند استفاده گردید. موش ها در قفس های مخصوص نگهداری موش های آزمایشگاهی و با سیکل نوردهی ۱۲ ساعت روشنایی و ۱۲ ساعت تاریکی و با دمای ۲۵ درجه سانتی گراد نگهداری شدند. خوراک آن ها از کارخانه خوراک دام فرادانه تهیه شد.

گروه بندی حیوانات

گروه ۱ (گروه کنترل): که هیچ گونه تیماری را دریافت نمی کردند.

گروه ۲ (گروه شاهد منفی): آب مقطر به مدت ۳ روز گاوژ گردید و از روز ۳ به بعد به مدت ۵ روز به همراه گاوژ، مقدار ۰/۵ میلی گرم بر کیلوگرم روغن زیتون به صورت داخل صفاقی تزریق گردید.

گروه ۳ (شاهد مثبت): آب مقطر به مدت ۳ روز گاوژ گردید و از روز ۳ به بعد به همراه گاوژ، مقدار ۱ میلی گرم بر کیلوگرم روغن زیتون و تراکلریدکربن به نسبت مساوی تزریق داخل صفاقی گردید.

گروه ۴ (گروه تیمار عصاره ۱): عصاره با غلظت ۲۰۰ میلی گرم بر کیلوگرم به مدت ۳ روز گاوژ گردید و از روز ۳ به بعد به مدت ۵ روز به همراه گاوژ، مقدار ۱ میلی گرم بر کیلوگرم روغن زیتون و تراکلریدکربن به نسبت مساوی به صورت داخل صفاقی تزریق گردید.

گروه ۵ (گروه تیمار عصاره ۲): عصاره با غلظت ۴۰۰ میلی گرم بر کیلوگرم به مدت ۳ روز گاوژ و از روز ۳ به بعد به مدت ۵ روز به همراه گاوژ، مقدار ۱ میلی گرم بر کیلوگرم روغن زیتون و تراکلریدکربن به نسبت مساوی تزریق داخل صفاقی گردید.

گروه ۶ (گروه تیمار عصاره ۳): عصاره با غلظت ۸۰۰ میلی گرم بر کیلوگرم به مدت ۳ روز گاوژ گردید و از روز ۳ به بعد به مدت ۵ روز به همراه گاوژ، مقدار ۱ میلی گرم بر کیلوگرم روغن زیتون و تراکلریدکربن به نسبت مساوی تزریق داخل صفاقی گردید (۴، ۱۲).

پس از پایان آخرین تزریق و گاوژ موش ها به وسیله تزریق داخل صفاقی کتامین وزایلزین بیهوش شده و به طور مستقیم از قلب آن ها خونگیری شد و کبد آن ها برداشته و داخل فرمالین ۱۰ درصد قرار گرفت و پس از ۲۴ ساعت فرمالین، ظرف ها تعویض شد. نمونه های خون پس از لخته شدن در دمای اتاق به مدت ده دقیقه با دور ۳۰۰۰ دور در دقیقه سانتریفوژ شدند و پس از جداسازی سرم، سرم ها برای اندازه گیری آنزیم های کبدي در ظرف حاوی یخ به آزمایشگاه ارسال شدند (۴).

غلظت آنزیم های کبدي در آزمایشگاه با استفاده از کیت های تشخیصی شرکت پارس آزمون و به روش فتومتریک و با استفاده از اسپکتروفتومتر در طول موج ۳۴۰ نانومتر اندازه گیری شد.

نمونه های بافتی قبل از فیکاسیون جهت تهیه برش بافتی ابتدا با آب مقطر شستشو شدند و سپس به وسیله الکل اتیلیک (اتانول) آب گیری بعد از آن به وسیله تولوئن شفاف گردیدند و سپس مرحله نفوذ پارافین و قالب گیری بافت به وسیله پارافین و در مرحله بعد تهیه برش بافتی و بعد از آن ذوب پارافین و جداسازی برش بافتی و مرحله آبدهی و در نهایت بافت توسط همتوکسیلین و اتوزین رنگ آمیزی شدند.

روش تجزیه داده ها: داده ها با استفاده از نرم افزار SPSS و آزمون آنالیز واریانس یک طرفه (ANOVA) مورد تجزیه و تحلیل قرار گرفت و با استفاده از آزمون توکی وجود اختلاف میانگین در بین گروه ها در سطح $P < 0.05$ در نظر گرفته شد.

یافته های پژوهش

در گروه کنترل و شاهد منفی اختلاف معنی دار در میزان آنزیم آلکالین فسفاتاز مشاهده نگردید. در گروه شاهد مثبت اختلاف معنی دار (715.67 ± 82.00 u/l) در میزان افزایش آنزیم آلکالین فسفاتاز با دیگر گروه ها مشاهده گردید ($P < 0.05$). در گروه های دریافت کننده

عصاره، میزان آنزیم آلکالین فسفاتاز نسبت به گروه شاهد مثبت کاهش یافت که بیشترین کاهش مربوط به غلظت ۸۰۰ میلی گرم بر کیلوگرم می باشد(جدول ۱).

جدول شماره ۱. تاثیر غلظت های مختلف عصاره هیدروالکلی کلوس بر میزان آنزیم آلکالین فسفاتاز

در کبد موش سوری تیمار شده با تتراکلرید کربن

گروه های آزمایش	ALP	
کنترل	351.67±23.56	c
شاهد منفی	380.00±15.87	c
شاهد مثبت	715.67±82.00	a
عصاره 200 mg/kg	541.76±35.13	b
عصاره 400 mg/kg	469.00±42.53	bc
عصاره 800 mg/kg	377.00±12.53	c

a: تفاوت با دیگر گروه ها در $P < 0.05$ معنی دار است. b: تفاوت با گروه های ۱، ۲، ۳، ۴ در $P < 0.05$ معنی دار است. c: تفاوت با گروه های ۳، ۴، ۵، ۶ در $P < 0.05$ معنی دار است. bc: تفاوت با گروه ۳ در $P < 0.05$ معنی دار است.

نسبت به گروه شاهد مثبت کاهش یافت که بیشترین کاهش مربوط به غلظت ۸۰۰ میلی گرم بر کیلوگرم می باشد و کمترین آن مربوط به غلظت ۲۰۰ میلی گرم بر کیلوگرم می باشد(جدول شماره ۲).

در گروه کنترل و شاهد منفی اختلاف معنی دار در میزان آنزیم ALT مشاهده نگردید. در گروه شاهد مثبت اختلاف معنی دار در میزان افزایش آنزیم ALT با دیگر گروه ها مشاهده گردید ($P < 0.05$). در گروه های دریافت کننده عصاره از میزان آنزیم ALT

جدول شماره ۲. تاثیر غلظت های مختلف عصاره هیدروالکلی کلوس بر میزان آنزیم ALT

در کبد موش سوری تیمار شده با تتراکلرید کربن

گروه های آزمایش	ALT	
کنترل	49.00±2.00	c
شاهد منفی	50.00±5.56	c
شاهد مثبت	137.00±77.64	a
عصاره 200 mg/kg	86.00±5.19	b
عصاره 400 mg/kg	70.67±3.05	bc
عصاره 800 mg/kg	57.67±5.50	bc

a: تفاوت با دیگر گروه ها $P < 0.05$ معنی دار است. b: تفاوت با گروه های ۱، ۲، ۳ در $P < 0.05$ معنی دار است. c: تفاوت با گروه های ۳ و ۴ در $P < 0.05$ معنی دار است. bc: تفاوت با گروه ۳ در $P < 0.05$ معنی دار است.

دریافت کننده عصاره از میزان آنزیم آسپاراتات آمینو ترانسفراز نسبت به گروه شاهد مثبت کاهش یافت که بیشترین کاهش مربوط به غلظت ۸۰۰ میلی گرم بر کیلوگرم می باشد و کمترین آن مربوط به غلظت ۲۰۰ میلی گرم بر کیلوگرم می باشد(جدول شماره ۳).

در گروه کنترل و شاهد منفی اختلاف معنی دار در میزان آنزیم آسپاراتات آمینو ترانسفراز مشاهده نگردید. در گروه شاهد مثبت (314.00 ± 15.52 u/l) اختلاف معنی دار در میزان افزایش آنزیم آلکالین فسفاتاز با دیگر گروه ها مشاهده گردید ($P < 0.05$). در گروه های

جدول شماره ۳. تاثیر غلظت های مختلف عصاره هیدروالکلی کلوس بر میزان آنزیم آسپارات آمینو ترانسفراز در کبد موش سوری تیمار شده با تتراکلریدکربن

گروه های آزمایش	AST	
کنترل	123.67±9.018	c
شاهد منفی	154.67±7.02	c
شاهد مثبت	314.00±15.52	a
عصاره 200 mg/kg	244.00±22.65	b
عصاره 400 mg/kg	201.33±20.00	d
عصاره 800 mg/kg	134.00±8.185	c

a: تفاوت با دیگر گروه ها در $P < 0.05$ معنی دار است. b: تفاوت با دیگر گروه ها در $P < 0.05$ معنی دار است. c: تفاوت با گروه های ۳، ۴ و ۵ در $P < 0.05$ معنی دار است. d: تفاوت با گروه های ۳، ۴، ۵ و ۶ در $P < 0.05$ معنی دار است.

بیلی روبین تام در ($P < 0.05$) دیده می شود. در گروه های دریافت کننده عصاره مربوط به غلظت ۴۰۰ و ۸۰۰ میلی گرم بر کیلوگرم اختلاف معنی دار دیده نشد و از میزان سطح بیلی روبین تام در این گروه ها در اثر عصاره کاسته گردیده است (جدول شماره ۴).

بین گروه کنترل و گروه شاهد منفی هیچ تفاوت معنی دار مشاهده نگردید. در گروه شاهد مثبت و گروه دریافت کننده عصاره غلظت ۲۰۰ میلی گرم بر کیلوگرم تفاوت معنی دار وجود ندارد ولی بین این دو گروه با دیگر گروه ها تفاوت معنی دار در میزان افزایش

جدول شماره ۴. تاثیر غلظت های مختلف عصاره هیدروالکلی کلوس بر میزان بیلی روبین تام در کبد موش سوری تیمار شده با تتراکلریدکربن

گروه های آمایش	TOTAL BILI	
کنترل	.3200±.080	b
شاهد منفی	.4133±.208	b
شاهد مثبت	4.1000±.6000	a
عصاره 200 mg/kg	3.2666±1.1015	a
عصاره 400 mg/kg	1.3666±.2081	b
عصاره 800 mg/kg	.5666±.1527	b

a: تفاوت با گروه های ۳، ۴ و ۵ در $P < 0.05$ معنی دار است. b: تفاوت با گروه های ۳ و ۴ در $P < 0.05$ معنی دار است.

وجود دارد ($P < 0.05$). بین گروه های دریافت کننده عصاره با گروه شاهد مثبت اختلاف معنی دار وجود دارد ($P < 0.05$). در این گروه ها عصاره باعث کاهش سطح بیلی روبین مستقیم گردیده است (جدول شماره ۵).

بین گروه کنترل و گروه شاهد منفی اختلاف معنی دار از لحاظ میزان بیلی روبین مستقیم مشاهده نگردید. بین گروه شاهد مثبت ($1.5666 \pm 0.4041 \text{ mg/ml}$) با دیگر گروه ها از لحاظ افزایش میزان بیلی روبین مستقیم اختلاف معنی دار

جدول شماره ۵. تاثیر غلظت های مختلف عصاره هیدروالکلی کلوس بر میزان بیلی روبین مستقیم

در کبد موش سوری تیمار شده با تتراکلرید کربن

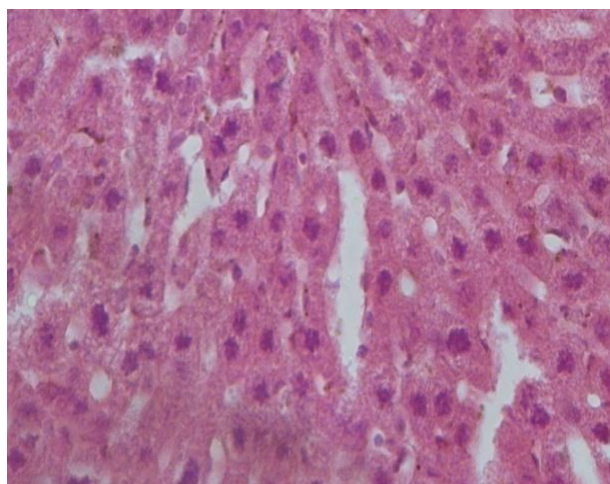
گروه های آزمایش	DIRECT BILI	
کنترل	0.1833±0.0288	c
شاهد منفی	0.2000±0.000	c
شاهد مثبت	1.566±0.4041	a
عصاره 200 mg/kg	0.9667±0.0577	b
عصاره 400 mg/kg	0.8833±0.0763	b
عصاره 800 mg/kg	0.5333±0.1527	bc

a: تفاوت با گروه های ۵، ۴، ۲، ۱ و ۶ در $P < 0.05$ معنی دار است. b: تفاوت با گروه های ۲، ۱، ۳ و ۴ در $P < 0.05$ معنی دار است. c: تفاوت با گروه های ۴ و ۵ در $P < 0.05$ معنی دار است. bc: تفاوت با گروه a در $P < 0.05$ معنی دار است.

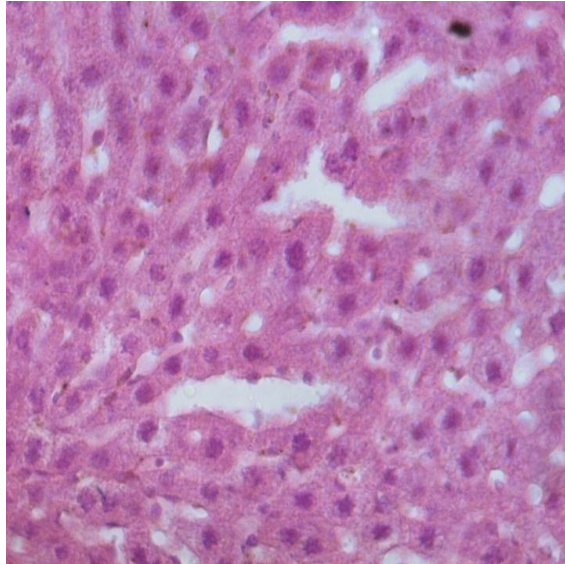
اطراف ورید مرکزی و به طور شدید در گروه شاهد مثبت مشاهده گردید. سلول های نکروز شده کبدی دارای هسته کوچک و چروکیده بوده و در بعضی نیز هسته ها در حال از بین رفتن بودند هم چنین در این ناحیه در داخل سلول ها واکوئل های سفید رنگ مشاهده شد که به احتمال زیاد تجمع چربی بوده است (شکل شماره ۲ و ۳).

یافته های پاتولوژیک

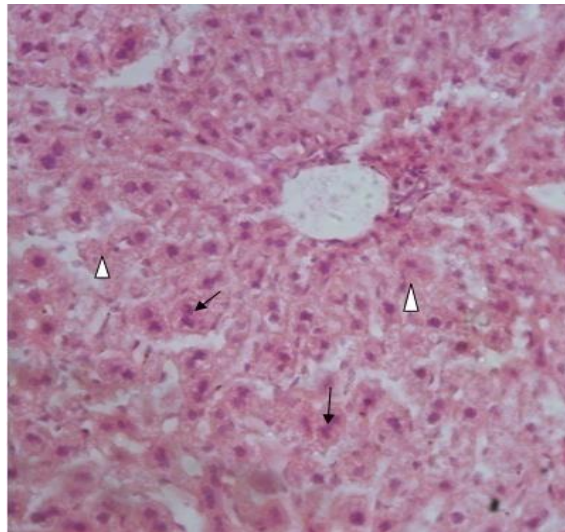
الف- یافته های میکروسکوپی: در تمام گروه ها به جز پرخونی و در گروه شاهد مثبت تورم و گسردن لبه های کبد یافته دیگری در کبد قابل مشاهده نبود. ب- یافته های میکروسکوپی: بافت کبد در تمام گروه ها به جز گروه های کنترل (شکل شماره ۱) و شاهد منفی دارای درجات مختلفی از نکروز کبدی در



شکل شماره ۱. بافت کبد موش سوری (گروه کنترل)



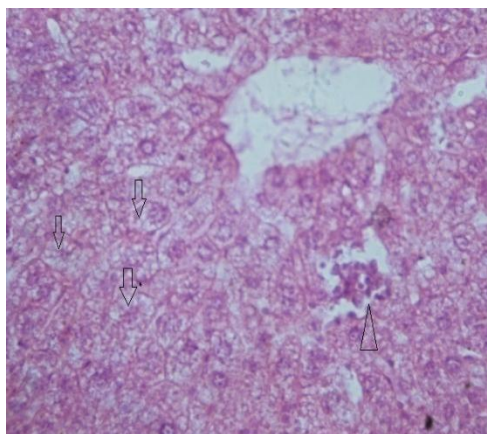
شکل شماره ۲. بافت کبد موش سوری-گروه شاهد منفی (آب مقطر و روغن زیتون) هیپرکروم شدن هسته برخی از هپاتوسیت ها (پیکان) رنگ آمیزی H & E×400



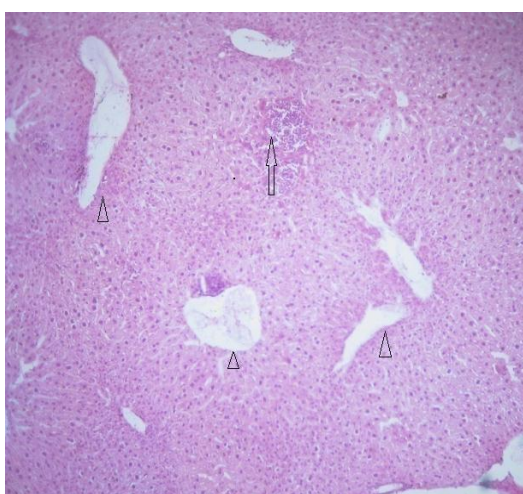
شکل شماره ۳. بافت کبد موش سوری گروه شاهد مثبت (آب مقطر، روغن زیتون و تتراکلریدکربن) مشاهده هپاتوسیت با دو هسته در کبد (پیکان) و دژنره شدن هپاتوسیت های کبد (سریکان) رنگ آمیزی H & E× 400

اثر تزریق تتراکلریدکربن، به طور کاملاً مشخص کاسته شده است (شکل شماره ۴، ۵، ۶).

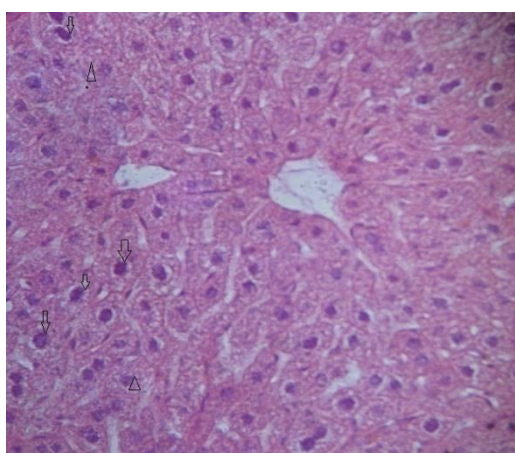
در گروه های دریافت کننده عصاره هیدروالکلی کلوس با افزایش غلظت عصاره از میزان آسیب های پاتولوژیکی سلول های کبدی موش سوری در



شکل شماره ۴. بافت کبد موش سوری-گروه دریافت کننده عصاره با غلظت (200 ml/kg) هیدروپیک واکونلشن سیتوپلاسم (پیکان) و نکروز کانونی هپاتوسیت ها (سر پیکان) رنگ آمیزی $H \& E \times 400$



شکل شماره ۵. بافت کبد موش سوری-گروه دریافت کننده عصاره با غلظت (400 ml/kg) نکروز کانونی هپاتوسیت ها و تراوش سلول های آماسی (پیکان) و اتساع غیر طبیعی سیاهرگ های کبدی (سر پیکان) رنگ آمیزی $H \& E \times 100$



شکل شماره ۶. بافت کبد موش سوری گروه دریافت کننده عصاره با غلظت (800 ml/kg) مشاهده هیپرکروم شدن هسته هپاتوسیت کبد (پیکان) و دژنره شدن هپاتوسیت های کبد (سر پیکان) رنگ آمیزی $H \& E \times 400$

بحث و نتیجه گیری

نتایج پژوهش حاضر نشان می دهد که تزریق درون صفاقی تتراکلریدکربن، مسمومیت کبدی ایجاد می کند، به طوری که میزان آنزیم های شاخص کبدی یعنی ALT، ALP، AST در خون بالا رفته است (گروه شاهد مثبت) اما در گروه هایی که عصاره هیدروالکلی کلوس به صورت گاوژ در غلظت های ۲۰۰، ۴۰۰ و ۸۰۰ میلی گرم بر کیلوگرم دریافت نموده اند از میزان آسیب غشاء سلول های کبدی کاسته شده که بیشترین کاهش مربوط به عصاره ۸۰۰ میلی گرم/کیلوگرم می باشد که به سبب این فرآیند از میزان آنزیم های ALT، ALP، AST در خون گروه های دریافت کننده عصاره کاسته شده است. در بررسی های انجام شده نیز افزایش میزان بیلی روبین تام و بیلی روبین مستقیم در گروه شاهد مثبت مشاهده گردید و کاهش میزان بیلی روبین تام و بیلی روبین مستقیم در گروه های دریافت کننده عصاره مشاهده شد که بیشترین کاهش مربوط به غلظت ۸۰۰ میلی گرم از عصاره و کمترین آن مربوط به غلظت ۲۰۰ میلی گرم از عصاره می باشد که بیانگر خاصیت آنتی اکسیدانی و محافظت کنندگی کلوس در برابر آسیب های ناشی از تتراکلریدکربن می باشد. مطالعات هیستوپاتولوژیکی بیانگر این مطلب است که بیشترین ضایعات کبدی در مقایسه با گروه کنترل مربوط به گروه شاهد مثبت می باشد و به ترتیب با افزایش غلظت مصرفی عصاره هیدروالکلی کلوس از میزان ضایعات کبدی کاسته شده است.

نتایج تحقیقات جمشیدی و همکاران، نشان داد که خاصیت آنتی اکسیدانی گیاهان به میزان مواد فنلی موجود در آن ها مانند فنل ها و فلاونوئیدها بستگی دارد که با افزایش این ترکیبات در گیاه خاصیت آنتی اکسیدانی نیز افزایش می یابد (۱۳).

گیاه کلوس نیز به دلیل دارا بودن ترکیبات فنلی و فلاونوئیدها، دارای خاصیت مهار رادیکال های آزاد و اثرات آنتی اکسیدانی می باشد بنا بر این منجر به غیر فعال ساختن رادیکال های آزاد تولید شده توسط تتراکلریدکربن شده و از آسیب به غشای سلول ها و القای نکروز در کبد جلوگیری نموده است. با کاهش

آسیب های پارانشیمی کبد توسط عصاره گیاه کلوس، فعالیت سرمی آنزیم های کبدی نیز به طبع آن کاهش یافته است و نتایج مطالعه حاضر نشان می دهد که عصاره هیدروالکلی گیاه کلوس احتمالاً می تواند کبد را در برابر استرس اکسیداتیو ناشی از تتراکلریدکربن محافظت نماید و این اثر حفاظتی کبدی در برطرف نمودن تغییرات ایجاد شده توسط آنزیم های سمیت زدا و آنتی اکسیدان و جاروب کردن رادیکال های آزاد موثر است.

در همین راستا قاسمی و همکاران در سال (۱۳۸۹) طی مطالعاتی دریافته اند که عصاره کاسنی (*Cichoriumintybus*) و اسانس کرفس بختیاری (*Kelussia odoratissima Mozaff*) بر رفع مسمومیت ناشی از سموم ارگانوفسفره در موش صحرایی، به دلیل وجود ترکیبات فنلی در این گیاهان باعث بهبودی کبد به خصوص در غلظت ۴۰۰ میلی گرم/کیلوگرم عصاره می شود (۱۱) هم چنین تحقیقات رحمانی و همکاران در سال ۱۳۹۲، نشان داد تجویز خوراکی عصاره عدس قرمز در موش سفید کوچک به دلیل داشتن ترکیبات فنلی و آنتی اکسیدانی، اثر اکسیداسیون و آسیب ناشی از تزریق تتراکلریدکربن را به طور قابل ملاحظه ای کاهش داده است (۱) که نتایج حاصل از این تحقیقات با نتایج پژوهش حاضر هم خوانی داشته و بیانگر این مطلب می باشد که عصاره هیدروالکلی گیاه کلوس به علت دارا بودن ترکیبات فنلی و فلاونوئیدها احتمالاً نقش مهمی را در جلوگیری از آسیب دیدگی کبد بر اثر اکسیداسیون ایفا می کند.

این مطالعه نشان داد که عصاره هیدروالکلی کلوس احتمالاً قادر است که آنزیم های کبدی شاخص در رابطه با آسیب های کبدی کاهش دهد در همین راستا میرزایی و همکاران در سال (۱۳۹۰) نشان دادند که ترکیبات فنلی یا پلی فنول های موجود در عصاره هیدروالکلی هسته انگور و جفت (میوه بلوط) احتمالاً بر سمیت ناشی از تتراکلریدکربن تاثیر داشته و قادر به کاهش فعالیت های آنزیم های کبدی ALT، ALP، AST و بیلی روبین به طور معنی دار در کبد موش های صحرایی شده است (۱۴). نتایج

بر اساس نتایج این مطالعه عصاره هیدروالکلی کلوس به دلیل دارا بودن ترکیبات فنلی و فلاونوئیدی و خاصیت آنتی اکسیدانی ناشی از حضور این ترکیبات می تواند کبد را در برابر استرس اکسیداتیو ناشی از تتراکلریدکربن محافظت نماید و این اثر حفاظتی کبدی احتمالاً در برطرف نمودن تغییرات ایجاد شده در آنزیم های سمیت زدا و غیر فعال ساختن رادیکال های آزاد موثر است.

تعارض منافع: نویسندگان هیچ گونه تعارض منافی را اعلام نکرده اند.

سپاسگزاری

از جناب آقای دکتر حسین سازگار از جناب آقای دکتر عبدالرسول نامجو جهت بررسی اسلایدهای برش بافتی و جناب آقای دکتر عبدالله قاسمی پیر بلوطی جهت راهنمایی در بخش های گیاهی کمال تشکر و قدردانی را داریم.

حاصل از این تحقیق نیز هم خوانی بسیار نزدیکی با نتایج حاصل از پژوهش حاضر دارد.

گر چه مکانیسم های محافظتی درون سلولی به میزان زیادی آسیب های ناشی از Ros را کاهش می دهند اما به علت فراوانی تولید این رادیکال های آزاد وجود راه های محافظتی دیگری به ویژه آنتی اکسیدان های مواد غذایی برای سلامتی انسان بسیار مهم می باشد از آن جا که استرس اکسیداتیو و التهاب القا شده توسط آن عامل آسیب زننده به بافت کبدی هستند و در ایجاد بسیاری از بیماری های حاد کبدی نقش مهمی دارند، از این رو آنتی اکسیدان ها قادرند با کاهش اکسیداسیون لیپیدی و نکرروز هپاتوسیتی تا حد زیادی کبد را در مقابل آسیب ها محافظت کنند به همین دلیل است که اهمیت جستجوی آنتی اکسیدان های طبیعی در سال های اخیر افزایش قابل توجهی یافته است(۱).

References

- Rahmani AH, Goudarzi M, Rashidinooshabadi MR, Houshmand Gh, Khademhaghigian H. [Protective effect of red Lentil (Lens Culinaris) extract against carbon tetrachloride induced hepatotoxicity in Mice]. J Babol Uni Med Sci 2014;16: 49-55. (Persian)
- Weber LW, Boll M, Stampfl A. Hepatotoxicity and mechanism of action of haloalkanes carbon tetrachloride as a toxicological model. Cri Rev Toxicol2003;33:105-36. doi: 10.1080/713611034
- Recknagel RO, Glende Jr EA, Dolak JA, Waller RL. Mechanisms of carbon tetrachloride toxicity. Pharmacol Ther 1989;43:139-54. doi.org/10.1016/0163-7258(89)90050-8
- Shukitt Hale B, Carey A, Simon L, Mark DA, Joseph JA. Effects of concord grapejuice on cognitive and motor deficits in aging. Nutrition 2006; 22: 295-302. doi: 10.1016/j.nut.2005.07.016
- Talebanpourbayat Z, Aghababa H, Shojaefard M. [Protective effects of hydro alcoholic extract of apiumgraveolens on carbon tetrachloride induced hepatotoxicity in Sprague dawley male Rats]. J Fasa Uni Med Sci 2015 ;5: 102-110. (Persian)
- Kabiri N, Ahangardarabi M, Mahzooni P. [Effect of Kombucha tea on rat liver histopathological alterations due to Thioacetamide]. J Gorgan Uni Med Sci 2014; 15: 35-41. (Persian).
- Shun YM, Wen YH, Yong CY, Jian GS. Two Benzyl dihydroflavones from PhellinusI gnarius. Chinese Chem Let 2003; 14: 810-13.
- Shakerian A, Sohrabi M, Ghasemipirbalouti A. [Effect of Kelussiaodoratissima Mozaff oil essential in sensory properties and shelf life of set yogurt]. JHD 2012; 3: 41-8. (Persian)
- Ahmadi F, Kadivar M, Shahedi M. Antioxidant activity of Kelussiaodoratissima Mozaff in model and food systems. Food Chem 2007; 105: 57-64. doi:10.1016/j.foodchem.2007.03.056
- Etebari M, Sajjadi SE, Jafarian-Dehkordi A, Panahi M. Antigenotoxic Effects of Methanolic and Aqueous Extracts of KelussiaOdoratissimaMozaffarian against Damage Induced by Methyl Methanesulfonate. J Isfahan Med Sch 2013; 30: 2062-2071.[Persian]
- Ghasemipirbalouti A, Shahvali A, Saghaee F, Azizi S, Hamedi

- B, Shahgholian L. [Effect of Cichoriumintybus L. extracts and Kelussiaoderatassima Mozaff essential oil on toxic of organophosphouros insecticides in Rat]. JHD 2010; 1:30-5. (Persian)
12. Hsiao G, Teng CM, Sheu JR, Cheng YW, Lam KK, Lee YM et al. Cinnamophilin as a novel antiperoxidative cytoprotectant and free radical scavenger. *Biochim Biophys Acta* 2001; 1525: 77-88. doi.org/10.1016/S0304-4165(00)00173-2
13. Jamshidi M, Ahmadiashtiani H, Rezazadeh S, Fathiazad F, Mazandarani M, Khaki A. [Study on phenolics and antioxidant activity of some selected plant of mazandaran province]. *JMP*2010;2:177-182. (Persian)
14. Mirzaei A, Mirzaei N, Mirzaei M, Delaviz H. [Hepatoprotective effect of Iranian grape seed and Jaft (a part of oak fruit) extracts against CCL4 induced-liver toxicity in Rats]. *ISMJ* 2011; 14:230-23. (Persian)

Effects of *Kelussia odoratissima* Mozaff Hydroalcoholic Extract on Liver Injury Induced by Carbon Tetrachloride in Mice

Sazegar H¹*, Balali E¹, Sadeghisamani F¹

(Received: December 27, 2016

Accepted: August 29, 2017)

Abstract

Introduction: Regarding the importance of liver injuries in modern societies, researchers have paid great attention to safer therapeutic products due to the side effects of chemical medicine. *Klaussia odoratissima* Mozaff is a herb with medicinal properties, such as antioxidant effects. This paper aimed to investigate the effect of hydroalcoholic extracts of the aerial parts of this plant (leaves and stems) on liver injury induced by carbon tetrachloride in mice.

Materials and Methods: This study was conducted on 36 male mice divide into 6 groups, including a control group, a positive control (distilled water, olive oil and carbon tetrachloride), a negative control (distilled water and olive oil), and 3 experimental groups, which received the extract (concentrations of 200, 400, and 800 mg/kg). At first, the *Klaussia odoratissima* Mozaff extract was administered to mice by gavage for 3 days. Afterwards, the equal proportions of olive oil and carbon tetrachloride (1 mg/kg) was administered intraperitoneally to male mice for 5 days by gavage.

Findings: Pathological findings in liver tissue indicated that apart from the control and negative control groups, there were different degrees of liver necrosis around the in all groups, more specifically in the positive control group. Study of the blood factors revealed a significant decrease of these factors in experimental groups compared to the positive control group. In addition, it was also found that the increase in the dose of extract could decrease the level of liver enzymes ALT-AST-ALP, total and direct bilirubin, and pathological damages.

Discussion & Conclusions: According to the findings of the current study it can concluded that flavonoid compounds and phenolic in *Klaussia odoratissima* Mozaff can decrease the toxic effects induced by carbon tetrachloride in liver tissues of mice.

Keywords: *Klaussia odoratissima* Mozaff, Carbon tetrachloride, Liver enzymes, Mice

1. Dept of Biology, Faculty of Sciences, Shahrekord Branch, Islamic Azad University, Shahrekord, Iran

* Corresponding author Email: hoseinsazgar@yahoo.com