

## بررسی اثر نانو اکسید روی بر بافت ایلتوم موش نر نژاد NMRI

مینا رضانی\*

(۱) گروه زیست شناسی، دانشکده علوم، دانشگاه آزاد اسلامی، واحد تهران مرکز، تهران، ایران

تاریخ پذیرش: ۹۵/۱۰/۴

تاریخ دریافت: ۹۵/۸/۵

### چکیده

**مقدمه:** افزایش مصرف نانو اکسید روی در پزشکی و تولید محصولات آرایشی و تحقیقاتی، سوالات در مورد سمیت آن هارا افزایش داده است. به دلیل اندازه کوچک نانو مواد، جذب آن توسط دستگاه گوارشی ساده تر است. در تحقیق حاضر اثرات نانو اکسید روی بر روی بافت ایلتوم موش بالغ نر نژاد NMRI در شرایط *in vivo* مورد بررسی قرار گرفت.

**مواد و روش ها:** در این مطالعه تجربی، موش های کوچک آزمایشگاهی نر به طور تصادفی در ۵ گروه شامل کنترل، شم و ۳ گروه تجربی قرار گرفتند. نانو اکسید روی در اندازه ۱۰ تا ۳۰ نانومتر در سه غلظت ۵۰۰-۳۰۰-۱۰۰ mg/kg به مدت ۲۱ روز به صورت درون صفاقی تزریق شد. پس از ۲۱ روز تغییرات بافت شناسی در بافت ایلتوم از لحاظ ارتفاع و عرض پرزها، ضخامت بافت عضلانی، عرض بافت اپی تلیوم، عرض بافت پیوندی آستر مخاط، قطر کریپت ها و تعداد سلول های گابلت توسط *One way ANOVA* و سپس تست *Tukey* مورد بررسی قرار گرفت.

**یافته های پژوهش:** نتایج نشان داد که نانو اکسید روی بر روی ارتفاع و عرض پرزها و قطر کریپت ها اثری نداشت ولی باعث کاهش عرض بافت پیوندی آستر مخاط و تعداد سلول های گابلت و افزایش عرض اپی تلیوم و بافت عضلانی ایلتوم شد. **بحث و نتیجه گیری:** نتایج نشان دهنده اثرات سمیتی خفیف نانو اکسید روی در این دوزها می باشد. به نظر می رسد نانو اکسید روی موجب افزایش رشد سلول های اپیتلیوم شده است. با توجه به تغییرات بافت اپیتلیوم روده در مجاورت با نانو اکسید روی بایستی از استفاده طولانی مدت از این مواد اجتناب شود.

**واژه های کلیدی:** نانو اکسید روی، روده کوچک، ایلتوم، موش کوچک آزمایشگاهی

\*نویسنده مسئول: گروه زیست شناسی، دانشکده علوم، دانشگاه آزاد اسلامی، واحد تهران مرکز، تهران، ایران

Email: m.ramezani@iauctb.ac.ir

Copyright © 2017 Journal of Ilam University of Medical Science. This is an open-access article distributed under the terms of the Creative Commons Attribution international 4.0 International License (<https://creativecommons.org/licenses/by-nc/4.0/>) which permits copy and redistribute the material, in any medium or format, provided the original work is properly cited.

## مقدمه

نانو فناوری یکی از مهم ترین فناوری های قرن ۲۱ است که ذراتی با قطر کمتر از ۱۰۰ نانو متر را شامل می شود. کوچک بودن قطر نانو ذرات باعث تغییر خصوصیات فیزیکی، شیمیایی و مغناطیسی این مواد و هم چنین واکنش پذیری آن ها می شود. از خصوصیات مهم نانو مواد، می توان به افزایش سطح فعالیت های شیمیایی و زیستی آن ها اشاره کرد. از خواص دیگر نانو ذرات، انحلال پذیری، فعالیت بیشتر و افزایش سطح تاثیرگذاری در بدن می باشد. خصوصیات نانو ذرات توسط طیف سنجی فوتو الکترون و میکروسکوپ الکترونی مورد بررسی قرار می گیرد.

یکی از کاربردهای نانو مواد در صنعت داروسازی و پزشکی است. نانو ذرات با ابعاد بسیار کوچک خود، قادر به ایجاد هدفمند سازی دارویی هستند، به این معنا که می توانند دارو را دقیقاً به جایی حمل کنند که منبع بیماری در آن جا قرار دارد؛ مثلاً داروهای شیمیایی به طور اختصاصی توسط سلول های سرطانی جذب می شوند. در این روش، سلول های سالم در معرض مواد دارویی قرار نمی گیرند و عوارض جانبی دارو کمتر می شود. به عنوان مثال، نانو ذرات نقره دارای قابلیت از بین بردن عفونت های بیمارستانی هستند و یا از نانو ذرات طلا در تشخیص DNA، پروتئین و میکروارگانیسم ها استفاده می شود(۱).

روی، عملکردهای چندگانه مهمی در بدن دارد و کوفاکتور برای بیش از ۲۰۰ آنزیم است. نانو اکسید روی یک ترکیب غیر آلی با فرمول شیمیایی ZnO به شکل پودری سفید رنگ است. قطر ذرات آن بین ۱ تا ۱۰۰ نانومتر است. کاربرد آن در علم مواد به دلیل ضریب شکست بالا، رسانای حرارتی خوب، خاصیت آنتی بیوتیکی و محافظ در برابر اشعه UV می باشد. امروزه به دلیل کاربرد وسیع نانو موادی مثل نانو اکسید روی به دلیل ویژگی های منحصر به فرد آن در صنایع مختلف از جمله نفت و گاز، پتروشیمی، لاستیک سازی،

الکترونیک، لعاب و مواد آرایشی و بهداشتی، بررسی اثرات سمی آن بر سلامت انسان و جانوران مورد توجه قرار گرفته است(۲).

در پزشکی و بهداشت این ترکیب با نام زینک اکساید، در پودر بچه، پمادهای پوستی، کرم ضد آفتاب و شامپو ضد شوره استفاده می شود. پماد زینک اکساید در درمان ضایعات پوستی مستعد عفونت، مانند سوختگی، آگزما، سوختگی پای نوزادان، خراشیدگی و گزش حشرات کاربرد دارد و هم چنین ضد التهاب خفیف پوستی است و در ترکیب کالامین به عنوان ضد خارش وجود دارد(۳).

ذرات بسیار ریز، موسوم به نانو ذرات، توانایی ورود و نقل مکان به درون بدن و آسیب به موجودات زنده را دارند(۴). این توانایی از اندازه کوچک آن ها ناشی می شود که اجازه نفوذ به سد های فیزیولوژیکی و انتقال به درون سیستم های گردش مواد میزبان را می دهد. مطالعات نشان داده است که املاح روی از طریق استنشاق، پوست و دستگاه گوارش وارد بدن می شوند و می توانند موجب تهوع، مسمومیت، استفراغ و آسیب های پوستی و ریوی گردند. استفاده از نانو اکسید در محصولات آرایشی و بهداشتی سبب ایجاد رادیکال های آزاد در پوست شده و می تواند به DNA و پروتئین های سلول ها آسیب بزند(۵).

تاکنون اثرات سمی نانو اکسید روی در اندازه ها و دوزهای مختلف بر بافت ها و اندام های متعددی از جمله پوست، کبد، کلیه، ریه و دستگاه تولید مثل، بررسی شده است و با وجود این که، جذب نانو مواد به دلیل کوچکی اندازه از سطح روده ساده تر از سایر مواد است، ولی تا کنون در مورد اثرات آن بر روی دستگاه گوارش تحقیقی صورت نگرفته است. ایلتوم طویل ترین و انتهایی ترین بخش روده کوچک است که نقش مهمی در جذب یون ها و الکترولیت ها بر عهده دارد(۶)، لذا در این تحقیق اثر نانو اکسید روی بر بافت ایلتوم در موش کوچک آزمایشگاهی نژاد NMRI مورد بررسی قرار گرفته است.

## مواد و روش ها

نانو اکسید روی مورد استفاده از شرکت نانو پارس لیما تهیه شد. این ذرات به شکل پودر سفید رنگی با ذراتی به ابعاد میانگین ۲۰ نانومتر است که در آب مقطر قابل حل است. سطح ویژه این ذرات ۲۰-۶۰ m<sup>2</sup>/g با چگالی ۰/۶۵ g/m<sup>3</sup> و درصد خلوص ۹۹ درصد است (شرکت نانو پارس لیما). در این مطالعه تجربی، تعداد ۳۰ سر موش نر نژاد NMRI با وزن ۳۰-۲۶ گرم از انستیتو پاستور ایران خریداری شد. موش ها، پس از انتقال به اتاق حیوانات دانشگاه علوم و تحقیقات، در شرایط استاندارد از نظر دما (حدود ۲۳ درجه سانتی گراد)، رطوبت ۷۰ درصد و شرایط نوری ۱۲ ساعت روشنایی و ۱۲ ساعت تاریکی قرار گرفتند. پس از گذشت یک هفته برای تطابق حیوان با محیط جدید، آزمایشات آغاز شد. در کلیه مراحل تحقیق، اصول اخلاقی کار با حیوانات آزمایشگاهی رعایت گردید.

موش ها به ۵ گروه ۶ تایی، شامل یک گروه کنترل (بدون تزریق)، یک گروه شاهد (تزریق با آب مقطر) و سه گروه تجربی به طور تصادفی تقسیم شدند. گروه تجربی ۱ دوز ۱۰۰، گروه تجربی ۲ دوز ۳۰۰ و گروه تجربی ۳ دوز ۵۰۰ میلی گرم بر کیلوگرم نانو ذره اکسید روی را به صورت داخل صفاقی و روزانه به مدت ۲۱ روز دریافت کردند.

در روز بیست و دوم، موش ها با روش قطع نخاع کشته شده و بافت ایلئوم آن ها جدا شد و پس از شست و شو با سرم فیزیولوژی به مدت ۵ ساعت در فیکساتیو بوئن قرار گرفت. نمونه ها دوبار با آب مقطر شسته شده و درون الکل ۷۰ درصد قرار داده شدند. پس از تهیه

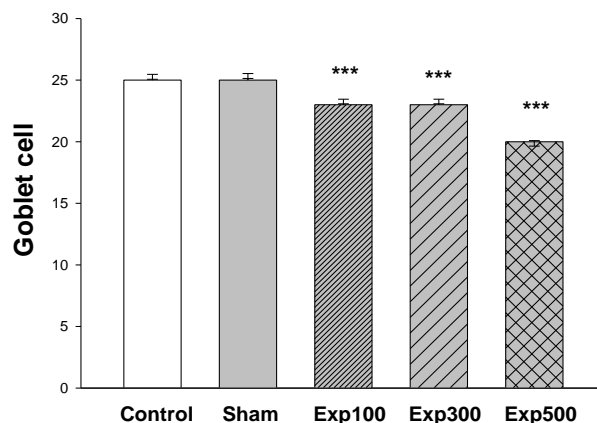
قالب های پارافینی، برش هایی به ضخامت ۵ میکرون از بافت تهیه و توسط رنگ آمیزی هماتوکسیلین-آئوزین، مقاطع بافتی برای مطالعه با میکروسکوپ نوری آماده شدند. از هر گروه ۵ عدد لام تهیه شد و مجموعاً در ۲۵ عدد لام تهیه شده، در هر یک، سه میدان دید میکروسکوپی به طور تصادفی بررسی شد. توسط میکروسکوپ نوری، تعداد سلول های گابلت شمارش شد. جهت بررسی تعداد سلول ها از روش شمارش تصادفی در تصاویر با بزرگ نمایی ۴۰۰ استفاده شد که در این روش تعداد سلول ها در ۵ مربع ۲ در ۲ میلی متر شمارش می شود و توسط نرم افزار (MOTIC (Germany)، مواردی شامل: طول و عرض پرزها، قطر اپیتلیوم، قطر بافت عضلانی، قطر آستر مخاط و قطر کریپت ها بررسی شد (۷). این نرم افزار قادر به تعیین طول و مساحت تصاویر بر اساس بزرگ نمایی مشخص شده می باشد.

تجزیه و تحلیل آماری: داده های کمی به دست آمده با استفاده از نرم افزار آنالیز آماری SPSS vol.19 و آنالیز ANOVA یکطرفه و سپس آزمون متعاقب Tukey تجزیه و تحلیل شد. تمام یافته ها با میانگین  $\pm$  SEM ارائه گردیدند و حداقل سطح معنی داری مورد نظر  $P < 0.05$  در نظر گرفته شد.

## یافته های پژوهش

شمارش سلول های گابلت در بافت ایلئوم هر سه گروه تجربی نشان داد که تعداد این سلول ها پس از ۲۱ روز تیمار با نانو اکسید روی، نسبت به گروه کنترل و شاهد به طور معنی داری کاهش یافته است (نمودار شماره ۱).





نمودار شماره ۱. مقایسه تعداد سلول های گابلت بافت ایلتوم موش در گروه های کنترل، شاهد و تجربی (X±SE)(\*\*\*P<0.001)(exp500، exp 300، exp 100)

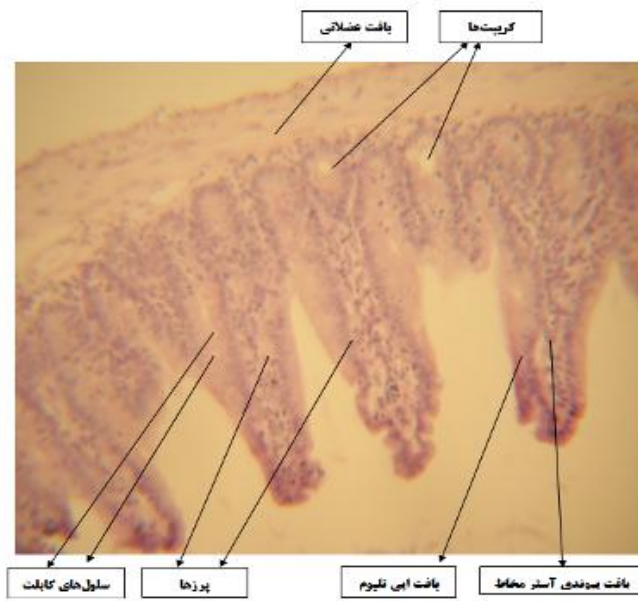
در هر سه گروه تجربی، کاهش معنی داری نسبت به کنترل و شاهد نشان داد و قطر کریپت ها تنها در گروه تجربی ۱ کاهش معنی داری داشت (جدول شماره ۱ و شکل شماره ۴-۱).

نتایج حاصل از مقایسه اندازه طول و عرض پرزها، تغییر معنی داری در گروه های تجربی نسبت به کنترل و شاهد نشان نداد. قطر بافت عضلانی و قطر اپیتلیوم ایلتوم در هر سه گروه تجربی نسبت به کنترل و شاهد افزایش معنی داری نشان داد؛ اما قطر بافت آستر مخاط

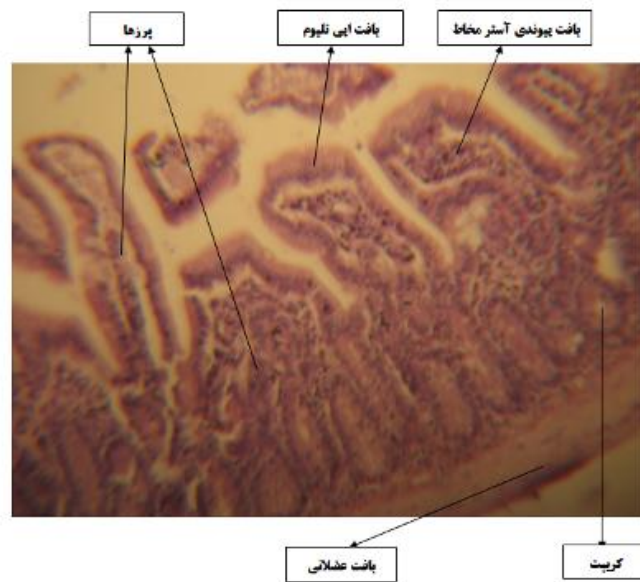
جدول شماره ۱. مقایسه میانگین برخی اندازه گیری ها در بافت ایلتوم گروه های کنترل، شاهد و تجربی

گروه ها	طول پرز	عرض پرز	قطر اپیتلیوم	عرض آستر مخاط	قطر بافت عضلانی	قطر کریپت
کنترل	۲۴۹/۸۷±۲/۴۲	۶۱/۴۸±۱/۱۹	۱۹/۸۳±۰/۴۵	۳۹/۵۰±۱/۸۱	۴۹/۳۳±۰/۲۶	۶۸/۴۳±۱/۰۲
شاهد	۲۳۶/۸۲±۳/۶۰	۵۹/۱۰±۱/۴۸	۱۹/۱۳±۰/۴۷	۳۹/۷۱±۱/۶۹	۵۱/۶۸±۰/۷۳	۶۷/۴۵±۱/۰۵
تجربی ۱	۲۳۶/۵۳±۵/۱۰	۶۴/۱۶±۱/۱۶	۲۷/۹۸±۰/۴۴	۲۵/۳۴±۰/۷۶	۶۲/۵۷±۱/۵۳	۶۳/۲۱±۰/۹۷
			*	***	***	**
تجربی ۲	۲۴۹/۶۰±۴/۰۷	۶۴/۹۱±۰/۹۵	۲۳/۰۵±۰/۵۳	۲۵/۶۸±۰/۷۵	۵۶/۱۴±۱/۱۱	۶۷/۲۵±۰/۸۰
			***	***	***	
تجربی ۳	۲۴۳/۷۳±۴/۷۵	۶۵/۱۰±۰/۹۴	۲۳/۰۵±۰/۵۳	۱۸/۲۷±۰/۴۰	۶۱/۸۳±۱/۴۷	۶۷/۰۲±۱/۰۲
			***	***	***	

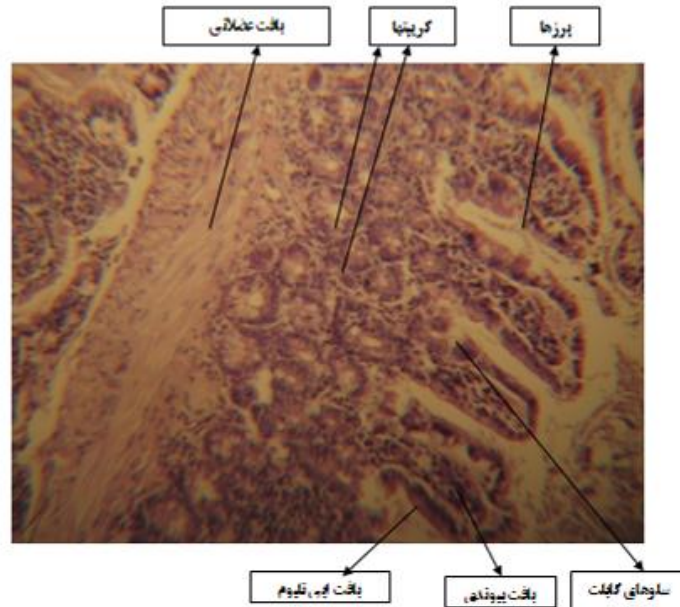
تمامی داده ها به میکرون است. \*\*\*P<0.001, \*\*P<0.01, \*P<0.05



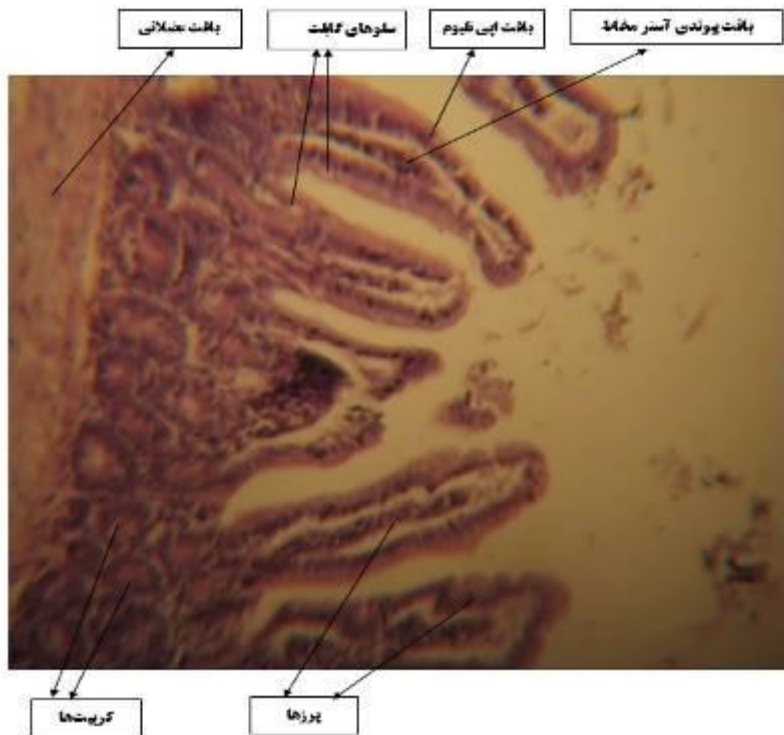
شکل شماره ۱. بافت ایلنوم گروه شاهد (بزرگ نمایی  $\times 400$  میکروسکوپ نوری، رنگ آمیزی H&E)



شکل شماره ۲. بافت ایلنوم گروه تجربی ۱ (بزرگ نمایی  $\times 400$  میکروسکوپ نوری، رنگ آمیزی H&E)



شکل شماره ۳. بافت ایلئوم گروه تجربی ۲ (بزرگ نمایی  $\times 400$  میکروسکوپ نوری، رنگ آمیزی H&E)



شکل شماره ۴. بافت ایلئوم گروه تجربی ۳ (بزرگ نمایی  $\times 400$  میکروسکوپ نوری، رنگ آمیزی H&E)

### بحث و نتیجه گیری

قطر کریپت های ایلئوم موش اثر معنی داری نداشت ولی باعث کاهش عرض آستر مخاط و تعداد سلول های گابلت و از طرفی باعث افزایش عرض اپی تلیوم و بافت عضلانی ایلئوم نسبت به کنترل شد.

نتایج مطالعه حاضر نشان داد که تزریق درون صفاقی نانو اکسید روی در دوزهای ۵۰۰، ۳۰۰ و ۱۰۰ به مدت ۲۱ روز، بر روی ارتفاع، عرض پرزها و

موجب تجمع آن در اندام های مختلف بدن موجود زنده شده و در نتیجه آن را به عنصری سمی و خطرناک تبدیل می کند(۱۳).

تزریق داخل صفاقی نانو اکسید روی در دوزهای ۰/۵ g/kg، ۱ g/kg و ۱/۵ g/kg در روز ۱۱ بارداری بر روند تکوین اندام حرکتی، نشان داد که نانو اکسید روی می تواند تغییراتی در تعداد سلول های مزانشیمی، غضروفی و ماهیچه ای ایجاد کند. به هر حال بسته به غلظت نانو اکسید روی در نواحی و اندام های مختلف بدن، این ماده می تواند عملکردهای متفاوتی داشته باشد(۱۴).

در تحقیق دیگری، تزریق دوزهای مختلف ۵۰ تا ۳۰۰ میلی گرم بر کیلوگرم نانو اکسید روی به مدت یک ماه در موش ها نشان داد که بافت کبد دچار آسیب شده است، به طوری که هیپاتوسیت های کبدی متورم گشته و در نتیجه سینوزوئیدها بسیار باریک و محدود شده اند. ضمن آن که نظم لوپول های کبدی نیز تا حدزیادی به هم ریخته است(۱۵،۱۶).

در مطالعه ای اثرات سمی نانو اکسید روی بر سلول های شش های انسان بررسی شد. آزمایش های ریخت شناسی، تغلیظ سلولی، به هم چسبیدن سلولی و تشکیل اجسام آپوپتوزی را نشان داد. احتمالاً نانو اکسید روی موجب سمیت در سلول های شش انسان از طریق آپوپتوز القاء شده با تنش اکسیداتیو می شود(۱۷).

دک و همکاران در سال ۲۰۰۷ نشان دادند نانو اکسید روی در اندازه های ۷۰-۵۰ نانومتری بر روی فیبروبلاست های پوست انسان بعد از ۲۴ ساعت در معرض بودن، اثرات سمی با کاهش زیستایی سلول ها به همراه دارد که با افزایش زمان در معرض بودن، اثرات سمی افزایش می یابد(۱۸).

در پژوهشی سلول های اپی تلیال دئودنوم غلظت ۰ تا ۱۲ میکروگرم در میلی لیتر نانو اکسید روی را دریافت کردند. نتایج به طور خلاصه نشان داد که نانو اکسید روی، تکثیر سلول ها را تقویت کرده و در غلظت های پایین تر به سلول آسیب نمی رساند(۱۹). به نظر می رسد نانو اکسید روی در دوزهای پایین، اثرات مفیدی بر رشد سلول ها دارد ولی در دوزهای بالا اثرات آن منفی است. به طور کلی، نتایج بسته به نوع سلول یا

داده ها نشان داد که تعداد سلول های گابلت در تمام دوزها کاهش معنی داری نسبت به گروه کنترل داشت. از آن جا که نقش سلول های گابلت، محافظت و جلوگیری از تخریب و هم چنین بازسازی اپی تلیوم پوششی است(۶)، به نظر می رسد که نانو اکسید روی با از بین بردن سلول های ریشه ای، باعث کاهش تعداد سلول های گابلت و در نتیجه جلوگیری از نقش محافظتی این سلول ها شده است. در یک بررسی با اثر دی اکسید تیتانیوم بر روی روده موش کوچک نر مشخص شد که این ماده می تواند علاوه بر کاهش وزن موش ها، موجب تخریب اپی تلیوم دئودنوم، افزایش سلول های واکوئل دار، تخریب گلیکوکالیکس و بزرگ شدن ندول های لنفاوی ناحیه ایلئوم شود(۸).

در یک مطالعه ای با اثر نانو اکسید روی بر روی تخمک زایی موش بالغ نژاد NMRI صورت گرفت، افزایش تعداد فولیکول های گراف، جسم زرد و میزان استروژن و پروژسترون در دوزهای ۱۰۰ و ۱۵۰ میلی گرم بر کیلوگرم مشاهده شد. وزن بدن کاهش یافت و تعداد فولیکول های تخریبی در دوزهای بالاتر افزایش یافت که احتمالاً به اثرات سمی نانو اکسید روی بر اندام های تولید مثلی جانور ماده اشاره دارد(۹).

در تحقیق حاضر، هم زمان با کاهش تعداد گابلت سل ها، عرض سلول های اپیتلیوم آستر مخاط و بافت عضلانی افزایش یافت. لانس نیز در سال ۱۹۹۵ دریافت که نانو اکسید روی می تواند، رشد و اصلاح سلول های اپیتلیال پوست را افزایش دهد. نتایج وی نشان دادند که نانو اکسید روی، تکثیر سلول ها را تقویت می کند(۱۰).

پارک و همکاران در سال ۲۰۱۰ با استفاده از نانو اکسید روی در محیط کشت سلولی استئوبلاستی توانستند موجب افزایش موثر استئوبلاست ها با همانندسازی DNA، افزایش قدرت چسبندگی و مهار بازجذب استخوان شوند(۱۱). هالوی نیز در سال ۱۹۹۶، افزایش روی را موجب افزایش استخوان سازی معرفی کرده بود(۱۲). چرا که روی عملکردهای متعددی در بدن دارد از جمله کوفاکتور بیش از ۲۰۰ نوع آنزیم است، لذا وجود آن می تواند باعث افزایش رشد و تکثیر سلولی شود؛ اما کانسون نشان داد که افزایش غیرمعمول روی،



عضلانی افزایش یافته است که احتمالاً به دلیل اثر افزایشی نانو اکسید روی بر روی رشد سلولی بوده است که با نتایج سایر محققین هم خوانی دارد. به طور کلی نتایج به دست آمده نشان می دهد که نانو اکسید روی موجب تغییراتی در بافت اپی تلیوم شده و تماس طولانی مدت با آن موجب اثرات سویی بر بافت روده می شود، لذا لازم است در مورد استفاده بی رویه از آن هشدارهای لازم داده شود.

#### سپاسگزاری

بدین وسیله از زحمات سر کار خانم زهرا محمد بیگ کارشناس ارشد علوم جانوری در اجرای این پژوهش قدردانی می گردد.

بافت تیمار شده، اندازه نانو ماده روی و غلظت و روش تیمار متفاوت می باشد. نتایج حاصل از تحقیق حاضر نشان داد که ارتفاع و عرض پرزها در دوزهای مختلف نانو اکسید روی (۵۰۰، ۳۰۰، ۱۰۰ mg/kg) تغییری نکرده است که نشان می دهد، احتمالاً سمیت نانو اکسید روی آنقدر شدید نبوده که بر روی مورفولوژی پرزها تاثیر بگذارد. عرض بافت پیوندی آستر مخاط و تعداد سلول های گابلت در دوزهای مختلف نانو اکسید روی کاهش یافته است که به نظر می رسد به دلیل اثر سمی نانو اکسید روی در سطح سلولی باشد که موجب از بین رفتن یکپارچگی و ارتباط سلول های آستر مخاط با اپیتلیوم و کاهش تعداد سلول های ترشحی گابلت شده است. عرض بافت اپی تلیوم و ضخامت بافت

#### References

- Fazilati M. Investigation toxicity properties of zinc oxide nanoparticles on liver enzymes in male rat. *Eur J Exp Biol* 2013; 3: 97-103.
- Reed RB, Lander DA, Higin CP, Westerhoff P, Ranvill JF. Solubility of nano zinc oxide in environmentally and biologically important matrices. *Environ Chem* 2012; 31: 93-9.
- Takahashi K, Yoshikawa A, Sandhu A. Wide band gap semiconductors: fundamental properties and modern photonic and electronic devices. Springer Publication. 2013; P.357.
- Hafkenschied J, Dijt C. Investigation toxicity properties of zinc oxide nanoparticles on liver enzymes in male Rat. *J Nutr* 2013; 25:55-9.
- Batra N, Nehru B. Influence of lead and zinc on rat male reproduction at biochemical and histopathological levels. *J Appl Toxicol* 2002; 1: 507-12.
- Behrens I. Comparative uptake studies of bioadhesive and nan bioadhesive nano particles in human intestinal cell lines and Rats the effect of mucus particle adsorption and transport. *Pharm Res* 2002; 19: 1185-93.
- Gubinowicz M, Berdel B, Slawomir W, Jerzy D, Oikarinen S, Mutanen M, et al. Morphometric analysis of the small intestine in wild type mice C57BL/6J a developmental study. *Via Medica* 2004; 63:423-30.
- Tairi V, Farokhi F, Razi M. [The effect of titanium dioxide nanoparticles on the intestine in male Mice]. *Qom Uni Med Sci J* 2014; 9: 30-8. (Persian).
- Parivar K, Hayati RN, Badiei A, Hajiagha RT. [Study on the effect of nano zinc oxide on oogenesis of adult NMRI Mouse strain]. *Exp Zoo Biol* 2015; 4:1-10. (Persian).
- Lansdown AB. Physiological and toxicological changes in the skin resulting from the action and interaction of metal ions. *J Nutr* 1995; 25: 397-462.
- Park JK, Kim YJ, Yeom J, Jeon JH, Yi GC, Je JH. The topographic effect of zinc oxide nanoflowers on osteoblast growth and osseointegration. *Adv Mate* 2010; 22:4857-61.
- Holloway WR, Collier FM, Herbst RE, Hodge JM, Nicholson GC. Osteoblast mediated effects of zinc on isolated rat osteoclasts inhibition of bone resorption and enhancement of osteoclast number. *Bone* 1996; 19:137-42.
- Gunson DE, Kowalczyk DF, Shoop CR, Ramberg CF Jr. Environmental zinc and

cadmium pollution associated with generalized osteochondrosis, osteoporosis and nephrocalcinosis in horses. J Am Vet Med Assoc 1982; 180:295-9.

14. Parivar K, Hayati RN, Badieli A, Nezhad Fazel M. [Study on the effect of nano zinc oxide on anterior limb of NMRI Mice an in vitro study]. Med Sci of Islamic Azad Uni 2013 23:161-7. (Persian)

15. Aghababa H, Karimi F, Nori A. Changes of liver enzymes and tissue in Mice after nano zinc oxide injection. 1<sup>th</sup> Int Con Standard Safe Nanotechnol Tehran. 2012.

16. Jung CW, Kim S, Lee HJ. Acute toxicity of nano scale zinc oxide powder in ICR Mice. J Biomed Res 2010; 11:219-24.

17. Deng X, Iuan Q. Nanosized zinc oxide particles induce neural stem cell apoptosis. Nanotechnology 2009; 20:115101.

18. Dechakulthorn F, Hayes A, Shahnaz S, Joeng L. In vitro cytotoxicity of selected nanoparticles using human skin fibroblasts. Aatex 2007; 14:21-5.

19. Behrens I. Comparative uptake studies of bioadhesive and nan bioadhesive nanoparticles in human intestinal cell lines and Rats the effect of mucus particle adsorption and transport. Pharm Res 2002; 19: 1185-93.



## Investigating the Effect of Nano Zinc Oxide on Ileum Tissue of Male NMRI Mice

Ramezani M<sup>1\*</sup>

(Received: October 26, 2016

Accepted: June 30, 2016)

### Abstract

**Introduction:** Increase in the consumption of nano zinc oxide in medicine, manufacturing cosmetic products, and in research has raised the questions about their toxicity. Because of the small size of nano materials its absorption by the digestive system is simple. In this study, the effects of nano zinc oxide have been investigated in vivo on the ileum tissue of adult NMRI male mice.

**Materials & Methods:** In this experimental study, male mice were randomly divided into five groups, including control, sham, and three experimental groups. 10-30 nm-sized zinc oxide (ZnO) nanoparticles were injected intraperitoneally in three concentrations, 100-300-500mg/kg for 21

days. Histological changes including; height and width of the ileum villus, the thickness of the muscle tissue and epithelium tissue, width of connective tissue, diameter of crypts, and goblet cell numbers were studied by One Way ANOVA and Tukey-Kramer post test, after treatments.

**Findings:** The results showed that nano zinc oxide had no effect on the height and the width of villi and diameter of crypts, but reduced the width of lamina propria and goblet cells of and increased the width of epithelium and muscle tissue ileum ( $P < 0.05$ ).

*Discussion & Conclusions:* The height and the width of villi and crypts diameter in the experimental groups had no significant difference compared to the sham and control groups. However, the width of the lamina propria and the number of goblet cells decreased significantly in all experimental groups, which indicated low toxicity of nano zinc oxide in these doses. A significant increase was observed in

epithelium and muscle tissue compared to the control and sham groups. It seems that nano zinc oxide could be increase the growth of epithelial cells. Due to changes in the intestinal epithelium tissue in adjacent to nano zinc oxide, the long- term use of this material should be avoided.

*Keywords:* Nano zinc oxide, Small intestine, Ileum, Mice

---

1. Dept of Biology, Faculty of Sciences, Central Tehran Branch, Islamic Azad University, Tehran, Iran  
\* Corresponding author Email: m.ramezani@iauctb.ac.ir