

بررسی تغییرات آنزیم های تروپونین و کراتینین کیناز همراه با ضایعات پاتولوژیک بافت های قلب و مغز در مسمومیت تجربی با گیاه خر زهره (*Neirum oleander*) در موش صحرایی ویستار

سارا بصیری^۱، منیره خردادمهر^۲، رویا شهبازی^۳، مریم منصوریان^{۳*}

۱) گروه بهداشت و مواد غذایی، دانشکده دامپزشکی دانشگاه شیراز، شیراز، ایران

۲) گروه پاتوبیولوژی، دانشکده دامپزشکی دانشگاه تبریز، تبریز، ایران

۳) موسسه تحقیقات واکسن و سرم سازی رازی شعبه شیراز، شیراز، ایران

تاریخ پذیرش: ۹۵/۱۰/۱۸

تاریخ دریافت: ۹۵/۸/۵

چکیده:

مقدمه: گیاه خر زهره (*Neirum oleander*) که به طور وسیع در جهان کشت می شود، در سراسر کشور ما نیز یافت می شود. نکته مهم در مورد این گیاه این است که قسمت های مختلف آن برای انسان و حتی حیوانات فوق العاده سمی است. هدف از مطالعه حاضر بررسی آثار توکسیک عصاره الکلی گیاه اولئاندر بر تغییرات سطوح آنزیم های تروپونین و کراتینین کیناز در کنار بررسی ضایعات پاتولوژیک بافتهای قلب و مغز است.

مواد و روش ها: در این مطالعه، دوز های مختلف عصاره الکلی گیاه (چهار دوز ۱۰، ۱۲/۵، ۱۵ و ۲۰ میلی لیتر بر کیلوگرم وزن بدن (ml/BW)) به گروه های هشت تایی رت خورنده شد. در روزهای مختلف، به منظور بررسی تغییرات آنزیم های مرتبط با آسیب های قلبی و مغزی این گیاه، آنزیم های تروپونین قلبی و کراتینین کیناز (CK)، از حیوانات خونگیری به عمل آمد. در نهایت، به منظور بررسی ضایعات هیستوپاتولوژیک، از هر گروه پنج موش یوتنایز شد و از بافت های مغز و قلب نمونه برداری انجام شد.

یافته های پژوهش: نتایج مطالعه اختلاف آماری معنی داری ($P < 0.05$) را در میزان تغییرات آنزیم های CK (۶-۷ برابر گروه کنترل) و تروپونین (۱۱ برابر گروه کنترل) در تمامی گروه ها نشان داد که این نتایج بیانگر آسیب حاد به مغز و قلب می باشد. ضایعات پاتولوژیک که وابسته به دوز بودند، در بافت قلب شامل خونریزی، پرخونی و لیز فیبریل های عضلانی و در بافت مغز شامل پرخونی و ادم شدید اطراف عروقی و اطراف نورونی بودند. در دوزهای ۱۵ ml/BW و ۲۰، در بافت مغز خونریزی های کانونی همراه با نکروز میعانی نیز مشاهده شدند.

بحث و نتیجه گیری: با توجه به یافته های این پژوهش به نظر می رسد که این گیاه باعث آسیب حاد قلبی و مغزی می شود که نتایج پاتولوژی و بیوشیمیایی به دست آمده، موید این مطلب می باشند.

واژه های کلیدی: گیاه خر زهره (*Neirum oleander*)، تروپونین، کراتینین کیناز (CK)، هیستوپاتولوژی

* نویسنده مسئول: موسسه تحقیقات واکسن و سرم سازی رازی شعبه شیراز، شیراز، ایران

Email: marymansourian20@gmail.com

Copyright © 2017 Journal of Ilam University of Medical Science. This is an open-access article distributed under the terms of the Creative Commons Attribution international 4.0 International License (<https://creativecommons.org/licenses/by-nc/4.0/>) which permits copy and redistribute the material, in any medium or format, provided the original work is properly cited.

مقدمه

گیاه خر زهره به طور وسیع در کل جهان کشت می شود. گونه اولئاندر (*N. oleander*) بیشترین پراکندگی را در سراسر کشورمان دارد. این گیاه در تمام طول سال سبز بوده و رشد سریعی دارد به طوری که سالانه هرس می شود. این گیاه در برابر شرایط کم آبی مقاوم بوده به نحوی که گونه خودروی این درختچه در جنوب ایران از جمله در حوالی جیرفت و جهرم، لار و جزایر خلیج فارس و بندرعباس و سیرجان دیده شده است. همچنین گونه ایندیکوم (*N. indicum*) که به خرزهره معطر معروف است، در نواحی ایلام، لرستان، فارس، چهار محال بختیاری، کرمان، سیستان و بلوچستان و نواحی جنوبی کشورمان یافت شده است (۱). نکته مهم در مورد این گیاه این است که تمامی قسمت های مختلف آن از ریشه تا گل برگ برای انسان و حیوانات فوق العاده سمی و کشنده است که مهم ترین ماده مسمومیت زای آن نرین و اولئاندرین از گروه گلیکوزید های قلبی می باشد (۲). در سال های اخیر بیشترین تحقیقات انجام شده در این زمینه، مربوط به ساختار گیاه شناسی این گیاه، سموم مختلف این گیاه و میزان آن ها در قسمت های مختلف آن می باشد (۳). در مناطقی که انسان ها با این گیاه در تماس بوده اند به دلیل عدم آگاهی آنها و یا در موارد نادر به منظور خودکشی، مواردی از مسمومیت انسانی همراه با علائم گوارشی و اختلالات ضربان قلب گزارش شده است (۴-۶). اخیراً، اشکال مختلفی از مسمومیت تجربی با قسمت های مختلف این گیاه در حیوانات آزمایشگاهی ایجاد و گزارش شده است. به طور مثال، ایجاد مسمومیت تجربی حاد و مزمن عصاره برگ این گیاه در خرگوش مورد بررسی قرار گرفته است (۷، ۸). در مطالعات مذکور، تغییرات هماتولوژیک (از جمله PCV، هموگلوبین و تعداد لوکوسیت ها) و همچنین فاکتورهای بیوشیمیایی (شامل ALT، AST، سدیم و پتاسیم) مورد ارزیابی قرار گرفته اند. در یک مسمومیت تجربی مزمن در موش آزمایشگاهی بالبی (BALB/c) با گیاه مذکور، فاکتور های خونی (شامل گلبول های قرمز و سفید و میزان هموگلوبین) و آنزیم های بیوشیمیایی (شامل ALT، AST، GOT و

GPT) مورد مطالعه قرار گرفتند (۹). در مطالعه دیگری نیز ضایعات پاتولوژیک ناشی از مسمومیت تجربی با عصاره گل اولئاندر در بافت های مختلف (کلیه، مری، مغز، کبد، قلب، ریه) موش آزمایشگاهی مورد بررسی قرار گرفته است (۱۰). در یک مطالعه نیز، مسمومیت تجربی ناشی از عصاره دانه گونه ایندیکوم این گیاه (*N. indicum*) در موش صحرایی (bandicoot rat) به صورت بالینی بررسی شده است (۱۱).

در حیوانات مزرعه نیز، مواردی از مطالعات تجربی با ارزیابی های بالینی و هیستوپاتولوژیک بافت های کبد، کلیه، قلب، ریه و مغز بر روی گونه های مختلف حیوانی از جمله بز (۱۳، ۱۲)، گوسفند (۱۵، ۱۴)، گاو (۱۶)، پالت بوقلمون (۱۷) و مرغ گوشتی (Broiler chicken) (۱۸) انجام شده است که در مطالعات پاتولوژیک، نکروز و دجنراسیون میوسیت های قلب، هیپاتوسیت های کبد، سلول های پوششی مجاری کلیوی و ادم ریوی مشاهده شده است. در بیشتر این مطالعات، با بررسی ECG حیوانات مبتلا، اختلالات ریتمی در ضربان قلب (از جمله برادی کاردیا) گزارش شده است. همچنین در گزارشات انفرادی و موردی ناشی از مسمومیت تصادفی در اسب (۱۹)، الاغ (۲۰) و گاو (۲۱)، نیز ضایعات هیستوپاتولوژیک مشابهی مشاهده و گزارش شده است. در اکثر مطالعات تجربی پیشین، اثرات توکسیک این گیاه در بافت های درگیر شامل مغز، ریه، قلب، کبد و کلیه مورد ارزیابی پاتولوژیک قرار گرفته اند. در موارد کم تری از این مطالعات، بررسی تغییرات آنزیم های ALT، AST، GOT، B.U.N، GPT، کراتینین، آلومین و پروتئین تام مورد مطالعه قرار گرفته اند. بنابراین هدف از مطالعه حاضر، بررسی تاثیر دوزهای مختلف عصاره الکلی برگ و گلبرگ گیاه خرزهره (گونه اولئاندر) بر وضعیت عمومی (ایجاد علائم بالینی ناشی از مسمومیت) و به طور اختصاصی آثار توکسیک این گیاه بر روی تغییرات بیوشیمیایی آنزیم های اختصاصی آسیب های قلبی (تروپونین) و مغزی (کراتینین کیناز)، همراه با ضایعات پاتولوژیک ایجاد شده در بافت های قلب و مغز، مورد مطالعه قرار گرفته اند که نتایج آن می تواند در تشخیص این مسمومیت در انسان نیز مورد استفاده قرار

گیرند. قابل ذکر است که تغییرات سطح آنزیم های تروپونین و CK در مسمومیت با گیاه اولئاندر برای اولین بار در این مطالعه مورد بررسی قرار گرفته است.

مواد و روش ها

تهیه عصاره گیاه: برگ و گل برگ تازه گیاه (تهیه شده از استان یزد) به وسیله آب مقطر به خوبی شسته شده و در دمای اتاق خشک شدند. ۱۰۰۰ گرم آن را به قطعات کوچک آسیاب کرده و به وسیله بافر سالین فسفات (PBS) با نسبت یک به سه به حجم یک لیتر رسانده و به وسیله مخلوط کن برقی به خوبی مخلوط شده و به مدت ۱۵ دقیقه در دمای ۱۰۰ درجه سانتی گراد جوشانده شد. عصاره به دست آمده از مرحله قبل فیلتر شد و به منظور خروج حلال، از تقطیر چرخشی تحت خلا در دمای ۴۰ درجه سانتی گراد استفاده شد و سپس به فرم لیو فیلتره تبدیل (Zibus Technology Vaco 5, Germany) و تا زمان انجام آزمایش در دمای منفی ۲۰ درجه سانتی گراد نگه داری شد.

انجام آزمایش تجربی: چهل راس موش صحرایی ویستار نر (با محدوده سنی ۱۲-۱۵ ماه و محدوده وزنی ۲۵۰-۳۵۰ گرم) به صورت ۵ گروه ۸ تایی در این آزمایش مورد بررسی قرار گرفتند. تمام حیوانات تحت رژیم پایه (۵٪ پلاته) کل انرژی از چربی، ۵۳٪ از کربوهیدرات و ۲۳٪ از پروتئین]]، شرایط کنترل شده‌ی دما و رطوبت، نور (سیکل تاریکی/روشنایی ۱۲ساعته) در قفس های مخصوص موش قرار گرفتند و همه‌ی قوانین اخلاقی مربوط به نگهداری و کار با این حیوانات رعایت شد. دوزهای ۱۰، ۱۲/۵، ۱۵ و ۲۰ میلی لیتر بر کیلو گرم وزن بدن از عصاره آبی تهیه شده از گیاه، به چهار گروه موش صحرایی ویستار خورانده شدند. به یک گروه نیز به عنوان گروه کنترل، نرمال سالین (PH: 7.2) خورانده

شد. بعد از یک ساعت، آب و غذا در اختیار حیوانات مورد آزمایش قرار گرفت. گروه های مختلف آزمایش از نظر علائم بالینی تحت نظر قرار گرفتند و تغییرات رفتاری آنها و همچنین میزان مرگ و میر آن ها ثبت شد.

مطالعه حاضر طبق تائیدیه کمیته اخلاق حیوانات دانشگاه شیراز (IACUC no: 4687/63) و هم چنین مصوبه شورای اروپا (86/609/EC; November 24,) (1986) در خصوص حمایت از حقوق حیوانات آزمایشگاهی انجام گرفت.

مطالعات بیوشیمیایی: جهت بررسی فاکتورهای بیوشیمیایی (در سرم خون)، روزانه به مدت چهار روز متوالی، بعد از القا بیهوشی ملایم، از گروه های مختلف خونگیری به عمل آمد. به منظور جدا سازی سرم از نمونه های اخذ شده، نمونه ها به مدت ۱۵ دقیقه با دور 3500 rpm سانتریفیوژ شدند و بعد از جدا سازی سرم، میزان آنزیم های تروپونین قلبی و CK، با استفاده از کیت تجاری (کیت تشخیصی پارس آزمون، تهران، ایران) و دستگاه اتو آنالایزر هیتاچی ۹۱۲ (Roche Diagnostic GmbH, Mannheim, Germany) اندازه گیری شدند.

مطالعات هیستوپاتولوژی: به منظور بررسی ضایعات هیستوپاتولوژیک، از هر گروه پنج موش یوتنیز شد و از بافت های مغز و قلب نمونه برداری انجام شد. بافت ها در فرمالین بافر ۱۰٪ فیکس شدند و بعد از پاساژ بافت ها به روش روتین، از بلوک های پارافینی، مقاطع ۵-۶ میکرونی از آن ها تهیه شد. مقاطع مذکور با رنگ آمیزی روتین هماتوکسیلین و اتوزین رنگ آمیزی شدند و به وسیله میکروسکوپ نوری مورد مطالعه قرار گرفتند. تفسیر و مقایسه نتایج هیستوپاتولوژی، بر اساس جدول شماره ۱ (گرید بندی یافته های هیستوپاتولوژی) انجام شد.

جدول شماره ۱: گرید بندی ضایعات هیستو پاتولوژیک مشاهده شده در بافت مغز و قلب.

بافت	نام ضایعه	شدت ضایعه*	علائم قابل مشاهده در زیر میکروسکوپ
مغز	ادم	خفیف (+۱)	اتساع فضای اطراف عروقی و نرونی در دو تا پنج مورد
		متوسط (+۲)	اتساع فضای اطراف عروقی و نرونی در بیش از پنج مورد
	پرخونی	خفیف (+۱)	اتساع و پرخونی مختصر عروق مننژ
		متوسط (+۲)	اتساع و پرخونی مختصر عروق مننژ و پارانشیم مغز
		شدید (+۳)	اتساع شدید عروق مننژ و پارانشیم مغز
	خونریزی	خفیف (+۱)	حضور یک تا دو کانون خونریزی در بافت مغز
متوسط (+۲)		حضور چند کانون خونریزی در بافت مغز	
شدید (+۳)		حضور کانون های متعدد تا بزرگ خونریزی در بافت مغز	
نکروز	خفیف (+۱)	حضور یک تا دو کانون کوچک نکروز در بافت مغز	
	متوسط (+۲)	حضور چند کانون نکروز در بافت مغز	
قلب	پرخونی	خفیف (+۱)	دیده شدن گلبول های قرمز فقط در عروق بزرگ قلب
		متوسط (+۲)	حضور گلبول های قرمز در عروق بزرگ و مویرگ های قلب
		شدید (+۳)	اتساع و پرخونی تمامی عروق و مویرگ ها
	خونریزی	خفیف (+۱)	حضور یک تا دو کانون خونریزی در بافت قلب
		متوسط (+۲)	حضور چند کانون خونریزی در بافت قلب
		شدید (+۳)	حضور کانون های متعدد تا بزرگ خونریزی در بافت قلب
نکروز	خفیف (+۱)	حضور یک تا دو کانون کوچک نکروز در بافت قلب	
	متوسط (+۲)	حضور چند کانون نکروز در بافت قلب	
	شدید (+۳)	حضور کانون های متعدد تا منتشر نکروز در بافت قلب	

*در تمامی موارد، در صورت مشاهده نشدن ضایعه مورد نظر، حالت نرمال در نظر گرفته شد.

حیوانات گروه کنترل از نظر علائم بالینی ذکر شده کاملاً نرمال و طبیعی بودند. نتایج اندازه گیری فاکتورهای بیوشیمیایی در روزهای مختلف بعد از چالش در جدول شماره ۲ نشان داده شده است. آنزیم CK افزایش معنی داری را در گروه های مختلف و روزهای مختلف نشان داد که این افزایش تا ۷ برابر میزان طبیعی مشاهده شده در گروه کنترل رسید و حداکثر مقدار این آنزیم در روز چهارم خونگیری مشاهده شد. تغییرات سطوح این آنزیم، یک روند صعودی منظمی را در طی چهار روز نشان داد. در مورد تروپونین در گروه های چالش نسبت به گروه کنترل، افزایش معنی داری وجود داشت که این افزایش تا ۱۱ برابر میزان طبیعی رسید. تغییرات این آنزیم، در طی چهار روز، یک روند نامنظمی را نشان داد. این افزایش در بین گروه های مختلف آزمایش، اختلاف معنی داری را نشان نداد. در حالی که بین

آنالیز آماری: آنالیز آماری داده های به دست آمده از فاکتورهای بیوشیمیایی با استفاده از تست انووا (SPSS version 22, IL, USA) و یافته های هیستو پاتولوژیک با استفاده از تست های غیر پارامتری (non-parametric tests; Kruskal-wallis H and Mann-whitney U) (Mann-whitney U) (SPSS version 22, IL, USA) با در نظر گرفتن درجه اطمینان ۹۵٪ انجام شد.

یافته های پژوهش

علائم بالینی مشاهده شده در حیوانات مورد آزمایش (که از روز اول بعد از چالش مشاهده شد) شامل افسردگی، بی حالی، عدم تعادل، عدم تمایل به حرکت و کاهش اشتها بود که در گروه های با دوز بالاتر، اندکی شدیدتر بود. در روز سوم بعد از چالش، این علائم بالینی کم کم کاهش یافتند. در این مطالعه، تلفات ناشی از خوراندن عصاره گیاه مشاهده نشد.

شکل پریکاردیت، میوکاردیت و یا اندوکاردیت یافت نشد. در مغز پرخونی و ادم با گرید متوسط تا شدید وجود داشت. در دوزهای بالاتر (دوز های ۱۵ و ۲۰) خونریزی های کانونی و نکروز میعانی کانونی خفیف مشاهده شد. در حالیکه اثری از آماس به شکل مننژیت و یا انسفالیت یافت نشد (تصویر شماره ۱). آنالیز آماری یافته های هیستوپاتولوژی، اختلاف آماری معنی داری را بین گروه های مختلف آزمایش در هر دو بافت قلب و مغز بین دوزهای مختلف عصاره گیاه نشان داد.

تمامی گروه های آزمایش با گروه کنترل، اختلاف آماری معنی دار مشاهده شد. ضایعات پاتولوژیک مشاهده شده در بافت های مختلف گروه های آزمایش همراه با گریدبندی آن ها در جداول ۳ و ۴ نشان داده شده است. در قلب، تنها در پائین ترین دوز، ضایعات خفیف مشاهده شد و ضایعات بیشتر با گرید متوسط تا شدید و به صورت پرخونی، خونریزی و نکروز انعقادی میوسیت ها مشاهده شدند. قابل ذکر است که هیچ اثری از حضور سلول های آماسی به

جدول شماره ۲: نتایج تغییرات بیوشیمیایی آنزیم های تروپونین (Ng/ml) و کراتینین کیناز (u/l) (Ck) متعاقب مسمومیت تجربی با گیاه خر زهره در موش صحرایی ویستار.

روز چهارم	روز سوم	روز دوم	روز اول	آنزیم	گروه آزمایش
719.6±92.3 ^h	607.4±54.6 ^f	615.8±61.9 ^d	586.4±69.2 ^b	تروپونین	10ml/kg
615.8±61.9 ^h	961±78.1 ^f	886±82.4 ^d	1176±89.4 ^b	کراتینین کیناز	
687.8±85.1 ^h	664.7±72.3 ^f	733.5±82.2 ^d	609.8±71.7 ^b	تروپونین	12.5ml/kg
733.5±82.2 ^h	934±85.2 ^f	966±78.3 ^d	965±81.6 ^b	کراتینین کیناز	
723.4±78.2 ^h	654.3±75.8 ^f	586.8±69.4 ^d	598.9±75.8 ^b	تروپونین	ml/kg ۱۵
586.8±69.4 ^h	879±79.6 ^f	952±72.6 ^d	815±88.4 ^b	کراتینین کیناز	
768.7±89.4 ^h	677.8±76.9 ^f	694.7±71.2 ^d	643.6±72.3 ^b	تروپونین	ml/kg ۲۰
694.7±71.2 ^h	981±81.8 ^f	986±81.7 ^d	973±79.7 ^b	کراتینین کیناز	
45.2±12.7 ^h	43.7±10.8 ^f	44.1±11.4 ^d	42.9±10.1 ^b	تروپونین	کنترل
144.1±11.4 ^h	185.75±13.6 ^f	186.42±12.3 ^d	183.7±11.6 ^b	کراتینین کیناز	

*حروف نامتشابه در هر ستون نشان دهنده اختلاف آماری معنی دار (P<0.05) می باشد.

جدول شماره ۳: نتایج یافته های هیستوپاتولوژیک مشاهده شده متعاقب مسمومیت تجربی با گیاه خر زهره در بافت مغز موش صحرایی ویستار.

گروه آزمایش	ادم	پرخونی	خونریزی	نکروز	آماس
ml/kg 10	خفیف (٪۱۰۰)	خفیف (٪۱۰۰)	نرمال (٪۱۰۰)	نرمال (٪۱۰۰)	نرمال (٪۱۰۰)
ml/kg 12.5	متوسط (٪۱۰۰)	متوسط (۱۰۰)	خفیف (٪۱۰۰)	خفیف (٪۱۰۰)	نرمال (٪۱۰۰)
ml/kg ۱۵	متوسط (٪۴۰) تا شدید (٪۶۰)	متوسط (٪۴۰) تا شدید (٪۶۰)	خفیف (٪۶۰) تا متوسط (٪۴۰)	خفیف (٪۱۰۰)	نرمال (٪۱۰۰)
ml/kg ۲۰	شدید (٪۱۰۰)	شدید (٪۱۰۰)	متوسط (٪۱۰۰)	خفیف (٪۱۰۰)	نرمال (٪۱۰۰)
کنترل	نرمال (٪۱۰۰)	نرمال (٪۱۰۰)	نرمال (٪۱۰۰)	نرمال (٪۱۰۰)	نرمال (٪۱۰۰)

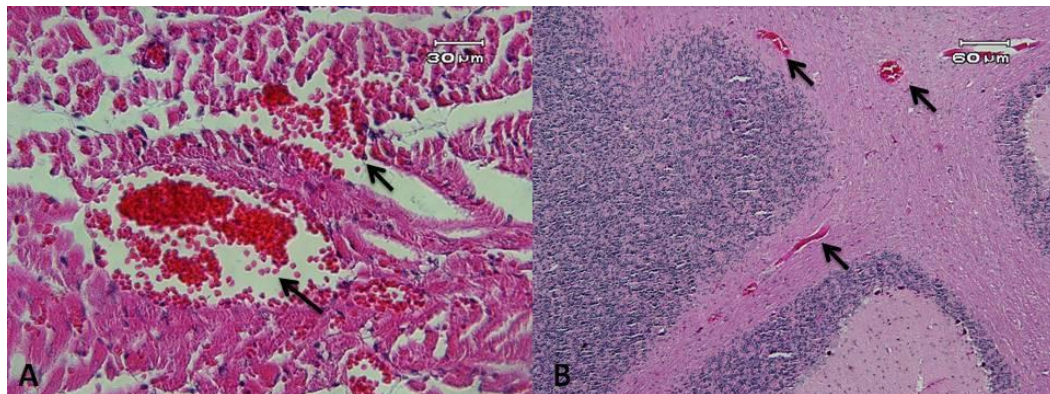
* منظور از آماس در بافت مغز، مننژیت و انسفالیت می باشد که در این مطالعه، در تمامی موارد نرمال تشخیص داده شد.

جدول شماره ۴: نتایج یافته های هیستوپاتولوژیک مشاهده شده متعاقب مسمومیت تجربی گیاه خر زهره در بافت قلب موش

صحرائی ویستار:

گروه آزمایش	پرخونی	خونریزی	نکروز	آماس
ml/kg 10	خفیف (٪۱۰۰)	خفیف (٪۱۰۰)	خفیف (٪۱۰۰)	نرمال (٪۱۰۰)
ml/kg 12.5	متوسط (٪۴۰) تا شدید (٪۶۰)	شدید (٪۱۰۰)	خفیف (٪۸۰) تا متوسط (٪۲۰)	نرمال (٪۱۰۰)
ml/kg ۱۵	شدید (٪۱۰۰)	متوسط (٪۱۰۰)	خفیف (٪۶۰) تا متوسط (٪۴۰)	نرمال (٪۱۰۰)
ml/kg ۲۰	شدید (٪۱۰۰)	متوسط (٪۲۰) تا شدید (٪۱۰۰)	متوسط (٪۱۰۰)	نرمال (٪۱۰۰)
کنترل	خفیف (٪۱۰۰)	نرمال (٪۱۰۰)	نرمال (٪۱۰۰)	نرمال (٪۱۰۰)

*منظور از آماس در بافت قلب، اندوکاردیت، میوکاردیت و پریکاردیت می باشد که در این مطالعه، در تمامی موارد، نرمال تشخیص داده شد.



تصویر شماره ۱: مسمومیت تجربی ناشی از گیاه خر زهره، موش صحرائی ویستار، گروه سوم آزمایش با دوز ۱۵ میلی گرم بر کیلوگرم وزن بدن. A: پرخونی (پیکان کوچک) و خونریزی (پیکان بزرگ) شدید در بافت قلب. B: پرخونی (پیکان ها) شدید در بافت مغز. رنگ آمیزی هماتوکسیلین و انوزین.

بحث و نتیجه گیری

همان گونه که پیشتر اشاره شد، در سال های اخیر بیشترین تحقیقات انجام شده بر روی گیاه خر زهره، مربوط به ساختار گیاه شناسی این گیاه، سموم مختلف این گیاه و میزان آن ها در قسمت های مختلف آن می باشد (۳). در این مطالعه، با ایجاد مسمومیت حاد تحت کشنده، تغییرات پارامتر های بیوشیمیایی و ضایعات هیستوپاتولوژی در موش صحرائی، به شکل مقایسه ای با دوزهای مختلف و در روزهای مختلف، مورد بررسی قرار گرفت. علائم بالینی مشاهده شده در حیوانات چالش شده شامل افسردگی، بی حالی، عدم تعادل و بی اشتها بود که تقریباً بعد از ۲۴ ساعت و با شدت بیشتری در دوزهای بالا تر بروز کرد. در یک مورد مسمومیت انسانی در یک دختر ۲۱ ساله با برگ گیاه، علائم بالینی شامل استفراغ و سر درد همراه با افزایش فشار خون و ریتم نامنظم قلبی گزارش شده

است (۶). در مطالعات دیگری، در موش های صحرائی خاکستری وحشی (۱۱) و همچنین در خرگوش (۷) که مسمومیت تجربی حاد ایجاد شده بود نیز علائم مشابهی مشاهده شده است. در مسمومیت مزمن در خرگوش، یک ماه بعد از چالش حیوانات، علائم بالینی بروز کرد و بعد از سه ماه، حیوانات تلف شدند (۸). در مطالعه حاضر، هیچ تلفاتی در موش ها و رت ها در اثر مسمومیت مشاهده نشد، در حالی که دوز مشابه ۱۰ میلی گرم بر کیلو گرم در موش های خاکستری وحشی بعد از ۲۴ ساعت، ۲۵٪ و در دوز ۱۲٫۵ میلی گرم بر کیلوگرم، ۵۰٪ تلفات ایجاد کرد (۱۱). در مطالعه مذکور، در دوز ۱۲٫۵ بعد از ۹۶ ساعت، تلفات ۱۰۰٪ مشاهده کردند. مسمومیت حاد در خرگوش نیز بعد از ۴ روز باعث تلفات ۱۰۰٪ آن ها شده است (۷). با توجه به نتایج مطالعه حاضر و تحقیقات پیشین، احتمالاً موش

های خاکستری وحشی و خرگوش، حساسیت بیشتری نسبت به مسمومیت با این گیاه دارند.

در اکثر موارد مسمومیت، با توجه به بافت آسیب دیده، پارامترهای بیوشیمیایی تحت تاثیر قرار می گیرند. در یک مطالعه ای که اخیرا انجام شده است، اختلاف معنی داری در افزایش میزان آنزیم های ALT، AST در مسمومیت تجربی در موش آزمایشگاهی گزارش شده است (۹). در مسمومیت تجربی حاد در خرگوش نیز اختلاف معنی داری در افزایش میزان آنزیم های ALT، AST مشاهده شده است (۷). در حالی که در مسمومیت تجربی مزمن در خرگوش، افزایش معنی دار پروتئین تام و کاهش معنی دار آلبومین در روز شصت مطالعه، افزایش معنی دار کراتینین و نیتروژن اوره خون در روز سی گزارش شده است (۸). در مورد پارامترهای تروپونین و CK که مربوط به آسیب های قلبی، عضلانی و مغزی می باشد، در مسمومیت با این گیاه گزارشی یافت نشد و در مطالعه حاضر برای اولین بار اندازه گیری شده است. در مورد افزایش سطح آنزیم CK اختلاف معنی داری مشاهده شد که سیر صعودی این افزایش تا روز چهارم مطالعه احتمالا نشان دهنده تداوم آسیب های عضلانی و قلبی می باشد. کراتین کیناز حساس ترین شاخص بیماری های ماهیچه ای است. این آنزیم در مدت چند ساعت پس از ایجاد آسیب افزایش می یابد و بعد از ۲۴ تا ۴۸ ساعت به میزان طبیعی خود برمی گردد. در صورتیکه فعالیت این آنزیم به صورت مداوم بالا باشد، گویای تداوم و یا فعالیت بیماری عضلانی است (۲۲). البته افزایش در این سطح این آنزیم می تواند در ارتباط با آسیب به قلب و مغز در این مسمومیت نیز باشد. متاسفانه در مورد این آنزیم، سابقه از تحقیقات پیشین یافت نشد و به همین دلیل این آنزیم برای اولین بار در این مسمومیت در این مطالعه اندازه گیری شده است که می تواند ارزشمند واقع شود. علاوه بر CK، اطلاعاتی در مورد تغییر سطح آنزیم تروپونین نیز در دسترس نمی باشد. افزایش سطح تروپونین نیز اختلاف معنی داری را نشان داد که تغییر سطح این آنزیم را می توان به آسیب ایجاد شده در بافت قلب در این مسمومیت نسبت داد. نکته قابل توجه در تغییرات سطوح این دو آنزیم

این هست که در کمترین دوز مسمومیت نیز، افزایش به نسبت شدید و اختلاف آماری معنی داری را نشان دادند که احتمالا این مطلب نشان دهنده حساسیت بالای این آنزیم ها در آسیب های قلبی و مغزی می باشد. از آن جایی که تمام قسمت های این گیاه حاوی گلیکوزید های قلبی می باشد، مکانیزم احتمالی اختلالات قلبی، مهار فعالیت پمپ سدیم- پتاسیم ATPase می باشد. در واقع، خروج پتاسیم از سلول و کاهش پتاسیم داخل سلولی و متعاقب آن، افزایش پتاسیم در سرم رخ می دهد (۲۳). در مسمومیت تجربی حاد اولتاند در خرگوش، افزایش یون های سدیم و پتاسیم سرم، ۲۴ ساعت بعد از القا مسمومیت مشاهده شده است (۷). مواردی از مطالعات تجربی بالینی و هیستوپاتولوژیک بر روی گونه های مختلف حیوانی از جمله بز (۱۲)، گاو (۱۶) و جوجه گوستی (۱۸) انجام شده است. در مطالعه تجربی عریان و همکاران بر روی گاو (مسمومیت حاد)، در بافت قلب پرخونی و خونریزی شدید همراه با لایز میوفیبر های عضلانی قلبی و نفوذ سلول های آماسی در بین باندل های عضلانی میوکاردا، اپیکاردا و اندوکاردا و همچنین پرخونی و خونریزی متوسط در مغز گزارش شده است (۱۶). امیدی و همکاران نیز در مسمومیت تجربی جوجه گوستی، نکروز میوکاردا همراه با پرخونی و خونریزی متوسط گزارش نموده اند (۱۸). در مطالعه حاضر، در بافت مغز در موش ها، علاوه بر پرخونی و ادم شدید، کانون هایی از خونریزی و نکروز میعانی (در دوز دوم به بعد) نیز مشاهده شد. در بافت قلب و مغز، در گروه های مختلف، هیچ اثری از نفوذ سلول های آماسی در میوکاردا، اپیکاردا و یا اندوکاردا و همچنین مننژ و مغز مشاهده نشد. در مطالعه حاضر، در درجه بندی ضایعات پاتولوژیک مشاهده شده، بین گروه های ۱ با ۲ و همچنین ۳ یا ۴ آزمایش اختلاف آماری معنی دار مشاهده نشد. به عبارت دیگر، ضایعات گروه یک و دو مشابه یکدیگر و ضایعات گروه سه و چهار نیز مشابه هم بودند و در واقع در گروه های ۳ و ۴ ضایعات پاتولوژیک شدیدتر بودند.

با توجه به یافته های مشاهده شده در این پژوهش به نظر می رسد که در مسمومیت حاد با گیاه خر زهره در

این آنزیم ها و اختلالات ریتمیک قلب در پی داشته باشد.

سپاسگزاری

بدینوسیله از پرسنل دانشکده دامپزشکی دانشگاه تبریز، دانشکده دامپزشکی دانشگاه شیراز و موسسه تحقیقات واکسن و سرم سازی رازی شعبه شیراز به دلیل حمایت مالی و خدماتی تشکر و قدردانی می گردد.

موش صحرایی، به دلیل آسیب عضلات، قلب و مغز، سطوح آنزیم های CK و تروپونین افزایش معنی داری می یابد که تغییرات پارامترهای بیوشیمیایی همراه با یافته های هیستوپاتولوژی مویید این مطلب می باشد. همچنین نتایج این مطالعه نشان داد که آنزیم های تروپونین و کراتینین کیناز از حساسیت بالایی برخوردار هستند و با کمترین دوز مسمومیت افزایش سطح معنی داری را نشان می دهند. البته احتمالاً اندازه گیری این آنزیم ها در کنار بررسی الکتروکاردیوگرام می تواند یافته های جالبی را در زمینه ارتباط بین تغییرات سطح

References

1. Aslani MR. Poisonous plants of Iran and their effects on animals. 1th ed. Mashhad Uni Publication. 2004; P. 210-2.
2. Langford SD, Boor PJ. Oleander toxicity: an examination of human and animal toxic exposures. *Toxicology* 1996; 109: 1-13.
3. Gupta V, Mittal P. Phytochemical and pharmacological potential of Nerium oleander. *Inter J Pharm Sci Res* 2010; 1: 21-7.
4. Behcet A, Yarbil P, Dogan M, Kabul S, Yildirm C. A case of non-fatal oleander poisoning. *BMJ Case Rep* 2010; 2: 1573.
5. Ege A, Berivan B, Kadri A. Probable hepatotoxicity related to Nerium oleander extract. *J Alt Compl Med* 2009; 15: 1271-9.
6. Khan I, Kant C, Sanwaria A, Meena L. Acute cardiac toxicity of Nerium oleander indicum poisoning. *Heart View* 2010; 11: 115-6.
7. Alfarwachi MI, Rhaymah MS, Albadrani BA. Acute toxicity of Nerium oleander aqueous leaf extract in rabbits. *Iraqi J Vet Sci* 2008; 22: 110.
8. Rahymah MS, Alfarwachi MI, Albadrani BA. Chronic toxicity of Nerium oleander aqueous leaf extract in rabbits. *Alanbar J Vet Sci* 2011; 4: 88- 93.
9. Altaee MF. *invivo* toxicity study of Nerium oleanders leaves and flowers aqueous extracts in Mice. *Baghdad Sci J* 2011; 366-372.
10. Majeed LJ. Histopathological effects of aqueous extract of Nerium oleander flower in albino male Mice. *Almustansiriya J Sci* 2012; 23: 29-38.
11. Saravanan KS, Senthilkumar M, Elayaraja B, Suresh. Toxicity of Nerium indicum miller seed extract on bandicoot rat, *bandicota bengalensis gray*. *Indian J Exp Biol* 2004; 42: 1003- 6.
12. Aslani MR1, Movassaghi AR, Janati-Pirouz H, Karazma M. Experimental Nerium oleander poisoning in goats a clinical and pathological study. *Iran J Vet Res* 2007; 8: 58-63.
13. Barbosa RR, Fontenele JD, Sotoblanco B. Toxicity in goats caused by Nerium oleander. *Res Vet Sci* 2008; 85: 279-81.
14. Adam SE, Alyahya MA, Alfarhan AH. Acute toxicity of various oral doses of dried Nerium oleander leaves in sheep. *Am J Chin Med* 2001; 29, 525-32.
15. Aslani MR, Movassaghi AR, Mohri M, Abbasian A, Zarehpour M. Clinical and pathological aspects of experimental oleander toxicosis in Sheep. *Vet Res Commun* 2004; 28: 609-16.
16. Oryan A, Maham A, Rezakani M. Morphological studies on experimental oleander poisoning in cattle. *Zentral Vet Med* 1996; 43: 625-34.
17. Shlosberg A, Ohad DG, Bellaiche M, Perl S. Monitoring of physiological and athological changes in turkey poults fed leaves of potentially cardiomyotoxic Nerium oleander and *Persea Americana*. Massachusetts CABI Publishing. 2004; P. 131-6.
18. Omid A, Razavizadeh A, Movassaghi A, Aslani M. Experimental oleander intoxication in broiler chickens. *Hum Exp Toxicol* 2012; 31: 853-8.

19. Hughes KJ, Dart AJ, Hodgson DR. Suspected Nerium oleander poisoning in a Horse. Aust Vet J 2002; 80: 412-6.
20. Smith PA, Adridge BM, Kittleson MD. Oleander toxicosis in a donkey. J Vet Int Med 2003; 17: 111-4.
21. Aslani MR, Rezakhani A. A case report of Nerium oleander intoxication in cattle. Int J Trop Agric 2000; 18:185-7.
22. Kerr MG. Veterinary laboratory diagnosis; clinical biochemistry and hematology. 2th ed. Blackwell Sci Ltd Publication. 2002;P.231.
23. Radostits OM, Gay CC, Blood DC, Hinchcliff KW. Veterinary medicine a textbook of the diseases of Cattle, Sheep, Pigs, Goats and Horses. 10th ed. Philadelphia WB Saunders Publication. 2007;P.123-5.

Study of Troponin and Creatinine Kinase Changes Associated with Heart and Brain Pathological Lesions Due to Experimental Toxicity of *Nerium oleander* in Wistar Rat

Basiri S¹, Khordadmehr M², Shahbazi R², Mansourian M^{3*}

(Received: October 26, 2016

Accepted: January 7, 2017)

Abstract

Introduction: *Nerium oleander* is widely cultivated around the world, and also it is found across our country. All parts of this plant are considered toxic and can poison humans and livestock. The present study was carried out to study cardiac and neurotoxicity effects of oral administration of *N. oleander* extract in Wistar rat.

Materials & methods: In this study, the toxic effects of this plant were determined by measuring serum levels of the biochemical parameters including troponin and creatinine kinase (CK). Moreover, histopathological examination was performed on the vital organs including heart and brain.

Findings: CK and troponin were 6-7 and 11 times higher in comparison with control

group ($P < 0.05$), respectively. In the heart, hyperemia, hemorrhage and myofibrosis were observed without infiltration of inflammatory cells. Pathological lesions in the brain included hyperemia associated with perivascular and perineuronal edema. Interestingly, in rats with higher toxicity doses, multifocal hemorrhage and liquefactive necrosis were seen in the brain.

Discussion & conclusions: According to results of the present study, it seems that *N. oleander* poisoning can induce acute cardiac toxicity and neurotoxicity which are confirmed with the present biochemical and histopathological findings.

Keywords: *Nerium oleander*, Troponin, CK (Creatinine kinase), Histopathology

1. Dept of Food hygiene, Faculty of Veterinary Medicine, Shiraz University, Shiraz, Iran

2. Dept of Pathobiology, Faculty of Veterinary Medicine, Tabriz University, Tabriz, Iran

3. Razi Vaccine and Serum Research Institute, Shiraz, Iran

* Corresponding author Email: marymansourian20@gmail.com