

مطالعه میکروسکوپی اثر ترکیب روغن زیتون و آب آهک بر التیام زخم سوختگی درجه دوم در موش بزرگ آزمایشگاهی

قاسم اکبری^{۱*}، امیرعلی شهبازفرد^۲، داوود کیانی فر^۳، هیرش رضایی^۴، سیامک شکرالهی^۵، دنیا محبی^۶

(۱) گروه علوم پایه، دانشکده دام پزشکی، دانشگاه تبریز، تبریز، ایران

(۲) گروه پاتوبیولوژی، دانشکده دام پزشکی، دانشگاه تبریز، تبریز، ایران

تاریخ دریافت: ۹۵/۴/۲۰

تاریخ پذیرش: ۹۵/۶/۱۶

چکیده

مقدمه: آسیب های حرارتی عامل بسیاری از مرگ و میرها در جهان محسوب می شوند. در مطالعات اثرات ضد باکتریایی روغن زیتون و آب آهک مشخص گردیده است. با توجه به استفاده از ترکیب روغن زیتون و آب آهک در بعضی از مناطق ایران جهت ترمیم زخم سوختگی، این مطالعه با هدف بررسی میکروسکوپی اثرات درمانی این ترکیب بر زخم های سوختگی درجه دوم سطحی طراحی و اجرا شد.

مواد و روش ها: در این مطالعه از ۳۶ سر موش ویستار استفاده گردید. پس از ایجاد سوختگی درجه دو سطحی، موش ها به طور تصادفی به سه گروه مساوی تقسیم شدند. در گروه اول از ترکیب روغن زیتون و آب آهک، در گروه دوم از سیلور سولفادیازین ۱ درصد و در گروه سوم از نرمال سالین استفاده گردید. تا پایان هفته چهارم در پایان هر هفته سه سر از موش ها با روش انسانی کشته شده و از ناحیه سوختگی نمونه های بافتی برداشت گردید.

یافته های پژوهش: تعداد عروق خونی با گذشت زمان در نمونه ها بالا رفت که این افزایش در گروه روغن زیتون و آب آهک از دو گروه دیگر بیشتر بود. هم چنین پس از یک افزایش، تعداد عروق خونی با بلوغ زخم ها شروع به کاهش نمود. در بررسی های کیفی مشخص شد که ترکیب روغن زیتون و آب آهک زخم را سریع تر رو به بهبودی برده است.

بحث و نتیجه گیری: ترکیب روغن زیتون و آب آهک می تواند به عنوان یک ترکیب ارزان قیمت و موثر برای تسریع ترمیم زخم های سوختگی درجه دوم سطحی به کار رود.

واژه های کلیدی: روغن زیتون و آب آهک، موش صحرایی، سوختگی درجه دوم سطحی، مطالعه میکروسکوپی

*نویسنده مسئول: گروه علوم پایه، دانشکده دام پزشکی، دانشگاه تبریز، تبریز، ایران

Email: g.akbari@tabrizu.ac.ir

مقدمه

آسیب های حرارتی به عنوان یکی از پدیده های مخرب فیزیکی و شیمیایی عامل بسیاری از ناراحتی ها و مرگ و میر در جهان محسوب می شوند (۱). شیوع جهانی سوختگی شدید نیازمند به مراقبت پزشکی حدود ۱۱ میلیون مورد در سال است که رتبه چهارم را در بین صدمات و جراحات دارد (۲). سالانه قریب به ۷۲۵۰۰۰ حادثه منجر به سوختگی در ایران رخ می دهد و در نهایت ۴۸۰۰۰ نفر از آن ها در بیمارستان بستری می شوند (۳). سوختگی ها عموماً به گرمایی، الکتریکی و شیمیایی طبقه بندی می شوند. سوختگی های شیمیایی شیوع کمتری دارند. اما بالقوه سوختگی های شدیدتری هستند (۴). سوختگی علاوه بر امکان مرگ و میر از جنبه های مختلف زندگی فرد مبتلا را تحت تاثیر قرار می دهد. در فاز حاد درد و سوزش شدید و گاهی غیر قابل تحمل فرد را ناچار به استفاده از داروهای مسکن مخدر می کند و زندگی اجتماعی و فردی او را تحت تاثیر قرار می دهد (۵). عمق سوختگی به دمای منبع سوختگی، ضخامت پوست، مدت تماس و قابلیت پوست در هدایت گرما (جریان خون) بستگی دارد (۶). آسیب و تخریب بافت ها در سوختگی ناشی از انعقاد، تغییر ماهیت پروتئین ها و یونیزه شدن اجزای سلولی می باشد (۷). هم چنین سوختگی از طریق تولید رادیکال های آزاد سبب واکنش های التهابی سیستمیک شده و با اکسیداسیون و تغییر فسفولیپیدهای غشای سلولی به وسیله رادیکال های آزاد باعث تخریب و ضایعه بافتی می شود. نیتریک اکساید و واسطه های شیمیایی آماس هم نقش مهمی در آسیب های حرارتی بازی می کنند (۸).

علت اصلی مرگ در بیماران سوختگی عفونت است (۹). هدف نهایی تمام درمان های رایج سوختگی بهبود هر چه سریع تر پوست است. از زمان های دور تهیه مرهمی برای تخفیف آلام و تسریع بهبودی زخم سوختگی مورد توجه اهل طب بوده است علی رغم اثرات درمانی دلخواه داروهای صناعی به دلیل عوارض جانبی ناخواسته آن ها روز به روز از گرایش مردم به استفاده از این داروها کاسته شده و در عوض گرایش آن ها به مصرف داروهای با منشأ طبیعی افزایش

یافته است (۱۰). مثلاً استعمال داروی مافناید استات با احساس درد یا سوزش در محل مصرف دارو همراه است و مصرف مکرر نیترات نقره به علت نقره احیاء شده منجر به تغییر رنگ دائمی پوست می شود (۱۱). سیلور سولفادiazین رایج ترین دارو برای پانسمان کردن زخم های سوختگی است که با تحریک نوزایش اپیدرم موجب تشکیل بافت گرانولاسیون و افزایش میوفیبروبلاست ها می شود. این دارو یک داروی ضد باکتری با طیف اثر گسترده است که بر روی بسیاری از باکتری های گرم مثبت و گرم منفی اثر خوبی دارد (۱۲). ولی مصرف این دارو عوارضی مثل کاهش تعداد پلاکت ها و نوتروفیل ها در خون، کاهش تعداد فیبروبلاست ها در محل زخم، تاخیر در ترمیم زخم، کاهش اپی تلیالی شدن زخم، مقاومت باکتریایی مخصوصاً باکتری های گرم منفی و... را ایجاد می نماید (۱۳). از گذشته استفاده از روغن زیتون در طب سنتی مطرح بوده است و امروزه نیز اثر روغن زیتون بر روی تسریع روند بهبود زخم های سوختگی نشان داده شده است (۱۴). ماده ای که در ترکیب با روغن زیتون به فرم سنتی در مناطق شمال غربی ایران، مناطق هاتای/آنتاکیا و آنتولیای میانی ترکیه استفاده می شود، آب آهک بوده است (۱۱). تا کنون هیچ مطالعه ای به صورت تجربی برای تأیید اثر ترکیب فوق بر روی سوختگی انجام نشده است. با توجه به ناکافی بودن اطلاعات در این زمینه لازم است که اطلاعات بیشتری در مورد اثر ترکیب فوق بر روی ترمیم زخم سوختگی به صورت تجربی و بالینی به دست آید. از این رو این تحقیق با هدف بررسی اثر موضعی ترکیب روغن زیتون و آب آهک بر ترمیم زخم حاصل از سوختگی درجه دو سطحی در رت طراحی و اجرا گردید.

مواد و روش ها

این مطالعه به صورت تجربی آزمایشگاهی به منظور بررسی اثر ترمیمی ترکیب روغن زیتون با آب آهک در مقایسه با پماد سیلور سولفادiazین ۱ درصد (شرکت داروسازی سبحان) بر زخم های سوختگی درجه دو سطحی در رت های نژاد ویستار انجام گرفت.

نحوه تهیه ترکیب روغن زیتون و آب آهک: با توجه به روش سنتی، ابتدا ۱۰۰ گرم آهک کاملاً خشک و بدون رطوبت را در ۲۰۰ سی سی آب حل کرده و بعد از شفاف شدن، آب رویی از یک صافی عبور داد شد. سپس هم حجم آب به دست آمده روغن زیتون (شرکت Olitalia) اضافه و مخلوط گردید (۱۱).

حیوانات مورد آزمایش: در این تحقیق از ۳۶ سر رت نر نژاد Wistar به وزن متوسط 185 ± 8 گرم بدون ابتلا به هرگونه بیماری پوستی و عفونی استفاده گردید. رت ها از انستیتو پاستور ایران شعبه کرج تهیه شدند و در حیوانخانه دانشکده دام پزشکی دانشگاه تبریز با تهویه مناسب با دمای ۲۲ تا ۲۵ درجه سانتی گراد در قفس های جداگانه نگهداری شدند و چرخه ۱۲ ساعت نور و تاریکی در مورد آن ها رعایت گردید. غذای نیمه صناعی مخصوص رت (plete) و آب نیز به صورت نامحدود در اختیار آن ها قرار گرفت.

روش ایجاد زخم: برای ایجاد سوختگی، پس از بیهوش کردن رت ها با تزریق کتامین و زایلازین با دوز ۴۰ mg/kg و ۵ mg/kg به صورت داخل صفاقی، موهای ناحیه پشتی تراشیده شد. سپس این ناحیه با الکل ضد عفونی شده و سوختگی درجه دو سطحی به مساحت ۲ سانتی متر مربع توسط تماس ۴ ثانیه ای و بدون فشار یک قطعه آلومینیومی بر روی محل تراشیده شده که در داخل آب جوش ۹۶ درجه قرار داده شده بود ایجاد گردید. محل القای سوختگی اتاق پشتیبانی حیوانخانه بوده است. دما و زمان استفاده شده در این تحقیق نتیجه اطلاعات به دست آمده از کارهای قبلی (چاپ نشده) بود. که بعد از ایجاد سوختگی با دمای ۹۶ درجه و تماس ۴ ثانیه ای، از یکی از موش ها نمونه گیری شده و پس از تهیه لام، سوختگی درجه دوم سطحی مورد تأیید قرار گرفته است (شکل شماره ۱).

برای جلوگیری از ایجاد شوک به میزان ۳ میلی لیتر نرمال سالین به داخل صفاق تزریق شد و پس از به هوش آمدن و برگرداندن حیوانات به داخل قفس ها و گذشت ۲۴ ساعت سوختگی ها توسط متخصص پاتولوژی مورد بررسی ماکروسکوپی قرار گرفت و با توجه به علائم بالینی، وجود سوختگی نوع دوم در تمام

نمونه ها مورد تأیید قرار گرفت. سپس به طور تصادفی، موش ها به سه گروه ۱۲ تایی تقسیم و در قفس های جداگانه قرار داده شدند. در گروه اول از ترکیب روغن زیتون و آب آهک، در گروه دوم از سیلور سولفادیازین ۱ درصد و در گروه سوم از نرمال سالین روزانه یک بار برای درمان استفاده گردید. هر بار کل مساحت زخم با مواد پوشاننده شد. در پایان هر هفته ۳ عدد از موش ها بیهوش شده، از طریق خون گیری کشته شدند و از ناحیه سوختگی نمونه برداری صورت گرفت. نمونه ها به فرمالین ۱۰ درصد بافر شده با فسفات بافر منتقل شدند. فرمالین نمونه ها بعد از ۲۴ ساعت تعویض شد. پس از فیکس شدن، نمونه ها به دستگاه پردازشگر بافتی (لایکا ساخت آلمان) منتقل شده از آن ها بلوک های پارافینی تهیه گردید. از بلوک ها لام های میکروسکوپی تهیه شد و به روش هماتوکسیلین و اتوزین مورد رنگ آمیزی قرار گرفت و لام ها با میکروسکوپ نوری مورد مطالعه کیفی قرار گرفتند. میزان تولید و رشد رگ های خونی هم در هر لام مورد شمارش قرار گرفت. برای این کار از لنز چشمی مشبک با مساحت مشخص استفاده گردید. قسمت مشبک این لام در بزرگ نمایی ۴۰۰ مساحتی در حدود ۶۲۵۰۰ میکرومتر مربع را پوشش می دهد. پس از شمارش ۱۰ زمینه میکروسکوپی از هر لام میانگین تعداد رگ های خونی در یک صفحه مشبک با مساحت پیش گفته برای هر لام محاسبه گردید (۱).

یافته های پژوهش

نتایج بررسی میکروسکوپی کیفی در جدول شماره ۱ نمایش داده شده است همان گونه که در جدول شماره ۱ دیده می شود مخلوط روغن زیتون و آب آهک تا حدودی از پماد سیلور سولفادیازین بهتر عمل کرده است و تصاویر شماره ۴-۲ هم تعدادی از آن ها را نشان می دهد.

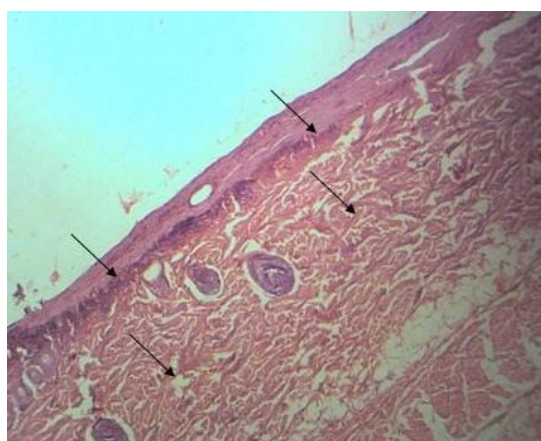جدول شماره ۲ میانگین تعداد عروق در محل زخم در هر مربع مشبک به مساحت ۶۲۵۰۰ میکرومتر مربع را نشان می دهد.

جدول شماره ۱. تغییرات کیفی پاتولوژیک مشاهده شده در گروه های تحقیق

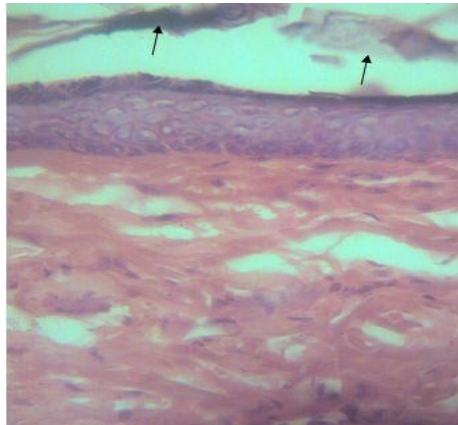
گروه	زمان	پایان هفته اول	پایان هفته دوم	پایان هفته سوم	پایان هفته چهارم
گروه نرمال سالمین		اپیدرم سوخته و رشد اپیدرم جدید بسیار ناچیز است. رشد بافت جوانه گوشتی کم و مقدار رشته های کلاژن بسیار کم است و آرایش آن ها نامنظم است. پرخونی بافت شدید است. تعداد پراکنده ای سلول التهابی دیده می شود.	اپیدرم جدید هنوز روی همه زخم را نپوشانده است و مطبق هم نشده است. بافت جوانه گوشتی زخم را پر کرده ولی پرخون است و آرایش رشته های کلاژن هنوز نامنظم است. سلول های التهابی به طور پراکنده دیده می شوند.	اپیدرم به طور کامل روی زخم را پوشانده ولی هنوز در بعضی جاها مطبق نیست. بافت جوانه گوشتی در حال منظم تر شدن است. هنوز پرخونی دارد. سلول های التهابی به طور پراکنده دیده می شوند ولی جمعیت آن ها کمتر شده است.	اپیدرم به طور کامل مطبق شده است. بافت جوانه گوشتی منظم تر شده ولی این فرآیند هنوز کامل نیست. پرخونی دیده نمی شود. سلول التهابی دیده نمی شود.
گروه روغن زیتون و آب آهک		رشد اپیدرم و مطبق شدن آن هنوز کامل نشده است. بافت جوانه گوشتی کم و نامنظم است. تعداد پراکنده ای سلول التهابی دیده می شود.	رشد اپیدرم و مطبق شدن آن کامل شده است. بافت جوانه گوشتی تمام زخم را پر کرده و منظم تر شده است. سلول التهابی و پر خونی دیده نمی شود.	اپیدرم کامل است. در بافت جوانه گوشتی رشته های کلاژن نظم خوبی دارند. سلول التهابی و پرخونی دیده نمی شود.	اپیدرم کامل است. بافت جوانه گوشتی منظم است. سلول های التهابی و پرخونی دیده نمی شود.
گروه سیلور سولفادیازین		رشد اپیدرم و مطبق شدن آن هنوز کامل نشده است. بافت جوانه گوشتی کم و نامنظم است. تعداد پراکنده ای سلول التهابی دیده می شود.	رشد اپیدرم و مطبق شدن آن کامل شده. بافت جوانه گوشتی تمام زخم را پر کرده و منظم تر شده است. سلول التهابی به طور پراکنده دیده می شود. و پر خونی دیده می شود.	اپیدرم کامل است. در بافت جوانه گوشتی رشته های کلاژن نظم خوبی دارند. سلول التهابی به طور پراکنده دیده می شود. پرخونی دیده نمی شود.	اپیدرم کامل است. بافت جوانه گوشتی منظم است. سلول های التهابی و پرخونی دیده نمی شود.

جدول شماره ۲. میانگین تعداد عروق در محل زخم در هر مربع مشبک به مساحت ۶۲۵۰۰ میکرومتر مربع

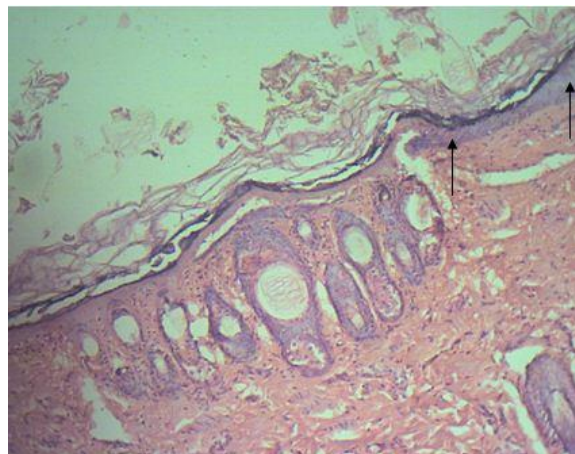
گروه	زمان	پایان هفته اول	پایان هفته دوم	پایان هفته سوم	پایان هفته چهارم
گروه شاهد		۴	۱۱	۱۴	۱۲
گروه روغن زیتون و آب آهک		۸	۱۷	۱۶	۱۰
گروه سیلور سولفادیازین		۶	۱۵	۱۳	۱۰



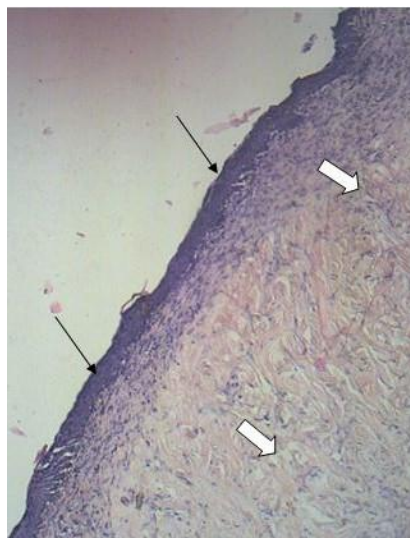
تصویر شماره ۱. سوختگی درجه دوم سطحی (فلش های سیاه) ۲۴ ساعت پس از القاء. بزرگ نمایی ۲۰۰ برابر. رنگ آمیزی هماتوکسیلین و ائوزین



تصویر شماره ۲. کامل شدن لایه اپیدرم سطحی در گروه روغن زیتون و آب آهک در پایان هفته سوم. اپیدرم سوخته قبلی هنوز نیفتاده (فلش سیاه) و دیده می شود. بزرگ نمایی ۴۰۰ برابر. رنگ آمیزی هماتوکسیلین و ائوزین



تصویر شماره ۳- گروه شاهد پایان هفته دوم اپیدرم جدید در حال رشد از کنار و جایگزینی با اپیدرم سوخته است. (فلش های سیاه). بزرگنمایی ۲۰۰ برابر. رنگ آمیزی هماتوکسیلین و ائوزین.



تصویر شماره ۴. گروه سیلور سولفا دیازین پایان هفته چهارم. ترمیم زخم کامل شده است. اپیدرم رشد کرده و مطابق هم می باشد و روی تمام سطح زخم را پوشانده است (فلش های سیاه). بافت جوانه گوشتی نسبتاً بالغ است و پرخونی و سلول التهابی هم ندارد (فلش های سفید). بزرگ نمایی ۲۰۰ برابر. رنگ آمیزی هماتوکسیلین و ائوزین

بحث و نتیجه گیری

سوختگی های درجه دوم دارای درگیری لایه درم بوده و به شدت دردناک و با ترشح و تاول همراه هستند و نیازمند واکنش اضطراری می باشند. بسیاری از سوختگی های ضخامت نسبی سطحی (درجه ۲ سطحی) با مدیریت مطلوب بهبود خواهند یافت (۴). با وجود پیشرفت تکنیک های جراحی برداشت بافت سوخته و مرده و تولید داروهای مختلف در این زمینه زخم های سوختگی هنوز یکی از زخم های با زمان بهبود طولانی می باشند. به همین دلیل مطالعات متنوعی بر روی مواد مختلف شیمیایی و طبیعی و تاثیر آن ها بر روی ترمیم زخم های سوختگی انجام می گیرد. از طرفی با توجه به عوارض جانبی بالای مواد شیمیایی و دردناک بودن و هزینه بالای اعمال جراحی توجه مردم روز به روز به مواد با منشأ طبیعی بیشتر می گردد. در این بین تحقیقات آثاری را برای برخی مواد طبیعی عنوان کرده اند. مثلاً عنوان شده عسل طبیعی می تواند التهاب زخم های سوختگی را کم کند و بر بلوغ و جهت گیری صحیح رشته های کلاژن تاثیر مثبت بگذارد (۱۴). در مواردی عسل طبیعی برای تاثیرات ضد میکروبی آن هم مطرح شده است (۱). از برگ موز برای کوچک کردن جای زخم در سوختگی درجه دو استفاده شده است (۱). هم چنین کیوی نیز به همین منظور به کار رفته است (۳). هدف نهایی تمام درمان های رایج در سوختگی بهبود هر چه سریع تر پوست است که اولین سد دفاعی بدن در مقابل اتلاف مایعات یا تجمع میکروب ها است (۱). التیام زخم پوستی روندی است که با هماهنگی بافت ها، سلول ها و فاکتورهای مختلف صورت می گیرد (۱۵). مکانیزم های احتمالی موثر در تسریع بهبود زخم شامل افزایش عوامل رشد، افزایش تعداد ماکروفاژها، قدرت کشش پذیری زخم، ایجاد عروق، سنتز کلاژن و تعداد فیبروبلاست ها است (۱۶). عواملی که سبب کاهش التهاب و ضد عفونی زخم می شوند می توانند بر ترمیم سوختگی اثر مثبت داشته باشند (۱۷). میزان رگ زایی و توسعه عروق خونی در واقع یکی از موثرترین عوامل ترمیم زخم است. هم چنین از عمیق شدن زخم

سوختگی ممانعت می کند. اگر عاملی مانند دارو بتواند از طریق مکانیزم های بیوشیمیایی و فارماکولوژیک تشکیل عروق خونی را تشدید کند و قادر به تغییر گردش خون بافتی در ناحیه توقف باشد باعث ترمیم است (۱۷، ۱۸). در این مطالعه داروی سیلور سولفادiazین و مخلوط روغن زیتون-آب آهک هر دو باعث بالا رفتن تراکم عروق خونی نسبت به گروه شاهد شده اند. باید توجه داشت در ادامه یک ترمیم موفق باید از تعداد و تراکم عروق خونی تازه تشکیل شده کاسته شود که این امر در مرحله تجدید ساختار رخ می دهد و بسیاری از عروق خونی تمایز نیافته از بین می روند (۱۰). در این مطالعه نیز هر چه به پایان مطالعه یعنی پایان هفته چهارم نزدیک می شویم از تعداد عروق خونی کاسته می شود که نشان دهنده بلوغ زخم است. مخلوط روغن زیتون و آب آهک در این مورد از داروی سیلور سولفادiazین تا حدودی بهتر عمل کرده است.

درویش پور و همکاران اعلام می دارند که ۷۲ درصد گروه درمان با سیلور سولفادiazین در روز هفتم و ۸۴ درصد گروه درمان با سیلور سولفادiazین در روز بیست و یکم علائم رشد بافت پوششی را نشان دادند (۱۹).

روغن زیتون دارای عناصری مانند روی، مس و سلنیوم می باشد. تحقیقات نشان می دهد میزان این عناصر در سرم زخم ناشی از سوختگی کاهش می یابد (۲۰). روغن زیتون با جبران این نقیصه باعث بهبود سریع زخم سوختگی می گردد. هم چنین روغن زیتون دارای خاصیت ضد التهابی بوده که از طریق جایگزینی اسید آراشیدونیک با اسیدهای چرب دیگر روغن زیتون در غشای سلول صورت می گیرد و با کاهش میزان اسید آراشیدونیک در غشاء باعث کاهش میزان سوسترای آنزیم لیپواکسیژناز می شود و در نتیجه تولید پروستاگلاندین و ترمبوکسان و لکوترین ها کاهش می یابد که در نهایت باعث کاهش التهاب می شود (۲۱). تحقیقات انجام گرفته نشان می دهد روغن زیتون اثر سیتوتوکسیک بر روی سلول های لته انسان و سلول های زنده پوست ندارد (۲۱). در مطالعه دیگری اثر ضد باکتریایی روغن زیتون بر روی سه سویه هلیکوباکتر

گذشته از این ترکیب بدون دیده شدن علائم سیتوتوکسیسیته را نشان می دهد. با توجه به نتایج این تحقیق و کارهای قبلی، استفاده از این ترکیب برای ترمیم سوختگی درجه دوم پیشنهاد می گردد. در این مطالعه ترکیب آب آهک و روغن زیتون اثر نسبتاً مناسبی بر ترمیم سوختگی نوع دوم داشته است. با توجه به ارزان بودن و روش ساده تهیه این ترکیب از یک طرف و تاثیر آن بر روی بهبود سریع زخم از سوی دیگر، استفاده از آن مفید خواهد بود. در پایان پیشنهاد می شود تاثیرات این ترکیب بر روی سوختگی های عمقی تر هم بررسی گردد.

پیلوری مورد بررسی قرار گرفت. نتایج نشان داد روغن زیتون غنی از ترکیبات فنولی می باشد که دارای اثر ضد باکتریایی بر روی هلیکوباکتر می باشد (۲۲). مطالعات چندانی در مورد اثرات آب آهک وجود ندارد. در یک تحقیق اثرات ضد باکتریایی آب آهک بر روی شش باکتری و دو مخمر نشان داده شده است آب آهک به تنهایی دارای اثرات سیتوتوکسیک می باشد. هم چنین مشخص گردیده ترکیب زیتون و آب آهک تنها دارای اثر ضد باکتریایی بوده و عنوان گردیده زیتون مانع اثرات سیتوتوکسیک آب آهک می گردد (۲۳). این نتایج علت استفاده مردم از زمان های

References

- Jorsaraei S, Moghadamnia A, Firoozjahi A, Miri S, Omranirad A, Saghebi R, et al . [A comparison on histopathological effects of Myrtle extract and silver sulfadiazine 1% on healing of second degree burn wound in rats]. J Qazvin Uni Med Sci 2006; 10: 6-15. (Persian)
- Peck MD. Epidemiology of burns throughout the world. Part I: Distribution and risk factors. Burns 2011;37:1087-100
- Abbaspour H, Khaksari M. [Topical effectiveness of kiwi fruit on burn wound healing in male rats]. J North Khorasan Uni Med Sci 2013; 5:91-7. (Persian)
- Brunnicardi FC, Billiar TR, Dunn DL. Schwartz's principles of surgery. 8th ed. Newyork Mc Graw-Hill Publication. 2010. P.199.
- Ullrich PM, Askay SW, Patterson DR. Pain depression and physical functioning following burn injury. Rehabil Psychol 2009;54:211.
- Aliasl J, Barikbin B, Naseri M, Kamalinejad M, Emadi F, Jafari Dehkordi E, et al. [Review of burns and treatment of traditional medicine perspective]. J Med History 2013;5:79-96. (Persian)
- Sugiyamas S, Hirota A, Okada C, Yorita T, Ohtsuki K. Effect of kiwi fruit juice on beef collagen. J Nut Sci 2005; 51:27-33.
- Rawlingson A. Nitric oxide inflammation and acute burn injury. Burns 2003; 29:631-40.
- Erol S, Altoparlak U. Changes of microbial flora and wound colonization in burned patients. Burns 2004; 30:357-61.
- Hoseinitahmasbi M, Hoseinitahmasbi S, Karamidehkordi A, Delaram M, Malekzabi J, Fatahi F. Effect of Arnebia euchroma root extract on burn wound healing in Balb/c Mice . J Shahrekord Uni Med Sci 2013; 15:54-61.
- Forjuoh SN. Burns in low and middle income countries: a review of available literature on descriptive epidemiology risk factors treatment and prevention .Burns 2006; 32:529-37.
- Dacosta ML, Regan MC. Diphenyl hydantoin sodium promotes early and marked angiogenesis and results in increased collagen deposition and tensile strength in healing wounds. Surgery 1998;123:287-293.
- Gamilli RL. International society for burn injuries survey: infection and infectious complications in worldwide burn units .Burns2004;30:655-9.
- Ansari M, Alizadeh A, Paknejad M, Khaniki M, Naeimi S. [Effects of Teucrium polium honey on burn wound healing process]. J Babol Uni Med Sci 2009; 11:7-12. (Persian)
- Galeano M, Torre V, Deodato B, Campo GM, Colonna M, Sturiale A. Raxofelast a hydrophilic vitamin E-like antioxidant stimulates wound healing in genetically diabetic mice. Surgery 2001; 129:467-77.

- 16.Hosnuter M, Gurel A, Babuccu O, Armutcu F, Kargi E, Isikdemir A. The effect of CAPE on lipid peroxidation and nitric oxide levels in the plasma of rats following thermal injury. *Burns* 2004; 30:121-5.
- 17.Siriamornpun S, Suttajit M. Microchemical components and antioxidants activity of different morphological parts of thai purslane. *Weed Sci* 2010;58:182-8.
- 18.Zarei L, Gheibi Sh, Karimipour M. [The effect of Vitamin E on histopathology of experimental burn wound healing in rats]. *Qom Uni Med Sci J* 2015; 9:49-54. (Persian)
- 19.Darvishpour A, Lotfi M, Salehi F, Aghazadeh A, Hasani A, Aali N. Comparing dressing with Silver Sulfadiazine and Nitrofurazone on burn wound infection among the patients admitted to the pediatric burn ward in Tabriz 2005. *J Guilan Uni Med Sci* 2007; 15:42-9. (Persian)
- 20.Babich H, Visioli F. In vitro cytotoxicity to human cells in culture of some phenolics from Olive oil. *Farmaco* 2003; 58:403-7.
- 21.Sugibayashi K, Watanabe T, Hasegawa T, Takahashi H, Ishibashi T. Kinetic analysis on the in vitro cytotoxicity using living skin equivalent for ranking the toxic potential of dermal irritants. *Toxicol Inv* 2002; 16:759-63.
- 22.Romero C, Medina E, Vargas J, Brenes M, De Castro A. In vitro activity of olive oil polyphenols against *Helicobacter pylori*. *J Agri Food Chem* 2007; 55:680-6.
- 23.Walker HL, Mason AD. A standard animal burn. *J Trauma* 1968; 8:1049-51.

Microscopic Study of the Healing Effects of the Mixture of Olive Oil and Lime Water on the Second Degree Burning in Rats

Akbari G^{1*}, Shahbazfar A², Kianifard D¹, Rezaei H², Shokrollahi S², Mohebi D²

(Received: July 10, 2016)

Accepted: July 10, 2016)

Abstract

Introduction: Burning injuries are among physical and chemical destructive phenomena which sometimes cause death. Anti bacterial effects of olive oil and lime water has been proved previously. Olive oil and lime water are used to treat burning injuries in Iran by traditional practitioners. The aim of this study was a microscopic survey on the healing effects of olive oil and lime water on second degree burning injuries in rat.

Material & methods: In this study, 36 Wistar rats were used. After the production of a second degree burning injury, the rats were randomly divided into three groups. The first group were treated with the combination of olive oil and lime water, the second group were treated with silver sulfadiazine 1% and the third group received normal saline. Until the end of the 4th week 3 of the rats were killed each week and tissue specimens were taken from them.

Afterwards microscopic slides were made of them. The slides were studied qualitatively using a light microscope. The number of blood vessels were counted in the surface unit too.

Findings: The number of blood vessels enhanced with the time. This enhancement is more in the group of olive oil and lime water. With the maturity of the wounds the number of the vessels reduced. Qualitative study showed that olive oil and lime water treat the injuries faster and vascularization, granulation tissue growth and maturity and epithelialization were faster in this group.

Discussion & conclusions: Olive oil and lime water can be used as a cheap treatment for second burning injuries.

Keywords: Olive oil and lime water, Rat, Second degree burning, Microscopic study

1. Dept of Basic Sciences, Faculty of Veterinary Medicine, Tabriz University, Tabriz, Iran

2. Dept of Pathobiology, Faculty of Veterinary Medicine, Tabriz University, Tabriz, Iran

*Correspondin author Email: g.akbari@tabrizu.ac.ir