مطالعه ساختمان میکروسکوپی و فراساختاری بافت بیضه متعاقب مصرف وابسته به زمان متیل فنیدات در موش‌های صحرایی بالغ

زهرا موسوی پورگوهر[۱]، داوود کیانی فرد*[۱]، عماد خلیل زاده[۱]

۱) گروه علوم پایه، دانشکده دام‌پزشکی، دانشگاه تبریز، تبریز، ایران

تاریخ دریافت: ۹٤/۱۰/۱۹ تاریخ پذیرش: ۹۵/۱/۲۱

چکیده

مقدمه: بافت بیضه از بافت های حساس در برابر عوامل خطرزای محیطی می باشد. تغییرات ساختاری و عملکردی در فرآیند اسپرم زایی از مهم ترین فاکتورهای دخیل در اختلالات باروری می باشد. متیل فنیدات از مشتقات آمفتامین بوده و برای درمان سندرم بیش فعالی کودکان، سندرم تاکی کاردی، افسردگی و اختلالات خواب مورد استفاده قرار می گیرد. مطالعات اندکی اثرات متیل فنیدات بر بافت بیضه را بررسی نموده اند. در تحقیق حاضر اثرات مصرف کوتاه مدت و بلند مدت متیل فنیدات بر ساختار میکروسکوپی و فراساختاری بافت بیضه در موش های صحرایی نر بالغ مورد ارزیابی قرار گرفت.

مواد و روش ها: ۳۰ سر موش صحرایی نژاد ویستار در سه گروه کنترل، درمان کوتاه مدت به مدت دو هفته با متیل فنیدات (۱۰mg/kg/day) و درمان بلند مدت به مدت هشت هفته با متیل فنیدات(۱۰mg/kg/day) مورد استفاده قرار گرفت. در پایان دوره، ارزیابی های هیستومورفولوژی و فراساختاری بافت بیضه با استفاده از روش های رایج بافت شناسی و میکروسکوپ الکترونی صورت گرفت.

یافته های پژوهش: مصرف وابسته به زمان متیل فنیدات با بروز تغییراتی در بافت بیضه نظیر تغییر شکل لوله های اسپرم ساز، بی نظمی سلول های دیواره لوله های اسپرم ساز و آتروفی لوله ها همراه شد. تغییر شکل میتوکندری ها و افزایش رشته های کلاژن و ضخامت غشای پایه از جمله تغییرات سلولی و ساختاری مشاهده شده در سطح فراساختاری بافت بیضه بود.

بحث و نتیجه گیری: نتایج این مطالعه نشان داد که فرآیند تولید سلول های اسپرماتوزوئید متعاقب مصرف کوتاه مدت متیل فنیدات به صورت موقتی کاهش می یابد، اما به مرور زمان و با تکرار بیشتر تجویز این ترکیب، نوعی عادت یافتگی و مقاومت بافتی به متیل فنیدات رخ می دهد.

واژه های کلیدی: متیل فنیدات، بافت بیضه، موش صحرایی، فراساختاری

*نویسنده مسئول: گروه علوم پایه، دانشکده دام پزشکی، دانشگاه تبریز، تبریز، ایران

Email:davoudkianifard@gmail.com

[Downloaded from sjimu.medilam.ac.ir on 2025-12-03]

[DOI: 10.18869/acadpub.sjimu.24.4.83]

مقدمه

بافت بیضه یکی از بافت های حساس در برابر عوامل خطرزای محیطی می باشد. تغییر در ساختار سلولی این بافت با بروز درجات مختلفی از ناباروری همراه می باشد. هر چند که سلول های رده اسپرم زایی در بافت بیضه درون محیطی مناسب قرار دارند با این وجود، اختلال در فرآیند اسپرم زایی یکی از مهم ترین فاکتورهای دخیل در اختلالات باروری جنس نر به شمار می رود. بروز اختلالات ساختاری یا عملکردی سلول ها می تواند باعث تغییر در فرآیند اسپرم زایی گردد(۱). متیل فنیدات از مشتقات آمفتامین بوده و برای درمان سندرم بیش فعالی کودکان و نیز برای درمان اختلالاتی نظیر سندرم تاکی کاردی، افسردگی و اختلالات خواب مورد استفاده قرار می گیرد(۵-۲). مصرف این ترکیب موجب بهبود فرآیند تمرکز و یادگیری می شود که خود عامل ایجاد رفتارهای سوء مصرف این دارو است(۳). متیل فنیدات باعث افزایش فعالیت سیستم عصبی مرکزی می گردد(۳،۶). این عملکرد از طریق افزایش و بقای هوشیاری، مقابله با خستگی و بهبود دقت انجام می گیرد و همین موضوع زمینه سوء مصرف دارو را فراهم می کند(۱۰-۷). این ترکیب یکی از بهترین جایگزین های دارویی برای آمفتامین ها و متادون در درمان اعتیاد به کوکائین و هروئین می باشد(۱۱). متیل فنیدات می تواند از نورون ها در مقابل اثرات سمیت عصبی بیماری پارکینسون و سوء مصرف مت آمفتامین ها محافظت نماید(۱۲). به علت مصرف رایج این دارو در درمان بیش فعالی و اختلال تمرکز، مطالعات فراوانی پیرامون تاثیرات این دارو بر ارگان های مختلف بدن صورت پذیرفته است. اختلالات دستگاه تناسلی ماده نظیر تغییر در ترشح هورمون ها و رشد فولیکول های تخمدانی(۱۳)، تغییر در میزان گنادوتروپین های هیپوفیزی(۱۴)، کاهش جمعیت سلول های لیدیگ(۱۷-۱۵) از اثرات مصرف ترکیب مذکور بر محور هیپوفیز گناد می باشد. در این رابطه مطالعات جدید نشان داده اند که مصرف طولانی مدت متیل فنیدات با بروز تغییراتی در بافت بیضه و شاخص های اسپرم زایی همراه بوده است(۱۸). هدف از مطالعه حاضر بررسی اثرات مصرف وابسته به زمان متیل فنیدات بر بافت بیضه با تاکید بر جنبه های سلولی و فوق ریزبینی سلول های رده اسپرم زا به منظور درک بهتر از مکانیسم عمل این ترکیب بر دستگاه تناسلی نر می باشد.

مواد و روش ها

برای انجام این مطالعه از تعداد ۳۰ سر موش صحرایی بالغ سه ماهه نژاد ویستار با وزن ۲۰±۲۲۰ گرم استفاده گردید. حیوانات در درجه حرارت ۲±۲۲ درجه سانتی گراد با رطوبت نسبی ۵۵ درصد و تحت شرایط ۱۲ ساعت روشنایی و ۱۲ ساعت تاریکی در محل پرورش و نگهداری حیوانات آزمایشگاهی بخش فیزیولوژی دانشکده دام پزشکی دانشگاه تبریز نگهداری شدند. تغذیه تمام حیوانات یکسان بوده (غذای پلت استاندارد شرکت خوراک دام آذربایجان) و آب مصرفی آن ها از آب شیر شهری تامین گردید. گروه های سه گانه تحت مطالعه شامل گروه کنترل: متشکل از ۱۰ سر موش صحرایی نر بالغ و سالم که تحت هیچ گونه درمانی قرار نگرفتند؛ گروه درمان کوتاه مدت: که به مدت دو هفته تحت درمان روزانه با داروی متیل فنیدات به روش گاواژ دهانی قرار گرفتند و در انتهای هفته دوم نمونه برداری از آن ها صورت گرفت و گروه درمان بلندمدت: که به مدت هشت هفته تحت درمان روزانه با متیل فنیدات به روش گاواژ دهانی قرار گرفتند و در پایان هفته هشتم نمونه برداری از آن ها صورت گرفت. به منظور یکسان بودن شرایط استرسی، در موش های صحرایی گروه کنترل همانند دو گروه دیگر، نرمال سالین با حجم برابر با حجم متیل فنیدات (۴۰۰ میکرولیتر) از طریق گاواژ دهانی تجویز شد. در این مطالعه، متیل فنیدات هیدروکلراید(Rubifen® Laboratories Rubio, S.A. Barcelona, Spain) به میزان ۱۰ میلی گرم به ازای هر کیلوگرم وزن بدن به روش گاواژ دهانی استفاده گردید(۱۹،۲،۱۷). آسان کشی حیوانات توسط دوز بالای کتامین(۱۰۰ mg/kg) و رامپون(۱۰mg/kg) صورت گرفت، سپس بیضه های راست و چپ از بدن جدا شده و بیضه راست جهت مطالعات بافت شناسی و بیضه چپ جهت مطالعات میکروسکوپ الکترونی درون محلول های ثبوتی مناسب قرار گرفتند. متعاقب تکمیل فرآیند تثبیت بافتی

[Downloaded from sjimu.medilam.ac.ir on 2025-12-03]

[DOI: 10.18869/acadpub.sjimu.24.4.83]

با استفاده از محلول فرمالین سرم فیزیولوژی ۱۰ درصد، مراحل پاساژ بافت، قالبگیری، برش قالب های پارافینی و رنگ آمیزی هماتوکسیلین و ائوزین بر روی نمونه ها صورت گرفت. به منظور ارزیابی فرآیند اسپرم زایی در لوله های اسپرم ساز با استفاده از میکروسکوپ (Olympus CX22, Olympus Europe, Hamburg, Germany)، از سه شاخص تمایز لوله ای(TDI)، ضریب اسپرمیوژنز(SPI) و شاخص تجدید جمعیت(RI) استفاده شد. برای محاسبه شاخص تمایز لوله ای، درصد لوله های اسپرم ساز که شامل سه یا بیش از سه ردیف از سلول های رده اسپرم زای تمایز یافته از اسپرماتوگونی باشد، محاسبه گردید. جهت محاسبه شاخص RI، نسبت سلول های اسپرماتوگونی فعال به سلول های اسپرماتوگونی غیر فعال در لوله های منی ساز، محاسبه گردیدند. به منظور محاسبه ضریب اسپرمیوژنز، نسبت لوله های منی ساز حاوی اسپرم به لوله های فاقد اسپرم محاسبه شد(۲۰،۲۱). به منظور بررسی ویژگی های فراساختاری سلول های بافت بیضه، نمونه برداری از بیضه ها در گروه های آزمایشی مختلف صورت پذیرفت. بیضه چپ از اپیدیدیم جدا شده و قطعاتی با طول و عرض حدود ۱-۰/۵ میلی متر برش داده و داخل محلول ثبوتی گلوتارآلدئید سه درصد قرار داده شد. به منظور تثبیت ثانویه از تترا اکسید اسمیوم یک درصد استفاده شد. پس از پردازش بافتی، نمونه ها در اسپار رزین قالب گیری شدند. سپس برش های نازک با ضخامت تقریبی یک میکرون با استفاده از اولترامیکروتوم(LEICA ULTRACUT R, Austria) تهیه شده و پس از رنگ آمیزی با تولوئیدن بلو به منظور تعیین مکان مناسب مورد مطالعه قرار گرفتند. پس از مشاهده برش های نازک با میکروسکوپ نوری، برش های فوق نازک از نمونه ها تهیه شده و بر روی گریدهای مسی قرار گرفته و با اورانیل استات و سیترات سرب رنگ آمیزی گشته و تغییرات سلولی با میکروسکوپ الکترونی(Philips C-100 Bio) مورد بررسی قرار گرفت. مراحل آماده سازی قالب های میکروسکوپ الکترونی در مرکز میکروسکوپ الکترونی دانشگاه ارومیه و مراحل برش و مشاهده نمونه ها در دانشگاه گرونینگن هلند انجام گردید. در این مطالعه تمامی حیوانات مورد آزمایش از لحاظ شرایط نگهداری، دمایی، رطوبتی، تغذیه ای و روشنایی کاملاً در شرایط یکسان و مساوی قرار داشتند. در تمامی موارد ابتدا داده های مختلف در یک جدول ابتدایی یادداشت گردیده و سپس میانگین و انحراف معیار محاسبه گردید.

داده ها به صورت mean±SEM بیان شده و با استفاده از بسته نرم افزاری GraphPad PRISM نسخه ۵/۰۴ بررسی گردیدند. جهت آنالیز داده ها از آنالیز واریانس یک طرفه و تست تکمیلی توکی برای مقایسه میانگین های به دست آمده بین گروه های مورد مطالعه استفاده گردید. مقدار($P<0.05$) برای تعیین سطح معنی داری بین گروه ها در نظر گرفته شد.

یافته های پژوهش

مقایسه شاخص تمایز لوله ای(TDI) در گروه های مختلف نشان داد که در موش های صحرایی درمان شده با متیل فنیدات این شاخص کاهش می یابد. میزان شاخص تمایز لوله ای در موش هایی که به مدت دو هفته تحت درمان با متیل فنیدات قرار داشتند، ۵۵/۹۰±۵/۹۵ درصد بود که در مقایسه با گروه کنترل ۸۶/۹۰±۲/۲۸ کاهش معنی داری($P<0.05$) نشان داد(جدول شماره ۱). میزان شاخص مذکور در آن دسته از موش های صحرایی که به مدت هشت هفته داروی متیل فنیدات را دریافت کردند، ۴۴/۰۰±۷/۱۱ بود که در مقایسه با گروه کنترل تفاوت معنی دار و در مقایسه با گروه درمان کوتاه مدت کاهش غیر معنی دار نشان داد($P>0.05$). میزان شاخص اسپرمیوژنز(SPI) در گروه درمان کوتاه مدت ۶۲/۵۰±۹/۶۸ درصد بود که در مقایسه با گروه کنترل ۸۶/۲۵±۴/۲۷ درصد، کاهش نشان داد. میزان شاخص مذکور در گروه درمان بلند مدت به میزان ۷۸/۷۵±۵/۱۵ درصد بود که در مقایسه با گروه کنترل کاهش نشان داد. با این وجود کاهش شاخص اسپرمیوژنز در گروه های تحت درمان با متیل فنیدات در مقایسه با گروه کنترل غیر معنی دار بود (جدول شماره ۱). در این رابطه، آن دسته از موش هایی که تحت درمان کوتاه مدت با داروی متیل فنیدات قرار گرفتند، دارای شاخص اسپرمیوژنز کمتری نسبت به گروه درمان بلند مدت بودند ولی، این کاهش

[Downloaded from sjimu.medilam.ac.ir on 2025-12-03]

[DOI: 10.18869/acadpub.sjimu.24.4.83]

به سطح معنی دار آماری نرسید. میزان شاخص RI در موش های صحرایی درمان شده با متیل فنیدات برای مدت کوتاه ۲/۲۴±۷۳/۷۲ درصد بود. این میزان از شاخص RI برای گروه تحت درمان طولانی‌مدت ۲/۵۴±۷۳/۵۰ درصد بود. میزان شاخص مذکور در موش های صحرایی گروه کنترل ۱/۱۷±۷۴/۲۳ درصد بود. مقایسه نتایج حاصله نشان داد که درمان بلند مدت باعث کاهش شاخص مذکور گشته است. با این حال، تفاوت معنی داری بین گروه های تحت مطالعه در این شاخص مشاهده نگردید(جدول شماره ۱).

مطالعه میکروسکوپ نوری بافت بیضه به منظور کمک به تفسیر نتایج حاصل از شاخص های اسپرم زایی و نیز کمک به تفسیر دقیق تر مطالعه میکروسکوپ الکترونی انجام گردید. در مطالعه بافت بیضه موش های صحرایی درمان شده با متیل فنیدات تغییراتی در ساختمان میکروسکوپی بافت بیضه در مقایسه با گروه کنترل(تصویر شماره ۱ و ۲) مشاهده گردید. ساختمان میکروسکوپی بافت بیضه موش های صحرایی تحت درمان کوتاه مدت در مقایسه با گروه درمان طولانی مدت از تغییرات کمتری برخوردار بود. در این گروه، بررسی لوله های اسپرم ساز نشان داد که فرآیند اسپرم زایی در مقایسه با گروه درمان بلند مدت با نظم بهتری انجام می گیرد و رده های مختلف سلول های اسپرم زا با آرایش منظم تری در دیواره لوله ها قابل مشاهده بودند(تصویر شماره ۳ و ۴). با این وجود در برخی مقاطع بافتی، کاهش جمعیت و پراکندگی سلولی در دیواره برخی از لوله های اسپرم ساز در این گروه مشاهده گردید. به نظر می رسد که عمده ترین تغییر ساختاری در بافت بیضه این گروه از موش ها افزایش تعداد لوله های فاقد اسپرم بود. سایر تغییرات ساختمانی نظیر آتروفی لوله های اسپرم ساز و افزایش فضای بین لوله ها با درجات کمتر در گروه مذکور مشاهده گردید(تصویر شماره ۳ و ۴). مطالعه بافت شناسی لوله های اسپرم ساز در گروه درمان بلند مدت نشان داد که ساختار این لوله ها دچار بی نظمی شده و در اغلب برش های عرضی، لوله ها شکل منظم هندسی خود را از دست داده و اپیتلیوم زایگر علاوه بر کاهش ارتفاع، از ضخامت یکنواختی در نواحی مختلف لوله ها برخوردار نبوده و به دلیل از بین رفتن اتصالات بین سلولی آرایش رده های مختلف سلولی از دست رفته و سلول ها به صورت پراکنده در حفره داخلی لوله های اسپرم ساز مشاهده شدند(تصویر شماره ۵ و ۶). در برخی از لوله های اسپرم ساز که بیشتر آسیب دیده بودند، سلول های رده اسپرماتوژنز به میزان زیادی از بین رفته و تنها تعدادی سلول اسپرماتوگونی و سلول سرتولی مشاهده گردید(تصویر شماره ۵ و ۶).

مطالعه فراساختار بافت بیضه موش هایی که به مدت دو هفته تحت درمان با متیل فنیدات قرار داشتند نشان داد که بخش های سلولی و غیرسلولی دچار برخی تغییرات ساختمانی در مقایسه با گروه کنترل (تصویر شماره ۱ و ۲) شده است. بخش قاعده ای لوله های اسپرم ساز تا حدودی چین خورده بوده و سلول های سرتولی با هسته و هستک طبیعی و میتوکندری های کروی شکل مشاهده شدند(تصویر شماره ۳ و ۴). با این وجود، میتوکندری های تغییر شکل یافته به صورت ساختارهای مارپیچی با کریستاهای نامنظم، در بخش های حاشیه ای برخی سلول های سرتولی مشاهده شد. در میتوکندری های تغییر شکل یافته، تورم کریستایی به صورت نواحی کروی و رنگ پریده در ماتریکس میتوکندری مشاهده گردید(تصویر شماره ۳ و ۴). مطالعه فراساختاری لوله های اسپرم ساز در بافت بیضه آن دسته از موش هایی که تحت درمان طولانی مدت با متیل فنیدات قرار گرفتند نشان داد که تغییرات ساختاری در دیواره لوله های اسپرم ساز تا حدودی نسبت به گروه درمان کوتاه مدت بیشتر می باشد. در این گروه، غشای پایه لوله های اسپرم ساز از بی نظمی بیشتری برخوردار بوده و مقادیر فراوانی رشته همبندی کلاژنی در فضای بین غشای پایه و سلول های میوئیدی مشاهده گردید. هم چنین، مطالعه سیتوپلاسم سلول های سرتولی در این گروه نشان دهنده افزایش میتوکندری های تغییر شکل یافته در این گروه بود(تصویر شماره ۵ و ۶).

[Downloaded from sjimu.medilam.ac.ir on 2025-12-03]

[DOI: 10.18869/acadpub.sjimu.24.4.83]

جدول شماره ۱. نتایج حاصل از بررسی شاخص های اسپرماتوژنز

گروه های تحت مطالعه	ضرایب مورد مطالعه			
		Tubular Differentiation Index (TDI)	Spermiogenesis Index (SPI)	Repopulation Index (RI)
	کنترل	۸۶/۹۰ ± ۲/۲۸	۸۶/۲۵ ± ۴/۲۷	۷۴/۲۳ ± ۱/۱۷
	درمان کوتاه مدت	*۵۵/۹۰ ± ۵/۹۵	۶۲/۵۰ ± ۹/۶۸	۷۳/۷۲ ± ۲/۲۴
	درمان بلند مدت	*۴۴/۰۰ ± ۷/۱۱	۷۸/۷۵ ± ۵/۱۵	۷۳/۵۰ ± ۲/۵۴

* تفاوت معنی دار در مقایسه با گروه کنترل($P < 0.05$). تعداد حیوانات در هر گروه ۱۰ سر

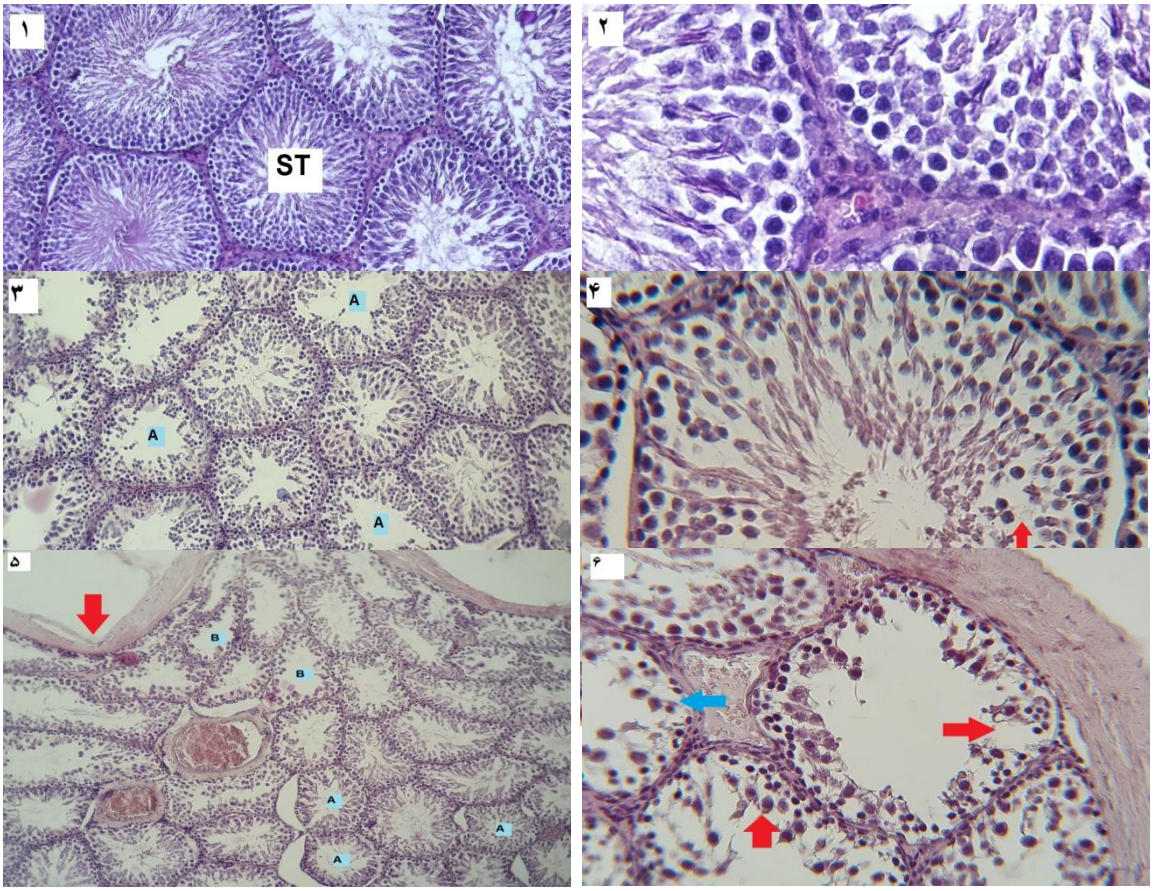

مقطع عرضی بافت بیضه در گروه های سه گانه تحت مطالعه: تصویر(۱) مقطع عرضی بخشی از بافت بیضه موش صحرایی گروه کنترل. لوله های اسپرم ساز(ST) با نظم ساختمانی و سلولی قابل مشاهده هستند(رنگ آمیزی هماتوکسیلین و ائوزین، درشت نمایی×100)؛ تصویر(۲) مقطع عرضی بخشی از لوله های اسپرم ساز در بافت بیضه موش صحرایی گروه کنترل. آرایش منظم رده های مختلف سلولی قابل مشاهده است(رنگ آمیزی هماتوکسیلین و ائوزین، درشت نمایی×400)؛ تصویر(۳) مقطع عرضی بخشی از بافت بیضه موش صحرایی گروه درمان کوتاه مدت. کاهش ضخامت دیواره و کاهش جمعیت سلول های اسپرماتوزوئید در لوله های اسپرم ساز(A)، آتروفی و تغییر شکل لوله ها(B) و افزایش چروکیدگی بافتی(فلش قرمز رنگ) قابل مشاهده است. (رنگ آمیزی هماتوکسیلین و ائوزین، درشت نمایی×100)؛ تصویر(٤) مقطع عرضی بخشی از لوله اسپرم ساز در بافت بیضه موش صحرایی گروه درمان کوتاه مدت. تغییر در آرایش و اتصالی های بین سلولی قابل مشاهده می باشد(رنگ آمیزی هماتوکسیلین و ائوزین، درشت نمایی×400)؛ تصویر(۵) مقطع عرضی بخشی از بافت بیضه موش صحرایی گروه درمان بلند مدت. آتروفی و تغییر شکل لوله ها(A) به همراه کاهش ضخامت دیواره و کاهش جمعیت سلول های اسپرماتوزوئید در لوله های اسپرم ساز(B)، و چروکیدگی سطح خارجی بیضه(فلش قرمز رنگ) قابل مشاهده است.(رنگ آمیزی هماتوکسیلین و ائوزین، درشت نمایی×100)؛ تصویر(٦) مقطع عرضی بخشی از لوله های اسپرم ساز در بافت بیضه موش صحرایی گروه درمان بلند مدت. تغییر در آرایش و اتصالی های بین سلولی(فلش آبی رنگ) و کاهش جمعیت سلول های رده اسپرماتوژنز(فلش های قرمز رنگ) قابل مشاهده می باشد(رنگ آمیزی هماتوکسیلین و ائوزین، درشت نمایی×400)

[Downloaded from sjimu.medilam.ac.ir on 2025-12-03]

[DOI: 10.18869/acadpub.sjimu.24.4.83]

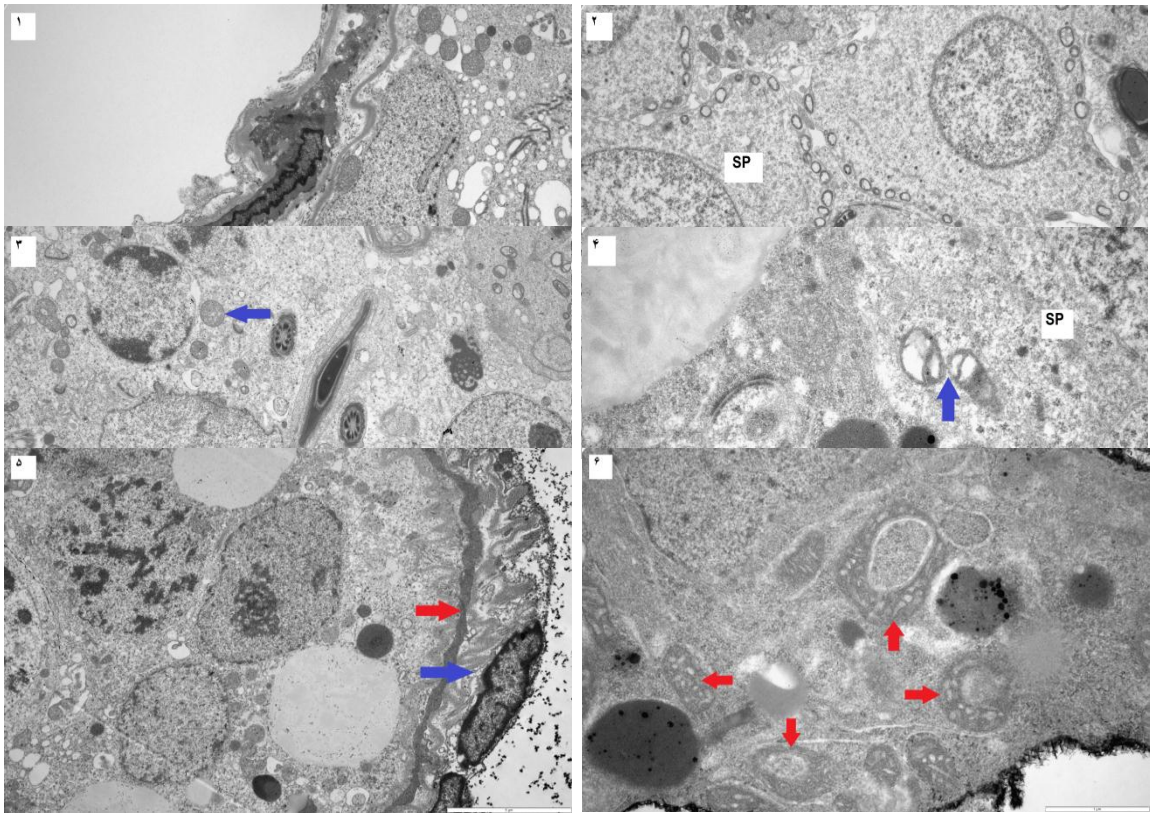

فوتومیکروگراف الکترونی بافت بیضه در گروه های سه گانه تحت مطالعه: تصویر(۱) فراساختار بخش قاعده ای لوله اسپرم ساز در موش صحرایی گروه کنترل. سلول سرتولی با هسته بیضی شکل و هستک برجسته مشخص می باشد. غشای پایه(فلش آبی رنگ) و میتوکندری های کروی شکل(فلش های قرمز رنگ) در سیتوپلاسم سلول مشاهده می شود(درشت نمایی x۵۸۰۰)؛ تصویر (۲) سیتوپلاسم راسی سلول سرتولی(فلش قرمز رنگ) محصور شده توسط سلول های اسپرماتید(SP) در گروه کنترل قابل مشاهده است(درشت نمایی x۵۸۰۰)؛ تصویر(۳) فراساختار بخش قاعده ای لوله اسپرم ساز گروه درمان کوتاه مدت. غشای پایه منظم(فلش قرمز رنگ) به همراه میتوکندری های(فلش آبی رنگ) سلول سرتولی(S) قابل مشاهده است(درشت نمایی x۵۸۰۰)؛ تصویر(٤) فوتومیکروگراف الکترونی بخشی از سیتوپلاسم سلول سرتولی(S) در مجاورت سلول اسپرماتید(SP) در گروه درمان کوتاه مدت. میتوکندری های تغییر شکل یافته سلول سرتولی(فلش های قرمز رنگ) در مجاورت میتوکندری سلول اسپرماتید (فلش آبی رنگ) قابل مشاهده می باشد(درشت نمایی x۲٤۵۰۰)؛ تصویر(۵) فوتومیکروگراف الکترونی بخش قاعده ای لوله اسپرم ساز در موش صحرایی گروه درمان بلند مدت. افزایش ضخامت غشای پایه(فلش قرمز رنگ) به همراه افزایش رشته های کلاژن(فلش آبی رنگ) بین سلول سرتولی و سلول میوئیدی قابل مشاهده است(درشت نمایی x۵۸۰۰)؛ تصویر(٦) فوتومیکروگراف الکترونی سیتوپلاسم سلول سرتولی در موش صحرایی گروه درمان بلند مدت. افزایش میتوکندری های تغییر شکل یافته(فلش های قرمز رنگ) قابل مشاهده می باشد(درشت نمایی x۲٤۵۰۰).

بحث و نتیجه گیری

در مطالعه حاضر اثرات متیل فنیدات بر ساختمان فوق ریزبینی بافت بیضه به صورت کوتاه مدت و بلند مدت مورد ارزیابی قرار گرفت. بدین منظور و جهت درک بهتر تغییرات ایجاد شده در سطح سلولی، از مطالعات بافت شناسی و ارزیابی شاخص های اسپرم زایی نیز بهره گرفته شد. نتایج این مطالعه نشان داد که تغییرات مشاهده شده در سطح فوق ریزبینی همسو با مشاهدات بافت شناسی و شاخص های اسپرم زایی می باشد. مطالعه شاخص های اسپرماتوژنز معیار مناسبی جهت بررسی میزان فعالیت بافت بیضه می باشد(۲۱). در این میان به منظور برآورد مناسب از میزان فعالیت سلول های دخیل در اسپرم زایی می توان از برخی شاخص ها استفاده نمود. در این میان سه شاخص تمایز لوله ای(TDI)، شاخص اسپرمیوژنز(SPI) و شاخص تجدید جمعیت(RI) می تواند در پی بردن به میزان

[Downloaded from sjimu.medilam.ac.ir on 2025-12-03]

[DOI: 10.18869/acadpub.sjimu.24.4.83]

فعالیت بافت بیضه مفید باشد(۲۱). شاخص تمایز لوله ای نشان دهنده میزان تقسیم سلولی و توانایی سلول ها در افزایش تعداد و قابلیت تمایز می باشد(۲۲). در مطالعه حاضر، مقایسه میزان شاخص تمایز لوله ای در گروه های تحت آزمایش نشان داد که درمان با متیل فنیدات می تواند باعث کاهش شاخص مذکور گردد. کاهش این شاخص نشان دهنده کاهش جمعیت سلولی دیواره لوله های اسپرم ساز می باشد. در نتیجه کاهش جمعیت سلول های رده اسپرم زا در دیواره لوله های اسپرم ساز تغییرات ساختاری نیز قابل مشاهده خواهد بود که از جمله مهم ترین این تغییرات کاهش ارتفاع اپیتلیوم زایگر و از هم گسیختگی نظم و آرایش اتصالات بین سلولی است. از هم گسیختگی اتصالات بین سلولی می تواند باعث آزاد شدن سلول ها به حفره داخلی لوله های اسپرم ساز شود که این امر باعث کاهش شاخص تمایز لوله ای خواهد شد. بنا بر این کاهش این شاخص می تواند نشان دهنده اختلال در اتصالات بین سلولی باشد. در فرآیند اسپرم زایی طبیعی، معمولاً سلول ها به صورت ردیفی از بخش قاعده ای و لوله های اسپرم ساز به طرف حفره داخلی لوله ها کشیده می شوند. این امر نشان دهنده طبیعی بودن فرآیند تقسیم سلولی است(۲۲). هر گونه اختلال در فرآیند تقسیم سلولی نظیر حذف و از بین رفتن سلول های رده اسپرم زا می تواند شاخص تمایز لوله ای را کاهش دهد. بنا بر این، کاهش شاخص مذکور می تواند به دلیل کاهش جمعیت سلولی ناشی از حذف غیرطبیعی در سلول های رده اسپرم زا باشد(۲۱،۲۲). نتایج حاصل از مطالعه حاضر نشان داد که درمان طولانی مدت با متیل فنیدات در مقایسه با درمان کوتاه مدت، باعث کاهش بیشتر شاخص تمایز لوله ای می گردد. کاهش شاخص تمایز لوله ای ارتباط مستقیمی با کاهش جمعیت سلول های زایگر دارد. بنا بر این کاهش این شاخص می تواند نشان دهنده کاهش جمعیت سلول های رده اسپرم زا به ویژه سلول های اسپرماتوسیت باشد. در این میان باید به این نکته توجه کرد که کاهش جمعیت سلولی می تواند به دلیل کاهش قدرت تقسیم و یا افزایش میزان از بین رفتن سلول ها باشد. مطالعه تصاویر میکروسکوپ نوری در گروه های تحت مطالعه نیز نشان داد که درمان طولانی مدت با متیل فنیدات باعث کاهش جمعیت و افزایش بی نظمی سلول های دیواره لوله های اسپرم ساز گشته است. در این میان، مقایسه مقاطع بافتی به دست آمده نشان می دهد که تاثیر داروی متیل فنیدات بر جمعیت سلول های رده اسپرم زا یک فرآیند وابسته به زمان و برگشت پذیر می باشد، به گونه ای که با افزایش طول دوره درمان، روند کاهش جمعیت سلولی تقلیل می یابد. ضریب اسپرمیوژنز نشان دهنده قابلیت و توانایی تمایز سلول های اسپرماتید به سلول های اسپرماتوزوئید می باشد. نتایج حاصل از این مطالعه نشان داد که شاخص اسپرمیوژنز متعاقب مصرف متیل فنیدات کاهش می یابد. در این رابطه، مصرف کوتاه مدت متیل فنیدات باعث کاهش محسوس تر شاخص مذکور در مقایسه با مصرف طولانی مدت شده است. با توجه به این که شاخص اسپرمیوژنز در گروه های تحت درمان در مقایسه با گروه کنترل کاهش یافته است و از طرف دیگر میزان این کاهش در گروه درمان کوتاه مدت بیشتر مشهود می باشد، بنا بر این می توان نتیجه گیری کرد که مصرف کوتاه مدت متیل فنیدات با تاثیر بر قابلیت تمایز سلولی باعث کاهش جمعیت اسپرماتوزوئید در لوله های اسپرم ساز شده است. در این زمینه می توان چنین استنباط نمود که مصرف کوتاه مدت متیل فنیدات می تواند به طور موقت باعث کاهش جمعیت اسپرماتوزوئیدها و در نتیجه کاهش شاخص اسپرمیوژنز گردد.

شاخص تجدید جمعیت نشان دهنده تعداد سلول های اسپرماتوگونی فعال در دیواره لوله های اسپرم ساز بافت بیضه است. افزایش تعداد سلول های اسپرماتوگونی فعال می تواند منجر به افزایش جمعیت سلول های رده اسپرماتوژنز گردد(۲۱). در مطالعه حاضر شاخص مذکور تغییرات زیادی را نشان نمی دهد. هر چند که مصرف طولانی مدت متیل فنیدات باعث کاهش این شاخص گشته است ولی اختلاف معنی داری در میزان شاخص مذکور بین گروه های تحت مطالعه مشاهده نمی شود. افت شاخص RI در گروه های تحت درمان می تواند یکی از دلایل کاهش شاخص تمایز لوله ای(TDI) در گروه های مذکور باشد.

[Downloaded from sjimu.medilam.ac.ir on 2025-12-03]

[DOI: 10.18869/acadpub.sjimu.24.4.83]

با این وجود، با توجه به مقایسه شاخص RI بین گروه های مختلف می توان چنین استنباط کرد که مصرف متیل فنیدات به صورت کوتاه مدت یا بلندمدت تاثیر قابل توجهی بر جمعیت سلول های فعال و غیرفعال اسپرماتوگونی نداشته است. مطالعه مقاطع بافتی نیز نشان می دهد که در لوله هایی که دچار تغییرات ساختمانی از لحاظ جمعیت سلولی شده اند، سلول های اسپرماتوگونی نسبت به سایر سلول های رده اسپرماتوژنز از تغییرات کمتری برخوردار هستند. در مطالعه ای که بر روی موش های صحرایی از سن در حال رشد تا ابتدای بلوغ جنسی انجام گرفته است، اثرات مصرف مکرر متیل فنیدات با دو دوز ۲/۵ و ۵ میلی گرم مورد ارزیابی قرار گرفته است. نتایج مطالعه مذکور نشان دهنده بروز برخی تغییرات ریخت شناسی در اسپرماتوزوئیدها و افزایش تعداد سلول های اسپرماتوگونی در دوزهای بالای این دارو می باشد(۲۳). مطالعه مذکور بیان می دارد که استفاده از متیل فنیدات در دوران رشد باعث بروز اختلال در فعالیت بافت بیضه در زمان بلوغ جنسی می گردد.

مطالعات مشابه در خصوص بررسی اثرات متیل فنیدات بر پارامترهای دستگاه تناسلی نشان داده است که استفاده کوتاه مدت از این ترکیب باعث ایجاد برخی تغییرات در بافت بیضه و هورمون های مترشحه شده است. در حالی که مصرف بلند مدت متیل فنیدات باعث ایجاد حالت عادت یافتگی و مقاومت بافتی این دارو می گردد و مصرف یک باره متیل فنیدات هیچ گونه تغییری در ساختار و عملکرد بافت بیضه ایجاد نمی کند، بلکه تکرار مصرف این ترکیب باعث بروز حالت متفاوت در بافت بیضه می گردد(۱۴). نتایج حاصل از بررسی شاخص های اسپرمیوژنز در مطالعه حاضر نیز نشان می دهد که مصرف کوتاه مدت متیل فنیدات باعث کاهش شاخص اسپرمیوژنز(که نشان دهنده میزان تولید اسپرماتوزوئید است) در مقایسه با مصرف بلند مدت می گردد. این امر نشان می دهد که با تکرار مصرف متیل فنیدات در درازمدت فرآیند تولید اسپرماتوزوئید تقریباً مشابه گروه کنترل می شود. در این میان عدم تفاوت بین شاخص تجدید جمعیت در گروه های مختلف نشان می دهد که سلول های اسپرماتوگونی چندان تحت تاثیر اثرات متیل فنیدات قرار نگرفته اند. مطالعاتی که در زمینه اثرات ترکیباتی شبیه متیل فنیدات انجام گرفته است، نشان داده که هورمون های آندروژنی به دنبال مصرف این ترکیبات کاهش یافته اند، البته این کاهش به صورت گذرا بوده و در درازمدت تغییری را نشان نداده است(۱۴). در مطالعه حاضر با بررسی نتایج حاصل از مطالعه شاخص های بافتی اسپرم زایی و نتایج حاصل از مطالعات مشابه می توان استنباط نمود که تجویز کوتاه مدت متیل فنیدات به طور موقت از طریق کاهش هورمون های دخیل در اسپرم زایی می تواند بر فرآیند اسپرم زایی تاثیر بگذارد هر چند که در موارد تجویز بلند مدت روند تغییرات ایجاد شده تقلیل می یابد.

علاوه بر مطالعاتی که در انسان انجام شده است، مطالعات بر روی حیوانات آزمایشگاهی نشان می‌دهد که مصرف مت یل‌فنیدات باعث کاهش وزن می گردد(۲). مطالعات مختلف نشان داده است که مصرف متیل فنیدات با کاهش وزن بیضه همراه است. کاهش وزن بیضه نشان دهنده کاهش فعالیت و کاهش جمعیت سلول های زایگر بافت بیضه است(۲۴).

امروزه مشخص شده‌است که متیل فنیدات فعالیت گیرنده های دوپامین را تحت تاثیر قرار می دهد و در نتیجه انتقال دوپامین دچار اختلال می گردد. این ترکیب اثرات کمی بر سروتونین و نورآدرنالین دارد(۲۵،۲۶). بافت بیضه موش های صحرایی و انسان و سلول های اسپرماتوزوئید حاوی گیرنده های دوپامینی(D2) و گیرنده های آلفا و بتا آدرنرژیک می باشد(۲۷،۲۸).

نتایج مطالعه جانسو و همکاران نشان داده است که به دنبال مصرف متیل فنیدات با دو دوز ۵ و ۱۰ میلی گرم در موش های صحرایی تعداد سلول های اسپرماتید کاهش یافته است در حالی که تعداد سلول های اسپرماتوگونی تغییر چندانی نداشته است(۲). یافته های مطالعه حاضر نیز نشان می دهد که تعداد سلول های اسپرماتوگونی فعال و غیرفعال در گروه های مختلف اختلاف چندانی با هم ندارند. بنا بر این با توجه به نتایج حاصل از بررسی درصد اسپرماتوگونی های فعال و غیرفعال در این مطالعه و نیز نتایج حاصل از

[Downloaded from sjimu.medilam.ac.ir on 2025-12-03]

[DOI: 10.18869/acadpub.sjimu.24.4.83]

شمارش تعداد سلول های اسپرماتوگونی در مطالعات مشابه می توان به این نتیجه رسید که تغییرات سلول های اسپرماتوگونی به دنبال مصرف متیل فنیدات قابل ملاحظه نمی باشد. در این رابطه، نتایج تحقیقی مشابه بر روی موش های سوری بالغ که تحت درمان با متیل فنیدات قرار گرفتند نشان داد که تغییر در سطح هورمون های گونادوتروپینی و تستوسترون به همراه تغییرات عروقی و ادم بافت بینابینی متعاقب مصرف این ترکیب مشاهده شده است(۲۹).

بررسی تصاویر میکروسکوپ الکترونی در مطالعه حاضر نشان داد که عمده تغییرات ایجاد شده در بافت بیضه به صورت بی نظمی در غشای پایه دیواره لوله های اسپرم ساز، اختلال در اتصالات بین سلولی و تغییر شکل میتوکندری ها در برخی سلول های سرتولی می باشد. افزایش ضخامت غشای پایه می تواند منجر به افزایش ضخامت دیواره لوله های اسپرم ساز گردد(۳۰). در مطالعه حاضر افزایش ضخامت و بی نظمی غشای پایه در بافت بیضه موش های صحرایی درمان شده مشاهده شد. با این حال، تغییرات مذکور در گروه درمان بلند مدت بیشتر بود. امروزه مشخص شده است که افزایش ضخامت دیواره لوله های منی ساز که به دلیل افزایش حجم رشته های کلاژن به وجود می آید، باعث اختلال در فرآیند اسپرم زایی می گردد. این افزایش حجم رشته های کلاژن نشان دهنده اختلال در فعالیت سلول های فیبروبلاست موجود در اطراف لوله های منی ساز و بافت همبند بینابینی است(۳۱). بر اساس مطالعه آیدوس و همکاران، افزایش ضخامت دیواره لوله ها و تغییر شکل و ضخامت رشته های کلاژن سبب اختلال در آزاد شدن طبیعی اسپرماتوزوآ از اپیتلوم زایگر به داخل لومن لوله های اسپرم ساز شده و از این طریق در کاهش باروری نقش دارد(۳۲).

در مطالعه حاضر، تغییر شکل میتوکندری ها از حالت گرد و یک دست به اشکال غیر معمول نظیر دونات، کشیده و دارای تورم های کریستایی در برخی سلول های سرتولی مشاهده گردید. بروز این تغییرات ساختاری می تواند منعکس کننده تغییر در عملکرد این اندامک ها باشد(۳۲). امروزه مشخص شده است که متعاقب برخی بیماری ها، نقص های داخلی در ساختمان میتوکندری ها ایجاد می گردد(۳۳). میتوکندری ها در سلول های مختلف به اشکال متفاوتی مشاهده می گردند که نشان دهنده ویژگی های متابولیکی سلول ها است. اندازه و شکل میتوکندری ها می تواند در پاسخ به اختلالات متابولیسمی سلول افزایش یابد. گاهی میتوکندری های بزرگ در اثر اتصال چند میتوکندری به یکدیگر شکل می گیرند(۳۴). این احتمال وجود دارد که به دلیل افزایش ضخامت غشای پایه دیواره لوله های منی ساز و اختلال در روند عبور گلوکز، متابولیسم این ترکیب مختل شده و در نتیجه میتوکندری ها در سلول های سرتولی از سایر منابع اقدام به تامین لاکتات مورد نیاز برای تامین انرژی سلول های جنسی بنمایند که این امر ممکن است دلیلی بر تغییر شکل میتوکندری ها و افزایش اندازه آن ها باشد. در شرایط کمبود و فقر اکسیژن نیز میتوکندری های تغییر شکل یافته (میتوکندری های حلقوی) ایجاد می گردند(۳۱).

بر اساس مطالعه حاضر می توان نتیجه گرفت که مصرف داروی متیل فنیدات چه از منظر میکروسکوپ نوری و چه از نظر فراساختاری باعث ایجاد اختلال ساختاری و به دنبال آن اختلال عملکردی در بافت بیضه می گردد. این تغییر در صورت مصرف کوتاه مدت دارو شدیدتر بوده و در اثر مزمن و طولانی شدن مصرف، اثرات آن تقلیل و روند تخریبی آن کندتر می شود، که این قضیه به علت عادت پذیری بافت بیضه نسبت به این دارو است. از این رو به نظر می رسد مصرف این دارو برای کودکان مبتلا به اختلال تمرکز و بیش فعالی تهدیدی جدی برای باروری آن ها در آینده نباشد ولی مصرف دارو برای درمان افسردگی های مزمن و یا به عنوان داروی کمکی در ترک اعتیاد نسبت به کوکائین، که در این موارد گروه تحت درمان اغلب در سنین باروری خود هستند جای تامل دارد.

[Downloaded from sjimu.medilam.ac.ir on 2025-12-03]

[DOI: 10.18869/acadpub.sjimu.24.4.83]

References

1.Aitken RJ, Roman SD. Antioxidant systems and oxidative stress in the testes. Oxid Med Cell Longev 2008;1:15-24.
2.Cansu A, Ekinci O, Ekinci O, Serdaroglu A, Erdogan D, Kutay ZC, et al. Methylphenidate has dose dependent negative effects on rat spermatogenesis decreased round spermatids and testicular weight and increased P53 expression and apoptosis. Hum Exp Toxicol 2010; 30:1592-600.
3.Levin FR, Kleber HD. Attention deficit hyperactivity disorder and substance abuse: relationships and implications for treatment. Harv Rev Psychiatry1995; 2:246-58.
4.Kraus MF, Burch EA. Methylphenidate hydrochloride as an antidepressant controversy case studies and review. South Med J 1992; 85:985-91.
5.Doskoch P. Why is not Methylphenidate more addictive? Neuropsychiatry Rev2002;3: 19.
6.Markowitz JS, Logan BK, Diamond F, Patrick KS. Detection of the novel metabolite Methylphenidate after Methylphenidate overdose with alcohol congestion. J Clin Psychopharmacol 1999;19:362-66.
7.Steele M, Weiss M, Swanson J, Wang J, Prinzo RS, Binder CE. A randomized controlled effectiveness trial of OROS-Methylphenidate compared to usual care with immediate release Methylphenidate in attention deficit hyperactivity disorder. Can J Clin Pharmacol 2006;13:50-62.
8.Markowitz JS, Devane CL, Pestreich Lk, Patrick KS, Muniz R. A comprehensive in vitro screening of d- l- and dl- threo-methylphenidate an exploratory study. J Child Adolesc Psychopharmacol 2006;16:687-98.
9.Teo S, Stirling D, Thomas S, Hoberman A, Kiorpes A, Khetani V. A 90 day oral gavage toxicity study of D-Methylphenidate and DL-Methylphenidate in Sprague dawley Rats. Toxicology2002;179:183-96.
10.Jones JR, Caul WF, Hill JO. The effect of amphetamine on body weight and energy expenditure. Physiol Behav 1992;51:607-11.
11.Grabowski J, Roache JD, Schmitz JM, Rhoades H, Creson D, Korszun A. Replacement medication for cocaine dependence Methylphenidate. J Clin Psychopharmacol 1997;17:485-88.
12.Volz TJ. neuropharmacological mechanisms underlying the neuroprotective effects of Methylphenidate. Current Neuropharmacol 2008;6:379-85.
13.Chattejee S, Miller BT, Collis TJ, Nagamani M. Adverse effects of Methylhenidate on the reproductive axis of adolescent female Rats. Fertil Steril 2005;84: 1131-38.
14.Adriani W, Leo D, Guarino M, Natoli A, Diconsiglio E, Deangelis G, et al. Short term effects of adolescent Methylphenidate exposure on brain strial gene extension and sexual endocrine parameters in male Rats. Ann NY Acad Sci 2006; 1074: 52-73.
15.Tsai SC, Chiao YC, Lu CC, Doong ML, Chen YH, Shih HH, et al. Inhibition by amphetamine of testosterone secretion through a mechanism involving an increase of cyclic AMP production in Rat testes. Brit J Pharmacol1996;118:984-88.
16.Taghva M, Toutian Z, Fazelipour S. [Effects of formaldehyde on morphometric structure of testis in Balb/C Mice]. Med Sci J Islam Azad Uni2007;17:91-3.(Persian)
17.Fazelipour S, Hadipour JM, Tootian Z, Kiaei SB, Sheibani MT, Talaee N. The effect of chronic administration of Methylphenidate on morphometric parameters of testes and fertility in male Mice. J Reprod Infertil 2012;13:232-6.
18.Kianifard D, Hasanzadeh S, Kianifard L. The study of time dependent administration of Methylphenidate on the microscopic indices of spermatogenesis and sperm analysis in adult Rats. J Exp Integ Med 2013; 3:121-6.
19.Algahim MF, Yang PB, Wilcox VT, Burau KD, Swann AC, Dafny N. Prolonged Methylphenidate treatment alters the behavioral diurnal activity pattern of adult male Sprague dawley Rats. Pharmacol Biochem Behav 2009; 92:93-9.
20.Meistrich ML, Mohapatra B, Shirley CR, Zhao M. Roles of transition nuclear proteins in spermiogenesis. Chromosoma 2003;111:483-88.

[Downloaded from sjimu.medilam.ac.ir on 2025-12-03]

[DOI: 10.18869/acadpub.sjimu.24.4.83]

21.Shetty G, Wilson G, Huhtaniemi I, Shuttlesworth GA, Reissmann T, Meistrich ML. Gonadotropin releasing hormone analogs and testosterone inhibits the recovery of spermatogenesis in irradiated Rats. Endocrinology2000;141:1735-45.
22.Meistrich M, Wilson G, Porter K. Restoration of spermatogenesis in DBCP-treated Rats by hormone suppression. Toxicol Sci 2003;76:418-26.
23.Montagninia BG, Silvaa LS, Dossantosa AH, Anselmofrancic JA, Alvesfernandesb GS, Defatimapaccola S, et al. Effects of repeated administration of Methylphenidate on reproductive parameters in male Rats. Physiol Behav2014;133:122-9.
24.Lanning LL, Creasy DM, Chapin RE, Mann PC, Barlow NJ, Regan KS, et al. Recommended approaches for the evaluation of testicular and epididymal toxicity. Toxicol Pathol 2002;30:507-20.
25.Gray JD, Punsoni M, Tabori NE, Melton JT, Fanslow V, Ward MJ, et al. Methylphenidate administration to juvenile Rats alters brain areas involved in cognition, motivated behaviors appetite, and stress. J Neurosci 2007;2:7196-207.
26.Kuczenski R, Segal DS. Effects of Methylphenidate on extracellular dopamine serotonin and norepinephrine comparison with amphetamine. J Neurochem 1997; 68: 2032-37.
27.Adeoyaosiguwa SA, Gibbons R, Fraser LR. Identification of functional alpha2- and betaadrenergic receptors in mammalian spermatozoa. Hum Rep2006;21:1555-63.
28.Otth C, Torres M, Ramırez A, Fernandez JC, Castro M, Rauch MC, et al. Novel identification of peripheral dopaminergic D2 receptor in male germ cells. J Cell Biochem 2007;100:141-50.
29.Fazelipour S, Tootian Z, Saremi ZG, Shafii M, Sheibani MT, Kiaei SB, et al. Evaluation of histopathologic and histomorphometric changes of testicular tissue and gonadotropin levels following consumption of Methylphenidate in male Mice. Turk J Med Sci2014;44:554-9.
30.Cameron DF, Rountree J, Schultz RE, Repetta D, Murray FT. Sustained hyperglycemia results in testicular dysfunction and reduced fertility potential in BBWOR diabetic Rats. Ame Physiol Soc 1990;881-9.
31.Cameron DF, Murray FT, Drylie D. Interstitial compartment pathology and spermatogenic disruption in testes from impotent diabetic men. Anat Rec1985; 213:53-62.
32.Aydos K, Guven MC, Can B, Ergun A. Nicotine toxicity to the ultrastructure of the testis in rats. BJU Int200188:622-6.
33.Abdulghani MA, Defronzo R. Mitochondrial dysfunction in type 2 diabetes an update. US Endocrinol 2008;8:28-31.
34.Yoon YS, Yoon DS, Lim IK, Yoon SH, Chung HY, Rojo M. Formation of elongated giant mitochondria in DFO-induced cellular senescence involvement of enhanced fusion process through modulation of Fis1. J Cell Physiol 2006; 209:468-80.

[Downloaded from sjimu.medilam.ac.ir on 2025-12-03]

[DOI: 10.18869/acadpub.sjimu.24.4.83]

The Microscopic and Ultra Structural Study of Testicular Tissue Following Time Dependent Administration of Methylphenidate in Adult Rats

Mousavipourgohar Z[1], Kianifard D[1], Khalilzadeh E[1]*

(Received: January 9, 2016 Accepted: April 9, 2016)

Abstract

Introduction: Testicular tissue is susceptible to environmental risk factors. Structural and functional alterations in spermatogenesis are the most important factors involved in fertility complications. Methylphenidate is amphetamine derivatives. This drug can approve for treatment of attention-deficit/hyperactivity disorder (ADHD), tachycardia syndrome, narcolepsy, depression. There is a little data about the effects of methylphenidate on testicular tissue. In this study, time dependent effects of methylphenidate were evaluated on testicular tissue in microscopic and ultrastructural levels.

Materials & methods: 30 adult *Wistar* rats were divided into three groups as control, short-term methylphenidate (10 mg/kg/day) treated for two weeks and long-term methylphenidate (10 mg/kg/day) treated for eight weeks. Histomorphological and ultrastructural assessments were prepared on testicular tissue through routine histologic and electron microscopic methods.

Findings: Some alterations such as tubular atrophy and transformation and disarrangement of spermatogenic cells were observed in testicular tissue following time dependent administration of methylphenidate. Deformation of mitochondria, increment of collagen fibers and basement membrane thickness, were the main cellular and structural alterations observed in ultrastructural level.

Discussion & conclusions: The results of this study indicated that the process of spermatogenesis reduces temporary following short term administration of methylphenidate; however, it seems that repeated administration of methylphenidate progressively leads to some degrees of tissue habitation and resistance.

Keywords: Methylphenidate, Rat, Testicular tissue, Ultrastructure

1. Dept of Basic Sciences, Faculty of Veterinary Medicine, University of Tabriz, Tabriz, Iran
** Correspondin author Email:davoudkianifard@gmail.com*

Scientific Journal of Ilam University of Medical Sciences

[Downloaded from sjimu.medilam.ac.ir on 2025-12-03]

[DOI: 10.18869/acadpub.sjimu.24.4.83]