

## بررسی شیوع قارچ در کشت مایع گوش میانی بیماران مبتلا به اوتیت میانی سرروز در بیمارستان

### امیرالمومنین رشت طی سالهای ۸۲ و ۸۴

دکتر میر محمد جلالی<sup>۱</sup>، دکتر عبدالرحیم کوشا<sup>۱</sup>، دکتر سید جمال هاشمی<sup>۲</sup>، دکتر کامبیز فرقانپرست<sup>۳</sup>، دکتر حمیدرضا کریمی<sup>۴</sup>

تاریخ پذیرش: ۸۵/۲/۱۱

تاریخ دریافت: ۸۴/۱۱/۲۳

#### چکیده

**مقدمه:** اوتیت میانی سرروز بیماری شایعی در دوران کودکی است که عوامل مختلفی از جمله باکتریها در بروز آن دخیل هستند. ولی در تعداد بارزی از موارد، هیچ باکتری در مایع گوش میانی یافت نمی شود. قارچ ها به عنوان پاتوژن های مسبب سینوزیت شناخته شده اند و از این نظر تشابه زیادی بین عفونت های حفره گوش میانی و سینوس های پارانازال وجود دارد. تحقیق حاضر به منظور تعیین فراوانی نسبی عناصر قارچی در نمونه های نسج آدنوئید و مایع گوش میانی انجام شد.

**مواد و روش ها:** از بیماران مبتلا به اوتیت میانی سرروز مراجعه کننده به بیمارستان امیرالمومنین رشت از دی ماه سال ۱۳۸۳ تا دی ماه سال ۱۳۸۴ تعداد ۷۴ بیمار به صورت متوالی و غیر احتمالی به ترتیب مراجعه، مورد بررسی قرار گرفتند. پس از پاک کردن سرومن گوش خارجی و ضد عفونی کردن با بتادین به مدت ۱ دقیقه، میرنگوتومی قدامی تحتانی انجام شد. مایع گوش میانی آسپیره و در سرم فیزیولوژی استریل جمع آوری شد. بافت آدنوئید توسط کورت برداشته و در سرم فیزیولوژی استریل دیگری جمع آوری گردید. در مجموع ۱۰۰ نمونه مایع گوش میانی و ۷۴ نمونه نسج آدنوئید مورد بررسی قرار گرفت. نمونه ها جهت بررسی روی ظرف یخ حداکثر تا مدت زمان ۵ ساعت به آزمایشگاه رفرانس قارچ شناسی منتقل می شدند. برای بررسی ارتباط کشت های مثبت مایع گوش میانی و نسج آدنوئید از آزمون آماری دقیق فیشر استفاده شد.

**یافته های پژوهش:** نتایج نشان داد که کشت نمونه آدنوئید در ۶ مورد ( ۸/۱ % ) و کشت مایع گوش میانی در ۱۰ مورد ( ۱۰ % ) جهت وجود قارچ مثبت بود. تنها یک نمونه مثبت نسج آدنوئید گونه ای از فوزاریوم بود. در بقیه نمونه ها انواع مختلف آسپرژیلوس به ویژه آسپرژیلوس فومیگاتوس دیده شد.

**نتیجه گیری نهایی:** با توجه به وجود عناصر قارچی در گوش میانی، احتمال داده می شود که پاسخ آلرژیک به قارچ ها مسئول بعضی موارد اوتیت میانی سرروز مقاوم باشد.

#### واژه های کلیدی: اوتیت میانی سرروز، مایع گوش میانی، قارچ

۱- استادیار گوش، گلو، بینی و جراحی سرو گردن، استادیار دانشگاه علوم پزشکی گیلان- نویسنده مسوول: E.mail:

mmjalali@gmail.com

۲- دانشیار گروه قارچ شناسی، دانشکده بهداشت، دانشگاه علوم پزشکی تهران

۳- دانشیار گروه میکروبیولوژی دانشگاه علوم پزشکی گیلان

۴- دستیار تخصصی گوش، حلق و بینی و جراحی سرو گردن، دانشگاه علوم پزشکی گیلان

## مقدمه

اوتیت گوش میانی دومین بیماری شایع در کودکان (۱) و شایع ترین اندیکاسیون استفاده از درمان ضد میکروبی و جراحی در این گروه سنی است (۲،۳). در ۱۰ درصد موارد مایع گوش میانی پس از یک حمله عفونت حاد گوش میانی برای بیش از ۳ ماه باقی می ماند (۱،۳). کاهش شنوایی همراه با اوتیت مدیای سرورز بر روی تکامل گفتاری و زبانی کودک اثر سوء بالقوه ای دارد (۱). در بسیاری از بیماران مبتلا به اوتیت میانی سرورز شروع بیماری آرام بوده و بدون وجود اوتیت میانی حاد (AOM) از نظر بالینی است. در این دسته از بیماران، اوتیت میانی ترشیحی مطرح است. تحریک آنتی ژنی در گوش که به علت عفونت قبلی حساس گردیده است منجر به تجمع مایع مکرر در غیاب هر گونه عفونت بالینی حاد می شود (۲).

علت زمینه ای اوتیت میانی حاد یا سرورز، نوع درمان را مشخص می کند. عوامل میزبانی مختلف و علل عفونی گوناگونی در بروز AOM و اوتیت میانی سرورز (SOM) دخیل هستند. از عوامل میزبانی می توان اختلال آناتومیکی یا فیزیولوژیکی شیپور استاش، حرکت رو به عقب ارگانیسیم ها از نازوفارنکس، آلرژی، تماس با محرک های محیطی و سوء عملکردی مژه ای را نام برد. ویروس ها و باکتری های مختلف به عنوان علل شایع اوتیت میانی شناخته شده اند، ولی در تعداد بارزی از موارد علیرغم درمان طبی مناسب برای عوامل میزبانی و عفونی مذکور بهبودی حاصل نمی شود. در این موارد کشت روتین باکتریایی و ویروسی منفی است که بیانگر وجود سایر پاتوژن ها می باشد (۴).

قارچ ها بی شک در محیط پراکنده اند و پاتوژن مهم سینوزیت محسوب می شوند. تشابه بسیاری بین سینوس های پارانازال و حفره گوش میانی وجود دارد. از لحاظ آناتومیکی حفره گوش میانی از طریق شیپور استاش، و سینوس های پارانازال در تماس با حلق بینی، حفره بینی و کام هستند.

تشابه آناتومیکی، هیستولوژیکی و عملکردی حفره گوش میانی با سینوس ها این تئوری را مطرح می نماید که قارچ ها ممکن است در بروز AOM و SOM نقش داشته باشند (۴).

با توجه به اینکه حفره گوش میانی مثل سایر مایعات درونی بدن به طور طبیعی فاقد عوامل

میکروبی است (۵)، لذا مشاهده باکتری یا قارچ در این مایع می تواند نشانه دهنده نقش آنها در ایجاد بیماری باشد.

حضور قارچ ها در نازوفارنگس و نقش مهم آن ها در التهاب سینوس های پارانازال که به تازگی مشخص شده است، این سووال را مطرح می سازد که آیا قارچ ها مسوول بروز بیماری گوش میانی در بعضی موارد SOM و AOM هستند (۴). این نکته که میکروارگانیسیم ها می توانند از طریق شیپور استاش از نازوفارنگس به حفره گوش میانی رسیده و سبب عفونت آن گردند از قبل مطرح بوده است (۶). علیرغم تحقیقات گسترده در مورد عوامل باکتریایی AOM و SOM وجود درصد قابل ملاحظه ای (۲۵%) از نمونه های گوش میانی که حتی با PCR از نظر باکتریایی منفی هستند (۷)، تحقیقات قارچ شناسی در این زمینه بسیار محدود است. از جهت دیگر شیوع عفونت قارچی در سال های اخیر افزایش یافته است و این به علت افزایش بیماران مبتلا به اختلال ایمنی، مصرف داروهای سرکوب کننده ایمنی، مصرف گسترده آنتی بیوتیک های وسیع الطیف و... می باشد (۶). لذا با توجه به مراتب بالا بر آن شدیم که با استفاده از انجام کشت، وجود احتمالی قارچ ها را در ترشحات گوش میانی SOM و نسوج آدنوئید بیماران مبتلا مشخص نمائیم. بدیهی است که با توجه به تاثیر اوتیت میانی سرورز بر روی شنوایی فرد و در نتیجه عواقب حاصله از آن، درمان موثر این دسته از بیماران بسیار مهم است. آنتی بیوتیک های مرسوم در ۴۵% موارد تا یک ماه و در ۶۰% موارد تا دو ماه سبب بهبودی اوتیت میانی سرورز می گردند (۲). بقیه موارد که به درمان آنتی بیوتیکی مقاوم هستند تحت اقدامات دیگری از جمله گذاشتن گرومت و آدنوئیدکتومی قرار می گیرند. چنانچه نقش قارچ ها در بروز اوتیت میانی سرورز مشخص شود، این احتمال وجود دارد که استفاده از درمان ضد قارچی به این دسته از بیماران کمک نماید.


## مواد و روشها

در این مطالعه مقطعی تعداد ۷۴ بیمار در محدوده سنی ۱-۱۴ سال مبتلا به اوتیت میانی سرروز مراجعه کننده به بیمارستان امیرالمومنین (ع) رشت در فاصله زمانی دی ماه ۱۳۸۳ لغایت دی ماه ۱۳۸۴ به صورت غیر احتمالی و پی در پی مورد بررسی قرار گرفتند. معیار انتخاب بیماران، مشاهده تجمع مایع در پشت پرده گوش آنان به مدت حداقل ۳ ماه و عدم پاسخ به درمان های آنتی بیوتیکی بود. در ضمن یافته های تیمپانومتری نیز در آنان تایید کننده SOM بود. ابتدا گوش خارجی به وسیله بتادین برای یک دقیقه ضدعفونی شده و از سرومن پاک گردید. سپس آسپیراسیون مایع گوش میانی با استفاده از آنژیوکت صورتی رنگ متصل به سرنگ ۲۰ سی سی صورت گرفت. مایع مربوطه در ظرف استریل دربسته درون ظرف حاوی یخ نگهداری و حداکثر تا مدت ۵ ساعت به آزمایشگاه رفرانس قارچ شناسی در دانشکده بهداشت دانشگاه تهران ارسال می شد. در مجموع ۷۴ مورد آدنوتید و ۱۰۰ مورد مایع گوش

میانی کشت داده شد. از نمونه مایع گوش میانی اسمیر تهیه و با محلول هیدروکسید پتاسیم ۱۰٪ مورد مطالعه مستقیم میکروسکوپی قرار گرفت. همچنین بر روی آگار مخصوص (محیط کشت سابورو و محیط BHI) کشت داده شد. نمونه هایی از لحاظ عفونت قارچی مثبت در نظر گرفته می شدند که در دید مستقیم اسمیر و کشت هر دو مثبت بودند. برای بررسی ارتباط کشت های مثبت مایع گوش میانی و نسج آدنوتید از تست آماری دقیق Fisher و نرم افزار SPSS استفاده شد.

## یافته های پژوهش

در بررسی نتایج، نمونه کشت های آدنوتید در ۶ مورد (۸/۱٪) و نمونه کشت های مایع گوش میانی در ۱۰ مورد (۱۰٪) مثبت بود. تنها در یک مورد هم کشت آدنوتید و هم کشت مایع گوش میانی از لحاظ قارچ مثبت گزارش گردید. شایع ترین گونه قارچی که از کشت مایع گوش میانی به دست آمد *Aspergillus fumigatus* بود که ۷۰٪ موارد را تشکیل می داد (تصویر ۱). فراوانی نسبی سایر قارچها در جدول ۱ آمده است.

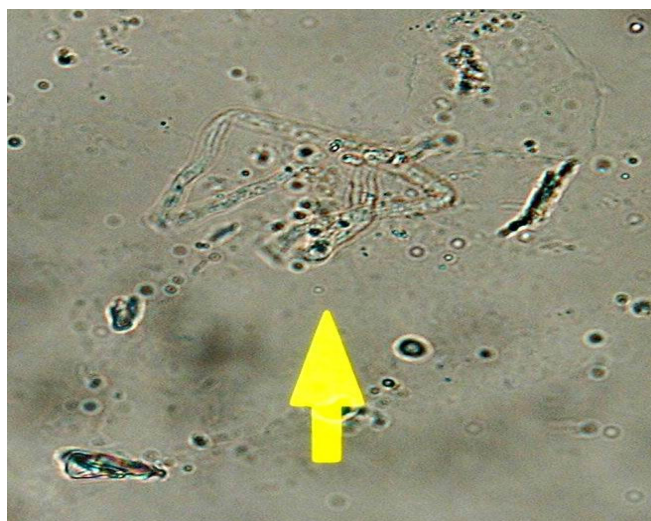


مبتلا

بررسی شیوع قارچ در کشت مایع گوش میانی بیماران مبتلا به اوتیت سرروز ...

جدول ۱- فراوانی قارچ های جدا شده از ترشحات گوش میانی و نسج آدنوئید بیماران مبتلا به اوتیت میانی سرروز مراجعه کننده به بیمارستان امیرالمومنین رشت ( دی ماه ۱۳۸۲ تا دی ماه ۱۳۸۴ )

نوع قارچ مشاهده شده	تعداد (در نمونه مایع گوش میانی)	تعداد (در نمونه نسج آدنوئید)
آسپرژیلوس فومیگاتوس	۷	۲
آسپرژیلوس فلاووس	۲	۲
آسپرژیلوس نیگر	۱	۰
آسپرژیلوس ترئوس	۰	۱
فوزاریوم	۰	۱
جمع	۱۰	۶



تصویر ۲- هیف قارچی دارای دیواره عرضی در اسمیر نمونه گوش میانی

### بحث و نتیجه گیری

شایع ترین نمونه قارچ بدست آمده آسپرژیلوس بود. آسپرژیلوس قارچ ساپروفیتی است که تقریباً در همه جا یافت می شود و می تواند سبب آلرژی در افراد سالم، رینو سینوزیت، گرانولوم پارانازال، پنومونی و اندوکاردیت شود. بررسی های اپیدمیولوژیک نشان داده اند که وضعیت ایمنی بیمار مهمتر از پاتوژنیسیته خود قارچ می باشد. آسپرژیلوس فومیگاتوس شایع ترین گونه ای است که سبب بیماری در انسان می شود. آسپرژیلوس فلاووس بطور شایعی در

قارچ ها فلور طبیعی حفره دهان و بینی محسوب می شوند و نقش آنها در پاتوژنز بیماری سینوس شناخته شده است. در این مطالعه، در ۱۰٪ از نمونه های مایع گوش میانی عناصر قارچی مشاهده شد ولی ارتباط آماری معنی داری بین وجود قارچ در مایع گوش میانی و نسج آدنوئید مشاهده نشد ( $p = 0/461$ ). این احتمال وجود دارد که پاسخ آلژیک به قارچ ها مسئول بعضی موارد اوتیت میانی سرروز مقاوم باشد.

اگرچه قارچ ها در ۱۰% نمونه مایع گوش میانی بیماران یافت شده است ولی بررسی دقیق تر با روش PCR از نمونه گوش میانی و تحقیقات بیشتر بر روی تاثیر داروهای ضد قارچی در میان این دسته از بیماران ضروری به نظر می رسد.

### سپاسگزارى

بدین وسیله از مسئولین محترم معاونت پژوهشی دانشگاه علوم پزشکی و خدمات درمانی گیلان که اعتبار این تحقیق را تامین نموده اند تشکر می گردد.

بیماری قارچی تهاجمی مزمن دیده می شود. اسپرژیلوس قارچی است که به صورت میسیلیوم تیغه دار بدون پیگمان با قطر ۵-۲ میکرومتر مشاهده

شده و شاخه های آن به صورت منظم و با زاویه ۴۵ درجه می باشد (تصویر ۲). در روی محیط کشت سابورو در دمای ۲۷-۲۵ درجه سانتیگراد کلونی های آن بعد از ۲-۱ روز مشخص می شوند (۸،۹)

بعضی عوامل فرد را مستعد به عفونت با اسپرژیلوس می کنند که از آن جمله می توان نوتروپنی، مصرف طولانی مدت کورتیکواستروئیدها با مقادیر بالا، دریافت داروهای سیتوتوکسیک، دیابت، لوسمی و ایدز را نام برد (۸).

### References

1. Bluestone CD, Klein JO. Otitis media in infants and children. Philadelphia: WB Saunders; 1988, p 489
2. Inglis G. Acute otitis media and otitis media with effusion. In: Cummings, Flint, Harker, Haughey, Richardarson et al. Cummings otolaryngology- head & neck surgery. Mosby, Inc. 4<sup>th</sup> ed 2005, pp 4445-4468
3. Teele DW, Klein JO, Rosner B. Greater Boston Otitis Media Study Group. Middle ear disease in the practice of pediatrics: burden during the first five years of life. JAMA 1983, 249:1026
4. Kim EJ, Catten MD, Lalwani AK. Detection of fungal DNA in effusion associated with acute and serous otitis media. The American laryngological, Rhinological & Otological Society, Inc. 2002, 112(11): 2037-2041
5. Van Burik JA, Myerson D, Schreckhise RW, et al. Panfungal PCR assay for detection of fungal infection in human blood specimens. Journal of Clinical Microbiology 1998, 36(5): 1169-117
6. Kulekci M, Ciftci M, et al. PCR analysis of actinobacillus actinomycete micromitan porphyromonas gingivalis, treponema denticola and fusobacterium nucleatum in middle ear effusion. Anarobe 2001, 7:241-246
7. Panu H, Lars P, et al. Clinically applicable multiplex PCR for four middle ear pathogens. Journal of Clinical Microbiology 2000, 38(1): 125-132
8. Bennett JE. Aspergillosis. In: Kasper, Braunwald, Fauci, et al. Harrison's principles of internal medicine. 16<sup>th</sup> ed Mc Graw-Hill 2005; pp 1188-1190
9. Mc Adam AJ, Sharpe AH. Infectious diseases. In: Kumar, Abbas, Fausto. Rubbins and Cotran pathologic basis of disease. Elsevier. 7<sup>th</sup> ed. 2005; pp 399-400

***Frequency of fungi in the middle ear effusion of patients suffering from serous otitis media in Rasht Amiralmomenin Hospital (2004 – 2005 )***

*Jalali M.M<sup>1</sup>., Koosha A<sup>2</sup>., Hashemi S.J<sup>2</sup>., Forghanparast K<sup>3</sup>., PhD., Karimi H.R<sup>4</sup>.*

---

**Abstract**

**Introduction:** Serous otitis media (SOM) is a common disease of childhood with different etiology. However, in a significant number of cases, bacteriological cultures are negative. There are many similarities between middle ear cavity and paranasal sinuses. Fungi are known as main causes of sinusitis. This research was conducted in order to find any evidence of fungal presence in middle ear cavity.

**Materials&Methods:** 74 patients with serous otitis media admitted in Rasht Amiralmomenin Hospital from Dec 2004 to Dec 2005 were sequentially studied. Following cleaning cerumen of external ear canal and disinfection with betadin for 1 minute, an anterior inferior myringotomy was performed. Middle ear fluid was aspirated and collected in sterile saline. Adenoid tissue was also collected following adenoidectomy and collected in separate sterile saline. Both specimens were transferred to a reference mycology laboratory in ice box in less than 5 hours.

**Results:** 100 specimens of middle ear fluid and 74 specimens of adenoid tissue were mycologically investigated. Fungi were isolated from 6 specimens of adenoid tissues and 10 specimens of middle ear fluid. Only one of them was *Fusarium* sp. and the rest were different species of *Aspergillus* with predominance of *Aspergillus fumigatus*.

**Conclusion:** Fungal elements were seen in 10 percent of middle ear effusions. An allergic response to fungi may be responsible for persistent serous otitis media.

**Keywords:** Serous otitis media, middle ear effusion, fungus

---

1. Assistant Professor of Otolaryngology & Head and Neck Surgery, Guilan Medical University science

2. Associated Prof. of Mycology, Health Faculty, Tehran Medical University

3. Associated Prof. of Microbiology, Guilan Medical University

4. Resident of Otolaryngology & Head and Neck Surgery, Guilan Medical University