

بررسی اثر محافظتی عصاره هیدروالکلی برگ به (Cydonia oblonga) بر تغییرات ساختمانی بافت بیضه القاء شده توسط مونوسدیم گلوتامات در موش های صحرایی بالغ

ژیلا حمیدی^۱، داوود کیانی فرد^{۱*}، غلامرضا وفایی سیاح^۱، رضا حضرتی^۱

(۱) گروه علوم پایه، دانشکده دامپزشکی، دانشگاه تبریز، تبریز، ایران

تاریخ دریافت: ۹۴/۶/۱۵

تاریخ پذیرش: ۹۴/۹/۷

چکیده

مقدمه: مونوسدیم گلوتامات به عنوان تشدیدکننده طعم به مواد غذایی افزوده می شود. در مطالعات مختلف، به برخی اثرات این ترکیب بر اختلالات ساختاری و عملکردی دستگاه تناسلی نر و کاهش باروری اشاره شده است. با توجه به وجود اثرات اکسیداتیو مونوسدیم گلوتامات و وجود خواص آنتی اکسیدانی برگ درخت به، در این تحقیق اثرات حفاظت کننده عصاره برگ به در کاهش تغییرات ساختاری و عملکردی بافت بیضه متعاقب مصرف مونوسدیم گلوتامات بررسی گردید.

مواد و روش ها: تعداد ۶۰ سر موش صحرایی بالغ به شش گروه (۱ گروه کنترل؛ ۲ گروه مونوسدیم گلوتامات (30 mg/kg/day i.p.)+عصاره برگ به (i.p.)؛ ۳ گروه مونوسدیم گلوتامات (60 mg/kg/day i.p.)؛ ۴ گروه مونوسدیم گلوتامات (30 mg/kg/day i.p.)+عصاره برگ به (p.o.)؛ ۵ گروه مونوسدیم گلوتامات (60 mg/kg/day i.p.)+عصاره برگ به (500 mg/kg/day p.o.) و ۶ گروه کنترل+عصاره برگ به (500 mg/kg/day p.o.) تقسیم بندی شدند. در پایان هفته هشتم، مطالعات هیستومورفومتری و ارزیابی اسپرματοژنز بر روی نمونه های بافت بیضه انجام شد.

یافته های پژوهش: نتایج این مطالعه نشان داد که مصرف مونوسدیم گلوتامات موجب ایجاد تغییرات ساختاری و عملکردی نظیر تغییر شکل لوله های اسپرم ساز و اختلالات اسپرματοژنز در بافت بیضه می گردد و استفاده از عصاره برگ به، باعث کاهش تغییرات ایجاد شده می شود.

بحث و نتیجه گیری: با توجه به نتایج این مطالعه استنباط می شود که استفاده از ترکیبات آنتی اکسیدانی نظیر برگ به، می تواند در کاهش اختلالات ساختاری بافت بیضه به دنبال مصرف مونوسدیم گلوتامات موثر باشد.

واژه های کلیدی: هیستومورفومتری، مونوسدیم گلوتامات، برگ به، موش صحرایی، بافت بیضه

* نویسنده مسئول: گروه علوم پایه، دانشکده دامپزشکی، دانشگاه تبریز، تبریز، ایران

مقدمه

مونوسدیم گلوتامات، ترکیب نمک سدیم و L-اسید گلوتامیک است و به عنوان تشدیدکننده طعم به مواد غذایی اضافه می‌گردد (۱). اسید گلوتامیک از اسیدهای آمینه موجود در فرآورده های طبیعی است (۲). برخی مطالعات به اثرات سمیت بافتی این ترکیب بر بافت های انسانی و حیوانی اشاره کرده اند (۳). مشخص شده است که مصرف مونوسدیم گلوتامات از طریق تولید ترکیبات فعال نظیر پراکسید هیدروژن و رادیکال های اکسیژن، باعث ایجاد فرآیند استرس اکسیداتیو می‌شود. ترکیبات فعال اکسیژن با پراکسیداسیون چربی های غشای سلول منجر به مرگ سلولی می‌گردد (۴). در این زمینه، آسیب های مغزی و اختلالات غدد درون ریز به دنبال مصرف مونوسدیم گلوتامات گزارش شده است (۵،۶). کاهش باروری، کاهش میزان رشد، کاهش اندازه گندهای جنسی، خونریزی بافت بیضه و اختلال در تولید اسپرماتوزوئید از اثرات ترکیب مذکور بر دستگاه تناسلی نر می‌باشد (۷-۹). امروزه استفاده از گیاهان دارویی در درمان بیماری های مختلف به دلیل اثربخشی و هم خوانی با سیستم های بیولوژیک، بسیار مورد توجه قرار گرفته است. میوه درخت به، دارای خواص آنتی اکسیدانی و ضد میکروبی می‌باشد (۱۰). برگ درخت به، دارای خواص مختلف تسکین دهنده، ضد تب و ضد اسهال می‌باشد (۱۰). در این رابطه، گلیکوزیدهای فلاوونول متعددی از برگ درخت به، در مطالعات مختلف گزارش شده است (۱۰). درخت به دارای خواص متعددی نظیر ضد اسهال، ترمیم کننده زخم، ضد التهاب، ضد استفراغ می‌باشد. میوه به، در درمان خونریزی های هموروئیدی استفاده می‌شود. مطالعات فارماکولوژیک به اثرات ضد میکروبی، ضد زخم، ضد حساسیت، ضد دیابتی و اثراتی نظیر خاصیت آنتی اکسیدانی، ضد همولیزی و کاهش دهنده چربی درخت به، اشاره کرده اند (۱۱). مطالعات بسیار اندکی در خصوص اثرات میوه درخت به، بر میزان میل جنسی و باروری انجام شده است (۱۱) با این وجود تا کنون مطالعه ای در مورد اثرات برگ درخت به، بر ساختمان بافت شناسی بیضه و اثرات آنتی اکسیدانی آن صورت نگرفته است. با توجه به وجود خواص آنتی اکسیدانی

برگ به، و نیز به دلیل وجود اثرات سمیت بافتی مونوسدیم گلوتامات بر بافت بیضه که می‌تواند از طریق ایجاد استرس اکسیداتیو القاء گردد، در این مطالعه اثرات حفاظت کننده عصاره برگ درخت به، بر تغییرات سلولی و بافت شناسی بیضه متعاقب مصرف وابسته به مقدار مونوسدیم گلوتامات با استفاده از مدل حیوانی بررسی گردید.

مواد و روش ها

حیوانات: برای انجام این تحقیق از موش های صحرایی نر بالغ با میانگین وزن ۱۲۰±۲۰ گرم استفاده گردید. حیوانات در محل پرورش و نگهداری حیوانات آزمایشگاهی بخش فیزیولوژی دانشکده دام پزشکی دانشگاه تبریز نگهداری شدند. شرایط نگهداری و تغذیه تمام حیوانات یکسان بود. این حیوانات توسط پلت تغذیه شدند و آب مصرفی آن ها از آب معمولی شهری تامین گردید. موش های صحرایی در درجه حرارت ۲۲±۲ درجه سانتی گراد و تحت شرایط ۱۲ ساعت روشنایی و ۱۲ ساعت تاریکی نگهداری شدند. تمام مراحل کار با حیوانات آزمایشگاهی زیر نظر دانشگاه تبریز و بر اساس استانداردهای وزارت بهداشت، درمان و آموزش پزشکی (مصوبه ۲۸ فروردین ۱۳۸۵) بر مبنای پروتوکل هلسنیکی (Helsinki, Finland, 1975) انجام گرفت.

گروه بندی: تعداد ۶۰ سر موش های صحرایی به شش گروه آزمایشی تقسیم شدند. گروه ها شامل گروه کنترل: موش های صحرایی بالغ و سالم که تحت هیچ گونه درمانی قرار نگرفتند؛ گروه های درمان ۱ و ۲: در این گروه ها مونوسدیم گلوتامات به ترتیب به میزان ۳۰ و ۶۰ میلی گرم/کیلوگرم وزن بدن استفاده شد؛ گروه های درمان ۱ و ۲ به همراه عصاره: در این گروه ها عصاره برگ به، به میزان ۵۰۰ میلی گرم/کیلوگرم وزن بدن در موش های دریافت کننده مونوسدیم گلوتامات استفاده گردید؛ گروه کنترل به همراه عصاره: در این گروه حیوانات تنها عصاره برگ به دریافت نمودند. در تمام گروه ها در انتهای هفته هشتم نمونه گیری از بافت بیضه به عمل آمد. جهت یکسان بودن شرایط استرس، به موش های گروه کنترل همانند سایر گروه ها، هم حجم با محلول مونوسدیم گلوتامات، آب مقطر

به صورت داخل صفاقی و هم حجم با عصاره برگ به، آب مقطر به روش گاوژ دهانی در طول مدت آزمایش تجویز شد.

تهیه مونسدیم گلوتامات و عصاره برگ به: مونسدیم گلوتامات (L-Glutamic acid monosodium salt hydrate, sigma-aldrich, St Louis, MO 63178 USA) به میزان ۳۰ و ۶۰ میلی گرم به ازای هر کیلوگرم وزن بدن به صورت داخل صفاقی تزریق گردید. برگ درخت به، پس از خشک شدن به دور از نور آفتاب توسط آسیاب به پودر تبدیل شده و سپس توسط اتانول ۵۰ درصد به نسبت ۱ به ۳ (وزن به حجم) به مدت ۱۵ روز خیسانده شد. در نهایت محلول هیدروالکلی از تفاله برگ توسط کاغذ صافی واتمن جداسازی شد. سپس با تقطیر الکل، ماده استخراج شده تا حد مطلوب تغلیظ گردید و تا زمان استفاده در دمای ۲۰- درجه سانتی گراد نگهداری شد (۱۲).

نمونه برداری و مطالعات هیستومورفومتری: حیوانات توسط دز بالای کتامین و رامپون آسان کشی شدند سپس بیضه ها از بدن حیوانات جدا شدند و جهت انجام مطالعات بافت شناسی در محلول فرمالین سرم فیزیولوژی ۱۰ درصد قرار گرفتند. متعاقب فرآیند تثبیت بافتی، مراحل پاساژ بافت، قالب گیری، برش قالب های پارافینی و رنگ آمیزی به روش های هماتوکسیلین-اوتوزین و پرپودییک اسید شیف بر روی نمونه ها صورت گرفت. به منظور مطالعه هیستومورفومتری بیضه، اسلایدهای تهیه شده با درشت نمایی های مختلف با کمک عدسی مدرج مورد بررسی قرار گرفتند. در مطالعه مورفومتری بافت بیضه، فاکتورهای نظیر ضخامت کپسول همبندی، قطر خارجی لوله های منی ساز، ضخامت اپی تلیوم لوله های اسپرم ساز، قطر داخلی (لومن) لوله های اسپرم ساز در گروه های مختلف اندازه گیری شده و با هم مقایسه گردید. به منظور شمارش تعداد سلول های دیواره لوله های اسپرم ساز، با استفاده از عدسی چشمی مشبک ۱۰× مدل نیکون، تعداد ۲۰ مقطع عرضی از لوله های اسپرم ساز در هر اسلاید مورد شمارش قرار گرفت. حتی الامکان سعی

شد تا از لوله هایی با مقطع عرضی گرد و سایز تقریباً یکسان استفاده شود.

به منظور ارزیابی اسپرماتوژنز در لوله های منی ساز، از سه شاخص تمایز لوله ای (TDI)، ضریب اسپرمیوژنز (SPI) و شاخص تجدید جمعیت (RI) استفاده شد. برای محاسبه شاخص تمایز لوله ای، درصد لوله های اسپرم ساز که شامل سه یا بیش از سه ردیف از سلول های رده اسپرماتوژنز تمایز یافته از اسپرماتوگونی باشد، محاسبه گردید. به منظور محاسبه ضریب اسپرمیوژنز، نسبت لوله های منی ساز حاوی اسپرم به لوله های فاقد اسپرم محاسبه شد. جهت محاسبه شاخص RI، نسبت سلول های اسپرماتوگونی فعال به سلول های اسپرماتوگونی غیر فعال در لوله های منی ساز، محاسبه گردید (۱۳،۱۴).

آنالیز آماری: در این مطالعه، نتایج با استفاده از بسته نرم افزاری GraphPad PRISM نسخه 5.04 بررسی گردیدند. جهت آنالیز داده ها از آنالیز واریانس یک طرفه و تست تکمیلی توکی برای مقایسه میانگین های به دست آمده بین گروه های مورد مطالعه استفاده گردید. مقدار ($P < 0.05$) برای تعیین سطح معنی داری بین گروه ها در نظر گرفته شد.

یافته های پژوهش

ارزیابی هیستومورفومتری بافت بیضه: نتایج حاصل از اندازه گیری ضخامت کپسول همبندی بیضه نشان داد که مصرف طولانی مدت مونسدیم گلوتامات باعث افزایش ضخامت کپسول می گردد. در این خصوص استفاده از عصاره برگ به، موجب کاهش ضخامت کپسول همبندی بیضه در مقایسه با گروه های دریافت کننده مونسدیم گلوتامات شد با این وجود، تغییرات مشاهده شده معنی داری نبود (جدول شماره ۱). کاهش معنی دار قطر خارجی لوله های اسپرم ساز در تمام گروه ها در مقایسه با گروه کنترل مشاهده گردید. میانگین قطر داخلی لوله های اسپرم ساز متعاقب مصرف طولانی مدت مونسدیوم گلوتامات افزایش یافت، هر چند که این اختلاف بین گروه های مختلف معنی دار نبود. میانگین ارتفاع اپی تلیوم لوله های اسپرم ساز در گروه های متعاقب مصرف مونسدیم

گلوتامات و عصاره برگ به، در مقایسه با گروه کنترل کاهش معنی داری یافت (جدول شماره ۱).

نتایج حاصل از شمارش سلول های دیواره لوله های منی ساز: نتایج حاصل از شمارش سلول های اسپرماتوگونی نشان داد که استفاده از مونوسدیم گلوتامات باعث کاهش معنی دار ($P < 0.05$) جمعیت سلول ها در مقایسه با گروه کنترل می گردد. استفاده از عصاره برگ به، موجب افزایش غیر معنی دار ($P < 0.05$) تعداد سلول های اسپرماتوگونی گردید. در این میان، کاهش معنی دار ($P < 0.05$) تعداد سلول های اسپرماتوگونی تنها بین گروه کنترل و گروه های دریافت کننده مونوسدیم گلوتامات مشاهده گردید (جدول شماره ۲). میانگین تعداد سلول های سرتولی موجود در بخش قاعده ای لوله های اسپرم ساز در تمام گروه های تحت درمان در مقایسه با گروه کنترل کاهش معنی داری ($P < 0.05$) نشان داد. هم چنین، در گروه هایی که علاوه بر مونوسدیم گلوتامات، عصاره نیز دریافت نمودند، تعداد سلول های مذکور در مقایسه با گروه هایی که تنها مونوسدیم گلوتامات دریافت نمودند افزایش معنی داری ($P < 0.05$) نشان داد. میانگین تعداد سلول های اسپرماتوسیت اولیه در گروه های دریافت کننده مونوسدیم گلوتامات در مقایسه با گروه کنترل کاهش معنی داری ($P < 0.05$) نشان داد. هم چنین، تعداد این سلول ها در گروه مونوسدیم گلوتامات به میزان ۳۰ mg/kg، در مقایسه با گروه کنترل+عصاره و گروه مونوسدیم گلوتامات به میزان ۳۰ mg/kg همراه با عصاره کاهش معنی داری یافت ($P < 0.05$). نتایج حاصل از شمارش تعداد سلول های اسپرماتید نشان داد که آن دسته از گروه های آزمایشی که مونوسدیم گلوتامات دریافت کرده بودند، به طور معنی داری ($P < 0.05$) از اسپرماتیدهای کمتری

در مقایسه با گروه کنترل برخوردار بودند. هم چنین این کاهش معنی دار ($P < 0.05$) در تعداد سلول های مذکور بین گروه کنترل و گروه های مونوسدیم گلوتامات به میزان ۶۰ mg/kg همراه عصاره و کنترل همراه عصاره نیز مشاهده گردید.

نتایج حاصل از بررسی ضرایب اسپرماتوژنز: نتایج به دست آمده از بررسی ضریب تمایز لوله های اسپرم ساز نشان داد که میانگین شاخص مذکور به دنبال مصرف مونوسدیم گلوتامات کاهش می یابد. در این رابطه، مصرف عصاره برگ به، باعث افزایش میانگین ضریب تمایز لوله ای می گردد با این وجود، تغییرات مشاهده شده به سطح معنی دار آماری نرسید ($P < 0.05$) (جدول شماره ۳). نتایج حاصل از ارزیابی ضریب اسپرمیوژنز نشان داد که ضریب مذکور در گروه کنترل و گروه مونوسدیم گلوتامات به میزان ۳۰ mg/kg همراه عصاره در مقایسه با گروه های دریافت کننده مونوسدیم گلوتامات دارای اختلاف معنی دار است ($P < 0.05$). مقایسه میانگین شاخص تجدید جمعیت بین گروههای مختلف نشان داد که شاخص مذکور در گروه های دریافت کننده مونوسدیم گلوتامات و گروه مونوسدیم گلوتامات به میزان ۶۰ mg/kg همراه عصاره، در مقایسه با گروه کنترل کاهش معنی داری یافت ($P < 0.05$).

مطالعات بافت شناسی بیضه: تصاویر شماره ۱ الی ۱۲ مقاطع بافت بیضه و لوله های اسپرم ساز را در گروه های تحت مطالعه نشان می دهد. عمده تغییرات مشاهده شده در گروه های مختلف به صورت تغییر شکل لوله ها، کاهش جمعیت سلول های دیواره لوله ها، بی نظمی آرایش سلولی، جدا شدن سلول ها از یکدیگر و ادم بافت همبند بینابینی مشاهده گردید.

جدول شماره ۱. نتایج حاصل از مطالعات هیستومورفومتری بافت بیضه (بر حسب میکرومتر)

گروه های تحت مطالعه	میانگین شمارش سلولهای دیواره لوله های اسپرم ساز		
	سرتولی	اسپرماتوگونی (تعداد در ۱۰ لوله)	اسپرماتوسیت اولیه (تعداد در ۱۰ لوله)
کنترل	۵۶/۳۳±۳/۱۸۰	۴۵۵/۷±۱/۷۶۴	۴۶۹/۷±۹/۸۳۸
درمان ۱	۱۷/۳۳±۰/۸۸۱ * £	۲۳۰±۱۸/۵۸*	۲۳۱/۰±۳۱/۶۳*
درمان ۲	۱۴/۳۳±۱/۴۵۳ * £	۲۲۷/۷±۳۷/۶۹*	۲۵۷/۷±۳۷/۹۱*
درمان ۱+عصاره	۳۲/۰۰±۴/۹۳۳*	۳۲۳/۳±۱۰۹/۸	۴۰۳/۰±۵۷/۶۶£
درمان ۲+عصاره	۲۸/۶۷±۰/۳۳۳ * ¥	۳۷۹/۳±۵۶/۳۷	۳۶۵/۰±۱۲/۹۰
کنترل + عصاره	۱۹/۳۳±۱/۸۵۶ * £	۳۳۶/۰±۲۶/۹۱	۳۷۳/۷±۵/۶۰۸£
P	۰/۰۰۰۱	۰/۰۰۲۰	۰/۰۰۱۳

(*) اختلاف معنی دار در مقایسه با گروه کنترل. تعداد حیوانات در هر گروه: ۱۰ سر

جدول شماره ۲. نتایج حاصل از مطالعات شمارش سلول های دیواره لوله های اسپرم ساز بافت بیضه

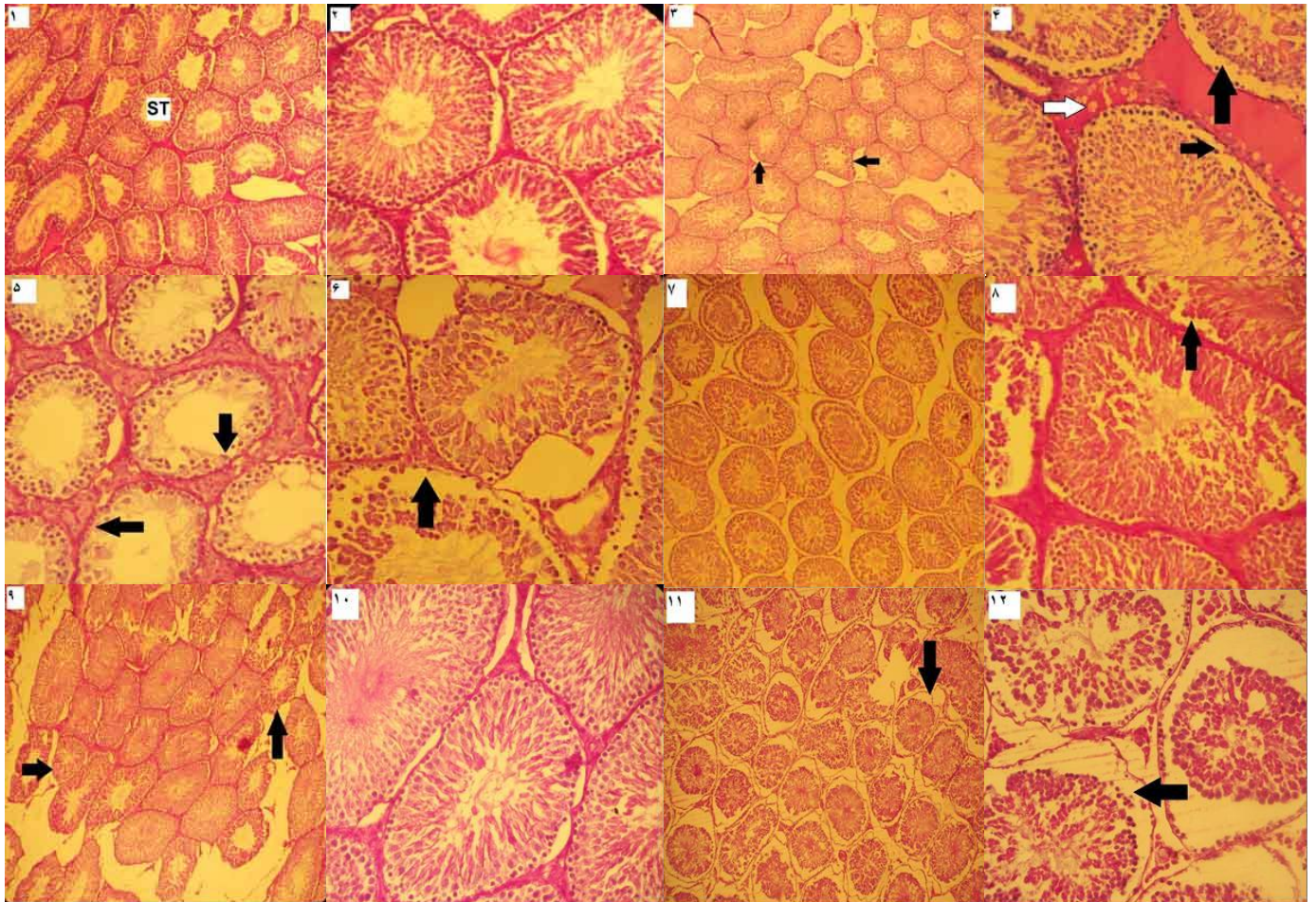
گروه های تحت مطالعه	شاخص های اسپرماتوزن		
	RI (%)	SPI (%)	TDI (%)
کنترل	۷۹/۹۶±۲/۱۱۵	۱۰۰/۰±۰/۰	۱۰۰±۰/۰
درمان ۱	۶۷/۳۸±۲/۰۸۴ £	۶۰/۰±۰/۰ * €	۸۳/۳۳±۶/۶۶۷
درمان ۲	۶۴/۵۴±۳/۰۱۰ £	۶۶/۶۷±۳/۳۳۳ * €	۸۶/۶۷±۳/۳۳۳
درمان ۱+عصاره	۷۲/۹۹±۲/۲۰۰	۹۶/۶۷±۳/۳۳۳	۸۶/۶۷±۶/۶۶۷
درمان ۲+عصاره	۶۵/۵۳±۳/۳۶۲ £	۷۶/۶۷±۶/۶۶۷	۹۳/۳۳±۶/۶۶۷
کنترل + عصاره	۷۰/۱۳±۱/۸۶۸	۷۳/۳۳±۱۲/۰۲	۹۰/۰±۰/۰
P	۰/۰۰۰۳	۰/۰۰۲۲	۰/۲۶۸۰

(*) اختلاف معنی دار در مقایسه با گروه کنترل؛ (£) اختلاف معنی دار در مقایسه با گروه درمان ۱؛ (€) اختلاف معنی دار در مقایسه با گروه درمان ۲. تعداد حیوانات در هر گروه: ۱۰ سر. گروه درمان ۱+عصاره؛ (¥) اختلاف معنی دار در مقایسه با گروه درمان ۲. تعداد حیوانات در هر گروه: ۱۰ سر.

جدول شماره ۳. میانگین شاخص های اسپرماتوزن در گروه های مختلف

گروه های تحت مطالعه	هیستومورفومتری بافت بیضه		
	ضخامت کپسول	قطر خارجی لوله	قطر داخلی لوله
کنترل	۶۵/۵۲±۱/۹۹۷	۴۶۷/۳±۵/۸۷۶	۱۷۹/۳±۳/۰۸۷
درمان ۱	۶۶/۸۳±۳/۴۷۵	۴۰۹/۰±۶/۴۹۰ *	۱۷۹/۷±۳/۶۷۷
درمان ۲	۶۶/۹۷±۲/۳۴۰	۴۱۴/۹±۴/۶۲۵*	۱۸۶/۰±۲/۳۴۷
درمان ۱+عصاره	۶۲/۱۰±۲/۸۱۱	۴۰۹/۲±۴/۷۵۷*	۱۸۳/۹±۲/۰۴۸
درمان ۲+عصاره	۶۴/۴۰±۳/۱۳۴	۳۹۶/۹±۷/۹۵۶*	۱۸۰/۲±۳/۷۳۹
کنترل + عصاره	۶۶/۳۸±۲/۱۸۹	۴۰۷/۷±۷/۵۴۸*	۱۷۷/۸±۴/۳۲۴
P	۰/۸۳۹۹	۰/۰۰۰۱	۰/۴۷۱۱

(*) اختلاف معنی دار در مقایسه با گروه کنترل؛ (£) اختلاف معنی دار در مقایسه با گروه درمان ۱+عصاره؛ (€) اختلاف معنی دار در مقایسه با گروه درمان ۲. تعداد حیوانات در هر گروه: ۱۰ سر.



تصویر شماره ۲ و ۱: مقطع عرضی بافت بیضه گروه کنترل. لوله های اسپرم ساز (ST) با ساختمان طبیعی و بافت همبند بینابینی نازک مشاهده می شوند (تصویر ۱، پرئودیک اسیدشیف، $\times 100$)؛ مقطع عرضی لوله های اسپرم ساز و آرایش سلولی لوله ها با جزئیات بیشتر (تصویر ۲، پرئودیک اسیدشیف، $\times 400$)؛ تصویر شماره ۳ و ۴: بافت بیضه موش صحرایی گروه درمان ۱. آتروفی و تغییر شکل لوله ها (فلش تیره) قابل مشاهده است (تصویر ۳، پرئودیک اسید شیف، $\times 100$)؛ ادم بافت بینابینی (فلش روشن) و جدا شدن اتصالات بین سلولی (فلش تیره) قابل مشاهده است (تصویر ۴، پرئودیک اسید شیف، $\times 400$)؛ تصویر شماره ۵ و ۶: بافت بیضه موش صحرایی گروه درمان ۲. کاهش جمعیت سلولی دیواره لوله های اسپرم ساز (فلش تیره) مشاهده می شود (تصویر ۵، پرئودیک اسیدشیف، $\times 400$)؛ بافت بیضه گروه مذکور با جزئیات بیشتر. کاهش اتصالات سلولی (فلش تیره) (تصویر ۶، پرئودیک اسیدشیف، $\times 400$)؛ تصویر شماره ۷ و ۸: بافت بیضه موش صحرایی گروه درمان ۱+عصاره. آتروفی و افزایش فضای بین لوله های اسپرم ساز قابل مشاهده است (تصویر ۷، پرئودیک اسیدشیف، $\times 100$)؛ جدا شدن اتصالات بین سلولی (فلش تیره) قابل مشاهده است (تصویر ۸، پرئودیک اسیدشیف، $\times 400$)؛ تصویر شماره ۹ و ۱۰: بافت بیضه موش صحرایی گروه درمان ۲+عصاره. تغییر شکل دیواره لوله های اسپرم ساز (فلش تیره) مشاهده می شود (تصویر ۹، پرئودیک اسیدشیف، $\times 100$)؛ بی نظمی در آرایش سلولی تا حدودی کاهش یافته است (تصویر ۱۰، پرئودیک اسیدشیف، $\times 400$)؛ تصویر شماره ۱۱ و ۱۲: بافت بیضه موش صحرایی گروه کنترل+عصاره. آتروفی و تغییر شکل دیواره لوله های اسپرم ساز (فلش تیره) قابل مشاهده است (تصویر ۱۱، پرئودیک اسیدشیف، $\times 100$)؛ کاهش جمعیت سلولی و جدا شدن اتصالات بین سلولی (فلش تیره) قابل مشاهده است (تصویر ۱۲، پرئودیک اسیدشیف، $\times 400$).

بحث و نتیجه گیری

در این مطالعه اثرات عصاره برگ به، متعاقب مصرف مونوسدیم گلوتامات بررسی گردید. اسید گلوتامیک (گلوتامات)، یکی از اسیدهای آمینه غیر ضروری موجود در پروتئین ها است. گلوتامات دارای نقش های متعددی در فعالیت سلول های بدن است. از مهم ترین این نقش ها می توان به تنظیم بیان ژن پاسخ های آنتی اکسیدانی و واکنش های ایمنی اشاره کرد. علاوه بر این، گلوتامات یک منبع انرژی در متابولیسم روده کوچک می باشد و به همراه اسید آمینه گلیسین فعالیت های عصبی را هم تنظیم می کند (۱۵). در ابتدا تصور بر این بود که استفاده از مونوسدیم گلوتامات به دلیل نوع ساختار (آمینواسید طبیعی) فاقد اثرات زیان بار باشد، ولی امروزه مشخص شده است که استفاده بیش از حد از این ترکیب باعث به وجود آمدن اختلالات متعدد در فعالیت های سلولی مانند اثرات نورولوژیک و تغییرات سلولی و بافتی متعاقب مصرف آن می شود (۱۶، ۱۷). استفاده از این ترکیب، باعث ایجاد اثرات ناخواسته شامل درد عضلانی، تعریق، سردرد، واکنش های آلرژیک و آسم می گردد (۱۸). گلوتامات باعث افزایش مقادیر یون کلسیم داخل سلولی می شود که می تواند باعث آسیب به میتوکندری ها شود. در این زمینه، کاهش غلظت یون های سدیم و پتاسیم به دلیل افزایش غلظت داخل سلولی یون کلسیم به همراه افزایش غلظت خارج سلولی روی، می تواند باعث ایجاد آسیب های نکروتیک و در نتیجه مرگ نرونی با واسطه گلوتامات گردد (۱۹، ۲۰). مشخص شده است که مونوسدیم گلوتامات باعث ایجاد فرآیند استرس اکسیداتیو می شود. در این شرایط ترکیبات فعالی نظیر پراکسید هیدروژن و رادیکال های اکسیژن تولید می شود. این ترکیبات فعال باعث آسیب DNA و پراکسیداسیون چربی های غشای سلول می گردد که در نهایت منجر به مرگ سلولی می شود (۴). استفاده از مونوسدیم گلوتامات در موش های صحرایی جوان باعث بروز تغییراتی نظیر آتروفی لوله های اسپرم ساز، تورم سلول های اسپرماتید و اسپرماتوسیت، حضور سلول های زایگر نابالغ در حفره داخلی لوله ها شده است. هم

چنین، تغییراتی نظیر متراکم شدن کروماتین هسته سلول های رده اسپرماتوژنز و پرخونی عروق خونی نیز اشاره شده است (۲۱). در تحقیق دیگری به آسیب اپیتلیوم زایگر و سلول های لیدیک در موش های تازه متولد شده متعاقب مصرف مونوسدیم گلوتامات اشاره شده است (۲۲). در تحقیقی مشابه، استفاده کوتاه مدت از مونوسدیم گلوتامات باعث ایجاد آسیب های خفیف تا متوسط در لوله های اسپرم ساز نظیر تشکیل واکوئل در سیتوپلاسم سلول های اسپرماتوگونی و کاهش جمعیت سلول های اسپرماتید و افزایش فضای بین لوله های اسپرم ساز شده است (۲۳). در همین ارتباط، استفاده طولانی مدت از ترکیب مذکور باعث ایجاد آسیب های شدید در سلول های زایگر و ایجاد توده های سلولی نکروتیک در بسیاری از لوله ها شده است. در این خصوص، برخی محققین اشاره می کنند که بروز تغییرات بافت شناسی در لوله های اسپرم ساز متعاقب استفاده از ترکیبات سیتوتوکسیک می تواند به دلیل اثرات محیطی ترکیبات شیمیایی و یا به صورت غیر مستقیم به دلیل به هم خوردن تعادل هورمون های گنادوتروپیک باشد (۲۴). گیرنده های گلوتامات در بافت های مختلفی نظیر هیپوتالاموس، طحال، تیموس، کبد، کلیه، غدد درون ریز و تخمدان وجود دارد (۲۵). برخی از تحقیقات وجود گیرنده های گلوتامات را در بافت بیضه موش صحرایی اثبات کرده اند (۲۶، ۲۷). بنا بر این، بافت بیضه می تواند به عنوان اندام هدف، تحت تاثیر اثرات مونوسدیم گلوتامات قرار گیرد. یکی از مکانیسم های احتمالی مشاهده اختلالات ساختاری و عملکردی بافت بیضه می تواند به دلیل اثر مستقیم مونوسدیم گلوتامات از طریق گیرنده های گلوتامات موجود در سلول های دیواره لوله های اسپرم ساز باشد. مکانیسم دیگری که در برخی از تحقیقات در خصوص اختلالات اسپرماتوژنز به آن اشاره شده است، اثرات سمیت عصبی مونوسدیم گلوتامات بر فعالیت سیستم هیپوتالاموس-هیپوفیز-گناد می باشد (۲۸، ۲۹).

امروزه مشخص شده است که ترکیبات فلاونوئید درخت به، دارای اثرات آنتی اکسیدانی قوی و اثرات تنظیم کنندگی دستگاه ایمنی هستند (۳۰). فلاونوئیدها از طریق واکنش با رادیکال های آزاد باعث تشکیل

رادیکال های پایدار با سمیت پایین می شوند هم چنین، آن ها قادر به شلاته کردن یون آهن (Fe^{2+}) بوده که در نتیجه این فرآیند، اثرات تخریبی رادیکال ها کاهش می یابد (۳۰). فلاوونوئیدها هم چنین قادر به مهار ترشح واسطه های التهابی نظیر اکسید نیتریک، اینترلوکین ۱۲ و فاکتور نکروز کننده تومور آلفا می باشند (۳۱،۳۲). درخت به دارای مقادیر فراوانی اسیدهای فنولیک و فلاوونوئیدها به عنوان ترکیبات آنتی اکسیدانی می باشد (۱۰،۳۳،۳۴). برگ درخت به، حاوی مقادیر بالایی از ترکیبات فنلی است به همین دلیل، استفاده از برگ به، نسبت به دانه و میوه آن، دارای ترکیبات فعال زیستی بیشتری است (۱۰،۳۳). در برخی از تحقیقات به کاهش واکنش های اکسیداتیو متعاقب مصرف ترکیبات فلاوونوئیدی اشاره شده است (۳۱،۳۵). در مطالعه ای که جهت شناسایی ترکیبات ارگانیک برگ درخت به انجام شده، مشخص شده است که برگ به حاوی ترکیبات فنلی (مشتقات فلاونول) بوده که حاوی بیشترین میزان ترکیب گلیکوزید کامپ فرول می باشد (۱۰). درخت به، حاوی مقادیر قابل توجهی ویتامین E و ترکیبات فنولی نظیر کاتاشین، اسیدهای فنلی، کامپ فرول و روتینوزید می باشد که دارای اثرات محافظتی هستند. برگ درخت به حاوی مقادیر بالایی ترکیبات فنولیک نظیر کامپ فرول فسفات بوده که بسیار موثرتر از میوه و دانه به می باشد (۱۰،۳۲،۳۶،۳۷). در این مطالعه، با افزایش میزان مونسدیم گلوتامات، تعداد سلول های سرتولی کاهش یافت. استفاده از عصاره برگ به، در گروه های دریافت کننده مونسدیم گلوتامات، باعث افزایش معنی دار تعداد سلول های سرتولی طبیعی (دارای هسته قاعده ای نزدیک به غشای پایه و سیتوپلاسم واضح) در این گروه ها در مقایسه با گروه هایی که تنها مونسدیم گلوتامات دریافت نمودند، گردید. در این رابطه می توان چنین استنباط کرد که استفاده از عصاره برگ به، به دلیل خواص آنتی اکسیدانی موجب ایجاد روند کاهش در از بین رفتن جمعیت سلول های سرتولی طبیعی می شود. کاهش تعداد سلول های سرتولی طبیعی در گروه کنترل دریافت کننده عصاره می تواند به دلیل بروز برخی تغییرات ساختاری در لوله های اسپرم ساز باشد.

هم چنین برخی مطالعات گزارش کرده اند که استفاده از مونسدیم گلوتامات در موش های صحرایی بالغ باعث ایجاد تغییرات آتروفی در بافت بیضه و کاهش تعداد سلول های سرتولی و سلول های لیدینگ شده است (۱،۳۸).

استفاده کوتاه مدت از مونسدیم گلوتامات تشکیل واکوئل در سیتوپلاسم سلول های اسپرماتوگونی و کاهش جمعیت سلول های اسپرماتید می شود (۲۳). نتایج مطالعه حاضر نشان داد که تعداد سلول های اسپرماتوگونی متعاقب مصرف مونسدیم گلوتامات کاهش می یابد، شدت این کاهش در مواقع استفاده از عصاره برگ به، روند نزولی داشته که می تواند نشان دهنده اثرات محافظت کنندگی عصاره برگ به، در مقابل تغییرات جمعیتی در این سلول ها باشد. هر چند استفاده از عصاره برگ به در گروه کنترل باعث کاهش غیر معنی دار سلول های اسپرماتوگونی شده است، با این وجود به نظر می رسد افزایش تعداد سلول های مذکور در گروه های دریافت کننده مونسدیم گلوتامات و عصاره، به دلیل واکنش های جبرانی بافت بیضه در حضور ویژگی های آنتی اکسیدانی عصاره برگ به باشد.

نتایج این مطالعه نشان داد که مصرف مونسدیم گلوتامات باعث کاهش جمعیت سلول های اسپرماتوسیت می گردد. با توجه به این که استفاده از عصاره به همراه مونسدیم گلوتامات منجر به افزایش تعداد سلول های اسپرماتوسیت شده است، بنا بر این می توان چنین استنباط کرد که استفاده از عصاره باعث کاهش فرآیند تخریب سلولی به دنبال مصرف مونسدیم گلوتامات می شود، در خصوص سلول های اسپرماتید تغییرات مشاهده شده از تغییرات ایجاد شده در سلول های اسپرماتوسیت تبعیت می کند. برخی مطالعات قبلی نشان داده اند که استفاده از مونسدیم گلوتامات در موش های صحرایی باعث تورم سلول های اسپرماتید و اسپرماتوسیت می شود (۲۱).

در تحقیق حاضر، استفاده طولانی مدت از مونسدیم گلوتامات باعث کاهش قطر خارجی لوله های اسپرم ساز و آتروفی گردید. با توجه به این که استفاده از عصاره برگ به، تغییر قابل توجهی را در

میزان قطر خارجی لوله ها ایجاد نکرد، می توان چنین استنباط کرد که استفاده از عصاره در بهبود ویژگی های ساختاری لوله های اسپرم ساز تاثیری ندارد.

عدم مشاهده اختلاف معنی دار در قطر داخلی لوله های اسپرم ساز در گروه های دریافت کننده مونسدیم گلوتمات از یک سو و تغییرات ارتفاع اپیتلیوم زایگر در گروه های مختلف از سوی دیگر نشان دهنده کاهش جمعیت سلول های رده ای اسپرماتوژنز می باشد، در این رابطه نتایج حاصل از مطالعات هیستومورفومتری به دست آمده با نتایج حاصل از شمارش سلول هم خوانی دارد. هم چنین برخی مطالعات گزارش کرده اند که با مصرف مونسدیم گلوتمات قطر لوله های اسپرم ساز و ارتفاع اپیتلیوم زایگر کاهش پیدا می کند (۳۹).

افزایش ضخامت کپسول همبندی بیضه به دنبال مصرف مونسدیم گلوتمات نشان دهنده آتروفی بافت بیضه می باشد. در این رابطه، استفاده از عصاره برگ به، باعث کاهش ضخامت کپسول بیضه در مقایسه با گروه دریافت کننده مونسدیم گلوتمات شده است که می تواند نشان دهنده افت روند آتروفی شدن بیضه ها متعاقب مصرف عصاره برگ به باشد. در این زمینه، مقایسه میانگین وزن بیضه ها نشان داد که مصرف مونسدیم گلوتمات باعث کاهش وزن بیضه ها می گردد. در برخی مطالعات گزارش شده است که متعاقب مصرف مونسدیم گلوتمات فضای بین لوله های اسپرم ساز بیشتر می شود (۲۳). در این خصوص، نتایج یک مطالعه نشان داد که با مصرف مونسدیم گلوتمات وزن بیضه کاهش می یابد (۴۰).

نتایج حاصل از این مطالعه نشان داد که استفاده از مونسدیم گلوتمات با کاهش ضریب تمایز لوله ای که نشان دهنده کاهش جمعیت سلولی در نتیجه کاهش تقسیمات سلولی و کاهش اتصالات بین سلولی است، همراه می باشد که این امر می تواند به کاهش معنی

دار درصد لوله های فاقد اسپرم منجر گردد. در این میان، بهبود ضریب تمایز لوله ای در گروه های دریافت کننده مونسدیم گلوتمات و عصاره نشان می دهد که استفاده از عصاره برگ به، موجب کاهش میزان تعداد سلول های از بین رفته و بهبود فرآیند تکثیر و تمایز سلولی می شود. با توجه به کاهش تعداد سلول های اسپرماتوگونی فعال به دلیل مصرف مونسدیم گلوتمات از یکسو و افزایش تعداد سلول های اسپرماتوگونی فعال متعاقب استفاده از عصاره برگ به، از سوی دیگر می توان نتیجه گرفت که کاهش تعداد سلول های اسپرماتوگونی فعال خود از دلایل کاهش جمعیت سلول های رده اسپرماتوژنز و در نتیجه کاهش ضرایب تمایز لوله ای و اسپرمیوژنز می باشد. در این رابطه برخی محققین گزارش کرده اند که استفاده از مونسدیم گلوتمات باعث کاهش جمعیت سلول های لیدیک می گردد و کاهش جمعیت این سلول ها باعث کاهش تولید هورمون های استروئیدی و در نتیجه اختلال در فرآیند اسپرماتوژنز می شود (۴۱). به طور کلی از مطالعه حاضر چنین نتیجه گیری می شود که اثرات مونسدیم گلوتمات بر ساختمان و عملکرد بافت بیضه وابسته به میزان این ترکیب می باشد و استفاده از عصاره برگ به، با توجه به وجود خواص آنتی اکسیدانی می تواند میزان تغییرات مورد نظر را کاهش دهد. در این میان، تاثیر استفاده دراز مدت عصاره برگ به، بر بافت بیضه نیاز به مطالعات بیشتر دارد.

سپاسگزاری

نویسندگان، بدین وسیله از حمایت های معاونت محترم پژوهشی دانشگاه تبریز در انجام این پروژه قدردانی می نمایند. هم چنین از زحمات همکار محترم جناب آقای دکتر عماد خلیل زاده تشکر و قدردانی می شود.

References

1. Moore KL. Congenital malformations due to environment. In: Developing Humans. 2nd ed. Philadelphia WB Saunders Publication. 2003; P.173-83.
2. Adrienne S. The toxicity safety of MSG. *Acct Res* 1999; 6:259-310.

3. Andrew OE. Histological studies of the effects of monosodium glutamate on the kidney of adult wistar Rats. *Int J Health* 2007; 6:1.
4. Ahluwalia P, Tewari K, Choudhary P. Studies on the effects of monosodium glutamate on oxidative stress in

- erythrocytes of adult male mice. *Toxicol Lett* 1996; 84:161-5.
5. Miksowiak B, Partyka M. Effects of neonatal treatment with MSG (monosodium glutamate) on hypothalamo pituitary-thyroid axis in adult male Rats. *Histol Histopathol* 1993;8:731-4.
6. Mozes S, Sefeikova Z. Obesity and changes of alkaline phosphatase activity in the small intestine of 40 and 80-day old rats subjected to early postnatal overfeeding of monosodium glutamate. *Physiol Res* 2004; 53(2):177-86.
7. Onakewhor JUE, Oforofuo IAO, Singh SP. Chronic administration of monosodium glutamate induces oligozoospermia and glucogen accumulation in wistar Rat testes. *Africa J Rep Health* 1998; 2:190-7.
8. Pizzi WJ, Barnhart JE, Unnerstall JR. Reproductive dysfunction in male rats following neonatal administration of monosodium L-glutamate. *Neurobehav Toxicol* 1979; 1:1-4.
9. Oforofuo IAO, Onakewhor JUE, Idaewor PE. The effect of chronic administration of MSG on the histology of the adult wistar Rat testis. *Biosci Res Comm* 1997; 9:1-2.
10. Oliveira AP, Pereira JA, Andrade PB, Valentao P, Seabra RM, Silva BM. Organic acids composition of *Cydonia oblonga* miller leaf. *Food Chem* 2008; 111: 393-9.
11. Aslam M, Sial AA. Effect of hydroalcoholic extract of *Cydonia oblonga* miller on sexual behaviour of wistar Rats. *Adv Pharmacol Sci* 2014; 2014: 282698.
12. Rodrigues AL, Silva GL, Mateussi AS, Fernandes ES, Miguel OG, Yunes RA, et al. Involvement of monoaminergic system in the antidepressant like effect of the hydroalcoholic extract of *Siphocampylus verticillatus*. *Life Sci* 2002; 70:1347-58.
13. Meistrich M, Wilson G, Porter K. Restoration of spermatogenesis in DBCP-treated rats by hormone suppression. *Toxicol Sci* 2003; 76:418-26.
14. Shetty G, Wilson G, Huhtaniemi I, Shuttlesworth GA, Reissmann T, Meistrich ML. Gonadotropin releasing hormone analogs and testosterone inhibits the recovery of spermatogenesis in irradiated Rats. *Endocrinology* 2000; 141:1735-45.
15. Wu G. Functional amino acids in growth reproduction and health. *Adv Nut Int Rev J* 2010; 1:31-7.
16. Beaszarate C, Perezvega MI, Gonzalezburgos I. Neonatal exposure to monosodium L-glutamate induces loss of neurons and cytoarchitectural alterations in hippocampal CA1 pyramidal neurons of adult Rats. *Brain Res* 2002; 952: 275-81.
17. Reis HJ, Guatimosim C, Paquet M, Santos M, Ribeiro FM, Kummer A, et al. Neuro-transmitters in the central nervous system and their implication in learning and memory processes. *Curr Med Chem* 2009; 16: 796-40.
18. Geha RS, Beiser A, Ren C, Patterson R, Greenberger PA, Grammer LC, et al. Multicenter double blind placebo controlled multiple challenge evaluation of reported reactions to monosodium glutamate. *J Allergy Clin Immunol* 2000; 106: 973-80.
19. Frandsen A, Schousboe A. Mobilization of dantrolene sensitive intracellular calcium pools is involved in the cytotoxicity induced by quisqualate and N-methyl-D-aspartate but not by 2-amino-3-(3-hydroxy-5-methylisoxazol-4-yl) propionate and kainate in cultured cerebral cortical neurons. *Proc Natl Acad Sci* 1992; 89: 2590-94.
20. Gillessen T, Budd SL, Lipton SA. Excitatory amino acid neurotoxicity in molecular and cellular biology of neuroprotection in the CNS. Springer Publishing. 2002; P.3-40.
21. Ismail NH. Assessment of DNA damage in testes from young wistar male Rat treated with monosodium glutamate. *Life Sci J* 2012; 9: 930-9.
22. Das RS, Ghosh SK. Long-term effects of monosodium glutamate on spermatogenesis following neonatal exposure in albino mice-A histological study. *Nepal Med Coll J* 2010; 12: 149-53.
23. Mohamed IK. The Effects of oral dosage of monosodium glutamate applied for short- and long-terms on the histology and ultrastructure of testes of the adult Rats. *J Anim Vet Adv* 2012; 11: 124-33.
24. Atallah OAA. Experimental nitrate nitrite and hydroxylamine toxicosis in the guinea Pig. *Diss Abs* 1966; 27:31604.
25. Gill S, Pulido O. Glutamate receptors in peripheral tissue excitatory transmission outside the CNS. New York Kluwer Acad Plenum Publishing. 2005; P.3-26.
26. Gill SS, Mueller RW, Mcguire PF, Pulido OM. Potential target sites in

- peripheral tissues for excitatory neurotransmission and excitotoxicity. *Toxicol Pathol* 2000; 28:277-84.
27. Takarada TE, Hinoi VJ, Balcar H, Taniura Y. Possible expression of functional glutamate transporters in the Rat testis. *J Endocrinol* 2004; 181:233-44.
28. Giovambattista AES, Suescun MIAO, Nessleralla CC, Franca LR, Spinedi E, Calandra RS. Modulatory effects of leptin on Leydig cell function of normal and hyperleptinemic Rats. *Neuroendocrinology* 2003; 78:270-9.
29. Gong SL, Xia FQ, Wei J, Li XY, Sun TH, Lu Z, et al. Harmful effects of MSG on function of hypothalamus pituitary target gland system. *Biomed Environ Sci* 1995; 8: 310-17.
30. Nijveldt RJ, Vannood E, Vanhoorn DE, Boelens PG, Van Norren K, Vanleeuwen PA. Flavonoids a review of probable mechanisms of action and potential applications. *Am J Clin Nut* 2001; 74:418-25.
31. Ostrowska J, Skrzydlewska E. The comparison of effect of catechins and green tea extract on oxidative modification of LDL in vitro. *Adv Med Sci* 2005; 51: 298-303.
32. Rao YK, Fang SH, Tzeng YM. Inhibitory effects of the flavonoids isolated from *Waltheria indica* on the production of NO, TNF- α and IL-12 in activated macrophages. *Biol Pharm Bull* 2005; 28:912-5.
33. Magalhaes AS, Silva BM, Pereira JA, Andrade PB, Valentao P, Carvalho M. Protective effect of quince (*Cydonia oblonga* Miller) fruit against oxidative hemolysis of human erythrocytes. *Food Chem Toxicol* 2009; 47:1372-7.
34. Silva BM, Andrade PB, Valentao P, Ferreres F, Seabra RM, Ferreira MA. Quince (*Cydonia oblonga* Miller) fruit and jam antioxidant activity. *J Agric Food Chem* 2004; 52: 4705-12.
35. Kurin E, Atanasov AG, Donath O, Heiss EH, Dirsch VM, Nagy M. Synergy study of the inhibitory potential of red wine polyphenols on vascular smooth muscle cell proliferation. *Planta Med* 2012; 78: 772-8.
36. Costa RM, Magalhaes AS, Pereira JA, Andrade PB, Valentao P, Carvalho M, et al. Evaluation of free radical scavenging and antihemolytic activities of quince (*Cydonia oblonga*) leaf a comparative study with green tea (*Camellia sinensis*). *Food Chem Toxicol* 2009; 47:860-5.
37. Oliveira AP, Pereira JA, Andrade PB, Valentao P, Seabra RM, Silva BM. Phenolic profile of *Cydonia oblonga* Miller leaves. *J Agric Food Chem* 2007; 55: 7926-30.
38. Bodnar I, Gooz P, Okamura H, Toth BE, Vecsernye M, Halasz B, et al. Effect of neonatal treatment with monosodium glutamate on dopaminergic and L-DOPA-ergic neurons of the medial basal hypothalamus and on prolactin and MSH secretion of Rats. *Brain Res Bull* 2001; 55:767-74.
39. Nosseir NS, Mhm A, Ebaid HM. A histological and morphometric study of monosodium glutamate toxic effect on testicular structure and potentiality of recovery in adult albino Rats. *J Biol* 2012; 2:66-78.
40. Olney JW, Sharpe LG, Feigin RD. Glutamate induced brain damage in infant primates. *J Neuropathol Exp Neurol* 1972; 31:464-88.
41. Park CH, Choi SH, Piao Y, Kim SH, Lee YJ, Kim HS, et al. Glutamate and aspartate impair memory retention and damage hypothalamic neurons in adult mice. *Toxicol Lett* 2000; 115:117-25.

The Study of the Protective Effects of Quince (Cydonia Oblonga) Leaf Hydroalcoholic Extract on the Structural Alterations of Testicular Tissue Induced by Monosodium Glutamate in Adult Rats

Hamidi J¹, Kianifard D^{1*}, Vafaeisaiah G¹, Hazrati R¹

(Received: September 6, 2015)

Accepted: November 28, 2015)

Abstract

Introduction: Monosodium glutamate is a food additive which acts as preservative or enhancer of palatability. Some studies show some adverse effects of this agent on reproductive system like as structural and functional alterations and reduction of fertility. According to various antioxidant properties of quince leaves and the cytotoxic effects of monosodium glutamate, the aim of this study was to evaluate the protective effects of quince leaf extract on testicular tissue alterations induced by monosodium glutamate.

Materials & methods: 60 adult rats were divided into six groups: 1) control; 2) monosodium glutamate (30mg/kg i.p.); 3) monosodium glutamate (60mg/kg i.p.); 4) monosodium glutamate (30mg/kg i.p.) + quince leaf extract (500mg/kg p.o.); 5) monosodium glutamate (60mg/kg i.p.) + quince leaf extract (500mg/kg p.o.) and 6) control + quince leaf extract (500mg/kg

p.o.). At the end of eight weeks, histomorphometric and spermatogenic evaluations were done on testicular samples.

Findings: The results showed that, administration of monosodium glutamate lead to structural and functional alteration of testicular tissue such as tubular atrophy and spermatogenic amendments while, use of quince leaf extract can reduce the revealed alterations.

Discussion & conclusions: According to the findings, it is concluded that antioxidant herbs such as quince leaf, can be effective in reducing of structural alterations of testicular tissue induced by monosodium glutamate.

Keywords: Histomorphometry, Monosodium glutamate, Quince leaf extract, Rat, Testicular tissue

¹. Dept of Basic Sciences, Faculty of Veterinary Medicine, University of Tabriz, Tabriz, Iran
*Correspondin author Email: davoudkianifard@gmail.com