

بررسی اثرات امواج گوشه‌های همراه بر پارامترهای بافتی و تشریحی بیضه و غلظت تستوسترون خون در موش‌های سوری

علی لوئی منفرد^{۱*}، سحر هامون نورد^۲، عارف نورایی^۳

(۱) گروه بافت شناسی و آناتومی، دانشکده پیرا دام‌پزشکی، دانشگاه ایلام، ایلام، ایران
(۲) باشگاه پژوهشگران جوان و نخبگان، دانشگاه آزاد (اسلامی)، واحد همدان، همدان، ایران
(۳) گروه بافت شناسی، دانشکده دام‌پزشکی، دانشگاه ارومیه، ارومیه، ایران

تاریخ دریافت: ۹۴/۴/۲۹

تاریخ پذیرش: ۹۴/۶/۳۱

چکیده

مقدمه: مواجهه با میزان بالای امواج الکترومغناطیس ممکن است اثرات قابل توجهی بر بافت بیضه داشته و موجب تغییرات مهم بیولوژیک در باروری شود. هدف از این مطالعه بررسی اثرات امواج الکترومغناطیس گوشه‌های همراه بر بافت بیضه و تولید هورمون تستوسترون در موش‌های سوری بود.

مواد و روش‌ها: تعداد ۳۰ سر موش سوری نر بالغ سالم انتخاب و به دو گروه شاهد و تیمار تقسیم شدند. گروه تیمار در قفس‌های ویژه‌ای در معرض امواج الکترومغناطیسی گوشه‌های همراه به میزان ۹۱۵ مگاهرتز به مدت ۶۰ روز متوالی روزی دو ساعت قرار گرفتند. پارامترهای بافتی و تشریحی بیضه از لحاظ هیستومورفولوژیک و تولید هورمون سنجش شد. نتایج با استفاده از آزمون تی آنالیز گردید و $P < 0.05$ سطح معنی دار تلقی شد.

یافته‌های پژوهش: در گروه تجربی، تیمار با امواج الکترومغناطیس تلفن همراه موجب بروز اثرات منفی در ساختار بافت شناسی و پارامترهای تشریحی بیضه شد. برخی از شاخص‌های هیستومتریک بیضه از جمله ارتفاع اپیتلیوم زایای لوله‌های اسپرم‌ساز، تعداد و قطر هسته سلول‌های لیدینگ کاهش یافت. به علاوه برخی از شاخص‌های تشریحی شامل اندازه محیط اسکروتوم و وزن بیضه در گروه تیمار کاهش معنی‌داری نسبت به گروه شاهد نشان داد ($P < 0.05$). هم‌چنین مقادیر سرمی تستوسترون در گروه قرار گرفته در معرض امواج گوشه‌های همراه به مدت دو ماه؛ نسبت به گروه شاهد کاهش معنی‌داری نشان داد ($P < 0.05$).
بحث و نتیجه‌گیری: نتایج مطالعه حاضر اثرات مضر مواجهت با امواج الکترومغناطیس تلفن همراه در مدل موش سوری نر نشان می‌دهد.

واژه‌های کلیدی: گوشه‌های همراه، بیضه، هیستومورفولوژی، تستوسترون، موش

* نویسنده مسئول: گروه بافت شناسی و آناتومی، دانشکده پیرا دام‌پزشکی، دانشگاه ایلام، ایلام، ایران

مقدمه

بشر امروزی ناگزیر از استفاده از تکنولوژی های نوین منجمله تلفن همراه می باشد لذا در سالیان اخیر اثرات امواج الکترومغناطیس ساطع شده از تلفن همراه بر روی سلامت افراد به صورت گسترده مورد بررسی قرار گرفته است (۱). امواج الکترومغناطیس با فرکانس 300MHz تا 300 GHz به طور دائم در محیط اطراف ما وجود داشته و قرار گرفتن در معرض این امواج علاوه بر تلفن همراه ممکن است به دلیل به کار گیری دستگاه ها و لوازم ساطع کننده آن ها مورد استفاده در زندگی روزمره نظیر تلویزیون، رادیو، مایکروفر، نمایشگرهای کامپیوتری، لامپ های هالوژن و چاپگرها نیز صورت بگیرد (۱).

قرار گرفتن سیستم های بیولوژیکی در معرض امواج الکترومغناطیس می تواند باعث بروز اختلالات ساختاری و عملکردی در افراد شده و از طرفی باعث بروز اثرات مضر بر روی عملکرد اندام ها، بافت ها و سلول های بدن شود. از جمله اثرات مضر این امواج می توان به مواردی چون تاثیر بر میتوکندری، میسرهای آپوپتوز، پروتئین های شوک حرارتی، رادیکال های آزاد متابولیسمی، تمایز سلولی، آسیب به DNA و غشاء سلولی اشاره داشت (۲).

به منظور حمایت از جامعه در معرض امواج الکترومغناطیس، سازمانی تحت عنوان (ICNIRP) تاسیس شده است (۳). در سال ۲۰۱۱، گروهی از متخصصین اتحادیه IARC توافق نمودند که امواج RF/MW را باید به عنوان سرطان زا (Carcinogen) برای انسان در نظر گرفت (۳). با این وجود با گذشت سال ها هنوز اطلاعات جامع و کافی در مورد اثرات امواج الکترومغناطیس بر سیستم های بیولوژیکی در دسترس نیست.

مطالعات انجام شده حاکی از اثرات سوء امواج گوشی های همراه بر برخی از عملکردهای سیستم های بیولوژیکی و یا بی تاثیر بودن آن ها می باشد (۴، ۵). با توجه به تاثیرات سوء امواج بر اندام ها و عملکرد بدن، تحقیقات مرتبط با اثرات احتمالی مضر آن ها بر موجودات زنده لازم و ضروری بوده و مستلزم بررسی میکروسکوپی در سطوح بافت ها،

سلول ها و عملکرد آن ها است. به طوری که مطالعات اخیر اثرات این امواج را بر روی تغییرات هیستومورفولوژیک و مورفومتریکی اندام های لنفوئیدی در مدل موش سوری اثبات نموده است (۶). میدان های الکترومغناطیسی به عنوان یک فاکتور استرس زا می توانند موجب تغییر در سطوح هورمونی شده و ساختار و عملکرد دستگاه های بدن از جمله دستگاه های تولید مثل نر و ماده را تحت تاثیر قرار دهند، به طوری که گزارش شده است که امواج گوشی های همراه بر پاسخ ایمنی رت های آبستن و غیر آبستن تاثیرگذار هستند (۷). از جمله دیگر اثرات زیان بار امواج الکترومغناطیس بر سیستم های بدن می توان به ایجاد تغییرات قابل توجه در سیستم عصبی مرکزی، سیستم قلبی-عروقی، فعالیت خونسازی، عملکرد جفت و رحم و ادراک پوست از طریق مکانیسم ایجاد فعالیت حرارتی اشاره کرد (۷، ۸). علاوه بر آن، در مطالعات اخیر پیشنهاد شده است که امواج الکترومغناطیسی حاصل از تلفن همراه می تواند درصد باروری مردان را کاهش دهد (۹، ۱۰). هم چنین گزارش شده است که قرار گرفتن در معرض امواج تلفن همراه موجب القای استرس اکسیداتیو در بیضه پستانداران می شود (۱۱). مطالعات صورت گرفته در زمینه اثرات امواج الکترومغناطیسی تلفن همراه بر روی جوندگان؛ بیانگر کاهش حیات و مرگ سلول های اسپرماتوزئید در موش صحرایی (۱۲)، کاهش غلظت و تحرک اسپرم و نیز کاهش قطر لوله های منی ساز بیضه در خرگوش (۱۳) و از طرفی بی تاثیر بودن این امواج بر تعداد اسپرماتوزئید، ریخت شناسی سلول های جنسی و ساختار بافتی بیضه در موش صحرایی (۱۴) می باشد. با توجه به این که اثر امواج الکترومغناطیس گوشی های همراه بر روی ساختار بافتی و تشریحی بیضه و هم چنین عملکرد تولید هورمون آن به خوبی روشن نیست (۱۵)، مطالعه حاضر در مدل حیوان آزمایشگاهی صورت گرفت.

مواد و روش ها

برای انجام این آزمایش از مرکز پرورش و نگهداری حیوانات آزمایشگاهی دانشکده پیرا دام پزشکی دانشگاه ایلام، تعداد ۳۰ سر موش سوری نر

بالغ سالم با سن تقریباً یکسان (۳/۵ ماه) و با وزن اولیه ۳۳-۳۸ گرم به طور تصادفی انتخاب شد. پس از فراهم کردن شرایط زیستی مناسب (۱۲ ساعت روشنایی، ۱۲ ساعت تاریکی، دمای ۲۲-۲۴ درجه سانتی گراد، آب و غذا به طور نامحدود) به مدت یک هفته به منظور عادت کردن به محیط، در آزمایشگاه حیوانات آزمایشگاهی نگهداری شدند. تمام آزمایشات مطالعه حاضر در محل دانشکده پیرا دام پزشکی دانشگاه ایلام انجام شد. حیوانات مورد مطالعه در تمام طول حیات خود از رژیم غذایی یکسان محتوی پروتئین و چربی از طریق پلت خوراکی تجارتي مخصوص حیوانات آزمایشگاهی تغذیه شدند. سپس حیوانات به طور تصادفی به دو گروه مساوی (n=۱۵) تقسیم شدند. گروه تیمار در قفس های ویژه ای از جنس پلاستیک روشن به طول ۳۸ و عرض ۲۲ و ارتفاع ۱۶ سانتی متر نگهداری شدند. در ارتفاع ۸ سانتی متری از کف این قفس یک صفحه مشبک سیمی تعبیه گردید. موش های مورد آزمایش را روی توری قرار داده و در کف قفس چهار عدد گوشی تلفن همراه نوکیا ساخت کشور فنلاند به نحوی که نمایشگرهای آن ها به سمت بالا باشد، قرار داده شد. قفس های نگهداری موش ها درون جعبه آلومینیومی که تمام وجوه آن به جز یک وجه آن باز بود قرار داده شد تا امواج ساطع شده، خارج نشود. در گروه تیمار جهت ایجاد امواج، گوشی های تلفن در حالت مکالمه (talking mode) قرار داده شد و حیوانات به مدت ۶۰ روز متوالی (روزی دو ساعت ۱۲:۰۰-۱۰:۰۰) تحت تاثیر میدان الکترومغناطیسی با فرکانس ۹۱۵ مگاهرتز قرار گرفتند. برای حذف اثرات آلودگی صوتی ناشی از زنگ؛ تلفن های همراه در حالت بی صدا (Silent) قرار داده شدند. حیوانات گروه شاهد در شرایط کاملاً مشابه با گروه تیمار اما در مجاورت گوشی های تلفن روشن ولی بدون مکالمه (standby mode) قرار گرفتند (۶).

برای مطالعه بافت شناسی؛ در مورد همه گروه ها بلافاصله پس از خارج کردن بیضه، نمونه های بافتی مربوطه اخذ و جهت ثبوت در فرمالین ۱۰ درصد قرار داده شد. با استفاده از روش های متداول تهیه مقاطع بافتی، از نمونه ها برش هایی به ضخامت ۵ میکرون تهیه و مورد رنگ آمیزی H&E قرار گرفت سپس هر گونه تغییر بافتی ایجاد شده در هر اندام مشاهده و ثبت شد. جهت مطالعه هیستومتری، از مقاطع رنگ آمیزی شده، به صورت تصادفی ۸ مقطع در نظر گرفته شد و از هر مقطع سه میدان دید انتخاب و به کمک دوربین (COOLPIX 950, Nikon, China) متصل به میکروسکوپ (Nikon Eclipse E800, China) عکسبرداری گردید. برای تعیین قطر لوله های اسپرم ساز و هم چنین میزان ارتفاع اپیتلیوم زایا مقاطع عرضی کاملاً یا تقریباً مدور انتخاب و با استفاده از نرم افزار Image Tool (UTHSCSA, San Antonio, TX, USA) در پنج نقطه از هر مقطع اندازه گیری صورت گرفت. علاوه بر این در همه نمونه ها میانگین تعداد و قطر هسته سلول های لیدیگ، سرتولی، اسپرماتوگونی، اسپرماتوسیت اولیه و اسپرماتید به ازای شمارش ۱۰۰ عدد از آن در هر ۱۰۳ میلی متر از بافت بیضه تحت بزرگ نمایی میکروسکوپی ۴۰۰ اندازه گیری و ثبت شد. تصاویر به دست آمده، در همه گروه ها به طور یکسان بر اساس روش پیشنهاد شده توسط سالبک و همکاران (۲۰۰۱) و روش اصلاح شده توسط لویی منفرد (۲۰۱۳) با استفاده از نرم افزار Motic اندازه گیری و نتایج حاصله مورد تجزیه و تحلیل

یافته‌های پژوهش

مطالعات هیستومتریکی نشان داد در گروه تجربی مساحت لوله‌های اسپرم‌ساز، مساحت بافت بینابینی بیضه و هم‌چنین قطر لوله‌های اسپرم‌ساز کاهش یافت اما این کاهش از نظر آماری معنی‌دار نبود (جدول شماره ۱) (شکل شماره ۱). ارتفاع اپیتلیوم زایای لوله‌های اسپرم‌ساز، تعداد و قطر هسته سلول‌های لیدیک و هم‌چنین تعداد سلول‌های اسپرماتوسیت اولیه در حیوانات قرار گرفته در معرض امواج گوشه‌های همراه به مدت دو ماه نسبت به گروه شاهد کاهش معنی‌داری نشان داد (جدول شماره ۱) (شکل شماره ۱). تعداد و قطر هسته سلول‌های سرتولی و اسپرماتوگونی و هم‌چنین قطر هسته سلول‌های اسپرماتوسیت اولیه در بین گروه‌های تیمار و شاهد تفاوت آماری معنی‌داری نشان نداد (جدول شماره ۱).

آماری قرار گرفت (۱۶،۱۷). با استفاده از نرم‌افزار مساحت تمام لوله‌های اسپرم‌ساز موجود در هر میدان دید میکروسکوپی از مساحت کل میدان دید کسر شد در نتیجه مساحت لوله‌های اسپرم‌ساز و بافت بینابینی بیضه مشخص شد. این کار برای پنج مقطع مختلف از هر نمونه تکرار شد.

برای تجزیه و تحلیل نتایج مولفه‌های کمی مربوط به تشریح و هیستومتری از نرم‌افزار SPSS استفاده شد. پس از آن که داده‌ها از نظر آزمون تطابق با توزیع نظری بررسی شدند و مشخص گردید که دارای توزیع نرمال هستند از آزمون تی با دو نمونه مستقل (Independent two-sample t-test) برای مقایسه وجود اختلاف معنی‌دار بین مشخصه‌های مختلف استفاده شد. داده‌ها به شکل میانگین و خطای معیار نشان داده شده و سطح معنی‌دار آن‌ها در حد $P < 0.05$ در نظر گرفته شد.

جدول شماره ۱. اثرات قرارگیری در معرض امواج گوشه‌های همراه به مدت دو ماه بر روی شاخص‌های هیستومتریکی بیضه موش سوری در مقایسه با گروه شاهد

گروه تیمار	گروه شاهد	شاخص‌های هیستومتریکی بیضه
$82/8 \pm 8/6$	$89/3 \pm 6/2$	مساحت لوله‌های اسپرم‌ساز (%)
$7/3 \pm 0/7$	$8/4 \pm 0/4$	مساحت بافت بینابینی بیضه (%)
$233/2 \pm 6/5$	$235/8 \pm 9/7$	قطر لوله‌های اسپرم‌ساز (μm)
$32/5 \pm 2/2$ *	$87/9 \pm 4/9$	ارتفاع اپیتلیوم زایای لوله‌های اسپرم‌ساز (μm)
$8/6 \pm 0/4$ *	$18/5 \pm 0/7$	تعداد سلول‌های لیدیک ($\times 103 \text{ mm area of testis}$)
$3/4 \pm 0/8$	$3/4 \pm 0/2$	تعداد سلول‌های سرتولی ($\times 103 \text{ mm area of testis}$)
$11/2 \pm 0/2$	$11/3 \pm 1/5$	تعداد سلول‌های اسپرماتوگونی ($\times 103 \text{ mm area of testis}$)
$5/5 \pm 2/2$ *	$19/4 \pm 2/6$	تعداد سلول‌های اسپرماتوسیت اولیه ($\times 103 \text{ mm area of testis}$)
$10/4 \pm 2/7$ *	$29/3 \pm 1/7$	تعداد سلول‌های اسپرماتید ($\times 103 \text{ mm area of testis}$)
$0/3 \pm 0/1$ *	$3/7 \pm 0/2$	قطر هسته سلول‌های لیدیک (μm)
$6/8 \pm 0/6$	$6/7 \pm 0/3$	قطر هسته سلول‌های سرتولی (μm)
$1/3 \pm 0/6$	$1/3 \pm 0/1$	قطر هسته سلول‌های اسپرماتوگونی (μm)
$4/1 \pm 0/9$	$4/1 \pm 0/5$	قطر هسته سلول‌های اسپرماتوسیت اولیه (μm)
$1/0 \pm 0/7$	$1/0 \pm 0/4$	قطر هسته سلول‌های اسپرماتید (μm)

* مقادیر از نظر آماری معنی‌دار می‌باشد ($P < 0.05$)

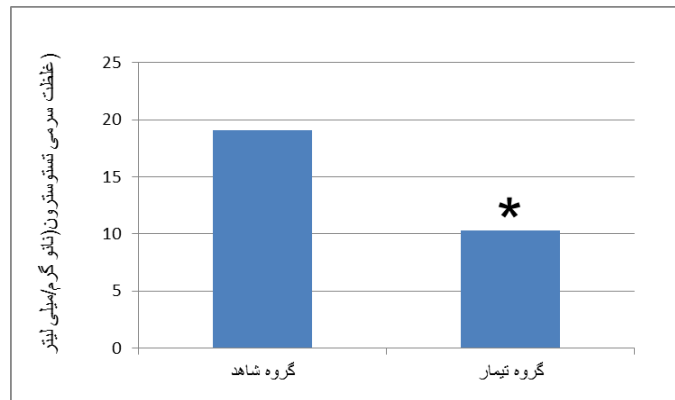
نشان نمی‌دهد (جدول شماره ۲). آنالیز بیوشیمیایی سرم حیوانات تحت بررسی نشان داد که مقادیر سرمی تستوسترون در گروه قرار گرفته در معرض امواج گوشه‌های همراه به مدت دو ماه؛ نسبت به گروه شاهد کاهش معنی‌داری نشان می‌دهد (نمودار شماره ۱).

مطالعه شاخص‌های تشریحی بیضه نشان داد در گروه قرار گرفته در معرض امواج گوشه‌های همراه به مدت دو ماه؛ نسبت به گروه شاهد، اندازه محیط و وزن بیضه کاهش معنی‌دار می‌یابد (جدول شماره ۲). با این وجود مقادیر مربوط به عرض و طول بیضه در بین گروه‌های تیمار و شاهد اختلاف آماری معنی‌دار

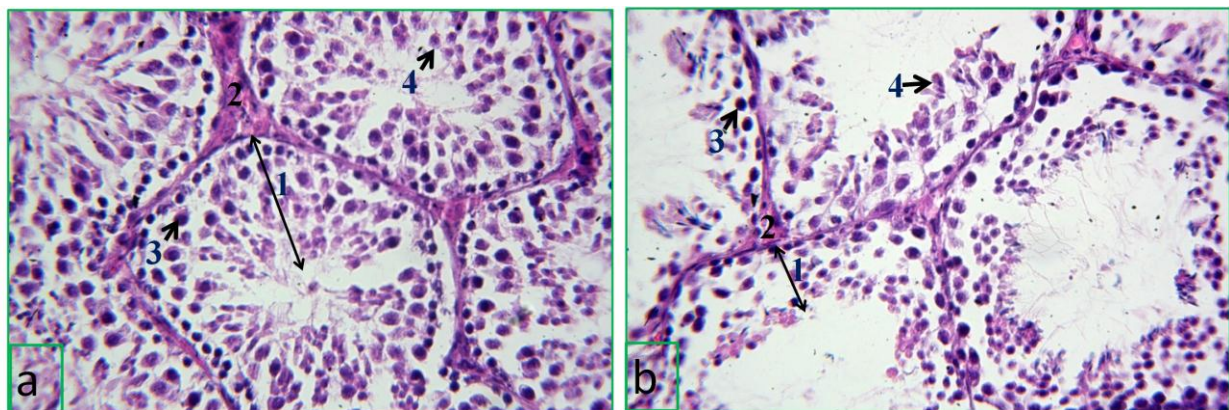
جدول شماره ۲. اثرات قرارگیری در معرض امواج گوشی های همراه به مدت دو ماه بر روی تغییرات شاخص های تشریحی بیضه موش سوری در مقایسه با گروه شاهد

گروه بیمار	گروه شاهد	شاخص های تشریحی بیضه
61.6 ± 0.4 *	93.4 ± 1.9	محیط بیضه (میلی متر)
6.3 ± 0.1	6.7 ± 0.3	عرض بیضه (میلی متر)
10.6 ± 0.7	10.5 ± 0.3	طول بیضه (میلی متر)
119.5 ± 4.1 *	175.3 ± 6.2	وزن بیضه (میلی گرم)

* مقادیر از نظر آماری معنی دار می باشد ($p < 0.05$)



نمودار شماره ۱. اثرات امواج گوشی های همراه بر غلظت سرمی تستوسترون؛ مقادیر سرمی تستوسترون در گروه قرار گرفته در معرض امواج گوشی های همراه به مدت دو ماه؛ نسبت به گروه شاهد کاهش معنی داری نشان می دهد. *مقادیر از نظر آماری معنی دار می باشد ($P < 0.05$).



شکل شماره ۱. مقطع عرضی لوله های اسپرم ساز a: گروه شاهد b: گروه بیمار. مطابق این تصویر در گروه قرار گرفته در معرض امواج گوشی های همراه به مدت دو ماه. در گروه بیمار، کاهش ارتفاع اپیتلیوم زایای لوله های اسپرم ساز (شماره ۱) و هم چنین کاهش تعداد سلول های لیدیک (شماره ۲)، اسپرماتوسیت اولیه (شماره ۳) و اسپرماتید (شماره ۴) مشاهده می شود. (رنگ آمیزی شده به روش H&E، بزرگ نمایی: $\times 400$)

بحث و نتیجه گیری

نتایج مطالعه حاضر نشان داد که در گروه تجربی، بافت بیضه تحت تاثیر مواجهه با امواج الکترومغناطیس قرار گرفته و امواج تلفن همراه اثرات زیان آوری بر

روی سلول ها، بافت بیضه و هم چنین پارامترهای تشریحی آن به جا می گذارد؛ به طوری که برخی از شاخص های هیستومتریک بیضه از جمله ارتفاع اپیتلیوم زایای لوله های اسپرم ساز و هم چنین تعداد و

قطر هسته سلول‌های لیدینگ و هم چنین برخی از شاخص‌های تشریحی شامل اندازه محیط و وزن بیضه در گروه تیمار کاهش معنی‌داری نسبت به گروه شاهد نشان می‌دهد. در این رابطه مطالعات مشابهی در زمینه تاثیر مواجهه با امواج الکترومغناطیس گوشه‌های همراه انجام گرفته است و تعدادی از گزارشات اخیر بین استفاده از تلفن همراه و ناباروری مردان ارتباطی معنی‌داری نشان داده اند (۱۰،۱۱). به عنوان مثال در بررسی بالینی انجام گرفته بر روی ۳۶۱ مرد، مشاهده گردیده است که استفاده از تلفن همراه اثرات مضر از جمله کاهش در تعداد، حرکت، حیات و مورفولوژی اسپرم و متعاقباً سیستم تناسلی آن‌ها داشته که می‌تواند میزان باروری آن‌ها را کاهش دهد (۱۸). هم چنین در یک بررسی مشابه فجز و همکاران (۲۰۰۵) تاثیرات منفی مواجهه طولانی مدت با امواج الکترومغناطیسی را بر روی پارامترهای ریخت‌شناسی و عملکردی اسپرماتوزوئیدها از جمله میزان حرکت اسپرم در ۳۷۱ مرد داوطلب گزارش نمودند (۱۹). مطالعات ذکر شده با نتایج تحقیق حاضر هم خوانی داشته و آن را تایید می‌نماید. به علاوه مطالعات آزمایشگاهی در مورد تاثیرات امواج الکترومغناطیسی بر روی حیوانات آزمایشگاهی و اسپرم در انسان نشان داده است که این امواج موجب کاهش شاخصه‌های اندام بیضه از جمله کاهش قطر توبول‌های اسپرم‌ساز می‌شود (۲۰،۱۰). این یافته با نتایج تحقیق حاضر هم خوانی دارد. هم چنین اوزانر و همکاران در مطالعه خود کاهش قطر لوله‌های اسپرم‌ساز و ضخامت اپیتلیوم را در مواجهه با امواج الکترومغناطیسی در فرکانس ۸۶۹ تا ۸۹۴ نشان داده اند (۱۵). این یافته‌ها در راستای نتایج تحقیق حاضر می‌باشد.

در این بررسی مقادیر سرمی تستوسترون در گروه تیمار کاهش نشان داد. مهم‌ترین استدلال برای این موضوع، کاهش تعداد و قطر هسته سلول‌های لیدینگ و هم چنین کاهش مساحت بافت بینابینی بیضه می‌باشد زیرا محل سنتز و ترشح تستوسترون، سیتوپلاسم سلول‌های لیدینگ در بافت بیضه می‌باشد. کاهش مقادیر سرمی تستوسترون در مطالعه حاضر، تاحدودی

متفاوت از نتایج فورگاس و همکاران (۲۰۰۵) مبنی بر افزایش غلظت سرمی این هورمون به دنبال مواجهه با امواج الکترومغناطیس از جمله ماکروویو می‌باشد (۲۱) از جمله دلایل این عدم تطابق می‌توان به متفاوت بودن تجهیزات مورد استفاده، پروتکل آزمایشات و شدت امواج مورد استفاده در دو بررسی اشاره نمود (۲۲)؛ به طوری که در مطالعه فورگاس و همکاران (۲۰۰۵) تغییرات بافتی سلول‌های لیدینگ بیضه مورد بررسی قرار نگرفته است.

بر اساس مطالعات قبلی، پیشنهاد گردیده است که امواج الکترومغناطیس می‌توانند تغییراتی را در میزان نفوذپذیری سد خونی-بیضوی ایجاد کنند (۲۳) از طرفی بر اساس مطالعاتی که تاثیر امواج تلفن همراه را بر روی بافت بیضه در سطح مولکولی بررسی نموده اند مشخص شده است که قرار گرفتن در برابر امواج الکترومغناطیس؛ در ساختار DNA سلول‌های اسپرماتوزوئید تغییرات معنی‌داری ایجاد نمی‌کند ولی باعث تغییرات ژنومی در میتوکندری و جایگاه بتاکلوئین هسته در سلول‌های جنسی موجود در بیضه می‌شود (۲۴،۲۵). به طور کلی مواجهه با فرکانس‌های بالای امواج الکترومغناطیسی، می‌تواند تغییرات بیولوژیک در سیستم‌های مختلف بدن از جمله بیضه‌ها را به دنبال داشته باشد (۱۵). با توجه به این که یکی از مکانیسم‌های پیشنهاد شده برای اثرات سوء امواج تلفن همراه بر روی ساختار اندام‌های مختلف بدن، اثرات گرمایش دی‌الکتریک است که در آن بافت‌های بدن توسط حرکت مولکول‌های قطبی که در میدان الکترومغناطیسی قرار دارند گرم می‌شوند (۲۱،۷)، بنا بر این در مطالعه حاضر وقوع تغییرات ساختاری بیضه ممکن است به دلیل افزایش دمای بدن و متعاقب آن افزایش درجه حرارت بیضه باشد. زیرا دمای مناسب برای انجام روند اسپرم‌سازی همواره ۳-۲ درجه پایین‌تر از دمای بدن است (۲۶).

در مطالعه حاضر سعی بر نشان دادن برخی از اثرات امواج تلفن همراه بر روی شاخص‌های تشریحی و هیستومورفومتريک بافت بیضه در مدل حیوان آزمایشگاهی بود و نتایج آن موید تحت تاثیر قرار گرفتن پارامترهایی از جمله مقیاس‌ها و

برابر امواج گوشی های همراه به عنوان یک فاکتور خطر می تواند موجب بروز تغییرات هیستومورفولوژیک و مورفومتریک در ساختار و عملکرد ترشح هورمونی بیضه در موش سوری گردد.

خصوصیات میکروسکوپی بافت بیضه بود. این نتایج می تواند نشانگر اثرات سوء مواجهه افراد با امواج الکترومغناطیس باشد. در مجموع با استفاده از نتایج این مطالعه می توان نتیجه گرفت که قرار گرفتن در

References

1. Makker K, Varghese A, Desai NR, Mouradi R, Agarwal A. Cell phones: modern mans nemesis? *Reprod Biomed Online* 2009; 18:148-57.
2. Harell L, Carlberg M, Hansson Mild K. Pooled analysis of two case-control studies on the use of cellular and cordless telephones and the risk of benign brain tumours diagnosed during 1997–2003. *Int J Oncol* 2006; 28:509–18.
3. Murphy JR. Non-ionising electromagnetic environments on manned spacecraft. *J Br Interplanet Soc* 1989; 42:383-90.
4. Jauchem JR. Effects of low-level radio-frequency (3 kHz to 300 GHz) energy on human cardiovascular, reproductive, immune, and other systems: a review of the recent literature. *Int J Hyg Environ Health* 2008; 11: 1-29.
5. Baan R, Grosse Y, Laubysecretan B, E. Ghissassi F, Bouvard V, Benbrahimtallaa L, et al. Carcinogenicity of radiofrequency electromagnetic fields. *Lancet Oncol* 2011; 12: 624–6.
6. Louei Monfared A, Hamoun Navard S. [Effects of mobile phone electromagnetic radiation on histomorphological and morphometrical changes of the lymphoid organs in the mice]. *Urmia Med J* 2015; 26: 92-101. (Persian)
7. Friedman J, Kraus S, Hauptman Y, Schiff Y, Seger R. Mechanism of short-term ERK activation by electromagnetic fields at mobile phone frequencies. *Biochem J* 2007; 405:559-568.
8. Hardell L, Sage C. Biological effects from electromagnetic field exposure and public exposure standards. *Biomed Pharmacother* 2008; 62:104-109.
9. Galvin MJ, Ortner MJ, McRee DI. Studies on acute in vivo exposure of rats to 2450-MHz microwave radiation. III. Biochemical and hematologic effects. *Radiat Res* 1981; 86: 5580-8.
10. Agarwal A, Deepinder F, Sharma RK, Ranga G, Li J. Effect of cell phone usage on semen analysis in men attending infertility clinic: an observational study. *Fertil Steril* 2008; 89:124-128.
11. Desai NR, Kesari KK, Agarwal A. Pathophysiology of cell phone radiation: oxidative stress and carcinogenesis with focus on male reproductive system. *Reproduc Biol Endocrinol* 2009; 114:1-9.
12. Yan JG, Agresti M, Bruce T, Yan YH, Granlund A, Matloub HS. Effects of cellular phone emissions on sperm motility in rats. *Fertil Steril* 2007; 88:957-64.
13. Salama N, Kishimoto T, Kanayama HO. Effects of exposure to a mobile phone on testicular function and structure in adult rabbit. *Int J Androl* 2010; 33:88-94.
14. Dasdag S, Zulkufakdag M, Aksen F, Yilmaz F, Bashan M, Mutlu Dasdag M, Salih Celik M. Whole body exposure of rats to microwaves emitted from a cell phone does not affect the testes. *Bioelectromagnetics* 2003; 24:182-8.
15. Ozguner M, Koyu A, Cesur G, Ural M, Ozguner F, Gokcimen A, et al. Biological and morphological effects on the reproductive organ of rats after exposure to electromagnetic field. *Saudi Med J* 2005; 26:405-10.
16. Salbacak A, Celik I, Karabulut AK, Ozkan Y, Uysal II, Cicekcibasi AE. Effects of morphine on the rat lymphoid organs and adrenal glands: results of enzyme histochemical and histometric investigations. *Rev Med Vet* 2001; 152: 691–8.
17. Loueimofared A. Correlation of serum lipid profile with histological and seminal parameters of testis in the goat. *Int J Fertil Steril* 2013; 7:122-9.
18. Agarwal A, Desai N, Makker K, Varghese A, Mouradi R, Sabanegh E, et al. Effects of radiofrequency electromagnetic waves (RF-EMW) from cellular phones on human ejaculated. Semen an in vitro pilot study. *Fertil Steril* 2008; 92:1318-25.
19. Fejes I, Zavaczki Z, Szollosi J, Koloszar S, Daru J, Kovacs L, et al. Is there a

- relationship between cell phone use and semen quality? Arch Androl 2005; 51:385-93.
20. Baste V, Riise T, Moen BE. Radiofrequency electromagnetic fields; male infertility and sex ratio of offspring. Eur J Epidemiol 2008; 23:369-77.
21. Forgacs Z, Somosyb Z, Kubinyi G, Bakos J, Hudak A, Surjan A, et al. Effect of whole-body 1800MHz GSM-like microwave exposure on testicular steroidogenesis and histology in mice. Rep Toxicol 2006; 22:111-7.
22. Brent RL. Reproductive and teratologic effects of low-frequency electromagnetic fields a review of in vivo and in vitro studies using animal models. Teratol 999; 59:261-86.
23. Wang XW, Ding GR, Shi CH, Zhao T, Zhang J, Zeng LH, et al. Effect of electromagnetic pulse exposure on permeability of blood-testicle barrier in mice. Biomed Environ Sci 2008; 21:218-21.
24. Aitken RJ, Bennetts LE, Sawyer D, Wiklendt AM, King BV. Impact of radio frequency electromagnetic radiation on DNA integrity in the male germline. Int J Androl 2005; 28:171-9.
25. Nawrot P, McRee D, Galvin M. Teratogenic, biochemical, and histological studies with mice prenatally exposed to 2.45 GHz microwave radiation. Radiat Res 1985; 102:35-45.
26. Saikhun J, Kitiyanant Y, Vanadurongwan V, Pavasuthipaisit K. Effects of sauna on sperm movement characteristics of normal men measured by computer-assisted sperm analysis. Int J Androl 1998; 21:358-63.



Effects of Mobile Phone Radiation on the Histological and Anatomical Parameters of Testis and Serum Levels of Testosterone in Mice

Louiemonfared A^{1*}, Hamonavard S², Nooraie A³

(Received: December 20, 2015)

Accepted: September 22, 2015)

Abstract

Introduction: Exposure to high-density microwaves maybe cause detrimental effects on the testis and other organs and could induce significant biologic changes in fertility. In this study the effects of mobile phone electromagnetic radiation examined on the testes and the hormone production.

Materials & methods: A total of 30 healthy adult male mice were divided into one control and one exposed groups. Treatment group were placed in cages with exposure to electromagnetic waves with a frequency of 915 for 60 consecutive days. Anatomical and histological changes of the testis tissue were described and the serum levels of testosterone were measured. Results were analyzed by independent *t*-test and a *p* value as <0.05 considered significant.

Findings: In the experimental group, electromagnetic waves of mobile phone had

detrimental effects on the both histological and anatomical parameters of testis. The germinal epithelium height, seminiferous tubules diameter and leydig cell numbers showed significant decrease in the treatment group. In addition, scrotal circumference and testicular weight showed a significant decrease in the exposure group when compared with control animals ($P<0.05$). Furthermore, the serum levels of testosterone in the exposure group revealed significant decrease compared to the controls ($P<0.05$).

Discussion & Conclusions: The present findings showed detrimental effects of electromagnetic mobile phone radiation on the male mice.

Keywords: Mobile, Testis, Histomorphology, Testosterone, Mice

1. Dept of Histology, Faculty of Para Veterinary, Ilam University, Ilam, Iran

2. Young Researchers and Elited Club, Islamic Azad University, Hamadan University, Hamadan, Iran

3. Dept of Histology, Faculty of Veterinary, Urmia University, Urmia, Iran

* Correspondin author Email: alm722@gmail.com