اثرات حفاظتی کورکومین بر ضایعات بافتی ناشی از آفلاتوکسین B_1 در بیضه زاده های موش صحرایی قبل و بعد از بلوغ

محمد نیکوسیر جهرمی*[۱]، رضا رنجبر[۱]، محمود خاکساری مهابادی[۱]، حسن مروتی[۲]، حسین نجف زاده ورزی[۱]

۱) گروه علوم پایه، دانشکده دام پزشکی، دانشگاه شهید چمران اهواز، اهواز، ایران

۲) گروه علوم پایه، دانشکده دام پزشکی، دانشگاه تهران، تهران، ایران

تاریخ دریافت: ۹٤/۳/۳۰ **تاریخ پذیرش: ۹٤/۱۰/۷**

چکیده

مقدمه: کورکومین جزء فعال ادویه زردچوبه است و دارای خواص ضد التهابی می باشد. این مطالعه با هدف امکان استفاده از کورکومین در جهت کاهش ضایعات بیضه در ناشی از تماس موشه های مادر با آفلاتوکسین انجام گرفت.

مواد و روش ها: هفتاد سر موش صحرایی بالغ آبستن سالم نژاد ویستار به هفت گروه کنترل، شاهد و آزمون ۱ تا ۵ به صورت تصادفی تقسیم شدند. به موش های گروه های هفت گانه به ترتیب سرم فیزیولوژی(با حجم برابر با داروها)، دی متیل سولفوکساید(با حجم برابر با داروها)، آفلاتوکسین B_1 ۰/۲۵ میلی گرم به ازای هر کیلوگرم بدن، آفلاتوکسین B_1 و کورکومین(۰/۲۵ و ۵۰ میلی گرم به ازای هر کیلوگرم وزن بدن)، آفلاتوکسین B_1 و کورکومین(۰/۲۵ و ۱۰۰ میلی گرم به ازای هر کیلوگرم وزن بدن)، کورکومین ۵۰ میلی گرم به ازای هر کیلوگرم وزن بدن و کورکومین ۱۰۰ میلی گرم به ازای هر کیلوگرم وزن بدن در روزهای ۹ تا ۱۱ آبستنی تزریق شد. جهت مطالعه میکروسکوپیک از بیضه زاده های موش صحرایی در هفته های ۱، ۴ و ۸ نمونه گیری بافتی به عمل آمد. سپس نمونه ها در فرمالین تثبیت و پس از انجام مراحل آماده سازی، گسترش های بافتی با ضخامت ۶ میکرون تهیه و با H&E رنگ آمیزی شد.

یافته های پژوهش: در هفته چهارم و هشتم پس از تولد قطر لوله های منی ساز، تعداد سلول های زایا و ضخامت اپی تلیوم منی ساز در گروه آفلاتوکسین در مقایسه با گروه های شاهد و کنترل کاهش نشان داد که این کاهش معنی دار نبود. در گروه های دریافت کننده کورکومین شاخص های مورد مطالعه در مقایسه با گروه کنترل و دریافت کننده آفلاتوکسین افزایش معنی داری نشان داد.

بحث و نتیجه گیری: نتایج به دست آمده در این مطالعه نشان داد که کورکومین می‌تواند با آثار سوء ناشی از آفلاتوکسین B_1 مقابله نماید.

واژه های کلیدی: آفلاتوکسین B1، کورکومین، بیضه، بافت شناسی، مورفومتری

* نویسنده مسئول: گروه علوم پایه، دانشکده دام پزشکی، دانشگاه شهید چمران اهواز، اهواز، ایران

Email: m_nikoosiar@yahoo.com

[Downloaded from sjimu.medilam.ac.ir on 2026-11-27]

[DOI: 10.18869/acadpub.sjimu.24.6.41]

مقدمه

اختلالات دستگاه تناسلی می توانند منجر به بروز ناباروری های موقتی یا دائمی گردند که می تواند منشاء قبل یا بعد از تولد داشته باشد. یکی از عواملی که باعث بروز اختلال در عملکرد طبیعی دستگاه تناسلی می گردد وجود آلودگی های قارچی است. مایکوتوکسین ها متابولیت های ثانویه قارچ ها می باشند که برای حیوانات و انسان ها آسیب رسان هستند. این مواد به فراوانی در اجزای غذای دام یافت می شود و در صورت بلع، اثرات سریع یا بلند مدت گوناگون در اجزای مختلف بدن ایجاد می کند. Wilkinson و همکاران در سال ۲۰۰۸ نشان دادند که از بین حدود ۴۰۰ نوع مایکوتوکسین شناخته شده، آفلاتوکسین ها به دلیل داشتن اثرات سمی زیاد، سرطان زایی، تراتوژنی، سمیت روی سلول های کبدی و خواص جهش زایی، خطرناک ترین مایکوتوکسین ها، برای سلامتی انسان و دام می باشند(۱).

از میان ۲۰ آفلاتوکسین شناخته شده تنها انواع B_1، B_2، G_1 و G_2 که به طور طبیعی در غذاهای انسان و دام یافت می شوند از اهمیت بالایی برخوردار هستند. آفلاتوکسین B_1 از جمله فراوان ترین نوع آفلاتوکسین مشاهده شده در نمونه های آلوده قارچی است که به طور غالب توسط قارچ های جنس آسپرژیلوس تولید می شود. این قارچ به طور گسترده روی مواد غذایی انسانی و حیوانی به خصوص دانه های روغنی رشد می کند(۲،۳). در مقابله با ترکیبات قابل اکسیداسیون با غلظت کم، مواد آنتی اکسیدانی در بدن حیوانات وجود دارد که به میزان قابل توجهی اکسیداسیون آن ماده را کاهش داده و یا مهار می کنند که از جمله این ترکیبات، ویتامین E می باشد. آفلاتوکسین در طی یک تبدیل زیستی(بیوترانسفورماسیون) با تولید تعداد زیادی متابولیت فعال که به DNA و RNA اتصال می یابند، سبب کاهش تولید پروتئین و تضعیف ایمنی سلولی می شود(۴).

آفلاتوکسین ها از طریق مواد خوراکی با منشاء دامی و گیاهی قابل انتقال به انسان بوده و می تواند تاثیر سوء بر تولید مثل داشته باشد. در مطالعه حافظ و همکاران(۱۹۸۳) با بررسی میزان باروری خرگوش های نر و ماده‌ای که ۷ روز جیره آلوده به آفلاتوکسین دریافت کرده بودند، نشان دادند میزان باروری این حیوانات به طور معنی داری کاهش یافته است. ایبه و همکاران(۲۰۰۰) در بررسی اثرات آفلاتوکسین بر اسپرم و تخمک موش در محیط IVF بیان نمودند که آفلاتوکسین سبب کاهش حرکت اسپرم می شود. آگاروال و همکاران(۲۰۰۵) نشان دادند که پلی فنل هایی مثل ایزوتیوسیانات در کلم برکلی و کورکومین موجود می باشد(۵).

کورکومین(دی فرولوییل متان)، یک پلی فنول و ماده اصلی curcuma longa معروف به زرد چوبه است. قسمت زردرنگ زرد چوبه حاوی کورکومینوئیدها است که شامل دی فرولوییل متان در حدود ۷۷ درصد، دمتوکسی کورکومین حدود ۱۷ درصد، بیس دمتوکسی کورکومین حدود ۳ درصد و مقدار کمی سیکلو کورکومین می باشد. کورکومین عمدتاً در هند، چین، آسیای جنوب شرق و مناطق گرمسیری دیده می شود. این ماده علاوه بر مصرف غذایی، به عنوان رنگ دهنده و نگهدارنده مورد استفاده قرار می گیرد(۸-۵). پولاند و همکاران در سال ۱۹۹۳ نشان دادند که مهم ترین خاصیت کورکومین، عملکرد آنتی اکسیدانی آن می باشد که به واسطه فعال سازی آنزیم های سوپر اکسید دیسموتاز، کاتالاز و گلوتاتیون پراکسیداز صورت می گیرد(۹). در یک مطالعه خوپده(۱۹۹۹) نشان داد که فعالیت آنتی اکسیدانی کورکومین بسیار بیشتر از ویتامین E می باشد. از اثرات دیگر کورکومین می توان به خاصیت ضد سرطانی آن اشاره کرد که گزارشاتی بر علیه سرطان پوست، پستان، حفره دهان، معده، مری، معده، روده ، ریه و کبد موجود است. هم چنین مطالعات دیگری توسط بهارات و همکاران در سال ۲۰۰۵ در مورد اثر کورکومین در درمان بیماری های قلبی و عروقی، تقویت سیستم ایمنی، کاهش عوارض آلزایمر، MS، HIV، عدم ایجاد کاتاراکت عدسی و جلوگیری از اثرات مخرب الکل در کبد صورت گرفته است(۱۰).

با توجه به عوارض سوء آفلاتوکسین بر روی بدن و نیز اختلالات تولید مثلی ناشی از آن، مطالعه ای

[Downloaded from sjimu.medilam.ac.ir on 2026-11-27]

[DOI: 10.18869/acadpub.sjimu.24.6.41]

متمرکز و جامع روی اثرات این سم بر ساختار میکروسکوپی بیضه به عنوان عضو اصلی تولید مثلی در بدن ضروری به نظر می رسد و نظر به این که بیشتر مطالعات در مورد اثرات آفلاتوکسین بر روی ناباروری در بالغین متمرکز بوده است و کمتر در مورد اثرات آن در دوران آبستنی بر روی دستگاه تولید مثلی جنین و ناباروری های با منشاء مادری مطالعه شده است، لذا اهمیت بررسی آن بیش از پیش ضروری به نظر می رسد. با توجه به اثرات آنتی اکسیدانی گزارش شده توسط کورکومین در جلوگیری از آثار مخرب برخی داروها، این مطالعه با هدف بررسی استفاده از کورکومین در جلوگیری از ضایعات ناشی از آفلاتوکسین B_1 در بافت بیضه موش صحرایی به عنوان حیوان مدل انجام گرفت.

مواد و روش ها

در این مطالعه از ۷۰ سر موش صحرایی ماده بالغ از نژاد ویستار با سن تقریبی ۴-۳/۵ ماهه(که بر اساس مطالعات انجام شده در گروه می باشد) و میانگین وزنی ۲۰۰-۱۸۰ گرم استفاده شد. سپس جهت همزمان نمودن تخمک گذاری در حیوانات مورد مطالعه، از پروتکل استاندارد با دو تزریق به فاصله ۴۸ ساعت استفاده شد. سپس موش های ماده به مدت یک شب در کنار موش نر بارور(نسبت ۳ سر موش ماده به ۱ سر موش نر) قرار گرفتند و در صبح روز بعد موش های جفت گیری کرده با مشاهده پلاک واژینال، جهت ادامه مطالعه جدا گردیدند. موش ها در شرایط استاندارد با دمای ۲±۲۱ درجه سانتی گراد و شرایط نوری ۱۲ ساعت روشنایی و ۱۲ ساعت تاریکی نگهداری شدند و در این مدت آب و غذای آماده(پلت) به صورت آزاد در دسترس بود. سپس به طور تصادفی در ۷ گروه ۱۰ تایی کنترل، شاهد، آفلاتوکسین، کورکومین ۵۰ mg، کورکومین ۱۰۰ mg، آفلاتوکسین+کورکومین ۵۰ mg و آفلاتوکسین+کورکومین ۱۰۰ mg تقسیم شدند. تزریق کلیه مواد در روزهای ۹ تا ۱۱ آبستنی انجام شد(۱۱).

پس از زایمان موش های آبستن، زاده ها در شرایط معمولی با مادر نگهداری شدند و در هفته های اول و چهارم(نابالغ) و هشتم(بالغ) از هر گروه ۵ سر زاده نر به وسیله اتر آسان کشی شدند و پس از باز کردن اسکروتوم بیضه چپ و راست جدا گردید و بلافاصله نمونه هایی به ضخامت حداکثر ۰/۵ سانتی متر از بیضه چپ و راست برداشته شد و پس از ثبوت در فرمالین سالین ۱۰ درصد و طی مراحل معمول و استاندارد تهیه مقاطع بافتی، برش هایی به ضخامت ۶-۵ میکرومتر تهیه گردید و با هماتوکسیلین-ائوزین(H&E) رنگ آمیزی گردیدند. در نهایت لام های تهیه شده از ساختار بافتی بیضه موش های گروه های مختلف، مورد مطالعه هیستولوژیک از نظر ضخامت لوله های اسپرم ساز، سلول های اسپرماتوگونی، اسپرماتوسیت های اولیه، ثانویه، اسپرماتید و مطالعه هیستومتریک تغییرات ضخامت و قطر لوله های اسپرم ساز قرار گرفتند. جهت مشاهده لام های تهیه شده از میکروسکوپ(نیکون، ژاپن) و عکسبرداری از لنز دیجیتال(Dino-Lite، تایوان) و نرم افزار Dino Capture (Dino-Lite، تایوان) استفاده شد.

داده ها به صورت mean±STD ارائه شدند. داده های به دست آمده با استفاده از نرم افزار SPSS vol.16 مورد تجزیه تحلیل آماری قرار گرفتند. جهت مقایسه میانگین ها از آزمون آنالیز واریانس یک طرفه و پس آزمون Tukey استفاده شد و در مواردی که $P<0.05$ بود نتایج معنی دار تلقی گردید.

یافته های پژوهش

هفته اول: در برش های میکروسکوپی بافت بیضه به صورت ت عداد زیادی لوله‌های منی ساز(طناب های جنسی) مشاهده شد. در این زمان، لوله های منی ساز بیضه نابالغ موش های صحرایی در مقاطع بافتی، به صورت لوله های توپر دیده می شوند. این لوله ها تا زمان بلوغ توپر باقی می مانند و شامل سلول های زایای بدوی(گونوسیت) و سلول های پشتیبان(سرتولی) می باشند که از اطراف توسط سلول های میواپیتلیال با هسته ای کشیده و هتروکروماتین احاطه می شوند. تحت تاثیر کورکومین افزایش تراکم و تعداد هسته سلول های زایای بدوی در اپیتلیوم لوله های منی ساز نابالغ مشاهده گردید(تصاویر شماره ۱ و ۲). در بررسی

[Downloaded from sjimu.medilam.ac.ir on 2026-11-27]

[DOI: 10.18869/acadpub.sjimu.24.6.41]

میکرومتری مقاطع بافتی تعداد این سلول ها تحت تاثیر کورکومین افزایش وابسته به دوز نشان داد. بررسی میکرومتری مقاطع بافتی افزایش معنی دار($P<0.05$) در تعداد سلول های زایای بدوی گروه های دریافت کننده کورکومین در مقایسه با سایر گروه ها را نشان داد. هم چنین، در گروه دریافت کننده آفلاتوکسین تعداد سلول های زایای بدوی در مقایسه با گروه های شاهد و کنترل تغییر معنی دار نشان نداد(نمودار شماره ۱). همان طور که در تصاویر شماره ۱ و ۲ مشاهده می گردد، موقعیت سلول های زایای بدوی نسبت به سلول های پشتیبان مرکزی تر و کم و بیش دورتر از غشای پایه قرار می گیرند. این سلول ها دارای هسته ای کاملاً گرد و به نسبت بزرگ تر از هسته سلول های پشتیبان بودند. هسته سلول های پشتیبان بیضی شکل و کشیده دارای یک یا دو هستک مشخص و چسبیده به غشای پایه دیده شدند. همان طور که در نمودار شماره ۲ نشان داده شده است قطر لوله های منی ساز گروه آفلاتوکسین در مقایسه با گروه های شاهد و کنترل کاهش نشان داد که این کاهش معنی دار نبود. هم چنین، هر دو پارامتر تعداد سلول های زایای بدوی و قطر لوله های منی ساز بین گروه های شاهد و کنترل هفته اول موش ها تغییر معنی داری مشاهده نگردید. تغییرات مشخصی در پارامتر قطر لوله های منی ساز گروه های دریافت کننده کورکومین به نسبت سایر گروه ها از لحاظ بافت شناسی مشاهده نگردید.

هفته چهارم: در این زمان، لوله های منی ساز همانند هفته اول به صورت توپر و نابالغ دیده شدند. لوله های نابالغ منی ساز در این زمان فاقد اسپرماتید می باشند. سلول های اسپرماتوسیت در اپیتلیوم لوله منی ساز دیده شدند که نشان دهنده رشد بیضه و انجام تقسیم سلولی می باشد. همان طور که در تصویر شماره ۳ نشان داده شده سلول های اسپرماتوسیت دارای بزرگ ترین هسته در اپیتلیوم منی ساز می باشند. این سلول ها با هسته بزرگ و تقریباً گرد و در تماس با لومن لوله های منی ساز مشخص شده اند. هسته سلول های اسپرماتوسیت دارای کروماتین کم تراکم تر و روشن تر از هسته سلول های اسپرماتوگونی می باشد. تعداد این سلول ها تحت تاثیر کورکومین افزایش وابسته به دوز نشان داد(تصاویر شماره ۳ و ۴). به طوری که در گروه کورکومین با دوز ۱۰۰ تعداد سلول های اسپرماتوسیت (۸/۳۹±۵۷/۳۳) در مقایسه با سایر گروه ها افزایش معنی دار($P<0.05$) نشان داد(جدول شماره ۱). هم چنین، تعداد اسپرماتوسیت ها در گروه های دریافت کننده آفلاتوکسین دارای میانگین کمتری بود ولی این کاهش از لحاظ آماری معنی دار نبود. گروه های تحت مطالعه در هفته چهارم در سایر پارامترها شامل تعداد اسپرماتوگونی، ضخامت اپیتلیوم و قطر لوله های منی ساز تغییر مشخصی را نشان ندادند(جدول شماره ۱). در مطالعه هیستولوژی مقاطع بافتی هفته چهارم در مقایسه با هفته اول، رشد اپیتلیوم لوله منی ساز و تمایز سلول های زایای بدوی به سلول های اسپرماتوگونی و سایر رده های سلولی مشاهده گردید. در این زمان، سلول های اسپرماتوگونی با هسته های کوچک تر و تیره تر از هسته سلول های پشتیبان بر روی غشای پایه قرار دارند(تصاویر شماره ۳ و ۴).

هفته هشتم: در گروه های دریافت کننده کورکومین لوله های منی ساز دارای تراکم بسیار بالایی بودند. تراکم لوله های منی ساز در ناحیه حاشیه ای مقاطع بافتی بیضه(نزدیک کپسول بیضه) تا حدی است که غشای پایه لوله منی ساز به صورت کاملاً نزدیک با غشای پایه لوله منی ساز مجاور دیده می شوند. بافت داربست بین لوله های منی ساز به صورت کمتری دیده می شوند. تعداد لوله های منی ساز فعال بیشتری (حضور اسپرماتوزوآ در لومن) مشاهده شد(تصاویر شماره ۸-۵). همان طور که در نتایج میکرومتری مربوط به پارامتر تعداد سلول های اسپرماتید در نمودار شماره ۴ مشاهده می گردد گروه های دریافت کننده کورکومین دارای بیشترین میانگین عددی نسبت به سایر گروه ها می باشند که این افزایش از لحاظ آماری معنی دار می باشد($P<0.05$). افزایش تعداد سلول های اسپرماتید تحت تاثیر کورکومین به صورت وابسته به دوز بود. به طوری که گروه دریافت کننده کورکومین با دوز ۱۰۰ دارای بیشترین میانگین(۹/۵۰±۶۸/۶۶) تعداد اسپرماتید در مقایسه با سایر گروه ها با سطح

[Downloaded from sjimu.medilam.ac.ir on 2026-11-27]

[DOI: 10.18869/acadpub.sjimu.24.6.41]

معنی داری($P<0.001$) مشاهده گردید(نمودار شماره ۴). هم چنین، تعداد سلول های اسپرماتید در گروه دریافت کننده آفلاتوکسین با میانگین ۵/۲۹±۲۱/۰۰ کمترین مقدار را در مقایسه با گروه های دیگر نشان داد. پارامتر قطر لوله های منی ساز در بین گروه های مورد آزمایش در هفته هشتم، در گروه دریافت کننده آفلاتوکسین با میانگین ۴۹/۸۱±۵۱۳/۵۸ میکرومتر در مقایسه با سایر گروه ها کاهش نشان داد(نمودار شماره ۳). این کاهش قطر در گروه آفلاتوکسین در مقایسه با گروه های دریافت کننده کورکومین در سطح معنی داری($P<0.001$) و در مقایسه با گروه های دیگر با سطح معنی داری($P<0.05$) مشاهده گردید. در گروه های دریافت کننده کورکومین نیز بیشترین میانگین قطر لوله منی ساز در مقایسه با گروه های کنترل و شاهد مشاهده گردید که این افزایش معنی دار نبود(نمودار شماره ۳). همان طور که در جدول شماره ۲ نشان داده شده است پارامتر ضخامت اپیتلیوم لوله منی ساز در گروه های دریافت کننده کورکومین با دوز ۱۰۰ دارای بیشترین میانگین در مقایسه با سایر گروه ها می باشد که این افزایش تنها در مقایسه با گروه آفلاتوکسین دارای سطح معنی داری است($P<0.01$). تحت تاثیر آفلاتوکسین ضخامت اپیتلیوم لوله منی ساز در مقایسه با گروه های شاهد و کنترل کاهش نشان داد که این کاهش از لحاظ آماری معنی دار نبود(جدول شماره ۲). در شمارش تعداد سلول های اسپرماتوسیت در اپیتلیوم لوله منی ساز، گروه های دریافت کننده کورکومین به صورت وابسته دوز بیشترین میانگین را در مقایسه با دیگر گروه ها نشان دادند که این افزایش معنی دار بود($P<0.05$). تعداد سلول های اسپرماتوسیت در گروه دریافت کننده آفلاتوکسین با میانگین ۷/۷۷±۳۸/۳۳ در مقایسه با گروه های شاهد و کنترل کاهش نشان داد که این کاهش از لحاظ آماری معنی دار نبود(جدول شماره ۲). همان طور که در جدول شماره ۲ نشان داده شده است، تعداد سلول های اسپرماتوگونی در گروه دریافت کننده آفلاتوکسین با میانگین ۵/۵۱±۴۷/۶۶ در مقایسه با سایر گروه ها کاهش نشان داد که این کاهش از لحاظ آماری تنها در مقایسه با گروه های دریافت کننده کورکومین دارای سطح معنی دار بود($P<0.05$). به طور کلی مورفولوژی و تراکم کم سلول های اسپرماتوسیت و اسپرماتید در گروه آفلاتوکسین در مقایسه با گروه های دریافت کننده کورکومین در تصاویر شماره ۹ و ۱۰ نشان داده شده است.

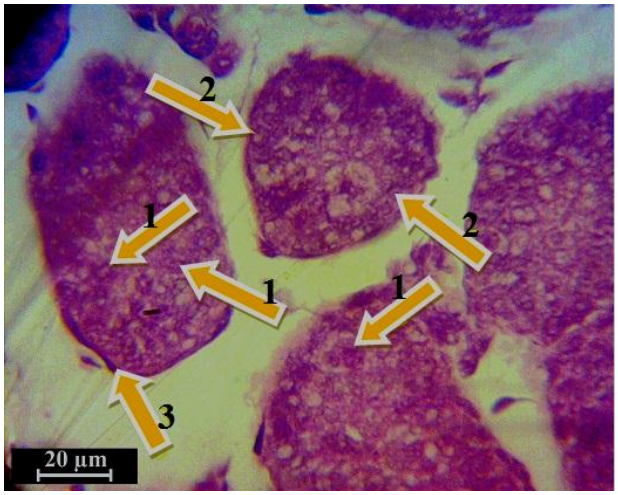

تصویر شماره ۱. ساختار بافتی بیضه گروه شاهد در هفته اول(H&E). به طور طبیعی لوله های منی ساز نابالغ دارای ساختار توپر می باشند. سلول زایای بدوی(گونوسیت)(۱)، سلول پشتیبان(سرتولی)(۲) و سلول میواپیتلیال(۳)

[Downloaded from sjimu.medilam.ac.ir on 2026-11-27]

[DOI: 10.18869/acadpub.sjimu.24.6.41]

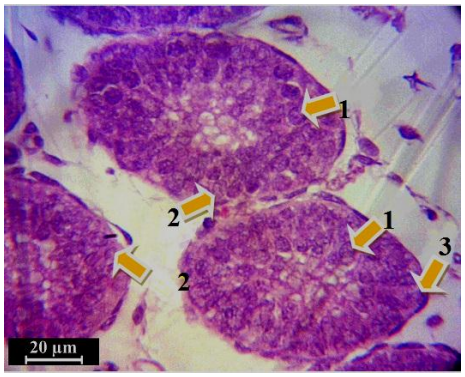

تصویر شماره ۲. ساختار بافتی بیضه گروه کورکومین با دوز ۱۰۰ در هفته اول(H&E). افزایش تراکم و تعداد هسته سلول های زایای بدوی در اپیتلیوم لوله های منی ساز نابالغ چشمگیر است(۱). سلول پشتیبان(سرتولی)(۲) و سلول میواپیتلیال(۳)

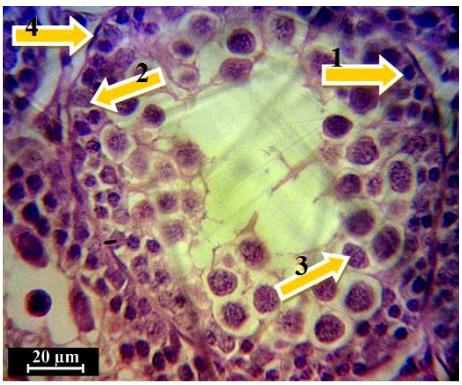

تصویر شماره ۳. ساختار بافتی بیضه گروه شاهد در هفته چهارم(H&E). سلول های اسپرماتوسیت(۳) در اپیتلیوم لوله های منی ساز نابالغ در این زمان از رشد نمایان می باشند. اسپرماتوگونی(۱)، سلول پشتیبان(سرتولی)(۲) و سلول میواپیتلیال(٤)

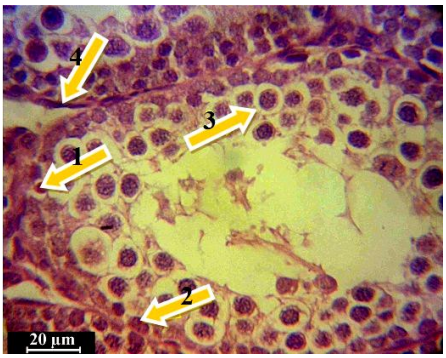

تصویر شماره ٤. ساختار بافتی بیضه گروه کورکومین با دوز به ۱۰۰+آفلاتوکسین در هفته چهارم(H&E). افزایش تعداد اسپرماتوسیت ها(۳) محسوس است. اسپرماتوگونی(۱)، سلول پشتیبان(سرتولی)(۲) و سلول میواپیتلیال(٤)

[Downloaded from sjimu.medilam.ac.ir on 2026-11-27]

[DOI: 10.18869/acadpub.sjimu.24.6.41]



تصویر شماره ۵. ساختار بافتی بیضه گروه آفلاتوکسین در هفته هشتم(H&E). تراکم کم لوله های منی ساز و افزایش بافت همبند بینابینی(۳) قابل توجه است. لوله منی ساز فعال(۱)، لوله منی ساز غیر فعال(۲) و کپسول(٤)

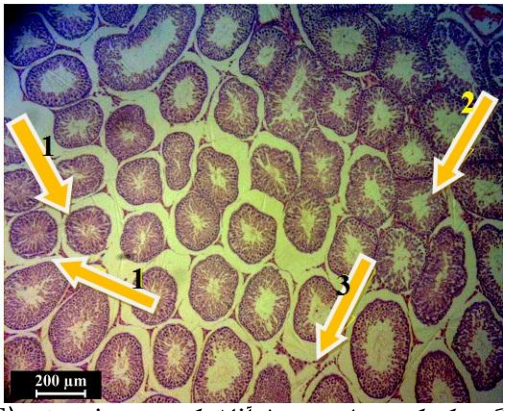

تصویر شماره ٦. ساختار بافتی بیضه گروه کورکومین با دوز ۱۰۰+آفلاتوکسین در هفته هشتم(H&E). افزایش تراکم لوله های منی ساز و کاهش بافت همبند بینابینی(۳) قابل توجه است. لوله های منی ساز فعال(۱) و لوله منی ساز غیر فعال(۲)

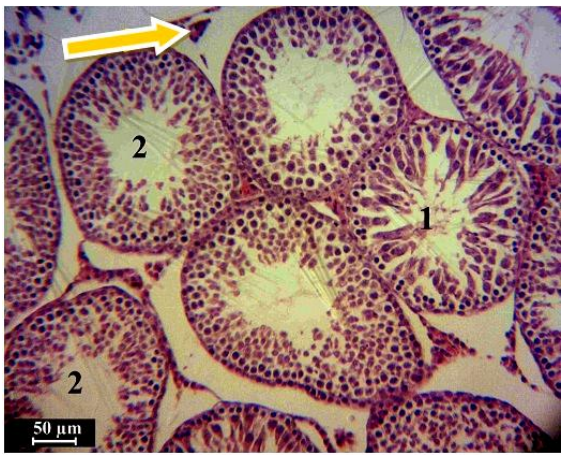

تصویر شماره ۷. ساختار بافتی بیضه گروه کنترل در هفته هشتم(H&E). لوله منی ساز فعال(۱)، لوله منی ساز غیر فعال(۲) و بافت همبند بینابینی(پیکان)

[Downloaded from sjimu.medilam.ac.ir on 2026-11-27]

[DOI: 10.18869/acadpub.sjimu.24.6.41]

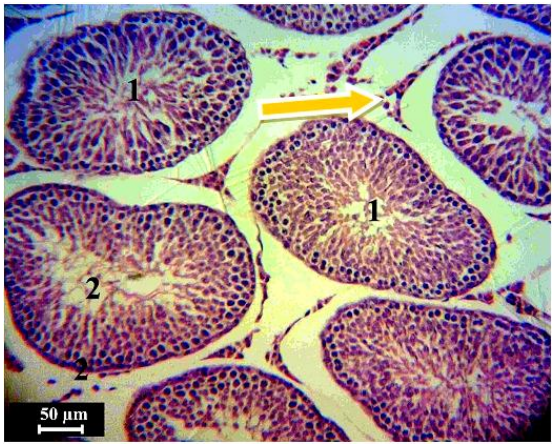

تصویر شماره ۸. ساختار بافتی بیضه گروه کورکومین با دوز ۱۰۰ در هفته هشتم(H&E). افزایش تعداد لوله های منی ساز فعال(۱) مشهود می باشد. هم چنین، افزایش ضخامت اپی تلیوم و قطر این لوله ها قابل توجه است. لوله منی ساز غیر فعال(۲) و بافت همبند بینابینی(پیکان)

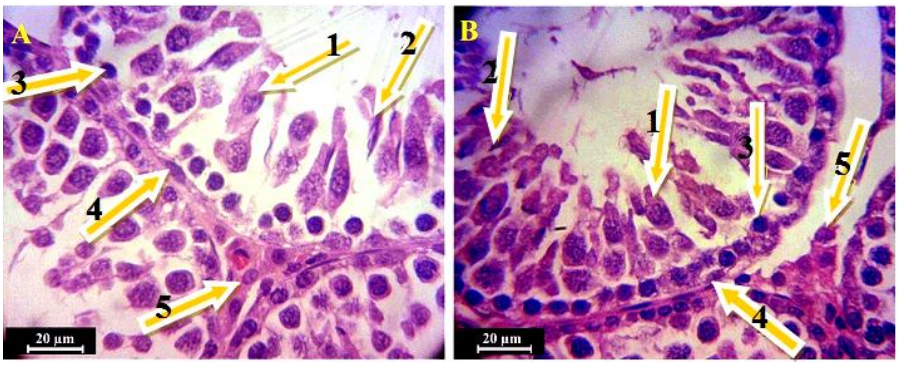

تصویر شماره ۹. ساختار بافتی بیضه گروه های آفلاتوکسین(A) و آفلاتوکسین+کورکومین با دوز ۱۰۰ (B)(H&E). تراکم سلولی و ضخامت اپیتلیوم لوله منی ساز بین دو گروه آفلاتوکسین در مقایسه با آفلاتوکسین+کورکومین با دوز ۱۰۰ نشان داده شده است. سلول های اسپرماتوسیت(۱)، اسپرماتید(۲)، اسپرماتوگونی(۳)، سلول سرتولی(٤) و سلول های بینابینی(لیدیگ)(٥)

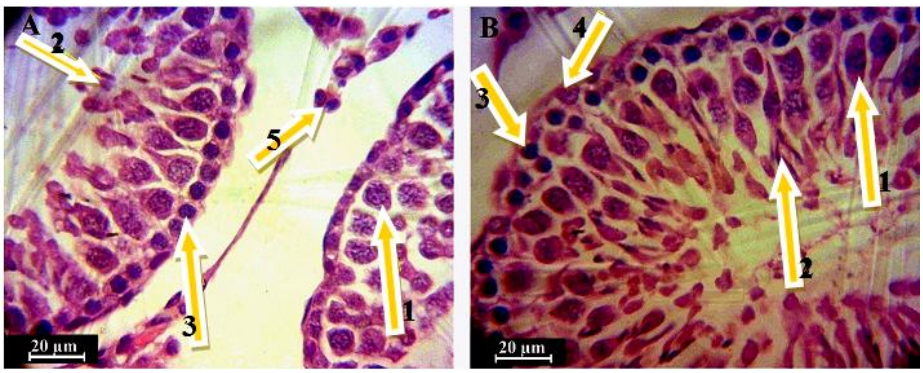

تصویر شماره ۱۰. ساختار بافتی بیضه گروه های آفلاتوکسین(A) و کورکومین با دوز ۱۰۰ (B)(H&E). تراکم و تعداد سلول های اسپرماتوسیت(۱)، اسپرماتید(۲) و اسپرماتوگونی(۳) اپیتلیوم لوله منی ساز بین دو گروه آفلاتوکسین و کورکومین با دوز ۱۰۰ نشان داده شده است. سلول سرتولی(٤) و سلول های بینابینی(لیدیگ)(٥)

[Downloaded from sjimu.medilam.ac.ir on 2026-11-27]

[DOI: 10.18869/acadpub.sjimu.24.6.41]

جدول شماره ۱. میانگین و انحراف از معیار تغییرات مشخصه های مورد مطالعه در بیضه هفته چهارم در گروه های آزمایش

مشخصه / گروه	قطر لوله منی ساز بیضه(µm)	تعداد سلول اسپرماتوسیت	تعداد سلول اسپرماتوگونی	ضخامت اپیتلیوم لوله منی ساز(µm)
شاهد	۳۸۷/۰۴±۴۰/۳۲	۳۲/۰۰±۲/۶۵ b	۳۰/۶۶±۴/۴۱	۱۳۲/۴۷±۵/۳۴
کنترل	۳۸۲/۹۱±۴۸/۹۵	۲۶/۳۳±۴/۱۶ b	۳۱/۰۰±۴/۳۶	۱۲۶/۸۸±۲۴/۱۵
کورکومین با دوز ۵۰	۳۶۳/۱۹±۲۶/۹۸	۳۶/۳۳±۹/۵۰ b	۴۶/۶۶±۱۳/۶۵	۱۳۸/۸۴±۲۳/۹۲
کورکومین با دوز ۱۰۰	۳۳۷/۳۰±۳۹/۴۱	۵۷/۳۳±۸/۳۹ a	۴۲/۶۶±۱۲/۶۶	۱۱۵/۹۶±۵/۶۱
آفلاتوکسین	۴۲۶/۴۷±۲۲/۸۲	۳۱/۶۶±۴/۵۱ b	۴۰/۳۳±۶/۴۳	۱۲۵/۵۹±۱۵/۱۶
آفلاتوکسین+کورکومین دوز ۵۰	۳۴۸/۱۷±۶۴/۶۸	۳۶/۶۶±۵/۵۱ b	۳۷/۶۶±۶/۱۱	۹۸/۷۳±۱۹/۲۹
آفلاتوکسین+کورکومین دوز ۱۰۰	۳۴۸/۳۶±۳۹/۸۴	۲۰/۳۳±۴/۱۶ b	۵۱/۰۰±۹/۸۵	۱۱۵/۰۷±۶/۳۳

حروف لاتین متفاوت نشان دهنده اختلاف معنی دار بین گروه های تحت مطالعه با حداکثر $P>0.05$ است.

جدول شماره ۲. میانگین و انحراف از معیار تغییرات مشخصه های مورد مطالعه در بیضه هفته هشتم در گروه های آزمایش

مشخصه / گروه	تعداد سلول اسپرماتوسیت	تعداد سلول اسپرماتوگونی	ضخامت اپیتلیوم لوله منی ساز(µm)
شاهد	۴۰/۳۳±۱/۵۲ b	۵۰/۶۶±۸/۵۱ ab	۱۷۶/۷۶±۱۰/۳۴ ab
کنترل	۴۱/۶۶±۱۱/۵۹ b	۵۸/۶۶±۴/۷۳ ab	۱۷۹/۷۳±۱۱/۰۱ ab
کورکومین با دوز ۵۰	۶۴/۶۶±۲/۰۸ a	۶۶/۶۶±۱/۵۳ a	۱۹۰/۸۲±۷/۲۲ ab
کورکومین با دوز ۱۰۰	۷۷/۳۳±۸/۳۸ a	۶۷/۶۶±۳/۰۶ a	۲۱۰/۳۹±۱۶/۸۰ b
آفلاتوکسین	۳۸/۳۳±۷/۷۷ b	۴۷/۶۶±۵/۵۱ b	۱۶۲/۴۷±۵/۵۵ a
آفلاتوکسین+کورکومین دوز ۵۰	۵۷/۶۶±۱۰/۱۱ ab	۴۹/۶۶±۱۱/۳۷ ab	۱۹۸/۰۶±۱۸/۱۰ ab
آفلاتوکسین+کورکومین دوز ۱۰۰	۶۲/۶۶±۴/۰۴ a	۶۷/۳۳±۷/۳۷ a	۲۰۹/۲۸±۱۶/۲۶ b

حروف لاتین متفاوت نشان‌دهنده اختلاف معنی دار بین گروه های تحت مطالعه با حداکثر $P>0.05$ است.

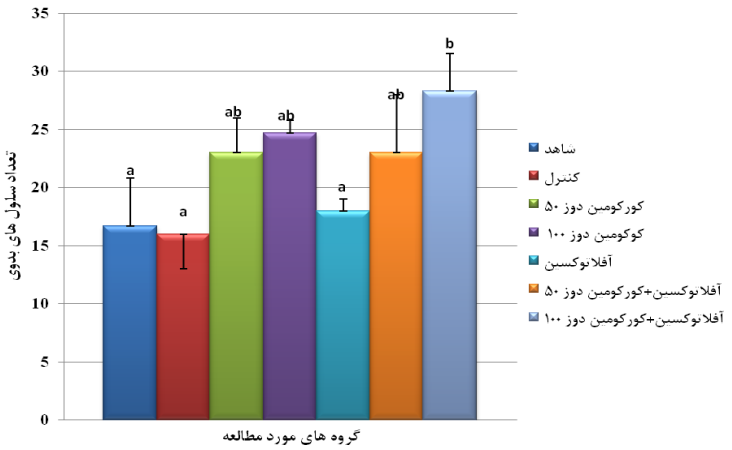

نمودار شماره ۱. تغییرات تعداد سلول های زایای بدوی(PGC) در بین گروه های مورد آزمایش در پایان هفته اول. حروف لاتین متفاوت نشان دهنده اختلاف معنی دار بین گروه های تحت مطالعه با حداکثر $P>0.05$ است. نتایج به صورت میانگین±انحراف معیار ذکر شده است.

[Downloaded from sjimu.medilam.ac.ir on 2026-11-27]

[DOI: 10.18869/acadpub.sjimu.24.6.41]

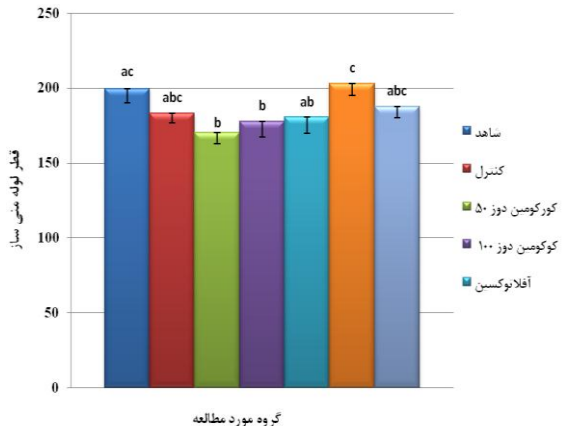

نمودار شماره ۲. مقایسه تغییرات قطر لوله های منی ساز در بین گروه های مورد آزمایش در پایان هفته اول. حروف لاتین متفاوت نشان دهنده اختلاف معنی دار بین گروه های تحت مطالعه با حداکثر P>0.05 است. نتایج به صورت میانگین± انحراف معیار ذکر شده است.

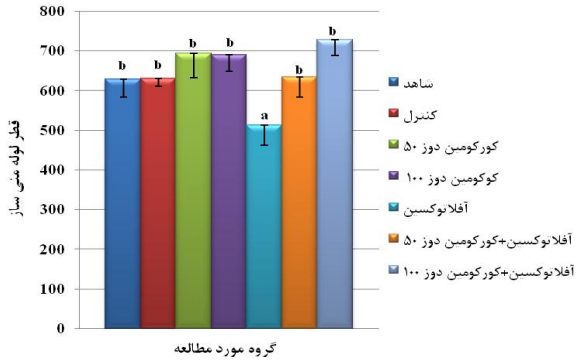

نمودار شماره ۳. مقایسه تغییرات قطر لوله های منی ساز در بین گروه های مورد آزمایش در هفته هشتم. حروف لاتین متفاوت نشان دهنده اختلاف معنی دار بین گروه های تحت مطالعه با حداکثر P>0.05 است. نتایج به صورت میانگین±انحراف معیار ذکر شده است.

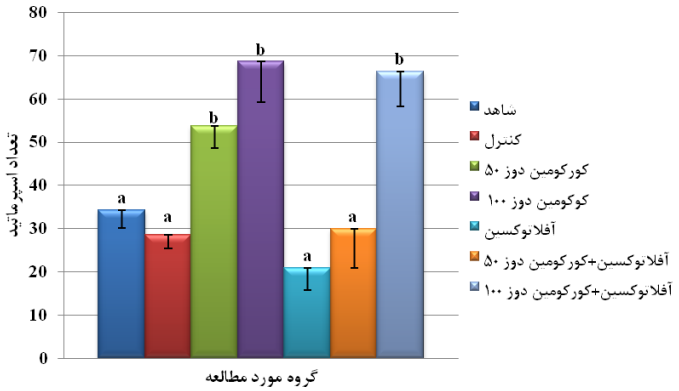

نمودار شماره ٤. مقایسه تغییرات تعداد سلول های اسپرماتید در بین گروه های مورد آزمایش در هفته هشتم. حروف لاتین متفاوت نشان دهنده اختلاف معنی دار بین گروه های تحت مطالعه با حداکثر P>0.05 است.
نتایج به صورت میانگین±انحراف معیار ذکر شده است

[Downloaded from sjimu.medilam.ac.ir on 2026-11-27]

[DOI: 10.18869/acadpub.sjimu.24.6.41]

بحث و نتیجه گیری

در مورد اثر کورکومین در جلوگیری از اثرات ناشی از آفلاتوکسین B_1 بر روی ساختار ماکروسکوپی و میکروسکوپی بیضه قبل از تولد و روند تکامل بعد از تولد آن تاکنون مطالعه منتشر شده ای در دسترس نمی باشد. آثار سمی تماس با آفلاتوکسین در مطالعات گذشته در بالغین نشان داده شده است. ایبه و همکاران(۲۰۰۰) در یک بررسی اثرات آفلاتوکسین B_1 بر روی اسپرم و تخمک موش را در محیط در محیط IVF ارزیابی نمودند که نتایج آن نشان دهنده کاهش حرکت اسپرم و کاهش تعداد تخمک های بارور در موش های صحرایی بود(۵). کیارا(۲۰۰۰) گزارش داد که در صورت تزریق زیرپوستی آفلاتوکسین B_1 با دوز (mg/kg/day) ۰/۳ به موش های صحرایی در روزهای ۱۸-۱۱ آبستنی، باعث ایجاد نقایصی در رفتار و حرکت نوزادان موش صحرایی شده، و منجر به ایجاد نقایص مادرزادی درون حفره شکم می شوند و هم چنین نشان داد که حضور آفلاتوکسین در مراحل ابتدایی آبستنی(روزهای ۱۴-۱۱) اثرات سوء بیشتری در مقایسه با مراحل پایانی آبستنی(۱۸-۱۵) دارد(۴).

پیرامون آثار حفاظتی کورکومین هم گزارشاتی ثبت شده است. ورما و همکاران(۲۰۱۰) طی مطالعه ای نشان دادند که تجویز خوراکی آفلاتوکسین با دوزهای (µg/animal/day) ۱۵۰۰-۷۵۰ به مدت ۴۵ روز باعث کاهش وزن سر و دم اپیدیدیم و میزان پروتئین های موش سوری بالغ می گردد و مصرف کورکومین مصرف کورکومین با دوز (mg/animal/day) ۲ به صورت هم زمان می تواند این اثر را تعدیل کند(۱۳).

ماتوریا و همکاران(۲۰۰۷) عملکرد حفاظتی مصرف هم زمان خوراکی کورکومین با دوز (mg/kg/animal) ۵۰ در برابر اثرات سو آفلاتوکسین با دوزهای (µg/animal/day) ۱۵۰۰-۷۵۰ در مدت ۴۵ روز بر روی DNA و RNA سلول های کبدی و کلیوی موش سوری را ثبت کردند(۱۴). هم چنین گزارش شده است که کورکومین با دوز (mg/ml) ۲۰۰-۲۵ می تواند پراکسیداسیون لیپیدها را در سلول های کبد، کلیه و بیضه متعاقب تماس با آفلاتوکسین B_1 با دوز (mg/ml) ۱۰-۲ در موش سوری با میانگین وزنی ۳۵-۳۰ گرمی بهبود بخشد(۴). نورافشان و همکاران(۲۰۱۰) مطالعه مشابهی را در رابطه با اثر کورکومین با دوز خوراکی (mg/kg/day) ۱۰۰ در ترمیم اثرات جانبی مترونیدازول بر ساختار بافتی لوله های اسپرم ساز موش سوری انجام دادند که نتایج آن حاکی از اثر مهاری کورکومین بر عملکرد فعالیت های اکسیدانی مترونیدازول بود(۱۵). ورما و ماتوریا(۲۰۱۰) گزارش کردند که کورکومین اثرات سمی آفلاتوکسین بر اسپرم های موش سوری را مهار می کند(۴). ال شربینی و همکاران(۲۰۱۱) اثرات محافظتی کورکومین در مقابله با عملکرد اکسیداتیوی و سایتوتوکسیکی سرب را مشاهده نمودند(۱۶).

مطالعه حاضر نشان داد که قرار گرفتن موش صحرایی والد در معرض آفلاتوکسین می تواند روند طبیعی تکامل بیضه را در زاده های نر تخریب نماید، ولی کورکومین توانست تا حد زیادی از بروز آثار تخریبی آفلاتوکسین بر بافت بیضه جلوگیری نماید.

References

1.Pohland AE. Mycotoxin in review. Food Add Contam1993; 10: 17-28.

2.Mathuria N, Verma RJ. Ameliorative effect of curcumin on aflatoxin induced toxicity in DNA, RNA and protein in liver and kidney of Mice. Acta Polon Pharm Drug Res2007; 64:497-502.

3.Aggarwal BB, Bhatt ID, Ichikawa H, Ahn HS, Sethi G, Sandur SK, et al. Curcumin-biological and medicinal properties. Turmeric Genus CurcumaPublication. 2006;P. 297-368.

4.Mathuria N, Verma RJ. Curcumin ameliorates aflatoxin-induced lipid peroxidation in liver kidney and testis of Mice an in vitro study. Acta Polon Pharm Drug Res2007; 63: 413-6.

5.Anand P, Thomas SG, Kunnumakkara AB, Sundaram C, Harikumar KB, Sung B. Biological activities of curcumin and its analogues made by man and mother.

[Downloaded from sjimu.medilam.ac.ir on 2026-11-27]

[DOI: 10.18869/acadpub.sjimu.24.6.41]

Biochem Pharmacol. 2008 Dec 1;76:1590-611.
6.Aggarwal BB, Sung B. Pharmacological basis for the role of curcumin in chronic diseases: an ageold spice with modern targets. Trends Pharmacol Sci 2009; 30:85-94.
7.Hafez AH, Gomma A, Mousa SA, Megalla SE. Aflatoxin and aflatoxicosis IV.The effect of dietary aflatoxins on adult fertile male and female rabbits at various reproductive conditions. Mycopathologia 1983; 83:183-6.
8.Lee NA, Wang S, Allan RD, Kennedy IR. A rapid aflatoxin B1 ELISA development and validation with reduced matrix effects for peanuts corn pistachio and soybeans. J Agric Food Chem2004; 52:2746-55.
9.Puschner B. Mycotoxins Vet Clin Am2002;32:409-19.
10.Noorafshan A, Karbalaydoust S, Valizadeh A, Aliabadi E, Mirkhani H. Ameliorative effects of curcumin on the seminiferous epithelium in Metronidazole treated Mice a stereological study. Toxicol Pathol2010;38: 366-71.
11.Javidi J. Effects of curcumin on histologic lesions of ovary induced by aflatoxin B1 in Rat offsprings before and after puberty. Ph.D Thesisi Shahid Chamran Uni2012.
12.Kourousekos GD, Lymberopoulos AG. Occurrence of aflatoxins in milk and their effects on reproduction. J Hellen Vet Med Soc2007;58: 306-12.
13.Wangikar PB, Dwivedi P. Effects of aflatoxin B1 on embryo fetal development in Rabbits. Toxicology2005;215 :37-47.
14.Namilki M. Antioxidants antimutagens in food. Crit Rev Food Sci Nutr 1990; 29: 273-300.
15.Oriordan MJ, Wilkinson MG. A survey of the incidence and level of aflatoxin contamination in a range of imported spice preparations on the Irish retail market. Food Chem2008; 107: 1429–35.
16.Goel A, Kunnumakkara AB, Aggarwal BB. Curcumin as curecumin from kitchen to clinic. Biochem Pharmacol 2008; 75:787-809.

[Downloaded from sjimu.medilam.ac.ir on 2026-11-27]

[DOI: 10.18869/acadpub.sjimu.24.6.41]

Effects of Curcumin on Histologic Lesions of Testis Induced by Aflatoxin B1 in Rat Offspring before and after Puberty

Nikoosirjahromi M[1], Ranjbar R[1], Khaksarmahabadi M[1], Morovati H[2], Najafzadehvarzi H[1]*

(Received: June 20, 2015 Accepted: December 28, 2015)

Abstract

Introduction: This study was done to evaluate the use of curcumin to protect testicular tissue in offspring which their mother was exposed to aflatoxin**.**

Material & methods: Seventy adult female vistar rats were divided to control, sham and five experimental groups. Rats received serum physiology (the same volume a drugs), dimethyl sulfuxide (the same volume of drugs), Aflatoxin B1 (0.25 mg/kg), Aflatoxin B1 and curcumin (0.25 and 50 mg/kg), Aflatoxin B1 and curcumin (0.25 and 100 mg/kg), curcumin 50 mg/kg and curcumin 100 mg/kg intraperitoneally in the control and experimental groups. For histologic studies, testis samples were taken from male offspring at 1, 4 and 8 weeks. Samples fixed in formalin, 6µ thickness slides were prepared and stained with H&E.

Findings: In all times of sampling diameter of seminiferous tubule, number of germ cells and thickness of epithelium of seminiferous tubule in rats received aflatoxin decreased compared to control but these changes were not significant. In rats which received curcumin all parameters increased significantly.

Discussion & conclusion: Our results showed that curcumin could compensate undesirable effects of aflatoxin B1.

Keywords: Aflatoxin B1, Curcumin, Testis, Histology, Morphometry

1. Dept of Basic Sciences, Faculty of Veterinary, Shahid Chamran University, Ahvaz, Iran
2. Dept of Basic Sciences, Faculty of Veterinary, Tehran University, Tehran, Iran
** Corresponding author Email:m_nikoosiar@yahoo.com*

[Downloaded from sjimu.medilam.ac.ir on 2026-11-27]

[DOI: 10.18869/acadpub.sjimu.24.6.41]