

اثرات موضعی ترکیب صبر زرد و بره بوم بر بهبودی زخم باز پوست در موش سفید صحرائی نر

نعمت اله غیبی^۱، محمد صوفی آبادی^{۲*}، سهیلا اصغری^۳، الهام احمدی^۳

(۱) مرکز رشد فناوری زیست پزشکی، دانشگاه علوم پزشکی قزوین، قزوین، ایران
(۲) گروه فیزیولوژی، دانشکده پزشکی، دانشگاه علوم پزشکی قزوین، قزوین، ایران
(۳) گروه هوشبری، دانشکده پیراپزشکی، دانشگاه علوم پزشکی قزوین، قزوین، ایران

تاریخ دریافت: ۹۳/۶/۸

تاریخ پذیرش: ۹۳/۹/۱۵

چکیده

مقدمه: از دیرباز، از ترکیبات طبیعی برای ترمیم سریع تر زخم ها استفاده شده است. در این مطالعه اثرات موضعی ترکیب بره بوم و صبر زرد بر روی بهبودی زخم باز ایجاد شده در پوست موش سفید صحرائی نر بررسی شد.

مواد و روش ها: ۳۲ سر موش صحرائی نر نژاد ویستار با وزن ۳۰۰ تا ۳۵۰ گرم به طور تصادفی در گروه های کنترل و تجربی قرار گرفتند. بعد از بیهوشی با رعایت شرایط استریل یک زخم مدور با ضخامت کامل و با قطر ۲/۵ سانتی متر در بالای ران حیوانات ایجاد شد. در گروه های تجربی تیمار با ضماد پوستی حاوی حدود یک گرم از بره بوم یا صبر زرد و یا هر دو به صورت دو بار در روز و به مدت ۲۰ روز ادامه یافت و طی این مدت میزان ترمیم در همه گروه ها با اندازه گیری سطح زخم ارزیابی شد. هم چنین در روز آخر تمامی نمونه ها بیهوشی عمیق گرفته و حدود ۱ میلی لیتر ادرار از مثانه آن ها تهیه و هیدروکسی پرولین آن اندازه گیری شد. تجزیه و تحلیل داده ها با استفاده از نرم افزار SPSS و آزمون های آماری ANOVA و دانت صورت گرفت.

یافته های پژوهش: اختلاف معنی داری در درصد بهبودی زخم بین گروه های تجربی و گروه کنترل در روزهای ۲ الی ۹ تیمار وجود نداشت ولی در بازه زمانی ۱۰ تا ۲۰ روز اختلاف معنی داری با گروه کنترل نشان داد ($P < 0.05$). هم چنین میزان هیدروکسی پرولین در گروه ترکیبی صبر زرد و بره بوم نسبت به گروه کنترل به طور معنی داری افزایش داشت ($P < 0.01$).

بحث و نتیجه گیری: مصرف موضعی ترکیب صبر زرد با بره بوم روند ترمیم زخم باز پوستی با ضخامت کامل پوست را تسریع می کند و مصرف توام آن ها واجد اثربخشی بیشتری خواهد بود.

واژه های کلیدی: ترمیم زخم، صبر زرد، بره بوم، موش صحرائی

* نویسنده مسئول: گروه فیزیولوژی، دانشکده پزشکی، دانشگاه علوم پزشکی قزوین، قزوین، ایران

Email: mohasofi@yahoo.com

مقدمه

زخم، نسج گسیخته شده ای است که به سبب عوامل مختلف پیوستگی خود را از دست داده باشد. انسان از بدو خلقت همیشه در معرض حوادث منجر به زخم بوده است (۱). در ناحیه زخم سیستم گردش خون متحمل آسیب زیادی شده که نتیجه آن هیپوکسی، افزایش CO_2 و لاکتواسیدوزیس است (۲). التیام زخم یک پاسخ دینامیک به آسیب بوده که پیچیده و منظم است و مستلزم تعامل بین انواع مختلف سلول ها، پروتئین های ساختمانی، فاکتورهای رشد و پروتئیناز می باشد (۱،۳). ترمیم زخم را به سه فاز التهاب، تکثیر و تجدید ساختار تقسیم می کنند که این سه فاز از هم مستقل نیستند. همه زخم ها صرف نظر از عامل ایجاد دارای این سه مرحله هستند (۲). جهت ترمیم زخم تولید کلاژن و شکل یابی مجدد ماتریس خارج سلولی اهمیت دارد و اختلال در تولید کلاژن بهبودی زخم را با چالش مواجه خواهد ساخت. آنزیم پرولین هیدروکسیلاز سنتز کلاژن را افزایش می دهد و اسید اسکوریک یک کوفاکتور برای این آنزیم می باشد لذا به هنگام افزایش فعالیت این آنزیم میزان هیدروکسی پرولین سرم و ادرار افزایش می یابد که به عنوان شاخص میزان ترمیم مورد بررسی قرار می گیرد (۴). در حال حاضر برای درمان جراحات ها، از محلول های ضد عفونی کننده نظیر بتادین، اسید استیک، سرم فیزیولوژی، پمادهای آنتی بیوتیک و هیدروکورتیزون استفاده می شود. در شرایط خاص و در زخم های مزمن پانسمان بیولوژی نظیر اتوگرافت پوستی نیز به کار می رود (۵). مطالعات نشان می دهد که بسیاری از این محلول های شست و شو نظیر بتادین، اسیداستیک، یدوفور، پراکسید هیدروژن و هیپوکلرید سدیم برای فیبروبلاست ها، لنفوسیت ها و سلول های مورد نیاز ترمیم زخم، سمی هستند (۶). با توجه به اهمیت ترمیم زخم و این که درمان نشدن زخم های باز ممکن است منجر به عفونت موضعی و در نهایت سرطان شود، پژوهش های مختلفی بر عوامل موثر بر ترمیم زخم انجام شده است و در نتیجه، مواد مختلفی به صورت مرهم زخم ها تهیه و معرفی شده اند که اغلب آن ها شامل ترکیبات گیاهی و گاهی شیمیایی هستند ولی

تاکنون هیچ یک به عنوان داروی موثری توصیه نشده اند (۷). صبر زرد (صبر زرد) گیاهی است که بومی مناطق حاره ای بوده و به صورت بوته ای، دارای گل زمستانی سنبله، به رنگ زرد می باشد (۸). از این گیاه برای درمان خراشیدگی ها، آکنه، ایدز، آلرژی، سوختگی، خون مردگی، التهاب، ترک پوست، سرماخوردگی، یبوست، شوره سر، دیابت، عفونت های قارچی، گزش حشرات، تبخال دستگاه تناسلی، حالت تهوع و استفراغ، انگل، آفتاب سوختگی، زخم روده بزرگ و سرطان استفاده می شود (۹). ژل صبر زرد دارای خواص ضد میکروبی، ضد التهابی بوده و به عنوان آنتی اکسیدان باعث تقویت سیستم ایمنی می شود (۱۰-۱۲). بره بوم (پروپولیس) ماده ای مرکب از صمغ انواع درختان و گیاهان مختلف است که پس از جمع آوری توسط زنبور عسل در آن تغییراتی ایجاد می کند. این ماده از ترکیباتی از جمله صمغ، موم، روغن های فرار و گرده گل تشکیل شده است و با استفاده از تجزیه بیوشیمیایی از ترکیبات متنوعی از جمله الکل ها، آلدئیدها، فلاونوئیدها، اسیدهای آمینه، کالکون ها، استرها، استون ها، اسیدهای چرب و... تشکیل گردیده است (۱۳). که هر کدام از این ترکیبات در صنایع دارویی ارزش بالایی دارند. یکی از مهم ترین خواص آن اثر ضد میکروبی قوی و ضد التهابی آن است لذا به طور وسیعی از آن در تولید مواد بهداشتی مانند دهان شویه ها استفاده می شود (۲۰-۱۳).

با توجه به اثرات ضد میکروبی و ضد التهابی این دو ماده، در این تحقیق اثرات موضعی ترکیب صبر زرد و بره بوم بر روی بهبودی زخم باز ایجاد شده در پوست موش سفید صحرائی نر مورد بررسی قرار گرفت.

مواد و روش ها

در این مطالعه تجربی از ۳۲ سر موش صحرائی نر نژاد ویستار با وزن ۳۰۰-۳۵۰ گرم تهیه شده از موسسه رازی ایران استفاده شد. حیوانات به روش تصادفی در ۴ گروه ۸ تایی توزیع شدند شامل: ۱- گروه کنترل، ۲- گروه صبر زرد، ۳- گروه بره بوم، ۴- گروه ترکیب صبر زرد و بره بوم. موش ها در قفس های انفرادی تمیز نگهداری می شدند و به آب و خوراک دسترسی داشته و همگی در یک حیوان خانه که شرایط

استاندارد، درجه حرارت اتاق 20 ± 2 درجه سانتی گراد و مدت روشنایی، تاریکی ۱۲:۱۲ ساعت به سر می بردند. همه حیوانات با استفاده از کتامین و زایلازین (مرک آلمان) بیهوش شده، سپس موهای بخشی از پهلوی چپ حیوان کاملاً تراشیده و تمیز گردیده و محل ایجاد زخم با الکل ۶۰ درجه شست و شو داده شد. سپس با استفاده از یک شابلون و ماژیک نوک باریک یک دایره با قطر ۲/۵ سانتی متر بر روی ناحیه تراشیده شده رسم کرده و با پنس پوست را بلند کرده و یک زخم باز کاملاً عمیق که شامل لایه های اپیدرم و درم بود به وسیله قیچی تیز در ناحیه پوست بالای ران حیوان در شرایط استریل ایجاد گردید (۶).

روش اندازه گیری سطح زخم: سطح زخم در روزهای صفر تا روز بیستم بعد از جراحی اندازه گیری شد. این اندازه گیری در ساعات معینی از روز و به وسیله فرد واحدی انجام شد. به منظور اندازه گیری سطح زخم، حیوان در وضعیت کروچینگ قرار گرفته و حد و مرز زخم پوستی بر روی یک ورقه شفاف ترسیم گردید، سپس برای تعیین سطح دقیق زخم ها از نرم افزار اتوکد استفاده شد. برای تعیین درصد بهبودی زخم از فرمول زیر استفاده شد: (۲۱)

$$100 \times \frac{\text{سطح زخم در روز } x - \text{سطح زخم در روز اول}}{\text{سطح زخم در روز اول}} = \text{درصد بهبودی}$$

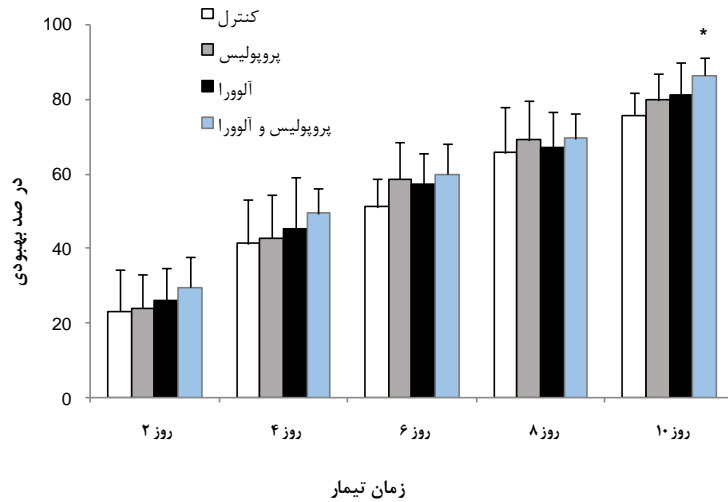
فرمولاسیون و تهیه ضماد پوستی: مواد مورد استفاده در فرمولاسیون عبارت بودند از: صبر زرد، بره بوم، لانولین، وازلین، اوسرین. بعد از تهیه و تایید گونه مورد نظر گیاه صبر زرد اقدام به شست و شو و استخراج ژل از برگ با ایجاد برش های طولی روی برگ شد. ژل استخراجی تا ۵۰ درجه سانتی گراد حرارت و فیلتر شد و مواد لازم دیگر از داروخانه تهیه گردید. مواد محلول در آب را تا ۸۲ درجه سانتی گراد و مواد محلول در چربی را تا ۷۵ درجه سانتی گراد توسط بن ماری حرارت داده و سپس با افزودن فاز آبی به فاز چربی توسط هم زدن

های مداوم ضماد مزبور ساخته شد. بره بوم گرفته شده از کنی زنبورها در دمای ۴- درجه سانتی گراد نگهداری شد. ۳۰ گرم از بره بوم هموژنیزه و سپس عصاره گیری اتانولی از آن انجام و توسط فیلترهای واتمن ۴۲ صاف شد. در گروه کنترل پس از ایجاد زخم تا بهبودی زخم از پماد کلدکرم (ترکیبی از وازلین، لانولین و اوسرین) استفاده شد. تیمار در همه گروه ها به صورت مالیدن موضعی با حجم حدود ۲ میلی لیتر و دوبار در روز بود (۲۲، ۲۱).

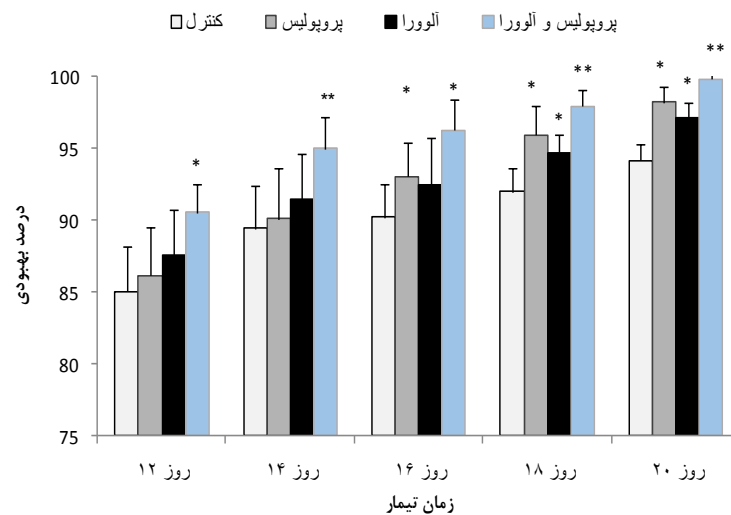
هم چنین در روز آخر تمامی نمونه ها بیهوشی عمیق گرفته و حدود ۱ میلی لیتر ادرار از مثانه آن ها با روش برش کوچک پوست ناحیه و پونکسیون با سرنگ تهیه و هیدروکسی پرولین آن به روش بیوشیمیایی و اندازه گیری میزان این اسید آمینه با کیت مخصوص مورد سنجش قرار گرفت (۲۲). داده ها با استفاده از نرم افزار SPSS و آزمون های آماری ANOVA و تعقیبی دانت تجزیه و تحلیل شد. جهت اطمینان بیشتر از سطح معنی داری تست های غیر پارامتریک کروسکال-والیس و من-ویتنی نیز انجام گردید. مقادیر تفاوت آماری با $P < 0.05$ به عنوان معنی دار در نظر گرفته شد. نتایج حاصل به صورت «میانگین \pm انحراف معیار» نمایش داده شده است.

یافته های پژوهش

در آزمایش مربوط به اندازه گیری سطح زخم و محاسبه درصد بهبودی آن، اختلاف معنی داری در روزهای دوم تا نهم، بین گروه کنترل و گروه های ضماد پوستی پایه حاوی صبر زرد و بره بوم و یا هر دو دیده نشد. (شکل شماره ۱) ولی مقایسه درصد بهبودی زخم بین گروه تحت تیمار با ضماد پوستی پایه حاوی صبر زرد و بره بوم و یا هر دو با گروه کنترل در بازه زمانی ۱۰ تا ۲۰ روز اختلاف معنی داری را نشان داد. (شکل شماره ۲).



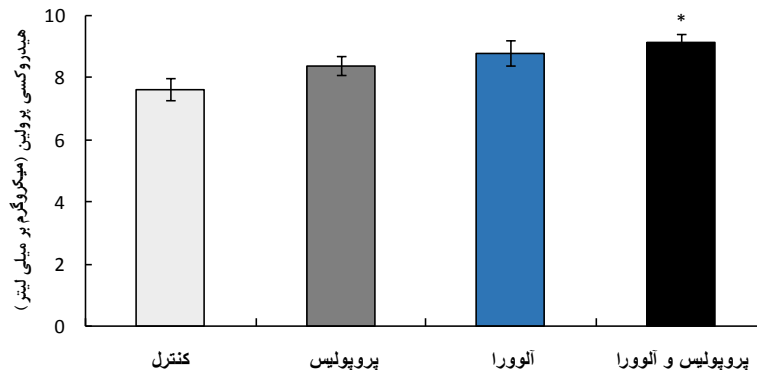
شکل شماره ۱. مقایسه (Mean±SEM) درصد بهبودی زخم بین چهار گروه کنترل، گروه تحت تیمار ضماد پایه حاوی صبر زرد و گروه تحت تیمار با ضماد پوستی پایه حاوی صبر زرد و بره بوم از روز دوم تا دهم. درصد بهبودی زخم گروه ترکیبی در روز دهم به صورت معنی داری از گروه کنترل بیشتر بود ($P < 0.01$).



شکل شماره ۲. مقایسه (Mean±SEM) درصد بهبودی زخم بین چهار گروه کنترل، گروه تحت تیمار ضماد پایه حاوی صبر زرد و گروه تحت تیمار با ضماد پوستی پایه حاوی صبر زرد و بره بوم در روزهای دوازدهم تا بیستم. میزان افزایش بهبودی زخم در گروه های تحت تیمار به طور معنی داری از گروه کنترل بیشتر است. $P < 0.05$ و $P < 0.01$ نسبت به گروه کنترل.

هیدروکسی پرولین ادرار گروه ترکیبی صبر زرد و بره بوم افزایش معنی داری نسبت به گروه کنترل یافته بود ($P < 0.01$) (شکل شماره ۳).

در آزمایش مربوط به اندازه گیری میزان غلظت هیدروکسی پرولین (میکروگرم بر میلی لیتر) مابین چهار گروه کنترل، تحت تیمار با صبر زرد یا بره بوم و یا ترکیب صبر زرد و بره بوم در روز بیستم، غلظت



شکل شماره ۳. مقایسه (Mean±SEM) غلظت هیدروکسی پرولین بر حسب میکروگرم بر میلی لیتر در چهار گروه کنترل، گروه تحت تیمار با صبر زرد یا بره بوم و یا ترکیب این دو ماده در روز بیستم نشان داده شده است. میزان افزایش این ماده در گروه ترکیبی نسبت به گروه کنترل اهمیت آماری داشت (*P<0.01). تعداد نمونه ها برابر با ۸ سرحیوان در هر گروه بود.

بحث و نتیجه گیری

البته در تعداد اندکی از بیماران به دنبال مصرف پوستی ژل آن دچار سوزش پوست، درماتیت تماسی و خارش خفیف شدند (۲۹). تحقیقات علمی نشان داده اند که ژل آن دارای اثرات ضد میکروب (۱۳،۳۰) ضد التهاب (۳۱)، آنتی اکسیدان (۳۲) می باشد. همان طور که ذکر شد این عصاره واجد اثرات ضد میکروبی است لذا، ممکن است با پیشگیری از ایجاد عفونت و رشد میکرو ارگانیسم ها موجب تسریع روند بهبودی زخم شود. البته در این مطالعه میزان عفونت در گروه های مختلف بررسی نشد لذا به طور یقین نمی توان در این مورد قضاوت نمود. هم چنین فعالیت ضد التهابی و آنتی اکسیدانی گزارش شده است که تعدیل التهاب و استفاده از آنتی اکسیدان ها ترمیم زخم را تسریع می کند (۴،۳۳).

در بیشتر کشورهای توسعه یافته از بره بوم برای تولید قرص و کپسول های آنتی بیوتیک برای درمان بیماری های عفونی و نیز در تولید انواع کرم های پوستی و خمیر دندان استفاده می شود. اما در ایران به علت آشنا نبودن زنبور داران و مردم با خاصیت های دارویی و بهداشتی این ماده شفافخش از این فرآورده بهره برداری نمی شود. بره بوم به عنوان یک محصول طبیعی به طور آزمایشگاهی در مقابل برخی از میکرو ارگانیسم های دهان اثر ضد باکتریایی نشان داده است (۳۴)، هم چنین در سایر مطالعات گزارش شده که

در این مطالعه نتایج التیام بخشی گروه های تحت درمان با صبر زرد یا بره بوم به تنهایی و یا به صورت ترکیبی بیانگر برتری آن ها نسبت به گروه کنترل بود که اثر تسریع دهنده ترمیم زخم آن ها از روز دهم به بعد تفاوت آماری معنی داری با گروه کنترل داشت. اثربخشی ترکیب صبر زرد و بره بوم به ویژه در افزایش غلظت هیدروکسی پرولین که شاخصه مرحله ترمیم است اندکی از گروه های منفرد صبر زرد یا بره بوم بیشتر بود. مطالعات متعددی در خصوص اثرات ترمیمی گیاه صبر زرد وجود دارد که نتایج کار ما را تأیید می کند (۲۳،۲۴). برای مثال در یک مطالعه تجویز خوراکی یا موضعی گیاه صبر زرد موجب کاهش پنجاه درصدی قطر زخم در مقایسه با گروه کنترل در موش هایی شد که به روش بیوپسی در پشت آن ها زخم ایجاد شده بود (۲۵). مطالعه دیگری بر روی زخم های حذفی در موش صحرائی نشان داد که تجویز موضعی صبر زرد موجب افزایش قدرت کشش زخم می شود (۲۶). هم چنین تحقیقات بر روی سوختگی درجه ۲ نشان داده است که این گیاه موجب بهبود جریان خون میکروسکوپی و تسریع ترمیم زخم می شود (۲۷). در مطالعه ای که اخیراً صورت گرفته، اثر عصاره تام دو گونه آن در زخم برشی و حذفی در موش صحرائی و خرگوش مشاهده شد که شامل تسهیل ترمیم زخم، مهار رشد میکروبی بدون اثرات جانبی بوده است (۲۸).

با هم اثر مفید آن ها را در روند بهبود زخم ها تقویت می کند. به طور خلاصه، مطالعه در سه گروه تیمار با بره بوم یا صبر زرد و ترکیب آن ها نشان داد که تجویز موضعی هر یک روند ترمیم زخم برشی در موش صحرائی را تسریع می کند ولی مصرف توام آن ها اثربخشی بیشتری به دنبال خواهد داشت.

بره بوم همانند صبر زرد علاوه بر اثر ضد میکروبی و اثرات ضد التهابی دارای برخی اثرات مفید دیگری می باشد (۳۳-۳۸). بنا بر این، می توان استنباط کرد که این دو ماده طبیعی احتمالاً از طریق کاهش التهاب و عفونت، جمع کردن رادیکال های آزاد و مواد اکسیدان روند ترمیم زخم را بهبود بخشیده اند و ترکیب این دو

References

1. Mussel O, Silva S, Costa A, Lacerda M. Mast cell in tissue response to density materials: an adhesive resin, a calcium hydroxide and a glass monomer cement. *J cell Mol Med* 2003; 7: 171-78.
2. Tomas KH. The Physiology of Wound Healing. *Annals of Emergency Medicin* 1988; 17: 1265-73.
3. Vandana P, Madhav S, Swati P. Wound healing activity of Ipomoea batatas tubers. *Foods in Health and Disease* 2011; 10:403-415.
4. Allahtavakoli M, Arab Bani, Asad F, Mahmoudi M, Jafari NH, Tavakolian V, et al . [Effect of Hydro-Alcoholic extract of Artemisia Aucheri on healing of skin wound in rat]. *J Mazandaran Univ Med Sci* 2010; 20: 70-76. (persian)
5. Jarrahi M, Zahedi M, Ajorlu M. [Effect of Aloe barbadensis Miller on skin wound healing in rat]. *J Gorgan Uni Med Sci* 2009; 11: 13-17.(persian)
6. Sewall GK, Robertson KM, Connor NP, Heisey DM, Hartig GK. Effect of topical mitomycin on skin wound contraction. *Arch Facial Plast Surg* 2003; 5: 59-62.
7. Parivar K, Yaghmaei P, Heidari S. In vivo study of the effect of kombucha on the injured skin of adult NMRI mice strain. *Med Sci J Islamic Azad Univ* 2012; 21: 262-267.(persian)
8. Botes L, Westhuizen FH, Loots T. Phytochemical contents and antioxidant capacities of two Aloe greatheadii var extract. *Molecules* 2008; 13: 2169-80.
9. Boudreau MD, Beland F. An evaluation of the biological and toxicological properties of Aloe barbadensis (Miller), Aloe vera. *J Environ Sci Health* 2006; 24: 103-54.
10. Fereidooni M, Khosravi Samani M, Amiri A , Seyed M, Haji Ahmadi M. [Comparison of the Effect of Propolis and Traditional Toothpaste on Bacterial Plaque]. *J Babol Univ Med Sci* 2014; 16: 17-22. (persian)
11. Langmead L, Makins RJ, Rampton DS. Anti-inflammatory effects of aloe vera gel in human colorectal mucosa in vitro. *Aliment Pharmacol Ther* 2004; 19: 521-7.
12. Yagi A, Kabash A, Okamura N, Haraguchi H, Moustafa SM, Khalifa TI. Antioxidant, free radical scavenging and anti-inflammatory effects of aloesin derivatives in Aloe vera. *Planta Med.* 2002; 68: 957-60.
13. Santos F, Bastos E, Uzeda M, et al. Antibacterial activity of Brazilian propolis and fractions against oral anaerobic bacteria. *J Ethnopharmacol* 2002; 80: 1-7.
14. Lee IK, Han MS, Kim DW, Yun BS. Phenylpropanoid acid esters from Korean propolis and their antioxidant activities. *Bioorg Med Chem Lett* 2014; 24: 3503-5.
15. Lima LD, Andrade SP, Campos PP, Barcelos LS, Soriani FM, Almoura S, Ferreira MA. Brazilian green propolis modulates inflammation, angiogenesis and fibrogenesis in intraperitoneal implant in mice. *BMC Complement Altern Med* 2014; 14:177-85.
16. Ophori EA, Eriagbonye BN, Ugbdaga P. Antimicrobial activity of propolis against Streptococcus mutants. *African Journal of Biotechnology* 2010; 9: 966-969.
17. Burdock GA. Review of the biological properties and toxicity of bee propolis. *Food ChemToxucol* 1998; 36: 347- 63.
18. Hamman JH. Composition and applications of Aloe vera leaf gel. *Molecules* 2008; 13: 1599-616.
19. Nejatizadeh F. Antibacterial activities and antioxidant capacity of Aloe vera. *Org Med Chem Lett* 2013; 3: 5-10.
20. Allahtavakoli M, Khaksari M, Assar Sh. [Comparison of topical application of Mummify and Phenytoin cream on skin wound healing in rat]. *J Babol Univ Med Sci* 2003; 5: 7-13. (persian)
21. Fallahhosseini H, Haghghi M, Pourheidary GR, Jamshidi AH, AhmadiYekta A. [A comparative study of Bee pollen, Silver Sulfa diazin and Aloe vera cream on treatment of Sulfur Mustard induced skin injury in guinea pig]. *Journal of Medicinal plants* 2002; 1: 29-36. (persian)
22. Mester E, Jaszsa NE. The effect of laser radiation on Wound healing and collagen synthesis. *Studia Biophysica* 1993; 35: 231-6.
23. Dhingra K. Aloe vera herbal dentifrices for plaque and gingivitis control: a systematic review. *Oral Dis* 2014; 20: 254-67.

24. Feily A, Namazi MR. Aloe Vera in dermatology: a brief review. *J Ital Dermatol Venereol* 2009; 144: 85-91.
25. Davis RH, Leitner MG, Russo JM, Byrne ME. Wound healing: Oral and topical activity of Aloe vera. *J Am podiatry Med Assoc* 1989; 79: 559-62.
26. Heggers JP, Kucukcelebi A, listengarten D, Stabenau J, Ko F, Broemeling LD, et al. Beneficial effect of Aloe on wound healing in an excisional wound model. *J Altern Complement Med* 1996; 2: 271-7.
27. Visuthikosol V, Chowchuen B, Sukwanars Y, Sriurairatana S, Boonpuchnavig V. Effect of aloe vera gel to healing of burn wound a clinical and histologic study. *J Med Assoc Thia* 1995; 78: 403-9.
28. Yin c, Xu C. Effect of aloemodin on proliferation of vascular smooth muscle cell after arterial injury. *ZhongguoZhon. Xi Yijie He ZA Zhi* 1998; 18: 420-2.
29. Schmidt JM, Greenpoon JS. Aloe vera dermal wound gel is associated with a delay in wound healing. *Obset Gynecol* 1991; 78: 115-7.
30. Ehsani M, Marashi M, Zabihi E, Issazadeh M, Khafri S. A Comparison between Antibacterial Activity of Propolis and Aloe vera on *Enterococcus faecalis*. *Int J Mol Cell Med* 2013; 2: 110-116.
31. Hu F, Hepbum H, Li Y, Chen M, Radloff S, Daya S. Effects of ethanolic and water extracts of propolis (bee glue) on acute inflammatory animal models. *J Ethnopharmacol* 2005; 100: 276-283.
32. Guimaraes NS, Mello JC, Paiva JS, et al. *Baccharis dracunculifolia*, the main source of green propolis, exhibits potent antioxidant activity and prevents oxidative mitochondrial damage. *Food Che Toxicol* 2012; 50: 1091-7.
33. Khaksari M, Mardani M, Rezaee-zadeh A. [Effect of oral ascorbic acid on histological indices of wound healing in chronic diabetic rat]. *J Babol Univ Med Sci* 2005; 8: 12-21.(persian)
34. Burdock GA. Review of the biological properties and toxicity of bee propolis (propolis). *Food Chem Toxicol* 1998; 36: 347-63.
35. Fereidooni M, Khosravi SM, Amiri A, Seyed M, Haji Ahmadi M. [Comparison of the effect of propolis and traditional toothpaste on bacterial plaque]. *J Babol Univ Med Sci* 2014; 16: 17-22.
36. Sameni H, Ramhormozi P, Bandegi A, Taherian A, Safari M, Tabriziamjad M. [Effects of hydroalcoholic extract of Iranian Propolis on blood serum biochemical factors in streptozotocine-induced diabetic rats]. *Koomesh* 2014; 15: 388-395. (persian)
37. Safari M, Badban L, Sameni H, Bandegi A, Rashidypour A, Vafaei A. [Comparison the protective effects of aqueous extract of Iranian propolis in 6-hydroxydopamine-induced model of parkinsonism in male rat with L-DOPA a behavioral and histological evaluation]. *Koomesh* 2014; 15: 584-591. (persian)
38. Sameni H, Kavakebian F, Tabriziamjad M, Bandegi A, Yousefi B, Taherian A. [Effects of hydroalcoholic extract of Propolis on oxidative stress indices of rat fetal brain induced by chronic prenatal stress]. *Koomesh* 2014; 15: 482-492. (persian)

Topical Effects of Aloe vera and Propolis on Open Wound Healing in Male Rats

Gheibi N¹, Sofiabadi M^{2*}, Asghari S³, Ahmadi E³

(Received: August 30, 2014

Accepted: December 6, 2014)

Abstract

Introduction: Traditionally, the natural ingredients have been used for faster healing of wounds. In this study, the effects of topical application of propolis and aloe vera were studied on the healing of open skin wounds in male rats.

Materials & methods: 32 male Wistar rats (300 - 350 g) were randomly divided into control and 3 experimental groups. After anesthesia, under sterile conditions round full-thickness wound with a diameter of 2.5 cm were created above the thigh of animals. In experimental groups, treatment of wound was performed with usage of ointment containing approximately 1gram of propolis or aloe vera or both of them, two times per day and continued for 20 days. During this period, the rate of wound healing was assessed by measuring the levels of wound in all groups. Also at the last day, under deep anesthesia, 1 mL of urine samples were taken from the bladder of all animals

and its hydroxyproline concentration were measured. Data were analyzed using SPSS software with ANOVA and Dunnett test.

Findings: Wound healing percentage showed no significant difference between control and experimental groups on 2 to 9 days, but in the 10 to 20 days interval, the treatment groups showed significant differences compared to control ($P < 0.05$). The hydroxyproline content significantly increased in the combined aloe vera and propolis group compared to control ($P < 0.01$).

Discussion & Conclusion: The topical use of aloe vera or propolis accelerates healing of full thickness skin wounds and their combination is more effective.

Keywords: Wound healing, Aloe vera, Propolis, Rat

1. Dept of Biophysics and Biotechnology, Biomedical Technology Incubator, Qazvin University of Medical Sciences, Qazvin, Iran

2. Dept of Physiology, Faculty of Medicine, Qazvin University of Medical Sciences, Qazvin, Iran

3. Dept of Anesthesiology, Faculty of Para medicine, Qazvin University of Medical Sciences, Qazvin, Iran

*Corresponding author Email: mohasofi@yahoo.com