

بررسی توانمندی سلول های بنیادی مزانشیمی نامحدود خون بندناف (USSC) در ترمیم ضایعه استخوانی در کالواریای خرگوش

سعید حیدری کشل^{1,2*}، مصطفی رضایی طاویرانی^{1*}، مریم ابراهیمی¹، غلام رضا بهروزی¹، عبدالعزیز رونقی¹، جعفر دوست محمد¹،
رضا روزافزون³، اردشیر معیری⁴، شهرام محمدپور⁴

- 1) کمیته پژوهشی دانشجویی، مرکز تحقیقات پروتئومیکس، دانشکده پیراپزشکی، دانشگاه علوم پزشکی شهید بهشتی تهران
- 2) واحد فراهم آوری سلول های بنیادی، مرکز تحقیقات چشم، بیمارستان فارابی، دانشگاه علوم پزشکی تهران
- 3) گروه مهندسی بافت و سلول درمانی، دانشکده فن آوری های نوین پزشکی، دانشگاه علوم پزشکی تهران
- 4) گروه آناتومی، دانشکده پزشکی، دانشگاه علوم پزشکی ایلام

تاریخ دریافت: 91/5/20

تاریخ پذیرش: 91/10/21

چکیده

مقدمه: بیماری پریدنتال در انواع مزمن و پشرفته، کل ناحیه پریدنتیوم یا بخشی از آن را می توانند درگیر نمایند. در حالی که بیماری های پریدنتال با تخریب گسترده بافت پریدنتیوم (شامل سمنتوم، استخوان آلئول، لته و لیگامان پریدنتال) همراهند، این بافت توانای محدودی در بازسازی خود دارد. به نظر می رسد با توجه به کندی فرایند ترمیم در این بیماری، باید از سلول های با قدرت بازسازی تخصصی بالا بهره جست که توانای تبدیل به سمنتوم، استئوبلاست و فیبروبلاست را داشته و بافت همبند را بین سمنتوم و استخوان جدید ایجاد نماید.

مواد و روش ها: سلول های تک هسته ای جدا شده از 30 نمونه خون بندناف را بر بستر پوشانده شده با فیبرونکتین و محیط کشت اختصاصی مورد جداسازی قرار داده شد. آنالیز فلوسیتومتری برای مارکرهای سطحی انجام پذیرفت. پس از آماده سازی غیر جراحی در حیوان خانه، مدل حیوانی ضایعه کالواریا با استفاده از فرز ترفان حفرهای با ابعاد 8 میلی متر، در کالواریای خرگوش ایجاد و سلول ها در محل ضایعه به همراه حامل کلاژنی پیوند شدند.

یافته های پژوهش: سلول های USSC برای مارکرهای CD105, CD73 مثبت و برای مارکرهای CD34 منفی بوده و دارای کاربوتایپ کروموزومی نورمال 44XX بودند. کیفیت استخوان سازی و ارتباط بافت استخوانی تازه و بافت استخوانی اطراف در گروه دریافت کننده USSC در قیاس با کنترل، بهتر برقرار شده بود.

بحث و نتیجه گیری: نتایج نشان داد که از نظر هیستومورفومتریک ترمیم ضایعه در گروه نمونه (USSC) بالاتر از 90 درصد بوده و بازسازی کامل پس از 8 هفته انجام گردیده بود.

واژه های کلیدی: استخوان، USSC، سلول بنیادی

* نویسنده مسئول: کمیته پژوهشی دانشجویی، مرکز تحقیقات پروتئومیکس، دانشکده پیراپزشکی، دانشگاه علوم پزشکی شهید بهشتی تهران

Email: rezaei.tavirani@ibb.ut.ac.ir

مقدمه

تحلیل دندان و متعاقب آن لقی دندان یکی از بزرگترین مشکلات در بیماری های پریودنتال می باشد. در حال حاضر از هر سه نفر، یک نفر مشکل التهاب لثه و تحلیل در استخوان را دارا می باشد. بیماری پریودنتال در انواع مزمن و پشرفته بروز پیدا می کند که بر حسب نوع، کل ناحیه پریودنشیوم یا بخشی از آن را درگیر نماید، (1). در حالی که بیماری های پریودنتال با تخریب گسترده بافت پریودنشیوم (شامل سمنتوم، استخوان آئول، لثه و لیگامان پریودنتال) همراهند، این بافت توانای محدودی در بازسازی خود دارد، به طوری که تحریک بازسازی مجدد در بافت آسیب دیده نیازمند مداخلات درمانی است، (2). بازسازی ایده آل، شامل بازسازی آناتومیکیال و عملکردی بافت از دست رفته است که نیازمند ساخته شدن مجدد سمنتوم، استخوان آئول و سلول های پریودنشیوم می باشد. علی رغم مطالعات بسیار، (1)، هنوز پیشرفت چشمگیری در درمان این بیماری صورت نگرفته است. یکی از روش های که حال حاضر به منظور بازسازی نواحی تخریب شده پریودنتال مورد استفاده قرار می گیرد، تکنیک های Guided tissue regeneration (GTR) و Guided bone regeneration (GBR) می باشد که با استفاده از پودر استخوان و غشاء انجام می گردد. تمام روش های حاضر برای بازسازی استخوان نتوانسته آرزوی جراحان برای بهبود کامل استخوان برآورده سازد. به نظر می رسد با توجه به کندی فرایند ترمیم در این بیماری، باید از سلول های با قدرت بازسازی تخصصی بالا در درمان بیماری های پریودنتال بهره جست که توانای تبدیل به سمنتوم، استئوبلاست و فیبروبلاست را داشته باشد و بافت همبند را بین سمنتوم جدید و استخوان جدید ایجاد نماید. علی رغم این که اخیراً استفاده از سلول های مزانشیمی مغز استخوان به عنوان سلول های با توان بالا برای تبدیل به نسوج پریودنشیوم مورد توجه قرار گرفته است، (2)، تاکنون گزارشی مبنی بر استفاده از سلول های بنیادی مزانشیمی خون بند ناف (USSC) به منظور بازسازی ناحیه پریودنشیوم

منتشر نشده است. در مقایسه با سلول های بنیادی مزانشیمی مغز استخوان، سلول های USSC بنیادی ترند (توانای تکثیر بیشتر و تمایز به طیف وسیع تری از سلول ها را دارند و با توجه به پایین تر بودن میزان بیان HLA (کمپلکس ناسازگاری بافتی) در آن، از احتمال رد پیوند کمتری برخوردار است. بدین ترتیب، این سلول ها می توانند کاندیدای مناسبی برای ترمیم بافتی ناحیه پریودنشیوم باشد. در تحقیق حاضر از سلول های بنیادی مزانشیمی خون بند ناف به منظور بررسی قابلیت درمانی در مدل کالواریای خرگوش استفاده شد، در صورتی که سلول های USSC بتواند استئوبلاست و سلول های پریودنشیوم را به وجود آورد و این سلول ها بتوانند با کالواریوم خرگوش اتصال بیولوژیک مناسب برقرار نمایند، می توان گفت القاء بازسازی توسط USSC موفقیت آمیز بوده و تحقیقات بعدی جهت آزمایشات تکمیلی مجاز می گردد.

مواد و روش ها

نمونه خون بندناف در شرایط کاملاً استریل توسط کارشناس مامایی از خانم هایی که از زایمان کاملاً طبیعی دارند گرفته شد و در لوله های فالكون 50 میلی لیتر که حاوی ضد انعقاد هپارین (500 IU) می باشند، جمع آوری و در دمای کمتر از 10°C به آزمایشگاه کشت سلولی منتقل گردید. برای جداسازی سلول های تک هسته ای نمونه خون بندناف از محلول فایکول با دانسیته 1/077 استفاده شد. سپس به مدت 40 دقیقه با دور 400G سانتریفوژ و با پردازش لایه سلول های تک هسته ای، سلول ها به حالت سوپانسیون در آورده و از نمونه خون بندناف جدا شدند. سلول های تک هسته ای جدا شده از نمونه خون بندناف به صورت سوپانسیون به یک فلاسک 25 cm² که با فیبرونکتین پوشیده شده است و حاوی محیط DMEM و 20 درصد سرم جنین گاوی (FBS) 10mm دگزامتازون و 1000u/ml پنی سیلین و 0/1 mg استرپتومیسین می باشد منتقل و در انکوباتور CO₂ 5 درصد و دمای 37°C و رطوبت 98 درصد قرار داده شدند. به منظور پاساژ سلولی، ابتدا بایستی محیط کشت را به طور کامل برداشته و با استفاده از محلول PBS حاوی EDTA آن را شستشو

سپس آنالیز فلوسایتومتری، روی آن انجام گردید. به منظور بررسی نظم کروموزومی سلول های USSC مورد آنالیز کاریوتایپ قرار گرفتند. به منظور انجام مدل حیوانی، 10 عدد خرگوش سفید نیوزلندی با وزن تقریبی 2/5 کیلوگرم انتخاب شده و بر اساس پروتکل موجود و مقید به اصول اخلاقی مطالعات حیوانی خرگوش ها موصوب کمیته اخلاق، به مدت 1 ماه در قفس های مخصوص، تحت رژیم غذای یکسان و استاندارد نگهداری شدند. پس از آماده سازی غیر جراحی در حیوان خانه، خرگوش ها به صورت تزریق عمیق عضلانی زایلون و کتامین بی هوش شدند. با استفاده از موتور آنجل و فرز ترافان 8، حفره های با ابعاد فرز، در کالواریای خرگوش ایجاد گردیدند. به منظور استاندارد کردن محل حفرات، از لند مارکر استفاده شد. پس از گذشت 8 هفته ناحیه پیوند با ترافان برداشت و درون فرمالدئید 10 درصد قرار داده شده و رنگ آمیزی H&E شدند.

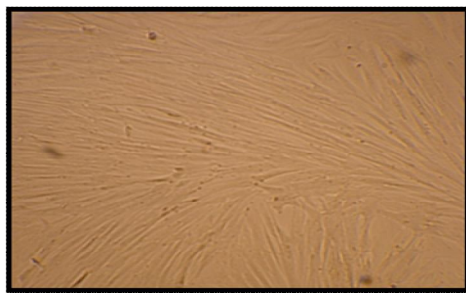
یافته های پژوهش

سلول های تک هسته ای جدا شده از نمونه خون بندناف به صورت سوسپانسیون به یک فلاسک حاوی محیط DMEM و 10 درصد سرم جنین گاوی، دگزامتازون، پنی سیلین، استرپتومیسین می باشد منتقل و در انکوباتور CO₂ 5 درصد و دمای 37°C و رطوبت 98 درصد قرار داده شدند. بعد از گذشت 3 روز محیط رویی را دور ریخته و محیط تازه اضافه شد. سلول های بنیادی USSC به کف فلاسک چسبیده و پس از تکثیر، خالص و جداسازی شدند. (تصویر شماره 1)

داده، سپس آنزیم تریپسین حاوی EDTA به فلاسک اضافه نموده و به مدت 5 دقیقه در انکوباتور قرار داده شود بعد از آن محیط کشت DMEM حاوی FBS به آن افزوده و بعد از پی پتاژ نمودن، سوسپانسیون سلولی به یک لوله فالكون 15 میلی لیتری انتقال داده شد. سوسپانسیون سلولی به مدت 10 دقیقه در دور 400G سانتریفیوژ و مایع رویی دور ریخته و رسوب حاصل برای کشت مجدد به یک فلاسک 75cm² منتقل می گردد.

تعیین درصد زنده بودن سلول ها (Viability test) با استفاده از 50 میکرولیتر رنگ تریپان بلو (0/4 درصد) و لام نتوبار انجام گردید.

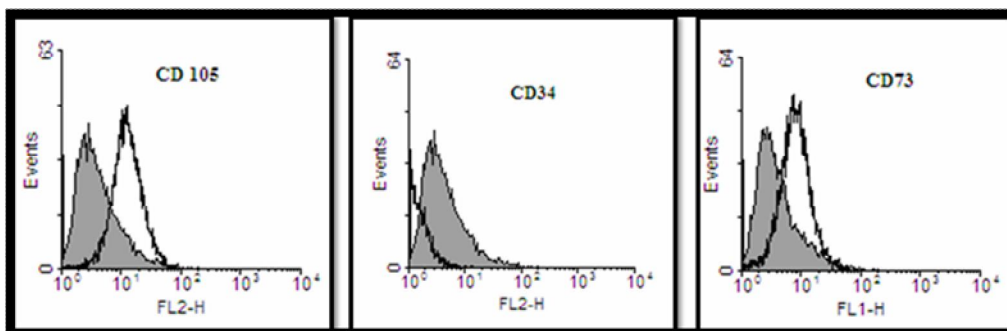
جهت آنالیز فلوسیتومتری مارکرهای سطحی، ابتدا سلول های USSC را تریپسین کرده و مورد شمارش قرار داده در هر لوله تعداد 106 سلول قرار داده و به مدت 1 ساعت درون انکوباتور و روی شیکر قرار داده و سپس سلول ها در دور 300g به مدت 6 دقیقه سانتریفیوژ کرده و به رسوب سلولی حاصله، سرم انسانی 2 درصد اضافه نموده و مخلوط حاصل را 30 دقیقه در دمای اتاق قرار داده شدند. سپس در دور 300g و به مدت 6 دقیقه دوباره سلول ها را سانتریفیوژ نموده و به رسوب سلولی حاصل PBS اضافه گردید، مخلوط سلولی را از فیلتر (Nylon mesh) عبور داده، به هر لوله مقدار 100 میکرولیتر از آن اضافه شود. سلول ها را در 100 μL از PBS به همراه آنتی بادی های Anti-CD105، Anti-CD73، anti CD34، و به مدت 45 دقیقه در 4°C به دور از نور نگهداری، و پس از شستشو، سلول ها را در 100 μL محلول 1 درصد پارافرم آلدیئد قرار داده،



تصویر شماره 1. سلول های بنیادی مزانشیمی خون بند ناف (USSC) با مورفولوژی تیپیک دوکی شکل را نشان می دهد. (بزرگ نمایی 20 میکروسکوپ اینورت)

بودند. این داده بیانگر بنیادی بودن سلول های جداسازی شده می باشد. نتایج این آنالیز در تصویر زیر مشخص می باشد. (تصویر شماره 2)

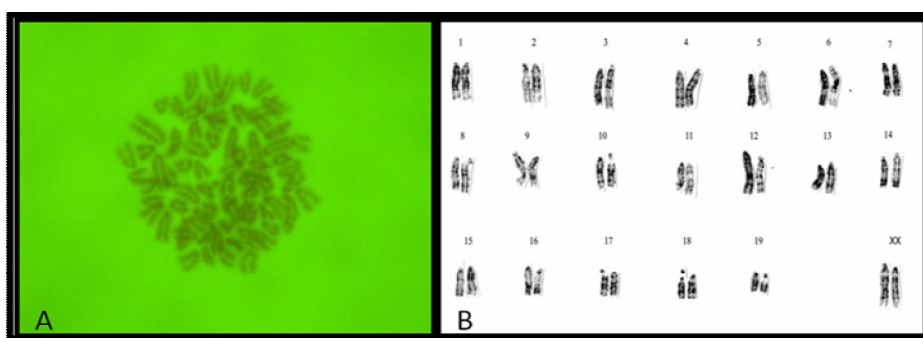
آنالیز فلوسایتومتری برای سلول های بنیادی USSC: سلول های USSC برای مارکرهای CD73, CD105, مثبت و برای مارکر CD34 منفی



تصویر شماره 2. آنالیز فلوسیتومتری را برای سلول های بنیادی مزانشیمی (USSC) نشان می دهد، مارکر سطحی CD73:88.63% و CD105: 87.56% بیان مثبت داشتند و CD34:12.32% دارای بیان منفی بود.

سلول ها دوباره مورد آنالیز کاریوتایپ قرار گرفتند. مشخص گردید که دارای کاریوتایپ کروموزومی نورمال 44XX هستند. تصویر زیر نمایی از کروموزوم ها را نشان می دهد. (تصویر شماره 3)

آنالیز کاریوتایپ برای سلول های USSC: سلول های USSC را قبل از شروع آزمایشات در پاساژ 2 مورد آنالیز کاریوتایپ قرار داده و مشخص گردید که دارای کاریوتایپ کروموزومی نورمال 44XX می باشد. پس از گذشت 48 پاساژ دیگر، این



تصویر شماره 3. در بخش (A) نمایی از کروموزوم ها را نشان می دهد که هنوز مرتب نشده اند (بزرگ نمایی 100) و در بخش (B) کروموزوم های مرتب شده را ملاحظه می نمایید که دارای آرایش طبیعی 44 XX می باشند.

ایجاد شده در استخوان کالواریای خرگوش قرار داده شد. قطر حفره ایجاد شده 8 میلی متر بود. در این تحقیق از ده خرگوش سفید نیوزلندی در دو گروه پنج تایی استفاده شد که در گروه 1: هر کالواریای خرگوش دو حفره داشت، یکی سلول USSC به همراه حامل کلاژنی را دریافت می کرد و حفره

پیوند سلول های USSC در ضایعه استخوانی کالواریای خرگوش:

در ناحیه کالواریای هر خرگوش دو حفره ایجاد گردید و در شرایط یکسان در حفره سمت راست تعداد 10^6 سلول USSC را در حجم 10 ماکرولیتر سوسپانسیون نموده و به همراه حامل ژلاتینی در حفره

الکتريکی کم سرعت از جمجمه برداشت گردید و در فرم الدهید 10 درصد به بخش پاتولوژی منتقل و پس از دکسیفیه شدن در محلول سدیم سترات و اسید فومیک 10 درصد به مدت 50 روز از آن ها بلوک بافتی تهیه و مورد برش های تقریباً نازک 5 میکرونی قرار گرفتند، نهایتاً لام ها رنگ آمیزی H&E شدند. نتایج هیستومورفیک تفاوت قابل ملاحظه ای را در گروه نمونه شامل USSC/Collagen و حامل ژلاتنی نشان نداد ولی آنالیز هیستوپاتولوژیک نشان داد که میزان استخوان سازی در حفره حاوی USSC/Collagen در مقایسه با حفره حامل ژلاتنی و کنترل بیشتر بوده و کیفیت استخوان سازی و ارتباط بافت استخوانی تازه و بافت استخوانی اطراف بهتر برقرار شده بود. التهاب بافتی نیز در هیچ یک از گروه های مورد بررسی دیده نشد.

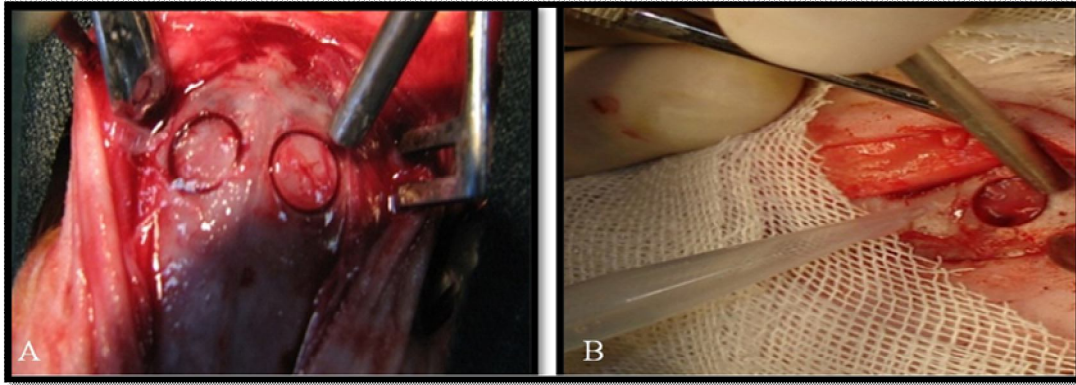
دیگر کنترل بود و در گروه 2: یک حفره را حامل کلاژنی پر کرده و حفره دیگر، کنترل بود. (تصویر شماره 4) پس از گذشت 8 هفته ناحیه پیوند شده، ابتدا مورد آنالیز هیستومورفومتریکی قرار داده شد که در آن عرض ناحیه ترمیم شده مورد اندازه گیری قرار گرفته ($P>0.05$) میزان ترمیم در آنالیز هیستومورفومتریکی مشخص شد. (جدول شماره 1 و 2) ترمیم کمتر از 25 درصد را ترمیم ناقص، ترمیم بین 25 درصد تا 75 درصد را ترمیم نسبی و ترمیم بالاتر از 75 درصد را ترمیم کامل در نظر گرفتیم. نتایج نشان داد که از نظر هیستومورفومتریکی ترمیم ضایعه در گروه نمونه بالاتر از 75 درصد بوده و بررسی بازسازی پس از 8 هفته انجام گردیده بود. برای این منظور از اور دوز سدیم پنتوباریتال (65mg/Kg) استفاده و حیوانات کشته شدند. جهت انجام آزمایشات پاتولوژیک ناحیه پیوند شده با یک فرز جراحی متصل به هند پیس

جدول شماره 1. میزان بازسازی ضایعه در گروه های مورد بررسی

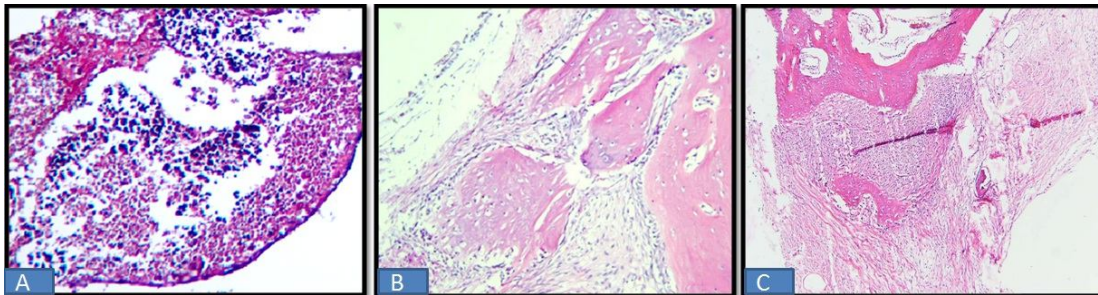
گروه های مورد بررسی	آنالیز کیفی میزان بازسازی ضایعه استخوانی در کالواریا mm ² ضایعه باقی مانده
گروه 1: USSC/Collagen	1/2±0/4
گروه 2: Collagen	3/4±0/7
حفره خالی	6/3±0/9

جدول شماره 2. میزان P را در نمونه های مورد آزمایش نشان می دهد

گروه های مورد بررسی	P		
	USSC/Collagen	Collagen	حفره خالی
گروه 1: USSC/Collagen	0/03	0/05	0/03
گروه 2: Collagen	0/001	0/03	0/8
حفره خالی	0/03	0/04	0/02



تصویر شماره 4. در بخش A نشان می دهد که نقایص در دو طرف سوچور ساژیتال میانی بدون رد کردن خط وسط با استفاده از هند پیس الکتریکی با سرعت 1000 دور در دقیقه و فرز ترفان و شستشو دادن فراوان با سالین فیزبولوژیک 0/9 درصد ایجاد شد. در بخش B تصویر به طور شماتیک نحوه قرار دادن سوسپانت سلولی USSC به همراه حامل ژلاتینی را نشان می دهد که با سمپلر در محل ضایعه قرار گرفته است.



تصویر شماره 5. در بخش A، شمایی از حفره کنترل که باز سازی در آن با سرعت پایین در حال انجام می باشد به طوری که مختصات حفره هم چنان قابل مشاهده بوده و ترمیم را می توان در مقایسه با گروه های دیگر ضعیف ارزیابی نمود. در بخش B، مختصات بازسازی توسط حامل ژلاتینی فرآوری شده را نشان می دهد، استخوان سازی و تشکیل بافت همبند مابین استخوان جدید و قدیمی مشخص می باشد. بافت های کلاژنی نیز قابل تشخیص می باشند که از کیفیت پیوند می کاهد. بخش C، شمایی از سلول های USSC/Collagen که در حفره استخوانی پیوند شده بودند. استخوان سازی و تشکیل بافت همبند مابین استخوان جدید و قدیمی مشخص می باشد. بازسازی با کیفیت مطلوب انجام پذیرفته است. در مقایسه با گروه حامل کلاژنی و نمونه کنترل، استخوان سازی از کیفیت بالاتری برخوردار است. (بزرگ نمایی 100)

بحث و نتیجه گیری

می باشد. آن چه که در حال حاضر ضروری به نظر می رسد، لزوم دستیابی به منبعی از سلول های بنیادی است که بر این نقایص فائق گردیده و نیز خطر آنرمالی های کاربوتیبیک در طول کشت را نداشته و با توجه به اهمیت خون رسانی در بافت ها، امکان رگزایی را داشته باشد. سلول های بنیادی مزانشیمی خون بندناف (USSC) نشان داده اند که توانایی رگزایی دارند، (۶،۷،۲۳). هم چنین، تحقیق بر روی توانایی تمایز این سلول ها نشان داده است که این سلول ها، قادر به

پیدا نمودن منبع مناسبی از سلول های بنیادی که امکان استفاده از آن در کلینیک وجود داشته باشد، چالش بزرگی به شمار می آید. سلول های بنیادی بالغ مشتق از مغز استخوان، پالپ دندان، سلول های بنیادی جنینی و... هر چند که پتانسیل رژنراتیو بالایی دارند، اما دارای مشکلاتی نیز هستند که: عدم دسترسی آسان در کلینیک، تهاجمی بودن جداسازی این سلول ها که در مغز استخوان همراه با بی هوشی و بسیار دردناک بوده و نیز محدودیت های اخلاقی از جمله این مشکلات

می یابند، با این حال در برخی موارد به دلایل متعدد از قبیل جوش خوردن نا به جای استخوان در اثر تومور و عفونت درمحل ضایعه التیام خود به خودی انجام نمی شود و مداوای بیشتر ضرورت پیدا می کند. در چنین مواردی ارتوپدها از روش های مختلف از قبیل پیوند استخوان و یا ایمپلنت های فلزی جهت ترمیم کامل استخوان بهره می گیرند. عمل برداشتن استخوان از فرد بسیار دردناک بوده و پس از برداشتن ضایعه ای در محل ایجاد می شود که این آسیب نیز نیاز به ترمیم دارد، به علاوه روش های برداشتن استخوان از فرد بیمار با خطر آلودگی همراه است. از عوارض بسیار مهم ایمپلنت های فلزی رها شدن یون های مضر و تجمع آن ها در اعضای مختلف بدن و در نتیجه افزایش احتمال سرطان است، (۳۶،۳۷). توانایی سلول های بنیادی مزانشیمی در تمایز به رده سلول های استخوانی نویدبخش این است که، در آینده نزدیک بتوان از این سلول ها در سلول درمانی ضایعات وسیع استخوانی استفاده کرد. برخی از محققان معتقدند که در ضایعات استخوانی چنانچه از استراتژی سلول درمانی استفاده می شود بهتر است سلول های مورد استفاده کاملاً تمایز یافته باشند و اگر غیر از این باشد ممکن است در محل پیوند سلول های ناخواسته غیر استخوانی به وجود آید و در نتیجه کارایی پیوند را کاهش دهد. با در نظر گرفتن این مطلب اهمیت مطالعات مربوط به تمایز به سلول های استخوانی سلول های بنیادی مزانشیمی از بافت های مختلف از جمله خون بندناف در محیط آزمایشگاهی آشکار می گردد. در تحقیق حاضر کلاژن فرآوری شده می تواند به عنوان یک حامل زیست تخریب پذیر و سازگار با سلول های بنیادی آندومتريال در درمان شکستگی های استخوانی استفاده شود. با ارزیابی های انجام شده در تحقیق حاضر، و تایید به دست آمده از مدل ضایعه کالواربا، آزمایشات بعدی برای مدل هایی با ضایعات وسیع تر و مدل های حیوانی بزرگ تر جهت ارزیابی های تکمیلی، مجاز می باشد.

سپاسگزاری

بدین وسیله نهایت تشکر و قدر دانی خود

تمایز به سلول های هر سه لایه اندودرم (هیپاتوسیت)، مزودرم (استئوسیت، آدیپوسیت، کاردیومیوسیت) و اکتودرم (نورون) هستند و بنا بر این جایگزین مناسبی برای سلول درمانی به شمار می آیند، (۶،۷). هم چنین تحقیقات نشان داده است که این سلول ها پس از 50 پاساژ متوالی هنوز هم کاربو تیپ نرمالی دارند، سرعت تکثیر این سلول ها از سلول های بنیادی مغز استخوان و پالپ دندان بالاتر می باشد و بزرگترین مزیت این سلول ها نسبت به سلول های بنیادی دیگر دستیابی آسان به این سلول ها می باشد، (23). در روش های جراحی متعددی، برای بازسازی استخوان شکسته و لیگمانت های پاره شده، به پیچ های فلزی نخ بخیه و صفحات فلزی نیاز است. در بعضی موارد اثرات دراز مدت این قطعات فلزی برای بدن می تواند زیان بار باشد و برای خارج کردن قطعه نیاز به جراحی دوم می باشد از جمله عوارض قابل ذکر، درد، (۲۴،۲۵)، ساییدگی، (26)، تجمع فلزات در بافت، (۲۷،۲۸)، ازدیاد حساسیت به تیتانیوم، (۲۹،۳۰)، تداخل با رادیوتراپی و عکسبرداری، (۳۱،۳۲،۳۳) (stress shielding)، محدودیت رشد در بچه ها، (۳۴،۳۵)، و عفونت و حرکت قطعه، (36)، و ایجاد فشار ناگهانی در ناحیه هنگام برداشتن قطعه (ایمپلنت) می باشد. برای کاهش این اثرات جانبی ساخت ایمپلنت های زیست تخریب پذیر که در طول زمان تخریب می شوند مورد توجه قرار گرفته اند. این ایمپلنت ها می توانند شامل پیچ، بست و صفحات باشند که به آهستگی در بدن حل می شوند و نیازی به خارج کردن آن ها نیست، (37). در گزارش های متعدد تسریع التیام به وسیله سلول های بنیادی بالغ مغز استخوان گزارش شده است. با استفاده از تکنیک های مختلف مهندسی بافت سعی می گردد تا با به کار بردن انواع داربست ها و ایمپلنت های مختلف به همراه سلول های بنیادی بتوان شکستگی های وسیع را هر چه زودتر التیام داد، (23). در تحقیق حاضر از سلول های بنیادی مزانشیمی خون بندناف به عنوان منبع جدید از سلول های بنیادی استفاده شد. اکثر آسیب های استخوانی ایجاد شده در بدن به طور خود به خودی و با حداقل درمان بهبود

حاضر بخشی از پایان نامه مقطع دکتری سعید حیدری کشل می باشد.

از شورا پژوهشی مرکز تحقیقات پروتئومیکس بیان داشته و لازم به ذکر است، مقاله

References

- 1-Artold PM, Narayanan AS. Molecular and cell biology of healthily and diseased periodontal tissue. *Periodontology* 2006;40: 29-49.
- 2-Bartod PM, Songato SH. Stem cell and periodontal regeneration. *Periodontology* 2006;40:164-72.
- 3-Broxmeyer HE, Douglas GW, Hangoc G. Human umbilical cord blood as a potential source of transplantable hematopoietic stem and progenitor cells. *Proc Natl Acad Sci USA* 1989;86:3828-32.
- 4-Gluckman E, Broxmeyer HA, Auerbach AD. Hematopoietic reconstitution in a recipient with Fanconi anemia by means of umbilical cord blood from HLA identical sibling. *N Engl J Med* 1989;321:1174-89.
- 5-Gluckman E, Rocha V, Boyer-Chammard A. Outcome of cord-blood transplantation from related and unrelated donors. *N Engl J Med* 1997;337:373-81.
- 6-Kogler G, Sensken S, Airey JA, Gluckman E, Rocha V, Boyer-Chammard A. A new human somatic stem cell from placental cord blood with intrinsic pluripotent differentiation potential. *J Exp Med* 2004; 200:123-35.
- 7-Gesine K, Teja FR, Aurelie L, Sandra S, Johannes F, Rudiger V, et al. Cytokine production and hematopoiesis supporting activity of cord blood-derived unrestricted somatic stem cells. *Exper Hematol* 2005; 33:573-83.
- 8-Erices A, Conget P, Minguell J. Mesenchymal progenitor cells in human umbilical cord blood. *Br J Haematol* 2000;109: 235-42.
- 9-Mareschi K, Biasin E, Piacibello W, Aglietta M, Madon E, Fagioli F. Isolation of human mesenchymal stem cells: bone marrow versus umbilical cord blood. *Haematologica* 2001;86:1099-1100.
- 10-Goodwin H, Bicknese A, Chien S. Multilineage differentiation activity by cells isolated from umbilical cord blood: expression of bone, fat, and neural markers. *Biol Blood Marrow Transplant* 2001;7:581-8.
- 11-Pittenger MF, Mackay AM, Beck SC. Multilineage potential of adult human mesenchymal stem cells. *Science* 1999;284: 143-7.
- 12-Schwartz RE, Reyes M, Koodie L. Multipotent adult progenitor cells from bone marrow differentiate into functional hepatocyte-like cells. *J Clin Invest* 2002;109: 1291-302.
- 13-Kopen GC, Prockop DJ, Phinney DG. Marrow stromal cells migrate throughout forebrain and cerebellum, and they differentiate into astrocytes after injection into neonatal mouse brains. *Proc Natl Acad Sci USA* 1999;96:10711-6.
- 14-Gao J, Dennis JE, Muzic RF, Lundberg M, Caplan AI. The dynamic in vivo distribution of bone marrow-derived mesenchymal stem cells after infusion. *Cells Tissues Organs* 2001;169:12-20.
- 15-Airey JA, Almeida-Porada G, Colletti EJ, Porada CD, Chamberlain J, Movsesian M, et al. Human mesenchymal stem cells from Purkinje fibers in fetal heart. *Circulation* 2004;109:1401-7.
- 16-Romanov YA, Svintsitskaya VA, Smirnov VN. Searching for alternative sources of postnatal human mesenchymal stem cells: candidate MSC-like cells from umbilical cord. *Stem Cells* 2003;21:105-10.
- 17-Goodwin HS, Bicknese AR, Chien SN, Bogucki BD, Quinn CO, Wall DA. Multilineage differentiation activity by cells isolated from umbilical cord blood: expression of bone, fat, and neural markers. *Biol Blood Marrow Transplant* 2001;22:123-9.
- 18-Grillner S. The motor infrastructure: from ion channels to neuronal networks. *Nat Rev Neurosci* 2003;4:573-86.
- 19-De Bari C, Dell'Accio F, Tylzanowski P, Luyten FP. Multipotent mesenchymal stem cells from adult human synovial membrane. *Arthritis Rheum* 2001;44:1928-42.
- 20-Sottile V, Halleux C, Bassilana F, Keller H, Seuwen K. Stem cell characteristics of human trabecular bone-derived cells. *Bone* 2002;30:699-704.

- 21-Zuk PA, Zhu M, Ashjian P. Human adipose tissue is a source of multipotent stem cells. *Mol Biol Cell* 2002;13:4279-95.
- 22-Sanchez-Ramos JR, Song S, Kamath SG. Expression of neural markers in human umbilical Cord blood. *Exp Neurol* 2001; 171:109-15.
- 23-Keshel SH, Soleimani M, Tavirani MR, Ebrahimi M, Raeisossadati R, Yasaei H, et al. Evaluation of unrestricted somatic stem cells as a feeder layer to support undifferentiated embryonic stem cells. *Molecul Reproduc Develop* 2012;79:709-18.
- 24-Schmidt BL, Perrott DH, Mahan D, Kearns G. The removal of plates and screws after Le Fort I osteotomy. *Exp Neurol* 1998;181:109-13.
- 25-Agins HJ, Alcock NW, Bansal M, Salvati EA, Wilson PD Jr, Pellicci PM, et al. Metallic wear in failed titanium-alloy total hip replacements. A histological and quantitative analysis. *Exp Neurol* 1988;191: 112-8.
- 26-Jorgenson DS, Mayer MH, Ellenbogen RG, Centeno JA, Johnson FB, Mullick FG, et al. Detection of titanium in human tissues after craniofacial surgery. *Bone* 1997;30: 799-804.
- 27-Katou F, Andoh N, Motegi K, Nagura H. Immuno-inflammatory responses in the tissue adjacent to titanium miniplates used in the treatment of mandibular fractures. *Bone* 2000;40:122-9.
- 28-Rosenberg A, Grätz KW, Sailer HF. Should titanium miniplates be removed after bone healing is complete? *Bone* 1993; 30:599-604.
- 29-Kim YK, Yeo HH, Lim SC. Tissue response to titanium plates: a transmitted electron microscopic study. *Periodontology* 2001;33:87-91.
- 30-Schliephake H, Reiss G, Urban R, Neukam FW, Guckel S. Metal release from titanium fixtures during placement in the mandible: an experimental study. *Periodontology* 1998;25:93-9.
- 31-Katou IF, Andoh N, Motegi K, Nagura H. Immuno-inflammatory responses in the tissue adjacent to titanium miniplates used in the treatment of mandibular fractures. *Immunology* 2004;45:21-9.
- 32- Hunt JA, Williams DF, Ungersböck A, Perrin S. The effect of titanium debris on soft tissue response. *Periodontology* 2008; 35:63-8.
- 33-Lalor PA, Revell PA, Gray AB, Wright S, Railton GT, Freeman MA. Source Sensitivity to titanium. A cause of implant failure? *Periodontology* 2009;47:73-8.
- 34-Manuel H, Castillo MD, Terry M, Button MS, Ralph Doerr MD, Maritza I, et al. Pearce MSc. Effects of radiotherapy on mandibular reconstruction plates. *Bone* 2007;43:66-70.
- 35-Sullivan PK, Smith JF, Rozzelle AA . Cranio-orbital reconstruction: safety and image quality of metallic implants on CT and MRI scanning. *Periodontology* 2009; 55:73-8.
- 36-Brodke DS, Gollogly S, Alexander MR, Nguyen BK, Dailey AT, Bachus aK. Dynamic cervical plates: biomechanical evaluation of load sharing and stiffness. *Cells Tissues Organs* 206;269:12-9.
- 37-Yaremchuk MJ. Experimental studies addressing rigid fixation in craniofacial surgery. *Cells Tissues Organs* 1998;82:94-8.

Potential Capacity of Cord Blood-Derived Mesenchymal Stem Cells in the Regeneration of Bone Defects in Rabbits

heidari keshel S^{1,2,3}, Rezaei Tavirani M^{1*}, Ebrahimi M¹, Behrozi Gh.R¹, Ronaghi A¹, Dost mohamad J¹, Roozafzoon R³, Moaieri A⁴, Mohammadpor Sh⁴

(Received: 10 Agu.2012

Accepted: 10 Jan. 2013)

Abstract

Introduction: Periodontal disease in its advanced chronic forms, can involve all or parts of periodontium. While periodontal diseases are accompanied with extensive destruction of periodontal tissues (including cementum, alveolar bone, gingival and periodontal ligament), the tissue has a limited ability to regenerate itself. Due to the limited regenerating capacity of the tissue, application of cells with high potency of regeneration may be for the treatment of periodontal disease.

Materials & Methods: Cord blood was collected from the umbilical cord vein of 30 mothers who gave informed consent. The isolated mononuclear cell layer was washed in PBS, and then re-suspended in growth medium. The cells were analyzed with flowcytometry for superficial markers. Critical-sized (8 mm) calvarial defects were created in the parietal bone of ad-

ult rabbit. Defects were either left empty, treated with a collagen alone, or a collagen with human cord blood-derived mesenchymal stem cells (USSCs). Histology and histomorphometry were performed.

Finding: USSCs were positive for the markers CD73 and CD105, negative for the marker CD34 and had the normal karyotype 44XX. Quality of the regenerated bone and its connection to surrounding bone tissue were significantly improved in the treated rabbits.

Discussion & Conclusions: Results of the study demonstrated that from the viewpoint of histomorphometric, the rate of lesion regeneration was about 90% higher in the treatment group and the complete reconstruction was accomplished after 8 weeks.

Keywords: bone, USSCs, stem cell

1. Student Research Committee, Proteomics Research Center, Faculty of Paramedical Sciences, Shahid Beheshti University of Medical sciences, Tehran Iran

2. Stem Cell preparation Unit, Eye Research Center, Farabi Eye Hospital, Tehran University of Medical Sciences, Tehran Iran

3. Dept of Tissue Engineering, Faculty of Advanced Medical Technologies, Tehran University of Medical Sciences, Tehran, Iran

4. Dept of Anatomy, Faculty of Medicine, Ilam University of Medical Sciences, Ilam, Iran

*(corresponding author)