

بررسی نمای گلیوم های مغزی و تومورهای متاستاتیک مغز در توموگرافی کامپیوتری

علیرضا خاتمی^{1*}، سید هادی خرازی²، مهرشاد جمالی³، سهراب شهزادی⁴، سوفیا صبوری⁵، مجید ساکی پور⁶، مستوره مهرآفرین⁷

- 1) استادیار بخش رادیولوژی، بیمارستان کودکان مفید، دانشگاه علوم پزشکی شهید بهشتی
- 2) استادیار بخش رادیولوژی، بیمارستان شهدا تبریز، دانشگاه علوم پزشکی شهید بهشتی
- 3) رزیدنت رادیولوژی، دانشگاه علوم پزشکی شهید بهشتی
- 4) دانشیار بخش پررعی اعصاب، بیمارستان شهدا تبریز، دانشگاه علوم پزشکی شهید بهشتی
- 5) استادیار بخش رادیولوژی، بیمارستان شهدا تبریز، دانشگاه علوم پزشکی شهید بهشتی
- 6) رزیدنت رادیولوژی، دانشگاه علوم پزشکی شهید بهشتی
- 7) محقق

تاریخ دریافت: 87/5/1

تاریخ پذیرش: 87/7/2

چکیده

مقدمه: گلیوم ها و متاستازهای مغزی بزرگترین گروه ضایعات نئوپلاستیک مغزی را تشکیل می دهند که شباهتهایی در مشخصات تصویرنگاری سن بروز و تظاهرات کلینیکی دارند. هدف از این مطالعه بررسی نمای تصویری این دو گروه از تومورها در مرکز استریوتاکسی بیمارستان شهدای تبریز بوده است.

مواد و روش ها: در این مطالعه توصیفی-تحلیلی کور و گذشته نگر، 139 پرونده از بیماران مبتلا به طیفی از بیماریها مانند گلیوم مغزی، متاستاز مغز، ضایعات عفونی مثل آبسه و لنفوم مورد بررسی قرار گرفت و تصاویر CT-Scan این بیماران بررسی و اطلاعات آنها براساس تعداد ضایعه، اندازه، موقعیت، دانسیته، توزیع ضایعه و پیشرفت ضایعه بعد از تزریق کنتراست وریدی، جمع آوری و مورد تجزیه و تحلیل قرار گرفت.

یافته های پژوهش: در پرونده های مورد بررسی، نتایج بیانگر آن بود که 45/3 درصد ضایعات مشاهده شده گلیوم مغزی، 18/7 درصد متاستاز مغزی، 21/5 درصد لنفوم اولیه و 10 درصد آبسه مغزی بوده است. همچنین شباهتهای زیادی میان گلیومها و متاستازهای مغزی دیده شد. متاستازها تمایل بیشتری برای درگیری جانکشن ماده سفید و خاکستری داشتند و تعداد ضایعات متعدد در CT-Scan بیش از آنکه به نفع گلیومها باشد، در آبسه ها، متاستازهای مغزی و لنفوم اولیه دیده شد و در CT-Scan با کنتراست وریدی، نمای پیشرفت حلقه ای در تعداد زیادی از گلیومها و متاستازهای مغزی مشاهده شد.

بحث و نتیجه گیری: تصویربرداری بایستی با سایر مدالیته ها نظیر یافته های کلینیکی و آزمایشگاهی همراه باشد تا به تشخیص دقیق تر کمک نماید. هرچند که تشخیص دقیق تنها با مطالعه نمونه بافتی (پاتولوژیک) ممکن خواهد بود.

واژه های کلیدی: گلیوم مغزی، تومورهای متاستاتیک مغز، توموگرافی کامپیوتری، آستروسیتوما

* نویسنده مسئول: ارواژیسست، استادیار دانشگاه علوم پزشکی ایلام

مقدمه

تشخیص و درمان ضایعات مغزی به لحاظ اهمیت این ارگان در کنترل اعمال، رفتار انسان و نیز اعضای درونی از اهمیت ویژه ای برخوردار است. این ضایعات طیف وسیعی از بیماریها را تشکیل داده که از مشکلات مادرزادی تا عفونتها و ضایعات فضاگیر خوش خیم و بدخیم را در بر می گیرد که بدین لحاظ از اهمیتی فوق العاده برخوردار می گردد.

ضایعات بدخیم تومورال مغز به دو دسته تومورهای اولیه و متاستاتیک تقسیم می گردند. انسیدانس سالیانه تومورهای اولیه مغز در آمریکا 8/2 تا 8/3 در 100000 نفر و به همین میزان متاستاز مغزی گزارش شده است (1،2،3). با این حال، شایعترین تومور داخل جمجمه ای بالغین متاستاز مغزی می باشد (4،5)، به گونه ای که یک پنجم تا یک چهارم بیماران سرطانی در اتوپسی دارای متاستاز مغزی هستند (3) که دو سوم موارد آنها در زمان حیات بیماران علامتدار شده اند (5). میزان شیوع تومورهای اولیه مغز در سفید پوستان بیش از سیاه پوستان (1،2،3،6،7) و در مردها 1/1 تا 1/7 برابر زنهاست (2،8). شایعترین تومور اولیه مغز گلیوما است که حدود 67-40 درصد تومورهای اولیه را تشکیل می دهد (2) که در مردها نیز کمی بیشتر از زنها دیده می شود (8). سن شیوع متاستاز مغزی دهه پنجم تا هفتم است و سن شیوع گلیوم ده تا پانزده سال کمتر است (5). متاستاز مغزی در بزرگسالان بیش از کودکان است (3،5،8) و شایعترین تومورهای اولیه ای که به مغز متاستاز می دهند ریه، پستان و پوست در بالغین و لوكمی و لنفوم در کودکان است (5). با توجه به شباهت زیاد میان نمای گلیوم و متاستاز مغزی که در سی تی اسکن وجود دارد به گونه ای که براساس مطالعات مختلف 10-2/5 درصد موارد گلیومها بخصوص نوع بدخیم و تا 60 درصد تومورهای متاستاتیک می توانند خود را به صورت متعدد نشان دهند (9،10). به همین دلیل، تلاش کرده ایم مطالعه ای جهت بررسی نمای تصویربرداری گلیومها (گلیومهای بدخیم و گلیوبلاستوم مولتی فرم) و متاستازهای مغزی در بیماران مراجعه کننده به بخش استریوتاکسی مرکز پزشکی آموزشی و درمانی شهدای تجریش انجام داده تا خصوصیات این

تومورها را در CT-Scan توصیف و با مطالعات انجام شده توسط سایر محققان تطبیق دهیم و آنها را با یافته های پاتولوژیک بیماران مقایسه و نتایج را مورد تجزیه و تحلیل قرار دهیم.

مواد و روش ها

در این مطالعه که به صورت گذشته نگر کور صورت گرفته است، 139 پرونده بیمارانی که شامل طیفی از بیماریها مانند گلیوم مغزی، متاستاز مغزی، ضایعات عفونی مثل آبسه و لنفوم مغزی بودند، مورد بررسی قرار گرفت که از این میان 119 مورد گلیوم، لنفوم، متاستاز و آبسه مغزی در آنالیز نهایی وارد شد.

تصاویر سی تی اسکن بیماران توسط رادیولوژیست بدون اطلاع از تشخیص اولیه خوانده شد و اطلاعات در همان زمان توسط محقق که نسبت به تشخیص اولیه بیماری بی اطلاع بود، در پرسشنامه مربوطه ثبت گردید.

متغیرهای فرم اطلاعاتی عبارت از سن، جنس، تعداد ضایعه، محل ضایعه، نوع ضایعه (هموژن، هتروژن) و تقسیم بندی هر نوع، دانسیته ضایعه بدون تزریق (هیپودنس، ایزودنس و هیپردنس)، دانسیته ضایعه با تزریق (اینهنسمنت هموزن، هتروژن یا رینگ)، اندازه ضایعه، وجود ادم اطراف ضایعه و اندازه ادم، شیفت خط وسط، اثر فشاری و تشخیص پاتولوژیک نهایی (گلیوم، متاستاز، لنفوم، آبسه) بودند. سپس اطلاعات استخراج شده مورد تجزیه و تحلیل آماری قرار گرفته و آمارهای توصیفی، درصد و نسبت هر یک از متغیرها با استفاده از آزمونهای t-Test و χ^2 و نرم افزار SPSS ۱۱.۵ محاسبه و آنالیز گردید.

یافته های پژوهش

از 139 پرونده مورد بررسی، 63 مورد (45/3 درصد) گلیوم مغزی، 26 مورد (18/7 درصد) متاستاز مغزی، 30 مورد (21/5 درصد) لنفوم اولیه مغز و 14 مورد (10 درصد) آبسه مغزی بود. 6 مورد دیگر (4/5 درصد) سایر ضایعات فضاگیر مانند کرانیوفارنژیوم، درموئید و همتوم داخل مغزی بودند.

میانگین سن افراد مبتلا به لنفوم اولیه $49/61 \pm 17/32$ ، استروسیتوما (گلیوم) درجه بالا $38/6 \pm 21/19$ و متاستازهای مغزی $53/27 \pm 12/78$

نتایج نشان دادند که دانسیته Hypo بیشترین فراوانی و دانسیته هتروژن کمترین فراوانی را در CT-Scan بدون تزریق بیماران داشتند (جدول شماره 3). اما در مجموع تفاوت معنی داری بین توزیع نوع دانسیته ضایعه افراد گروهها مشاهده نشد ($P=0,854$). کلسیفیکاسیون در بررسیهای انجام شده ارتباط معنی داری با متاستازها داشت ($P=0,0005$)، در حالیکه آسبه ها در هیچ موردی کلسیفیکاسیون نداشتند.

از نظر شدت (Enhancement) ضایعه نیز بیشترین فراوانی مربوط به نوع شدید Enhancement بود و نوع خفیف آن دارای کمترین فراوانی بود (نمودار شماره 2، شکل 1). تصویر ضایعه با اینهنسمنت جزئی).

در موارد غیرهموزن توزیع نوع Enhancement ضایعه بیانگر فراوانی بیشتر نوع Mixed نسبت به نوع Nodular بود. نسبت نوع Mixed به نوع Nodular در لنفوم های اولیه 4 به 3، در استروسیتومای درجه بالا 9 به 8 و در متاستازهای مغزی برابر یک بود (جدول شماره 4). اختلاف معنی داری از نظر توزیع نوع Enhancement ضایعه در موارد غیر هموزن افراد گروهها مشاهده نگردید ($P=0,962$)، (شکل 2).

در بیماریانی که دچار نکروز مرکزی یا وجود Enhancement ضایعه بودند (Ring enhancement) بیشترین فراوانی مربوط به نوع ضخیم (Thick) آن بود، به نحوی که 30 درصد بیماران مبتلاء به لنفوم های اولیه، 23/8 درصد استروسیتومای درجه بالا و 42/3 درصد متاستازهای مغزی دارای وضعیت Thick بودند (نمودار شماره 3). بین توزیع نکروز مرکزی با Enhancement ضایعه در افراد سه گروه اختلافی معنی دار مشاهده شد، ($P=0,011$) (شکل 3.4).

10/9 درصد بیماران دچار درگیری جانکشن ماده سفید و خاکستری بودند. این درگیری در لنفوم های اولیه 10 درصد، استروسیتومای درجه بالا 4/8 درصد و متاستازهای مغزی 26/9 درصد بود. بنابراین، متوجه می شویم که اکثر افراد فاقد هرگونه درگیری جانکشن ماده سفید و خاکستری بودند. اما مبتلایان به استروسیتومای درجه بالا کمترین درگیری و

سال بود. تفاوت معنی داری بین میانگین سن افراد مبتلا به لنفوم اولیه و استروسیتومای درجه بالا ($P=0,18$) و استروسیتومای درجه بالا و متاستاز مغزی ($P=0,001$) مشاهده شد. اما بین میانگین سن افراد مبتلا به لنفوم اولیه و متاستاز مغزی تفاوت معنی داری مشاهده نگردید ($P=0,384$). در مجموع، تفاوت معنی داری بین توزیع سنی افراد سه گروه مشاهده گردید ($P=0,006$) و گروه سنی 50-59 سال دارای بیشترین فراوانی در تمام گروههای مورد مطالعه بود (جدول شماره 1).

میزان ابتلاء زنان در تمام گروهها کمتر از مردان بود، به نحوی که نسبت ابتلای زنان به مردان در مبتلایان به لنفوم اولیه مغزی 11/19، استروسیتومای درجه بالا 21/42 و متاستازهای مغزی 12/14 بود. در مجموع تفاوت معنی داری بین توزیع جنسی افراد سه گروه مشاهده نگردید ($P=0,527$).

نسبت ضایعات متعدد به منفرد در گروههای مختلف متفاوت بود، به نحوی که این نسبت در گروه مبتلایان به لنفوم های اولیه 8/22، استروسیتومای درجه بالا 8/55 و متاستازهای مغزی 15/11 بود. امری که بیانگر وجود اختلاف معنی دار بین توزیع تعدد ضایعات افراد سه گروه بود ($P=0,000$).

42 درصد از ضایعات بیش از 4 سانتیمتر بودند (نمودار شماره 1)، در حالیکه در مبتلایان به لنفوم های اولیه ضایعات با اندازه 3-4 سانتیمتر (56/7 درصد)، در گروه استروسیتومای درجه بالا ضایعات بزرگتر از 4 سانتیمتر (52/4 درصد) و مبتلایان به متاستازهای مغزی ضایعات 3-4 سانتیمتر (53/8 درصد) بیشترین فراوانی را داشتند، اما اختلاف معنی داری بین توزیع اندازه ضایعات در افراد 3 گروه مشاهده نگردید ($P=0,75$) (نمودار شماره 1).

در 84 درصد از بیماران، ضایعه دارای اثر فشاری بود به نحوی که در 73/3 درصد مبتلایان به لنفوم های اولیه، 87/3 درصد استروسیتومای درجه بالا و 88/5 درصد متاستازهای مغزی اثر فشاری مثبت بود، ولی اختلاف معنی داری بین توزیع اثر فشاری ضایعه در افراد گروهها مشاهده نگردید ($P=0,158$).

متاستازهای مغزی بیشترین درگیری را داشتند. در مجموع تفاوت معنی داری بین توزیع درگیری جانکشن ماده سفید و خاکستری در افراد گروهها مشاهده گردید ($P=0,017$).

71/4 درصد بیماران فاقد هرگونه درگیری ناحیه پری و نتریکولار بودند. این درگیری در 30 درصد لنفوم های اولیه، 27 درصد استروسیتومای درجه بالا و 30/8 درصد متاستازهای مغزی مشاهده گردید. اما نتایج عدم وجود اختلاف معنی دار بین توزیع درگیری ناحیه پری و نتریکولار در افراد گروهها را نشان می داد ($P=0,919$).

بحث و نتیجه گیری

در مطالعه حاضر تفاوتی معنی دار بین میانگین سنی بیماران متاستاتیک و گلیوم مغزی دیده شد ($P=0,001$). میانگین سنی در گلیومها $53/27 \pm 12/78$ سال و متاستاتیک $38/6 \pm 21/19$ سال بود که بیانگر پائین بودن سن شیوع گلیوم حداقل 10-15 سال از سن شیوع متاستازهای مغزی است و با آمارهای موجود مطابقت دارد (11، 12).

جنسیت بیماران علی رغم اختلافات مشاهده شده در بیماران گلیوم و متاستاز که بیانگر درگیری کمتر زنان نسبت به مردان است از نظر آماری معنی دار نبود ($P=0,527$).

از نظر درگیری جانکشن ماده سفید و خاکستری میان موارد مشاهده شده در گلیوم و متاستاز مغزی تفاوتی معنی دار وجود داشت ($P=0,009$) که در تأیید این نظریه است که متاستازها حاصل میکروآمبولیهای تومورال می باشند که در عروق کوچک و تنگی های ناگهانی بدام افتاده و ایجاد ضایعه کرده اند، محل این عروق تنگ در قشر مغز و جانکشن ماده سفید و خاکستری است (10، 3)، هرچند که در 10 درصد موارد لنفومها نیز درگیری این ناحیه گزارش شده است.

از نظر دانسیته ضایعه در CT-Scan بدون تزریق تفاوتی معنی دار میان گلیوم، متاستاز، لنفوم اولیه و آبسه های مغزی رویت نشد که در بررسی سایر موارد نیز دیده می شود (13)، هرچند که در هیچ موردی از آبسه ها ضایعه هیپردنس که موید هموراژی یا کلسیفیکاسیون درون ضایعه است مشاهده نگردید. در

عین حال، ادم مشاهده شده در اطراف تومورها با موارد مشابه سایر محققان برابر بود ولی از نظر آماری تفاوت معنی داری میان گلیوم، متاستاز و لنفوم اولیه بدست نیامد (14، 15).

تعداد ضایعه و مقایسه موارد مشاهده شده میان گلیوم، متاستاز، لنفوم اولیه و آبسه های مغزی نشان دهنده تفاوت معنی دار ($P=0,0001$) در میان دو گروه اول (گلیوم و متاستاز) بوده و در مجموع 4 گروه نیز ضایعه بیشتر از آنکه نشانه گلیوم باشد در سایر گروهها مشاهده گردید ($P=0,005$) و تنها با توجه به شیوع بیشتر می توان تا حد زیادی در مورد متاستاتیک بودن ضایعات اظهار نظر کرد (زیرا شیوع لنفوم اولیه مغزی در افراد سالم 1/5-0/5 درصد تومورهای مغزی است که بسیار کمیاب است). تعدد ضایعات نیز مشابه مقالات سایر محققان بود (9، 10).

کلسیفیکاسیون در بررسیهای انجام شده ارتباط معنی داری با متاستازها داشت ($P=0,0005$)، در حالی که علی رغم شیوع بیشتر هموراژی درون متاستازها نسبت به گلیومها و حتی لنفومها از نظر آماری تفاوت معنی داری مشاهده نگردید. آبسه ها در هیچ موردی کلسیفیکاسیون و خونریزی نداشتند. Enhancement ضایعات بعد از تزریق کنتراست وریدی در CT-Scan با مطالعه اشتتهوف (Steinhoff) مطابقت داشت (16) و اندکی کمتر از مطالعه Pott (13) بود. نوع Enhancement در آبسه ها 86/2 درصد، گلیومها 42 درصد، متاستازها 44 درصد و لنفوم ها 30 درصد نمای Ring-Like را نشان دادند اما از نظر آماری ($P<0,0001$) این نما تأیید کننده آبسه های مغزی است. در عین حال این نما در تفکیک ضایعه در هر دو گروه متاستاز و گلیوم کمک کننده نمی باشد، ولی افتراق دهنده گلیوم و متاستاز از لنفوم های اولیه است ($P=0,001$). این نتایج با مطالعه اشتتهوف (Steinhoff) مطابقت داشت (16). البته در بررسی سایر محققان نمای Ring-Like و هتروژن مشابه همدیگر تلقی شده و علت آن عدم توصیف نمای Ring-Like تعریف شده است (17).

در پایان باید گفت که درگیری نیم کره های مغزی نواحی پری و نتریکولار علی رغم اختلاف قابل مشاهده

بررسی پاتولوژیک حاصل می شود، البته اینکه در مطالعه Bell و همکاران دقت سی تی اسکن در گلیوم گرید بالا 60 درصد و در گلیوم گرید پائین 85 درصد و در متاستاز 82 درصد گزارش شده است (18).

بررسی شاخصهای سن، تعداد ضایعه، درگیری در جانکشن ساده سفید و خاکستری مغز، کلسیفیکاسیون درون ضایعه و نوع Enhancement ضایعه در CT-Scan با تزریق از جمله مواردی بودند که به تشخیص ضایعات از یکدیگر کمک بیشتری کردند و سایر متغیرها نقش زیادی نداشتند.

سپاسگزاری

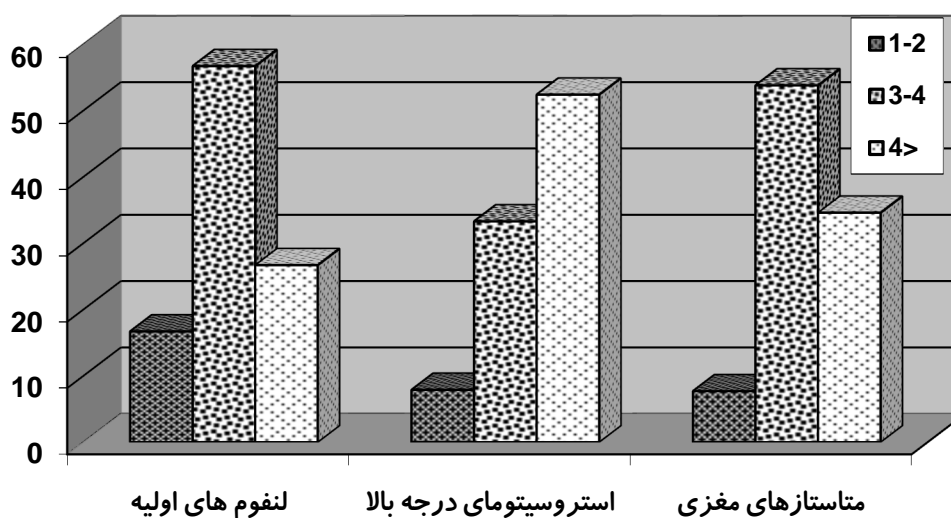
در پایان از زحمات شایان سرکار خانم فاطمه عبدالله گرجی در مرکز توسعه پژوهش بیمارستان کودکان مفید که در تایپ و آنالیز آماری این طرح نقش بسزایی داشتند سپاس گذاری به عمل می آوریم.

عددی، از نظر آماری معنی دار نبود ($P=0,919$) و نتایج مشابه سایر بررسیهای انجام شده 80 درصد درگیری در جانکشن ماده سفید و خاکستری و در نیمکره های مغز 16-18 درصد در مخچه و 2-4 درصد در ساقه مغز) بدست آمد (10,11,15,16,17). شدت ادم پری تومورال ($P=0,134$)، Mass Effect ($P=0,158$)، دانسیته ضایعه در CT-Scan بدون تزریق و نوع Enhancement در موارد غیر هموژن ($P=0,962$) نیز اختلاف معنی داری را نشان نمی دادند.

بر اساس مطالعه حاضر مشخص گردید که هر چند برخی خصوصیات در نمای تصویرنگاری بدخیمی ها و ضایعات فضاگیر مغز می توانند به تمایز این ضایعات از یکدیگر کمک نمایند، اما نقش عمده آنها در اولویت دادن به یک تشخیص نسبت به سایر تشخیص ها است و برای تشخیص دقیق علاوه بر این تکنیک باید از سایر روش ها نیز کمک گرفت و تشخیص نهایی نیز با

جدول شماره 1. توزیع سن بیماران به تفکیک نوع ضایعه

سن	لنفوم های اولیه		استروسیتومای درجه بالا		متاستازهای مغزی		کل
	تعداد	درصد	تعداد	درصد	تعداد	درصد	
10-19	2	7/1	5	8/1	0	0	7
20-29	1	3/6	9	14/5	0	0	10
30-39	6	21/4	9	14/5	4	15/4	19
40-49	3	10/7	9	14/5	5	19/2	17
50-59	8	28/6	10	16/1	7	26/9	25
60-69	4	14/3	7	11/3	7	26/9	18
70-79	3	10/7	5	8/1	2	7/7	10
80-89	1	3/6	8	12/9	1	3/8	10
جمع	28	100	62	100	26	100	116




نمودار شماره 1. توزیع اندازه ضایعات در بیماران مورد مطالعه به تفکیک نوع ضایعه

جدول شماره 2. توزیع شدت ادم پری تومورال در بیماران مورد مطالعه به تفکیک نوع ضایعه

کل		متاستازهای مغزی		استروسیتومای درجه بالا		لنفوم های اولیه		ضایعه شدت ادم
درصد	تعداد	درصد	تعداد	درصد	تعداد	درصد	تعداد	
31/9	38	23/1	6	39/7	25	23/3	7	Mild
4/2	5	7/7	2	3/2	2	3/3	1	Moderate
46/2	55	61/5	16	36/5	23	53/3	16	Severe
14/3	17	3/8	1	15/9	10	20	6	Negative
100	115	100	26	100	63	100	30	جمع

جدول شماره 3. توزیع نوع دانسیته ضایعه در CT-Scan بیماران مورد مطالعه به تفکیک نوع ضایعه


کل		متاستازهای مغزی		استروسیتومای درجه بالا		لنفوم های اولیه		ضایعه دانسیته
درصد	تعداد	درصد	تعداد	درصد	تعداد	درصد	تعداد	
2/8	3	0	0	3/2	2	3/3	1	Hetgen
12/8	14	15/4	4	11/1	7	10	3	Hyper
63/3	69	57/7	15	61/9	39	50	15	Hypo
21/1	23	15/4	4	19	12	23/3	7	Iso
100	109	88/5	23	95/2	60	86/7	26	جمع



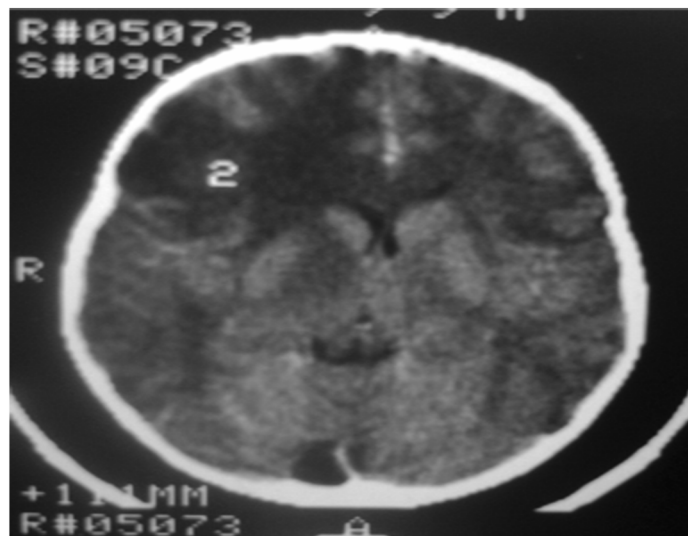
نمودار شماره 2. توزیع شدت Enhancement ضایعات در بیماران مورد مطالعه به تفکیک نوع ضایعه

جدول شماره 4. توزیع نوع Enhancement ضایعه در موارد غیرهموژن در بیماران به تفکیک نوع ضایعه

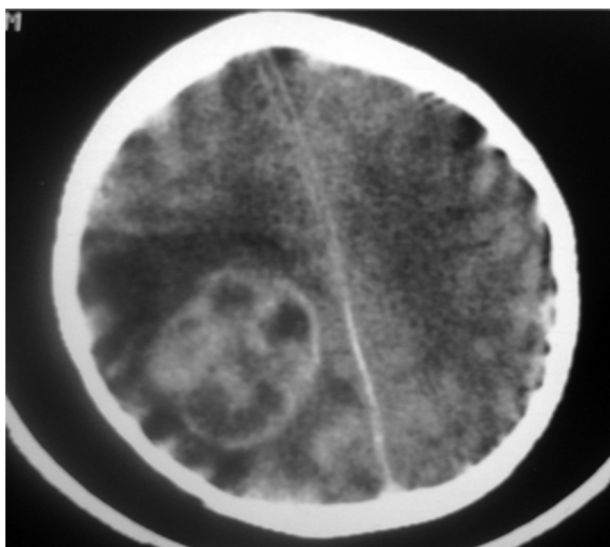
کل		متاستازهای مغزی		استروسیتومای درجه بالا		لنفوم های اولیه		نوع انهنس
درصد	تعداد	درصد	تعداد	درصد	تعداد	درصد	تعداد	
14/3	17	15/4	4	14/3	9	13/3	4	Mixed
12/6	15	15/4	4	12/7	8	10	3	Nodular
26/9	32	30/8	8	27	17	23/7	7	جمع



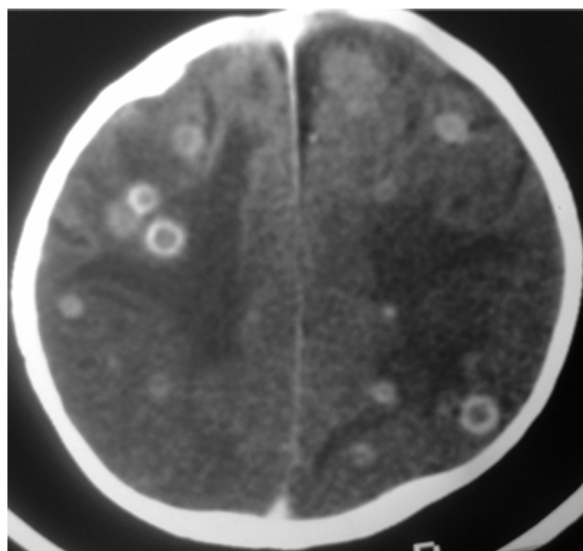
نمودار شماره 3. توزیع نکروز مرکزی یا وجود Enhancement ضایعه در بیماران به تفکیک نوع ضایعه



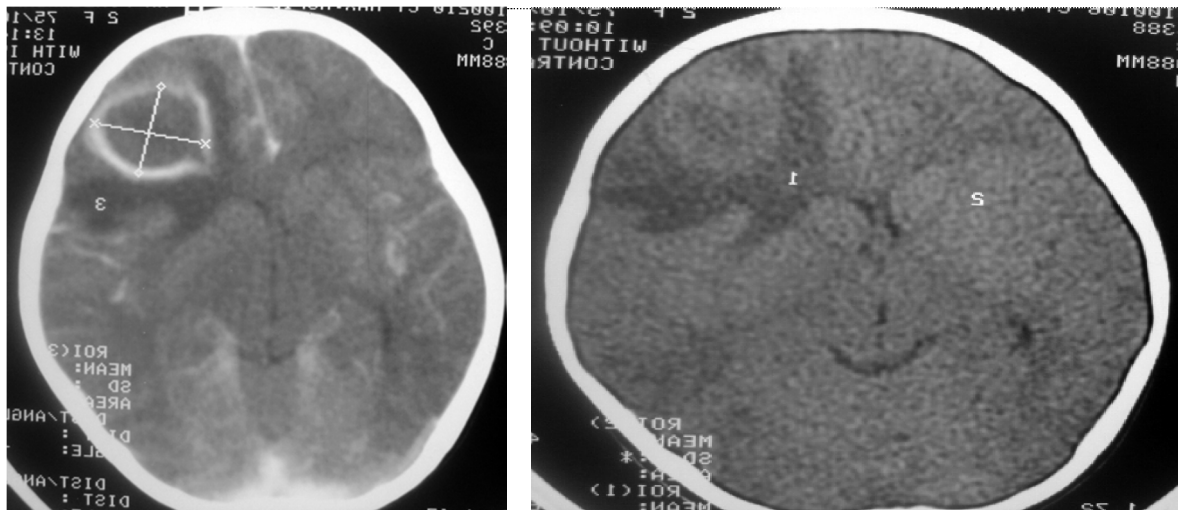
شکل 1. گلیوم گرید پائین (grade II) در سی تی اسکن با تزریق. ضایعه های پودنس در فرونتال راست که اینهنسمنت ندارد و دارای اثر فشار روی شاخ فرونتال راست است.



شکل 2. گلیوم گرید بالا در سی تی اسکن با تزریق. یافته قابل مشاهده توده بزرگ با اینهنسمنت غیر یکنواخت خصوصاً رینگ اینهنسمنت ضخیم در پاریتال راست، ادم وازوژنیک فراوان نیز پیرامون ضایعه دیده می شود.



شکل 3. ضایعات متعدد با رینگ اینهنسمنت در هر دو نیم کره مغز همراه با ادم مجاور فراوان و درگیری جانکشن ماده سفید و خاکستری مغز در خانمی با متاستاز سرطان تخمدان



شکل 4. سی تی اسکن بدون نیم کره (راست) و با تزریق (چپ) در بیمار با آبسه مغزی. ضایعه نسبتاً هایپردانس در محیط و ایپودنس در مرکز در فرونتال راست که بعد از تزریق کنتراست رینگ اینهنسمنت پیدا کرده است. محل درگیری نیز در جانکشن ماده سفید و خاکستری است و ادم مجاور قابل توجه دارد.

References

- 1-Walker AE, Robin SM, Weinfeld FD. Epidemiology of brain tumors: the national survey of intracranial neoplasms. *Neurology*, **1985**; **35**:219-26.
- 2-Preston-Martin. Epidemiology of primary CNS neoplasms, *Neurol Clinic*, **1996**; **14**:273-90.
- 3-Posner JB, Chernik N.L. Intracranial metastases from systemic tumors. *Adv Neurol*, **1978**; **19**:579-92.
- 4-Wingo PA, Tong T, Bolden S. Cancer statistics. *CA Cancer J Clin*, **1995**; **45**:8-30.
- 5-Winn H. Richard, Youmans. *Neurological surgery*, fifth ed. W.B.Saunders's, **2003**: 1077.
- 6-Mclendon R.E, Robinson J.S, JR, et al. The glioblastoma in Georgia, **1977-1982**, *Cancer*, **1985**; **56**: 894-7.
- 7-Young JL, Miller RW. Incidence of malignant tumors in children. *J Pediatrics*, **1975**; **86**:254-8.
- 8-Annegers J, Schoenber B, Okazaki H, et al. Epidemiologic study of primary intracranial neoplasms. *Arch Neurol*, **1981**; **38**:217-19.
- 9-Sandarsan N, Tomita T. CT finding in multifocal gliomas. *Acta Neurologica*, **1981**; **59**:217-26.
- 10-Delattre J.Y, Krol G, Thaler H.T, Posner J.B, Distribution of brain metastases. *Arch Neuro*, Jul **1998**; **45**(7):741-744.
- 11-Burger P.C, Pathological anatomy and CT correlation in the glioblastoma multiform, *Appl. Neurophysiol.*, **1983**; **46**:180-7.
- 12-SZe G, Shin J, Krol G. Intraparenchymal brain metastases: MRI imaging versus contrast enhanced CT. *Radiology*, **1988**; **168**:184-94.
- 13-Seidl Z. Diagnosis of brain abscess using computer tomography. *Cas Lek Cesk.*, **1990**, Apr **27**; **129**(17):526-8.
- 14-Pott G, Abott M.D, Vonsneidern B.S. National Cancer Institute study; Evaluation of computed tomography in the diagnosis of intracranial neoplasms. *Radiology*, Sep **1980**; **136**:657-664.
- 15-Ketonen L. Computerized tomography for diagnosis of supratentorial tumors. *Actaneurol scand suppl*, **1978**; **67**:153-64.
- 16-Steinhoff H, Lannksch W, Computed tomography in diagnosis and differential

diagnosis of glioblastomas. *Neuroradiology*, 1970;14:193-200.

17-Pott DG, Abott GF, Vonsneidern J.V. National cancer institute study; evaluation of CT in diagnosis of intracranial neoplasms. *Radiology*, Sep. 1980;136(3):657-664.

18-Bell D, Grant R, Collie D, Walker M, Whittle IR. How well do radiologists diagnose intracerebral tumour histology on CT? Findings from a prospective multicentre study. *Br J Neurosurg*. Dec. 2002;16(6):573-7.

◆ A Study on Brain Gliomas and Metastases to Brain in Computerized Tomography

Khatami A^{*1}, Kharrazi S.H.², Jamali M.³, Shahzadi S.⁴, Sabouri S.⁵, Sakipur M.⁶, Mehrafarin M⁷.

(Received:22 Jul, 2008

Accepted:2 Sep, 2008)

Abstract

Introduction: Gliomas and brain metastases are the largest groups of brain neoplasms and may have similar appearances in manifestation, age group and imaging criteria in CT-Scans. This study aimed to overview the imaging appearances of these two groups of tumors in the stereotactic center of Shohada-e Tajrish hospital.

Materials & methods: This was an analytic descriptive blind retrospective study. 139 proved cases with various space occupying lesions were selected and their CT-Scans were investigated for number, size, location, distribution, density and enhancement after IV contrast. Then, the data were analyzed in SPSS using descriptive statistics and t-test and χ^2 tests.

Findings: In this study, there were 45,3% brain gliomas, 18,7% metastases, 21,5%

primary lymphoma and 10% abscesses. Like other investigators, we found similarity between gliomas and metastases to brain. Brain metastasis had greater tendency to involve white gray matter junction in contrast to gliomas. Multiple lesions were most likely metastases, abscesses or lymphomas rather than gliomas. Ring-like enhancement was found in majority of gliomas and metastases, but our study showed that this appearance must have greater correlation with brain abscess.

Conclusion: Imaging must be used in conjunction with other modalities such as para-clinical and clinical findings to make correct diagnoses. Of course, definite diagnoses can only be made with pathological specimen studies.

Key words: Gliomas, brain metastasis, astrocytoma, computerized tomography

1. Assist Prof., Dept of Radiology, Mofid Children's Hospital, Shahid Beheshti University of Medical Sciences, Tehran, Iran (corresponding author)

2. Assist Prof., Dept of Radiology, Shohada-e Tajrish Hospital, Shahid Beheshti University of Medical Sciences, Tehran, Iran

3. Resident of Radiology, Shahid Beheshti University of Medical Sciences, Tehran, Iran

4. Associate Prof., Dept of Neurosurgery, Shohada-e Tajrish Hospital, Shahid Beheshti University of Medical Sciences, Tehran, Iran

5. Assist Prof., Dept of Radiology, Shohada-e Tajrish Hospital, Shahid Beheshti University of Medical Sciences, Tehran, Iran

6. Resident of Radiology, Shahid Beheshti University of Medical Sciences, Tehran, Iran

7. Researcher

Scientific Jour of Ilam Med University