

Study of clinical and biomechanical effect of carboxymethyl ellulose on surgical wound healing

Aboutorab Tabatabaei Naeini ^{1*}, Massoud Salachi ¹, Dorsa Zahedtalab ¹

¹Clinical Sciences Department, Veterinary Medicine University, Shiraz University, Shiraz, Iran

Article Info

Article type:
Research article

Article History:
Received: July. 09, 2023
Revised: Dec. 14, 2023
Accepted: Dec. 18, 2023
Published Online: May. 01, 2024

*** Correspondence to:**
Aboutorab Tabatabaei Naeini
Clinical Sciences Department,
Veterinary Medicine
University, Shiraz University,
Shiraz, Iran
Email:
t-naeini@shirazu.ac.ir

ABSTRACT

Introduction: : One of the most important problems and complications after surgery is tissue adhesion. Carboxymethyl cellulose is a cellulose derivative that can dissolve in water and has high viscosity. In this study, the role and effect of carboxymethyl cellulose in the healing of surgical wounds in rabbits have been discussed.

Material & Methods: To conduct the study, 15 male rabbits aged 7-9 months were randomly divided into 3 groups of 5: experimental, control, and skin wound. After preparing the operation site, in both the control and experimental groups, a 4 cm incision was made in the right flank region. In the experimental group, the inside of the abdominal cavity was smeared with carboxymethyl cellulose gel (dose 7 mg/kg); however, in the control group, carboxymethyl cellulose gel was not used. Two groups of abdominal cavity slits were sewn in two separate layers. In the skin wound group, only the skin was cut, and then the wound was covered with carboxymethyl cellulose and sutured. The surface of the wounds was clinically examined daily, and on the 20th day, skin and muscle samples were taken for biomechanical studies.

Results: The results showed that, clinically, the wound was repaired in the same way in the three groups, and carboxymethyl cellulose had no difference in the biomechanical parameters, maximum tensile strength, and tissue stiffness, in the skin tissue between the groups, and besides preventing tissue adhesion, it increased the biomechanical parameters in the muscle tissue.

Discussion & Conclusion: According to the results, carboxymethyl cellulose had no negative effect on the healing process of the skin and led to better healing and strength of the muscle tissue.

Keywords: biomechanical parameters, carboxymethyl cellulose, rabbit, wound healing

How to cite this paper

Tabatabaei Naeini A, Salachi M, Zahedtalab D. Study of clinical and biomechanical effect of carboxymethyl cellulose on surgical wound healing. Journal of Ilam University of Medical Sciences. 2024;32(1): 26-34.

مطالعه بالینی و بیومکانیک تأثیر کربوکسی متیل سلولز بر التیام زخم‌های جراحی

ابوتراب طباطبایی نائینی^{1*} ID، مسعود صله چی¹ ID، درسا زاهدطلب¹ ID

¹ گروه علوم درمانگاهی، دانشکده دامپزشکی دانشگاه شیراز، شیراز، ایران

چکیده

اطلاعات مقاله

نوع مقاله: پژوهشی

تاریخ دریافت: ۱۴۰۲/۰۴/۱۸

تاریخ ویرایش: ۱۴۰۲/۰۹/۲۳

تاریخ پذیرش: ۱۴۰۲/۰۹/۲۷

تاریخ انتشار: ۱۴۰۳/۰۲/۱۲

نویسنده مسئول:

ابوتراب طباطبایی نائینی

گروه علوم درمانگاهی،

دانشکده دامپزشکی دانشگاه

شیراز، شیراز، ایران

Email:

t-naeini@shirazu.ac.ir

مقدمه: چسبندگی بافت‌ها یکی از مهم‌ترین مشکلات و عوارض پس از اعمال جراحی است. کربوکسی متیل سلولز از مشتقات سلولز است که قابلیت انحلال در آب دارد. در این مطالعه، به نقش و چگونگی تأثیر کربوکسی متیل سلولز در جلوگیری از چسبندگی و تأثیر آن بر التیام زخم‌های جراحی در مدل آزمایشگاهی خرگوش پرداخته شده است.

مواد و روش‌ها: برای انجام مطالعه، ۱۵ قطعه خرگوش نر ۹-۷ ماهه به‌طور تصادفی به ۳ گروه ۵ تایی تقسیم گردیدند. پس از آماده‌سازی موضع عمل، در دو گروه کنترل و آزمایش، برشی به طول ۴ سانتی‌متر در ناحیه تهیگاه راست ایجاد شد. در گروه آزمایش، داخل حفره شکمی با ژل کربوکسی متیل سلولز (دوز ۷ میلی‌گرم بر کیلوگرم) آغشته گردید؛ اما در گروه کنترل، ژل کربوکسی متیل سلولز استفاده نشد؛ سپس در دو گروه کنترل و آزمایش، شکاف حفره شکمی در ۲ لایه مجزا بخیه گردید. در گروه زخم پوست، تنها پوست برش داده شد؛ سپس زخم پوست به کربوکسی متیل سلولز آغشته و بخیه گردید. سطح زخم‌ها روزانه بررسی بالینی شدند و در روز بیستم، نمونه‌های پوست و عضله برای مطالعات بیومکانیکی برداشت گردید.

یافته‌های پژوهش: نتایج نشان داد، از نظر بالینی زخم در سه گروه به‌طور یکسان ترمیم شده است و کربوکسی متیل سلولز بر مؤلفه‌های بیومکانیکی، حداکثر مقاومت کششی و سفتی بافت، در بافت پوست در میان گروه‌ها تفاوتی نداشت و علاوه بر جلوگیری از چسبندگی بافت‌ها، سبب افزایش مؤلفه‌های بیومکانیک در بافت عضلانی گردید.

بحث و نتیجه‌گیری: با توجه به نتایج، کربوکسی متیل سلولز نه تنها تأثیر منفی بر روند التیام پوست نداشت، بلکه سبب التیام و استحکام بهتر بافت عضلانی نیز شد.

واژه‌های کلیدی: مؤلفه‌های بیومکانیک، کربوکسی متیل سلولز، التیام زخم، چسبندگی بافت‌ها

استناد: طباطبایی نائینی ابوتراب، صله چی مسعود، زاهدطلب درسا. مطالعه بالینی و بیومکانیک تأثیر کربوکسی متیل سلولز بر التیام زخم‌های جراحی.

مجله دانشگاه علوم پزشکی ایلام، اردیبهشت ۱۴۰۳؛ ۳۲(۱): ۲۶-۳۴.

مقدمه

ترمیم زخم فرایند بیولوژیکی پیچیده‌ای است که به بازیابی یکپارچگی بافت منجر می‌شود. از نظر فیزیولوژیکی، می‌توان آن را به چهار مرحله متمایز هموستاز، التهاب، تکثیر و بازسازی بافت تقسیم کرد (۱). پوست از بافت‌ها و اندام‌های داخلی مختلف در برابر آسیب‌های فیزیکی، مکانیکی، شیمیایی و میکروارگانیسم‌های بیماری‌زا محافظت می‌کند (۲). از دیرباز، مطالعات و تحقیقات بی‌شماری درباره زخم و تسریع در ترمیم آن انجام شده است. در حال حاضر، درمان زخم‌های پوستی عمدتاً بر دو جنبه پایین آوردن درد بیمار و تسریع بهبود زخم متمرکز است (۳). چندین روش برای درمان زخم وجود دارد که شامل روش‌های جراحی، غیر جراحی و دارویی است که هزینه سالانه آن ۱۲ میلیارد دلار است و این رقم در سال ۲۰۲۳، به ۳۵ میلیارد دلار خواهد رسید (۴). با این حال، بسته به اندازه و نوع زخم، روش مؤثری برای التیام زخم وجود ندارد (۵)؛ همچنین بستن و التیام زخم یکی از بزرگ‌ترین چالش‌ها در زمینه ارتوپدی، تروما، مراقبت‌های ویژه و جراحی عمومی محسوب می‌شود (۶).

چسبندگی یکی از عوارض بالقوه و رایج در جراحی محوطه شکمی است (۷). بر اساس گزارش‌ها، عارضه چسبندگی در ۷۹-۹۰ درصد افرادی اتفاق می‌افتد که تحت عمل جراحی محوطه شکمی و لگن قرار می‌گیرند (۸). از عوارض جدی چسبندگی پس از عمل جراحی می‌توان به انسداد روده کوچک و افزایش ریسک جراحی مجدد به علت افزایش خون‌ریزی، سوراخ‌شدگی و طولانی شدن زمان جراحی اشاره کرد (۹)، اگرچه افزایش چسبندگی سلولی برای ترمیم بافت ضروری است، چسبندگی ناخواسته نیز ممکن است رخ دهد. چسبندگی بافت عارضه جانبی تهدیدکننده زندگی پس از جراحی‌های مختلف است (۱۰). چسبندگی فیبرینی در پاسخ به آسیب به صفاق ایجاد می‌شود. در شرایط طبیعی، فیبرین توسط دستگاه فیبرینولیتیک از بین می‌رود؛ اما در برخی موارد هجوم فیروبلاست‌ها، عروق زایی و رسوب کلاژن باعث تشکیل چسبندگی فیبروزی می‌گردد (۱۱). چسبندگی زمانی مشکل ایجاد می‌کند که این فیبرین

مقاوم و تبدیل شده به فیروز باعث محدود شدن و اختناق در دستگاه گوارش شود (۱۲).

داروهای بسیاری در طول زمان برای جلوگیری از چسبندگی پس از لاپاراتومی استفاده شده است. با این حال، حذف سریع داروها از صفاق، عوارض جانبی ناخواسته، جریان آسان از محل زخم توسط گرانول و اثربخشی درمانی اندک نیاز به عوامل ضدچسبندگی دیگری را افزایش می‌دهد (۱۳).

کربوکسی متیل سلولز از مشتقات سلولز است که توسط واکنش سلولز با کلرواستیک اسید که توسط یک قلیا کاتالیز گردیده، ساخته می‌شود. گروه‌های قطبی کربوکسیل سلولز را قابل حل و از لحاظ شیمیایی فعال می‌کند (۱۴). یک پلیمری آنیونی با وزن مولکولی هزار تا یک میلیون دالتون است که رشته‌های سفید یا گرانول‌های پودری بدون بو و مزه و جاذب رطوبت دارد. کربوکسی متیل سلولز تمایل دارد در آب پخش گردد تا محلول کلوئیدی شفاف یعنی ژل کربوکسی متیل سلولز را تشکیل دهد. ژل‌های کربوکسی متیل سلولز به علت سمیت و ایمنی‌زایی اندک و زیست‌تخریب‌پذیری و زیست‌سازگاری مناسب، توجه محققان بسیاری را به خود جلب کرده‌اند (۱۵). حامل دارو یکی از رایج‌ترین کاربردهای آن است (۱۶). کربوکسی متیل سلولز با ایجاد مانع فیزیکی در محل جراحی که مستعد ایجاد چسبندگی است، در مقایسه با هیالورونیک اسید، در بدن با سرعت کمتری جذب می‌شود و همین امر باعث شده است، این ماده یک ابزار ضدچسبندگی مفیدی باشد. در حال حاضر، به‌طور گسترده به‌عنوان یک بخش اصلی در ترکیبات ضدچسبندگی تجاری استفاده می‌شود (به‌عنوان مثال، Seprafilm® و Intercoat®)؛ زیرا می‌تواند از تکثیر و مهاجرت فیروبلاست‌ها نیز جلوگیری کند (۱۷). محلول‌هایی که از این ماده تهیه شده است، خصوصیتی تقریباً شبیه به مایع سینویال دارند. در آزمایش‌های محدود روی خرگوش‌ها، کربوکسی متیل سلولز به درون اتاقک‌های جلویی چشم و مفصل زانو تزریق گردیده، اما تحریک و صدمه خاصی مشاهده نشده است. مطالعات پوست‌شناسی و سم‌شناسی نشان

می‌دهد که کربوکسی متیل سلولز هیچ‌گونه نشانه‌ای از سمی بودن در موش‌های سفید، سگ و خوک و انسان ندارد (۱۸). روش‌های گوناگونی برای ممانعت از به وجود آمدن چسبندگی استفاده شده است. تجویز داخل صفاقی و آغشته کردن احشا با کربوکسی متیل سلولز یکی از این روش‌ها است. از سوی دیگر، ایجاد چسبندگی خود سبب به وجود آمدن خون‌رسانی به نواحی سرورزی و صفاقی می‌شود که دچار ایسکمی و تروما شده‌اند و التیام را تسریع می‌بخشد (۱۲) و با توجه به این موضوع، این پرش مطرح می‌گردد: تجویز داخل صفاقی کربوکسی متیل سلولز که برای ممانعت از ایجاد چسبندگی احشا به کار می‌رود، چه تأثیری می‌تواند در التیام پرده صفاق، عضلات شکمی و پوست داشته باشد؟ در این باره مطالعات کاملی روی کربوکسی متیل سلولز و روند التیام زخم‌های جراحی محوطه شکمی صورت نگرفته است. در این مطالعه سعی بر این است که به بررسی اثر کربوکسی متیل سلولز بر تغییرات بالینی و شاخصه‌ای بیومکانیک پس از التیام زخم پرداخته شود.

مواد و روش‌ها

مطالعه حاضر از سوی کمیته اخلاق دانشکده دامپزشکی با شناسه ۷۹۱۴۸۱ تأیید گردید. ۱۵ قطعه خرگوش نر ۹-۷ ماهه از نژاد نیوزیلندی سفید و وزن تقریباً یکسان تهیه و در شرایط تغذیه‌ای و پرورشی مشابه نگه‌داری و سپس به‌طور تصادفی، به سه گروه ۵ تایی شامل گروه کنترل، گروه آزمایش و گروه زخم پوست تقسیم شدند. لازم به ذکر است که خرگوش‌ها یک هفته پیش از جراحی، از نظر سلامتی تحت کنترل بودند و صحت سلامتی آن‌ها تأیید گردیده بود. برای تهیه ژل کربوکسی متیل سلولز، محلول ۱ درصد از ژل کربوکسی متیل سلولز با حل کردن ۱۰ گرم ژل در ۲۰۰ میلی‌لیتر آب جوش و رساندن حجم محلول به یک لیتر تهیه شد. محلول در سرنگ‌های ۵۰ لیتری در اتوکلاو در دمای ۱۲۰ درجه سانتی‌گراد به مدت ۲۰ دقیقه استریل گردید. همه خرگوش‌ها با تزریق عضلانی کتامین (دوز ۳۰ میلی‌گرم بر کیلوگرم)، زایلازین (دوز ۴ میلی‌گرم بر کیلوگرم)، دیازپام (دوز ۲۵ میلی‌گرم بر کیلوگرم)، آسپرومازین ۲ درصد (دوز ۱

میلی‌گرم بر کیلوگرم) بی‌هوش شدند. در گروه آزمایش و کنترل لاپاراتومی از رهیافت تهیگاه راست برشی به طول ۴ سانتی‌متر روی دیواره شکمی ایجاد و سطوح سرورزی حفره صفاقی دست‌کاری گردید. در گروه آزمایش، داخل حفره شکمی با ژل کربوکسی متیل سلولز ۱ درصد (دوز ۷ میلی‌لیتر بر کیلوگرم) آغشته شد؛ اما در گروه کنترل، ژل کربوکسی متیل سلولز استفاده نشد؛ سپس در هر دو گروه آزمایش و کنترل، برش در دو لایه شامل عضلات دیواره شکم و زیرجلدی با نخ ویکریل شماره ۰-۳ و با الگوی سرتاسری و پوست با نخ پلی‌استر شماره صفر و با الگوی ضربدری بخیه گردید. در گروه زخم پوست، تنها برشی به طول ۴ سانتی‌متر در پوست ایجاد شد؛ سپس با ژل کربوکسی متیل سلولز آغشته گردید و با نخ پلی‌استر صفر و الگوی ضربدری دوخته شد. ظاهر زخم‌های هر سه گروه به مدت ۲۰ روز پس از جراحی از لحاظ التیام زخم بررسی گردید. در روز بیستم، همه خرگوش‌ها به روش انسانی یوتانایز شدند و از هر خرگوش یک نمونه پوست و یک نمونه شامل صفاق و عضلات به ابعاد ۸×۲ سانتی‌متر برداشته شد؛ همچنین از هر خرگوش، نمونه‌هایی از پوست و عضلات سالم گرفته شد. نمونه‌ها در تامپون آغشته به سرم فیزیولوژی در کیسه‌های نایلون و فویل آلومینیوم قرار گرفت و تا زمان انجام آزمایش‌های بیومکانیک، در دمای ۱۸- درجه سانتی‌گراد نگه‌داری گردید تا تغییری در ساختار بافتی و استحکام پوست‌های جدا شده تا زمان آزمایش‌های بیومکانیک به وجود نیاید.

شاخص‌های بیومکانیکی (حداکثر نیروی مقاومت کششی و سفتی) با استفاده از دستگاه کشش HOUNS FIELD-H50KS (حداکثر نیرو ۵۰۰۰ نیوتن و حداکثر سرعت ۲۰۰ میلی‌متر بر دقیقه) اندازه‌گیری شد. نمونه‌ها پس از خارج شدن از حالت انجماد، برای جلوگیری از شکنندگی بافت، بین دو گیره دستگاه بسته و توسط لود-سل مخصوص ۰-۱۰۰ کیلوگرم با سرعت ۵۰ میلی‌متر بر دقیقه کشیده شدند و منحنی نیرو-تغییر طول نمونه توسط دستگاه رسم گردید. حداکثر نیروی مقاومت کششی (کیلوگرم نیرو) و سفتی بافت (نیوتن) با استفاده از منحنی نیرو-تغییر طول محاسبه شد.

نتایج مطالعه با استفاده از نرم افزار SPSS و آزمون‌های واریانس یک طرفه و آزمون t، تجزیه و تحلیل آماری گردیدند. نتایج به صورت انحراف معیار \pm میانگین در سطح ($P < 0.05$) بیان شدند.

یافته‌های پژوهش

مشاهدات ظاهری: در بررسی‌های بالینی که در طی ۲۰ روز انجام گردید، زخم‌های بخیه شده از نظر وجود ترشحات، قرمزی و دردناکی بررسی شدند و از نظر التیام و تشخیص بافت ترمیمی از بافت‌های اطراف تفاوت محسوسی در سه گروه مشاهده نشد و زخم‌ها به صورت یکسان جوش خورده بودند.

مطالعات بیومکانیک: مؤلفه‌های حداکثر نیروی مقاومت کششی و سفتی بافت با استفاده از منحنی نیرو-تغییر طول محاسبه گردید. بر اساس جدول شماره ۱، اختلاف

معناداری در حداکثر نیروی مقاومت کششی و سفتی بافت پوست در میان گروه کنترل، نسبت به گروه‌های زخم پوست و آزمایش پوست وجود نداشت ($P > 0.05$)؛ همچنین میان گروه‌های زخم پوست و آزمایش پوست، اختلاف آماری معناداری در این مؤلفه‌ها وجود نداشت ($P > 0.05$). حداکثر مقاومت کششی و سفتی بافت عضله در میان دو گروه کنترل عضله و آزمایش عضله اختلاف آماری معناداری دارد ($P < 0.05$) (جدول شماره ۲). بر اساس جدول‌های شماره ۱ و ۲، اختلاف آماری معناداری میان پوست سالم (بدون برش) و عضله سالم (بدون برش) با گروه‌های مطالعه شده از نظر مؤلفه‌های بیومکانیکی وجود داشت ($P < 0.05$)؛ بدین ترتیب که مقادیر بیومکانیکی پوست سالم و عضله سالم در مقایسه با گروه‌های واجد زخم، بسیار بالاتر بود.

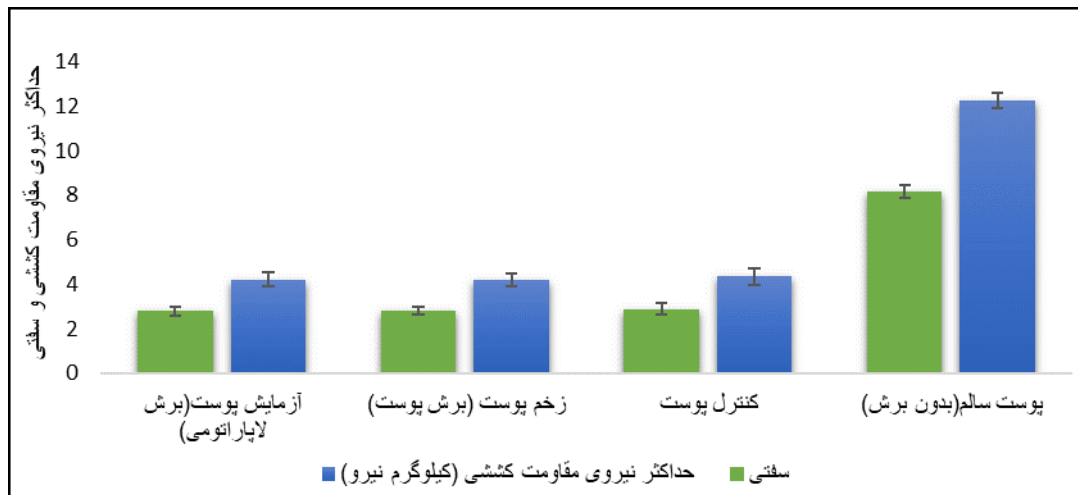
جدول شماره ۱. مقادیر حداکثر نیروی مقاومت کششی (کیلوگرم نیرو) و سفتی پوست

گروه	حداکثر نیروی مقاومت کششی (کیلوگرم نیرو)	سفتی (نیوتن)
پوست سالم (بدون برش)	۲۴/۱۲ \pm ۳۴/۰	۱۶/۸ \pm ۲۸/۰
* کنترل پوست	۳۴/۴ \pm ۳۸/۰	۸۹/۲ \pm ۲۵/۰
زخم پوست (برش پوست)	۱۹/۴ \pm ۲۷/۰	۷۹/۲ \pm ۱۸/۰
آزمایش پوست (برش لاپاراتومی)	۲۱/۴ \pm ۳۱/۰	۸۰/۲ \pm ۲۰/۰

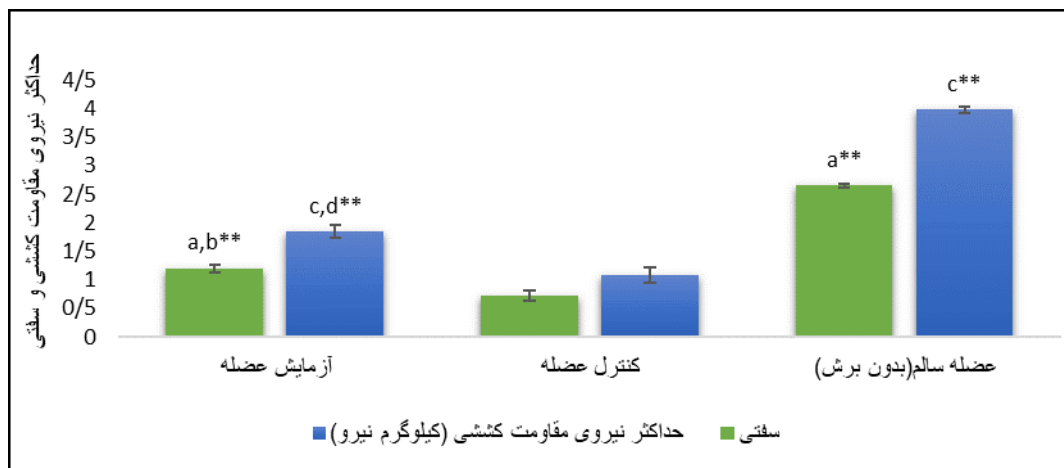
* کنترل پوست: در این گروه پوست برش داده شده است؛ اما آغشته سازی با کربوکسی متیل سلولز صورت نگرفته است.

جدول شماره ۲. مقادیر حداکثر نیروی مقاومت کششی (کیلوگرم نیرو) و سفتی عضله

گروه	حداکثر نیروی مقاومت کششی (کیلوگرم نیرو)	سفتی (نیوتن)
عضله سالم (بدون برش)	۰/۳ \pm ۰۶/۹۸	۰/۲ \pm ۰۴/۶۵
کنترل عضله	۱/۰ \pm ۰۸/۱۳	۰/۰ \pm ۰۷۲/۰۸
آزمایش عضله	۱/۰ \pm ۰۸۴/۱۱	۱/۰ \pm ۰۲/۰۷



شکل شماره ۱. حداکثر نیروی مقاومت کششی و سفتی بافت پوست



شکل شماره ۲. حداکثر نیروی مقاومت کششی و سفتی بافت عضله. a. بیان کننده اختلاف معنادار در مؤلفه سفتی در گروه‌های مطالعه شده با گروه کنترل است؛ b. بیان کننده اختلاف معنادار در مؤلفه سفتی در گروه‌های مطالعه شده با گروه عضله سالم است؛ c. بیان کننده اختلاف معنادار در مؤلفه حداکثر نیروی مقاومت کششی در گروه‌های مطالعه شده با گروه کنترل است؛ d. بیان کننده اختلاف معنادار در مؤلفه حداکثر نیروی مقاومت کششی در گروه‌های مطالعه شده با گروه عضله سالم است. علامت ** بیانگر اختلاف معنادار $P < 0.05$ است.

بحث و نتیجه گیری

هدف مطالعه حاضر بررسی بالینی و بیومکانیک تأثیر کربوکسی متیل سلولز بر التیام زخم‌های جراحی بود. نتایج مطالعه حاضر نشان داد، متیل سلولز سبب تأخیر در التیام زخم‌های لاپاراتومی می‌شود و زخم‌ها به‌طور یکسان در سه گروه جوش خوردند. بر اساس مطالعه مولر و همکاران در سال ۲۰۰۰ مشخص شد که هیالورونات و کربوکسی متیل سلولز از تشکیل چسبندگی در محل آناستوموز روده جلوگیری می‌کند و همچنین تغییری در حد آستانه پارگی روده ایجاد نمی‌کند. کربوکسی متیل سلولز و هیالورونات هیچ کدام

به‌طور چشمگیری کشش یا کیفیت بهبودی زخم را در محل آناستوموز روده کوچک کاهش نمی‌دهد (۱۹)؛ همچنین یامانو و همکاران در سال ۲۰۰۵ نشان دادند که دو عامل اصلی فرایند بهبودی، یعنی قدرت مکانیکی بافت‌ها و سطح اسیدهای آمینه هیدروکسی پرولین (نشان‌دهنده تراکم کلاژن)، در اثر استفاده از کربوکسی متیل سلولز و هیالورونات کاهش نمی‌یابد (۲۰). در مطالعه دیگری که در سال ۲۰۱۷ انجام شد، تزریق ژل کربوکسی متیل سلولز و پولولان باعث تکثیر سلولی و سمیت سلولی ناچیزی گردید؛ همچنین استفاده از این ژل، چسبندگی پس از عمل جراحی را به‌طور چشمگیری کاهش

داد؛ بنابراین، ژل کربوکسی متیل سلولز و پولولان می‌تواند به‌عنوان یک ضد چسب تریقی مؤثر در محل باشد (۲۱). این شواهد حاکی از آن است که کربوکسی متیل سلولز هیچ تأثیر منفی روی بهبودی زخم ندارد و با نتایج مطالعه حاضر همسو است. نتایج بسیاری از تحقیقات نشان می‌دهد که برای رسیدن مؤلفه‌های بیومکانیک به میزان طبیعی در پوست زخم‌شده، زمان بسیار طولانی لازم است و حتی پس از دو سال نیز، به میزان پوست سالم نمی‌رسد (۲۲). نتایج بیومکانیک مطالعه حاضر نیز نشان داد که در بافت پوست سه گروه، میان مؤلفه‌های حداکثر نیروی مقاومت کششی و سفتی تفاوت معنی‌داری وجود ندارد؛ اما در میان دو گروه کنترل و آزمایش در بافت عضله حداکثر مقاومت کششی و سفتی بافت در گروه آزمایش عضله نسبت به گروه کنترل افزایش پیدا کرده است. یکی از علل نتیجه به‌دست آمده در بافت عضله ممکن است به‌سبب جلوگیری از چسبندگی میان احشا و دیواره عضلانی شکم و پریتونوم، رشته‌های عضلانی و تارهای پیوندی محکم‌تر و بهتر به‌هم جوش می‌خورند که در مطالعه دیگری مشاهده شد، استفاده از کربوکسی متیل سلولز و هیالورونات به‌طور معناداری چسبندگی داخل شکم را پس از عمل جراحی کاهش داد (۲۰) که این شواهد از نتایج مطالعه حاضر حمایت می‌کند. از سوی دیگر، هانگ و همکاران (۲۰۲۲) نشان دادند که ژل هیالورونیک اسید و کربوکسی متیل سلولز با کاهش چسبندگی و نفوذ فیبروبلاست‌های عامل چسبندگی در شرایط آزمایشگاهی می‌تواند مانعی برای جلوگیری از تشکیل چسبندگی پس از ترمیم سخت شامه باشد و با بررسی آن در خرگوش‌ها، ژل هیالورونیک اسید و کربوکسی متیل سلولز می‌تواند نقایص سخت شامه را ترمیم نماید و همچنین با چسبندگی پس از عمل مقابله کند که این امر کاربرد احتمالی این هیدروژل را به‌عنوان یک جایگزین جدید سخت شامه تأیید می‌نماید (۱۷). این مطالعه این فرض را پیش روی ما می‌گذارد که این ماده در آینده می‌تواند تأثیرات مفید دیگری بر روند ترمیم داشته باشد.

بر اساس یافته‌های مطالعه حاضر مشخص گردید که کربوکسی متیل سلولز نه تنها تأثیر منفی بر روند التیام پوست

نداشت، بلکه سبب التیام و استحکام بهتر بافت عضلانی نیز شد.

سپاس‌گزاری

از همه افرادی که در مقاله حاضر شرکت داشته‌اند، مراتب سپاس و قدردانی به‌عمل می‌آید.

تعارض منافع

بدین‌وسیله نویسندگان اعلام می‌کنند هیچ‌گونه تعارض منافی وجود ندارد.

کد اخلاق

این پژوهش با کد اخلاق ۷۹۱۴۸۱ Shiraz University در کمیته اخلاق دانشکده دامپزشکی دانشگاه شیراز مصوب شده است

References

1. Singh S, Young A, McNaught CE. The physiology of wound healing. *Surgery (Oxford)* 2017;35:473-7. doi:10.1016/j.mpsur.2017.06.004.
2. Ho AW, Kupper TS. T cells and the skin: from protective immunity to inflammatory skin disorders. *Nat Rev Immunol* 2019;19:490-502. doi: 10.1038/s41577-019-0162-3.
3. Qu J, Zhao X, Liang Y, Xu Y, Ma PX, Guo B. Degradable conductive injectable hydrogels as novel antibacterial, anti-oxidant wound dressings for wound healing. *Chem Eng J* 2019;362:548-60. doi: 10.1016/j.cej.2019.01.028.
4. Monavarian M, Kader S, Moeinzadeh S, Jabbari E. Regenerative scar-free skin wound healing. *Tissue Eng Part B Rev* 2019;25:294-311. doi: 10.1089/ten.teb.2018.0350.
5. Rennert RC, Rodrigues M, Wong VW, Duscher D, Hu M, Maan Z, et al. Biological therapies for the treatment of cutaneous wounds: phase III and launched therapies. *Expert Opin Biol Ther* 2013;13:1523-41. doi:10.1517/14712598.2013.842972.
6. Prakashan D, Roberts A, Gandhi S. Recent advancement of nanotherapeutics in accelerating chronic wound healing process for surgical wounds and diabetic ulcers. *Biotechnol Genet Eng Rev* 2023;1-29. doi:10.1080/02648725.2023.2167432.
7. Robertson JT. Conditions of the stomach and small intestine: differential diagnosis and surgical management. *Vet Clin North Am Large Anim Pract* 1982;4:105-27. doi:10.1016/s0196-9846(17)30121-0.
8. Stommel MW, Ten Broek RP, Strik C, Slooter GD, Verhoef C, Grünhagen DJ, et al. Multicenter observational study of adhesion formation after open-and laparoscopic surgery for colorectal cancer. *Ann Surg* 2018;267:743-8. doi:10.1097/SLA.0000000000002175.
9. Fatehi Hassanabad A, Zarzycki AN, Jeon K, Deniset JF, Fedak PW. Post-operative adhesions: a comprehensive review of mechanisms. *Biomedicines* 2021;9:867. doi:10.3390/biomedicines9080867.
10. Kheilnezhad B, Hadjizadeh A. A review: progress in preventing tissue adhesions from a biomaterial perspective. *Biomater Sci* 2021;9:2850-73. doi:10.1039/D0BM02023K.
11. Mueller PO, Hunt RJ, Allen D, Parks AH, Hay WP. Intraperitoneal use of sodium carboxymethylcellulose in horses undergoing exploratory celiotomy. *Vet Surg* 1995; 24:112-7. doi: 10.1111/j.1532-950x.1995.tb01304.x.
12. Hay WP, Mueller PE, Harmon B, Amoroso L. One percent sodium carboxymethylcellulose prevents experimentally induced abdominal adhesions in horses. *Vet Surg* 2001;30:223-7. doi:10.1053/jvet.2001.17849.
13. An JM, Shahriar SS, Hasan MN, Cho S, Lee YK. Carboxymethyl cellulose, pluronic, and pullulan-based compositions efficiently enhance antiadhesion and tissue regeneration properties without using any drug molecules. *ACS Appl Mater Interfaces* 2021;13:15992-6006. doi: 10.1021/acsami.0c21938.
14. Kaur P, Bohidar HB, Nisbet DR, Pfeffer FM, Rifai A, Williams R, et al. Waste to high-value products: The performance and potential of carboxymethylcellulose hydrogels via the circular economy. *Cellulose* 2023;30:2713-30. doi:10.1007/s10570-023-05068-0.
15. Zhang W, Liu Y, Xuan Y, Zhang S. Synthesis and applications of carboxymethyl cellulose hydrogels. *Gels* 2022;8:529. doi: 10.3390/gels8090529.
16. Bhat MA, Rather RA, Yaseen Z, Shalla AH. Viscoelastic and smart swelling disposition of Carboxymethylcellulose based hydrogels substantiated by Gemini surfactant and in-vitro encapsulation and controlled release of Quercetin. *Int J Biol Macromol* 2022 ;207:374-86. doi:10.1016/j.ijbiomac.2022.02.162.
17. Huang YC, Liu ZH, Kuo CY, Chen JP. Photo-Crosslinked Hyaluronic Acid/Carboxymethyl Cellulose Composite Hydrogel as a Dural Substitute to Prevent Post-Surgical Adhesion. *Int J Mol Sci* 2022;23:6177. doi: 10.3390/ijms23116177.
18. Fredericks CM, Kotry I, Holtz G, Askalani AH, Serour GI. Adhesion prevention in the rabbit with sodium carboxymethylcellulose solutions. *Am J Obstet Gynecol* 1986;155:667-70. doi: 10.1016/0002-9378(86)90304-2.
19. Mueller PE, Harmon BG, Hay WP, Amoroso LM. Effect of carboxymethylcellulose and a hyaluronate-carboxymethylcellulose membrane on healing of intestinal anastomoses in horses. *Am J Vet Res* 2000;61:369-74. doi: 10.2460/ajvr.2000.61.369.
20. Yamaner S, Kalayci M, Barbaros U, Balik E, Bulut T. Does hyaluronic acid-carboxymethylcellulose (HA-CMC) membrane interfere with the healing of intestinal suture lines and abdominal incisions? *Surg Innov* 2005;12:37-41. doi:10.1177/155335060501200106.
21. Bang S, Ko YG, Kim WI, Cho D, Park WH, Kwon OH. Preventing postoperative tissue adhesion using injectable carboxymethyl cellulose-pullulan hydrogels. *Int J Biol*

- Macromol 2017;105:886-93.
doi:10.1016/j.ijbiomac.2017.07.103.
22. Ferner RE. Martindale's Extra
Pharmacopoeia. BMJ 1996;313(7066):1214.
doi: 10.1136/bmj.313.7066.1214a.