






Diagnostic challenges of lung biopsies in setting of metastatic female genital tract tumors; report of 2 cases

Farzaneh Fazli¹ , Vahid Soleimani¹ , Tahere Yousefi¹ , Shahab Rafeian² , Behnaz Jahanbin^{1*} , Sara Rohn³

¹Dept of Pathology, Faculty of Medicine, Tehran University of Medical Sciences, Tehran, Iran

²Dept of Thoracic Surgery, Faculty of Medicine, Tehran University of Medical Sciences, Tehran, Iran

³Dept of Chemistry and Biochemistry, University of Windsor, Ontario, Canada

Article Info

Article type:

Case report

Article History:

Received: 29 April 2023

Revised: 17 May 2023

Accepted: 22 May 2023

Published Online: 09 September 2023

* Correspondence to:

Behnaz Jahanbin

Dept of Pathology, Faculty of Medicine, Tehran University of Medical Sciences, Tehran, Iran

Email:

b-jahanbin@tums.ac.ir

ABSTRACT

Introduction: Lungs are one of the most common sites for metastatic tumors in the body. In addition, primary lung tumors are the most common cause of death due to neoplasms in both genders. Treatment strategies are completely different for primary and metastatic lung tumors making accurate diagnosis of lung tumors an effective factor in planning the correct treatment. The development of personalized medicine and targeted therapy, especially in the treatment of primary lung tumors, has highlighted the importance of correct diagnosis of these tumors.

Case report: The Pathology Center of Imam Khomeini Hospital Cancer Institute in Tehran, Iran, as a referral center for cancer across the country, is faced with a large number of lung biopsies, and therefore, there will be numerous diagnostic challenges. In this article, we presented two cases of primary female genital tract (cervical) tumors that during follow up lung masses were detected. Diagnosis on lung biopsy assigned as primary lung adenocarcinoma. Both cases referred to our lab for second opinion accompanied with related resected sample and implementation of further supplementary markers documented metastatic origin of tumors.

Discussion & conclusion: In both cases, similarity in immunohistochemical characteristics of metastatic tumors with primary lung adenocarcinoma, especially positive nuclear TTF1 staining led to misdiagnosis of lung tumor origin. This finding emphasizes on the use of other specific markers related to primary site of tumor to decrease possibility of incorrect diagnosis of the origin of the tumor in metastatic setting. Due to remarkable influence of primary versus metastatic origin of lung tumor on selection of treatment, pathologists should be considered correct diagnosis and notice to similarity of immunohistochemical markers of primary lung tumors to other organs and implementation of more specific markers are necessary.

Keywords: lung tumors, metastatic tumors, immunohistochemistry, TTF1

➤ How to cite this paper

Fazli F, Soleimani V, Yousefi T, Rafeian SH, Jahanbin B, Rohn S. Diagnostic challenges of lung biopsies in setting of metastatic female genital tract tumors; report of 2 cases. Journal of Ilam University of Medical Sciences. 2023;31(3): 1-8.



چالش‌های تشخیصی در بیوپسی‌های ریه در موارد تومورهای متاستاتیک سیستم تناسلی

زنان: معرفی دو مورد

فرزانه فضلی^۱، وحید سلیمانی^{۱*}، طاهره یوسفی^۱، شهاب رفیعیان^۲، بهناز جهان‌بین^{۳*}، سارا رکن^۳^۱ گروه پاتولوژی، دانشکده پزشکی، دانشگاه علوم پزشکی تهران، تهران، ایران^۲ گروه جراحی توراکس، دانشکده پزشکی، دانشگاه علوم پزشکی تهران، تهران، ایران^۳ گروه شیمی و بیوشیمی، دانشگاه ویندسور، ایالت اونتاریو، کانادا

چکیده

اطلاعات مقاله

نوع مقاله: پژوهشی

تاریخ دریافت: ۱۴۰۲/۰۲/۰۹

تاریخ ویرایش: ۱۴۰۲/۰۲/۲۷

تاریخ پذیرش: ۱۴۰۲/۰۳/۰۱

تاریخ انتشار: ۱۴۰۲/۰۶/۱۸

نویسنده مسئول:

بهناز جهان‌بین

گروه پاتولوژی، دانشکده پزشکی،

دانشگاه علوم پزشکی تهران، تهران،

ایران

Email:

b-jahanbin@tums.ac.ir

مقدمه: ریه‌ها از شایع‌ترین مکان‌های متاستاز تومورهای مختلف بدن هستند. همچنین تومورهای اولیه ریه در رأس تومورهای بدخیم، منجر به مرگ در هر دو جنس زن و مرد در سراسر دنیا می‌شوند. روش‌های درمانی در تومورهای اولیه و متاستاتیک ریه کاملاً متفاوت هستند؛ لذا تشخیص صحیح نوع این تومورها در برنامه‌ریزی درست درمانی بسیار تاثیرگذار خواهد بود. توسعه پزشکی شخصی (personalized medicine) و هدف‌درمانی (targeted therapy) بخصوص در درمان تومورهای اولیه ریه، اهمیت لزوم تشخیص درست این تومورها را بیشتر نشان می‌دهد.

معرفی بیمار: مرکز پاتولوژی انستیتو کانسر بیمارستان امام خمینی تهران به عنوان مرکز ارجاع بیماران سراسر کشور با تعداد زیادی از بیوپسی‌های ریه مواجه هست و لذا چالش‌های تشخیصی متعددی هم در تشخیص پیش خواهد آمد. در این مطالعه ما به معرفی دو کیس می‌پردازیم که هر دو تومورهای شناخته شده سیستم تناسلی در سرویکس (دهانه رحم) داشتند و در حین درمان تومور اولیه و یا در فالوآپ پس از درمان، تومور ریه در آنها تشخیص داده شده بود. هر دو مورد با تومور ریه تشخیص آدنوکارسینوم اولیه ریه داشتند، در حالیکه در نمونه بیوپسی و رزکسیون، متاستاتیک بودن آنها ثابت شد. در هر دو مورد اشتراک نشانگرهای ایمونوهیستوشیمی بخصوص برای TTF1 در تومور متاستاتیک منجر به تشخیص نادرست شده بود که استفاده از نشانگرهای دیگر را در تشخیص درست منشا تومور مورد تأکید قرار می‌دهد.

بحث و نتیجه‌گیری: با توجه به شباهت پروفایل ایمونوهیستوشیمی و مورفولوژی تومورهای اولیه ریه و تومورهای متاستاتیک آن و تفاوت روش درمان در این دو نوع تومور، ضروری است که پزشکان پاتولوژیست در مواردی که بیمار، مورد شناخته شده توموری در جایی غیر از ریه دارد و با تومور ریه مراجعه می‌کند حتی اگر تومور ریه منفرد است تمام توجه و اهتمام خود را در رد کردن متاستاز انجام دهد. در این موارد لازم است به چالش‌های تشخیصی که به خصوص به واسطه همپوشانی ایمونوهیستوشیمی رخ می‌دهد توجه داشته باشد تا در مواقع لزوم با استفاده از نشانگرهای مکمل و اختصاصی تر ارگان هدف، از وقوع اشتباه تشخیصی خودداری شود.

واژه‌های کلیدی: تومور ریه، متاستاز، ایمونوهیستوشیمی، TTF1

استناد: فضلی، فرزانه؛ سلیمانی، وحید؛ یوسفی، طاهره؛ رفیعیان، شهاب؛ جهان‌بین، بهناز؛ رکن، سارا. چالش‌های تشخیصی در بیوپسی‌های ریه در موارد

تومورهای متاستاتیک سیستم تناسلی زنان: معرفی دو مورد. مجله دانشگاه علوم پزشکی ایلام، شهریور ۱۴۰۲؛ ۳۱(۳): ۸-۱.

ریه مکان شایعی برای تومورهای متاستاتیک خارج ریوی با منشاءهای متفاوت می‌باشد که حدود ۲۰-۵۰ درصد تومورهای ریه را تشکیل می‌دهند. کارسینوم‌های متاستاتیک با منشاء نامشخص در حدود ۴ درصد موارد را شامل می‌شود که در این گروه آدنوکارسینوم در حدود ۶۰ درصد موارد، کارسینوم سلول سنگفرشی (Squamous cell carcinoma) (SCC) در حدود ۱۵ درصد و تومورهای غیر اختصاصی (Unspecified Tumors) شامل کارسینوم سلول کوچک (small cell carcinoma) و کارسینوم تمایز نیافته (Undifferentiated carcinoma) در حدود ۲۵ درصد موارد را شامل می‌شود (۱). با توجه به اهمیت افتراق توده‌های اولیه و ثانویه ریه و با توجه به وجود همپوشانی یافته‌های هیستولوژیک در افتراق اولیه و ثانویه بودن توده‌ها ممکن است برای تشخیص قطعی، نیاز به تکنیک‌های مکمل مانند ایمونوهیستوشیمی وجود داشته باشد (۱). تکنیک‌های ایمونوهیستوشیمی امروزه به عنوان ابزار اثبات تشخیص سرطان ریه نقش مهمی را ایفا می‌کند. با این حال محدودیت‌هایی نیز برای آن شناخته شده است که آگاهی از آن‌ها برای تفسیر صحیح نتایج این تکنیک الزامی می‌باشد (۲). با توجه به اینکه نشانگر ایمونوهیستوشیمی با اختصاصیت بالا برای ریه همانند PSA در پروستات وجود ندارد ولی گروهی از نشانگرها در کنار هم برای تشخیص تومورهای اولیه ریه به کار برده می‌شوند (۳). با این حال رنگ‌پذیری این مارکرها در تومورهای متاستاتیک ریه هم دیده می‌شود که در تفسیر نتایج ایمونوهیستوشیمی باید لحاظ گردد، در غیر این صورت می‌تواند سبب ایجاد اشتباه در تشخیص شود. با توجه به اهمیت این موضوع و روبرویی ما با دو مورد از این نمونه‌ها در بیمارستان امام خمینی تهران بر آن شدیم تا با ذکر این دو مورد چالش‌ها و دام‌های تشخیصی (diagnosis pitfall) در بیوپسی‌های ریه در موارد تومورهای متاستاتیک سیستم تناسلی زنان را بررسی کنیم.

معرفی بیمار

بیمار اول یک خانم ۶۲ ساله با علائم تنگی نفس، سرفه و درد

قفسه سینه به بیمارستان مراجعه کرده بود. بیمار سابقه جراحی هیستریکتومی و لنف‌نود دایسکشن و شیمی‌درمانی را ۴ سال قبل به دلیل سرطان سرویکس از نوع کارسینوم سلول آدنواسکواموس (Adenosquamous cell carcinoma) ذکر می‌نمود. در سی‌تی‌اسکن انجام شده، توده ریوی بزرگ ۵ سانتی متری در لوب تحتانی راست با انتشار به پلور و همچنین وجود همزمان لنف‌نودهای مشکوک مدیاستن میانی گزارش شد. جهت تعیین ماهیت ضایعه ریه، بیوپسی سوزنی تحت هدایت سی‌تی‌اسکن انجام شده بود که در آزمایشگاهی خارج از مرکز ما با انجام ایمونوهیستوشیمی و مثبت شدن نشانگر TTF1 تشخیص آدنوکارسینوم اولیه ریه برای آن گذاشته شده بود. با این تشخیص بیمار در مرکز ما تحت رزکسیون گوه‌ای (wedge resection) ریه و خارج کردن لنف‌نودهای مدیاستن قرار گرفت. در بررسی نمونه رزکسیون و نمونه برداری‌های متعدد، اجزای غده‌ای و اسکواموس در تومور مشاهده شد. بازمینی لام‌های مربوط به هیستریکتومی بیمار که ۴ سال قبل در مرکز خودمان انجام شده بود، توموری مشابه از لحاظ مورفولوژی را با تومور ریه نشان می‌داد. برای مشخص کردن ماهیت توده ریه، آزمایش ایمونوهیستوشیمی بر روی تومور ریه و تومور سرویکس انجام شد زیرا ماهیت اولیه یا متاستاتیک تومور ریه در انتخاب درمان بعدی بیمار تاثیر داشت. نتیجه نشانگرهای ایمونوهیستوشیمی روی هر دو تومور مشابه و شامل موارد زیر بود:

نشانگرهای P16, P63, PAX8 به صورت قوی در هر دو تومور مثبت بود. نکته جالب مثبت بودن نشانگر TTF1 در هر دو تومور خصوصاً در جزء غده‌ای بود که در تومور سرویکس و تومور ریه نمای مشابهی را نشان می‌داد. در نهایت ماهیت متاستاتیک تومور ریه ثابت شد. تمام لنف‌نودهای مدیاستن واکنشی و غیر تومورال بودند (تصاویر شماره ۱ تا ۳). بیمار دوم خانم ۵۶ ساله‌ای بود که با تشخیص سرطان پیشرفته بالینی سرویکس از نوع SCC از حدود ۶ ماه پیش تحت شیمی‌درمانی بود. در حین شیمی‌درمانی دچار هموپتری و سرفه شده بود که در سی‌تی‌اسکن انجام شده برای وی، توده‌ای به حداکثر قطر ۳۳ میلی‌متر در لوب میانی سمت راست با

نکروز مرکزی گزارش شد. بیمار جهت تعیین ماهیت ضایعه ریه و با توجه به واحد بودن آن تحت بیوپسی سوزنی تحت هدایت سی تی اسکن قرار گرفت. در بررسی میکروسکوپی ضایعه ریه، توموری بدون آرایش مشخص رویت شد که از سلول‌های کوچک با هسته‌های هیپرکروم و سیتوپلاسم اندک روشن تشکیل شده بود و تمایز اسکواموس و غده‌ای نشان نمی‌داد. بازرینی نمونه بیوپسی سرویکس که مربوط به مرکز خودمان بود یک تومور SCC را نشان می‌داد که هیچ شباهت مورفولوژیک با تومور ریه نداشت. با توجه به آنچه در آخرین ویرایش کتاب سازمان بهداشت جهانی (WHO) تومورهای ریه سال ۲۰۲۱ نوشته شده است در موارد تومورهای ریه در افرادی که سابقه شناخته شده تومور در مکان‌های دیگر دارند اثبات و یا رد متاستاز الزامی است، لذا آزمایش ایمونوهیستوشیمی روی تومور ریه انجام شد. نکته جالب مثبت شدن قوی نشانگر TTF1 در تومور ریه و منفی شدن نشانگر P63 در آن بود که تومور اولیه ریه را بیشتر مطرح می‌کرد. با توجه به اینکه بالین و یافته‌های رادیولوژی بیشتر با تومور متاستاتیک هماهنگ بودند، پانل ایمونوهیستوشیمی روی تومور اولیه سرویکس هم انجام گرفت و نکته قابل توجه مثبت شدن نشانگر TTF1 در تومور سرویکس هم‌زمان با مثبت شدن نشانگرهای PAX8, P63, P40, P16 بود. به دلیل حجم کم تومور ریه و اتمام بافت امکان گذاشتن نشانگرهای بیشتر ایمونوهیستوشیمی بخصوص PAX8 وجود نداشت. با توجه به شباهت نشانگرها در هر دو تومور و شک بالینی قوی مبنی بر متاستاتیک بودن ضایعه ریه، تومور ریه به عنوان متاستاز در نظر گرفته شد (عکس‌های شماره ۴ و ۵).

بحث و نتیجه‌گیری

امروزه هدف‌درمانی (targeted therapy) برای انتخاب درمان سرطان‌ها در حال گسترش است و جزئیات نوع تومورها برای درمان اختصاصی اهمیت بسزایی دارد (۴). تکنیک‌های ایمونوهیستوشیمی به عنوان ابزار تشخیصی و غربالگری سرطان‌ها نقش مهمی را ایفا می‌کند ولی با توجه به محدودیت‌هایی که در این روش وجود دارد ممکن است در مسیر تشخیص صحیح با دامهای تشخیصی روبرو شد (۲ و ۳).

همان‌طور که در معرفی بیماران توضیح داده شد ما با دو بیمار شناخته شده سرطان سرویکس روبرو بودیم که با توده ریوی منفرد مراجعه نمودند. با توجه به اینکه شایع‌ترین مکان متاستاز در سرطان سرویکس، ریه می‌باشد و متاستاز کتومی درمان قابل قبول برای سرطان‌های متاستاتیک منشاء گرفته از سیستم تناسلی زنان می‌باشد (۲, ۵)، لذا تشخیص نوع و منشاء اولیه و ثانویه بودن توده‌های ریوی اهمیت بالایی دارد.

اگرچه مارکر ایمونوهیستوشیمی اختصاصی برای ریه همانند PSA در پروستات وجود ندارد اما گروهی از نشانگر-های ایمونوهیستوشیمی می‌توانند به تشخیص کمک کنند. این نشانگرها شامل TTF1، Napsin A و سورفاکتانت است. اخیراً یک نوع پروفایل مولکولی MiRNA به نام ESTab برای شناسایی کارسینوم‌های ریه TTF1 منفی، کاربرد دارد. البته سورفاکتانت به طور اختصاصی در ریه تولید می‌شود اما در بررسی ایمونوهیستوشیمی اختصاصیت و حساسیت بالایی ندارد و حتی در مواردی از توده‌های ثانویه ریوی با منشاء غیر از ریه رنگ‌پذیری دارد (۳). شیوع رنگ‌پذیری TTF1 در آدنوکارسینوم‌های اولیه ریه ۷۶/۷ درصد است و این مارکر اختصاصی ریه نبوده و در برخی از سرطان‌های با منشاء غیر از ریه نیز دیده شده است. طی مطالعه یاسوشی و همکاران با بررسی میزان رنگ‌پذیری TTF1 در برخی از سرطان‌ها، نتایج حاصل نشان داد که بیان TTF1 در حدود ۳/۶ درصد سرطان-های تخمدان، ۷/۹ درصد از سرطان‌های اندومتر و ۳/۳ درصد از آدنوکارسینوم‌های سرویکس وجود داشته است (۶).

لذا اگرچه TTF1 و NAPSIN A نشانگرهای اختصاصی برای تومورهای ریه می‌باشند اما حساسیت آنها به دلیل مثبت شدن در سایر تومورهای دیگر کمی کاهش می‌یابد و در تومورهای ریه خصوصاً موارد متاستاتیک از سیستم تناسلی زنان این مسئله باید مورد توجه قرار گیرد. استفاده از نشانگرهای دیگر که برای مکان و منشاء اولیه تومور اختصاصی باشند در این موارد کمک کننده است؛ به عنوان مثال در تومورهای سیستم تناسلی زنان PAX8, P16, Estrogen receptor کمک کننده است و یا در موارد تومور-های سیستم کولورکتال استفاده از نشانگر اختصاصی SATB2

از گزارش این موارد این است که در تومورهای ریه تصمیم-گیری در انتخاب نوع داروهای شیمی‌درمانی و تصمیم به انجام جراحی منوط به اولیه یا متاستاتیک بودن بیماری است، لذا تشخیص صحیح این موارد ارزش بسیار بالایی دارد.

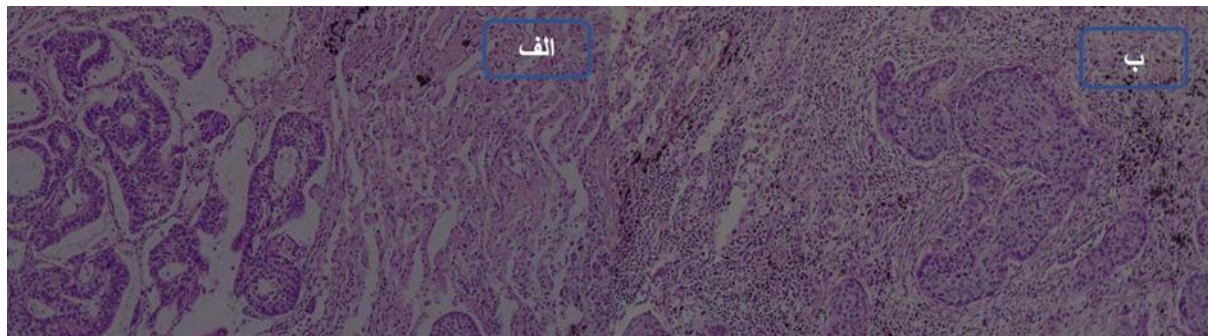
با توجه به شباهت پروفایل ایمونوهیستوشیمی و مورفولوژی تومورهای اولیه ریه و تومورهای متاستاتیک آن و تفاوت روش درمان در این دو نوع تومور، ضروری است که پزشکان پاتولوژیست در مواردی که بیمار مورد شناخته شده توموری در جایی غیر از ریه دارد و با تومور ریه مراجعه می-کند حتی اگر تومور ریه منفرد است، تمام توجه و اهتمام خود را در رد کردن متاستاز انجام دهند. در این موارد لازم است به چالش‌های تشخیصی که به‌خصوص به واسطه همپوشانی ایمونوهیستوشیمی رخ می‌دهد توجه داشته باشند تا در مواقع لزوم با استفاده از نشانگرهای مکمل و اختصاصی تر ارگان هدف از وقوع اشتباه تشخیصی خودداری شود.

تعارض منافع

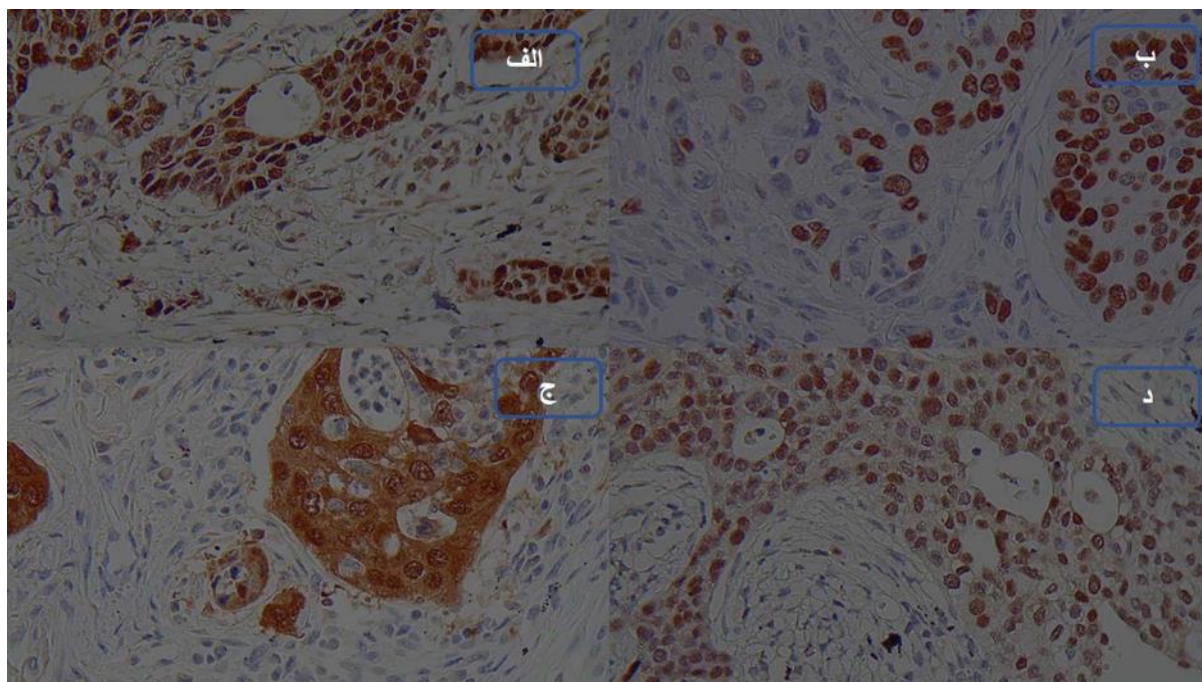
بدین وسیله نویسندگان اعلام می‌نمایند که نتایج این پژوهش با منافع هیچ سازمان یا افرادی تعارض ندارد.

بسیار راهگشا است (۷). در دو بیمار ذکر شده اگر چه TTF1 در تومور ریه مثبت شده بود ولی نشانگرهای اختصاصی سیستم تناسلی زنان شامل PAX8 و P16 هم مثبت شدند که در تومورهای اولیه ریه بیان آنها غیر معمول است. همچنین تکرار TTF1 روی تومور اولیه ناحیه تناسلی هم نتیجه مثبت نشان داد، (۸) که بر این موضوع تأکید می‌کند که احتمال مثبت شدن TTF1 در تومورهای ناحیه تناسلی زنان را باید در نظر گرفت و در این موارد در تومور متاستاتیک ریه از مارکرهای اختصاصی سیستم تناسلی هم استفاده کرد (۹).

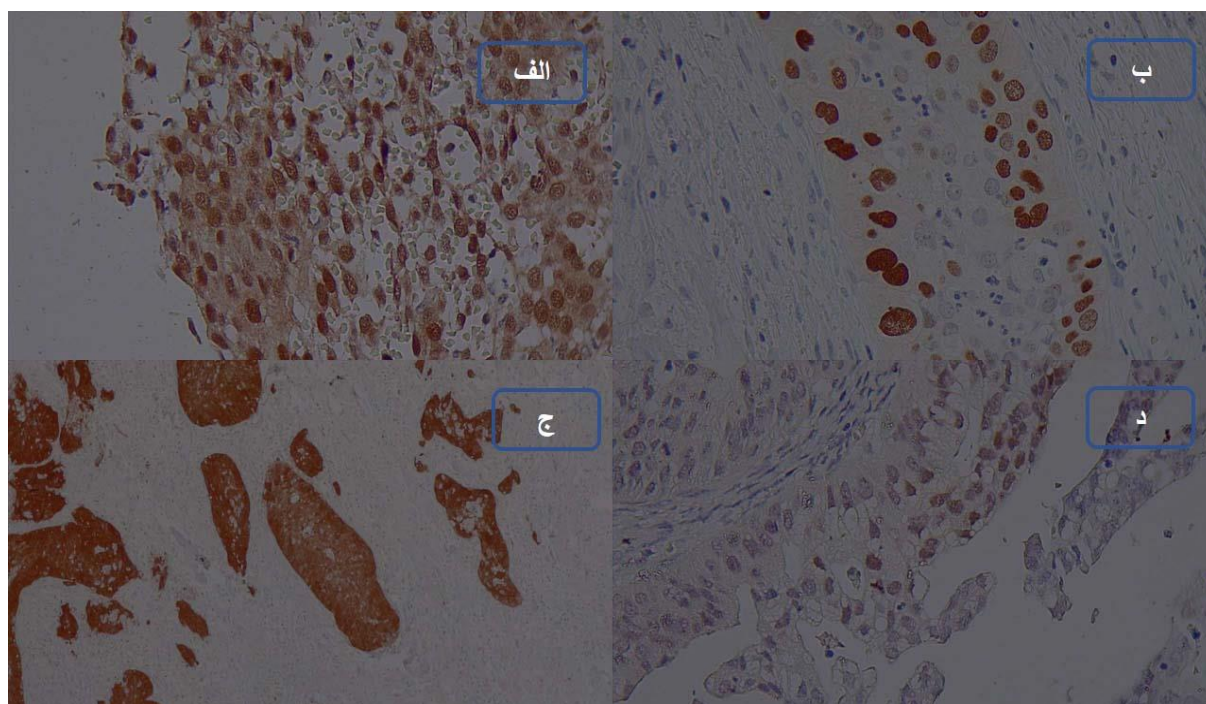
با توجه به اینکه نمونه‌های ذکر شده نادر می‌باشند و بیان TTF1 هم در تومورهای تناسلی شایع نیست ولی احتمال مثبت شدن آنها وجود دارد، لذا پیام اصلی مقاله برای پزشکان پاتولوژیست و پزشکان متخصص تأکید بر داشتن شرح حال کامل و بررسی جامع بیماران می‌باشد. نکته دیگر که قابل ذکر است استفاده از مارکرهای ویژه سیستم تناسلی علاوه بر TTF1 مانند PAX8 و P16 بود تا از وقوع خطا در روند تشخیص خودداری شود. مارکر TTF1 در تومورهای تیروئید و ریه به صورت قوی مثبت می‌شوند و تأییدی بر منشاء تومور هستند. البته باید محدودیت‌های تشخیصی و استفاده از مارکرهای مکمل و صد البته شرح حال بالینی رو در نظر گرفت. هدف



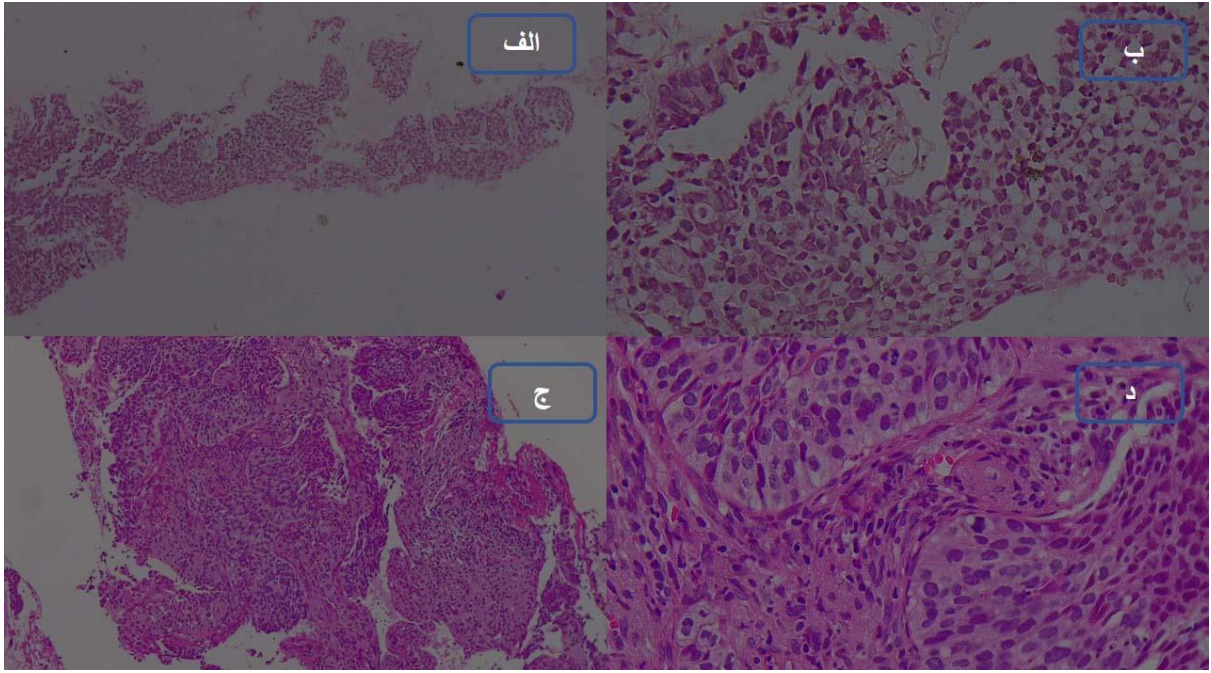
شکل ۱. تومور ریه با غده سازی (الف) و نمای اسکواموس سل کارسینوم (ب). بزرگنمایی شئی ۱۰ میکروسکوپ



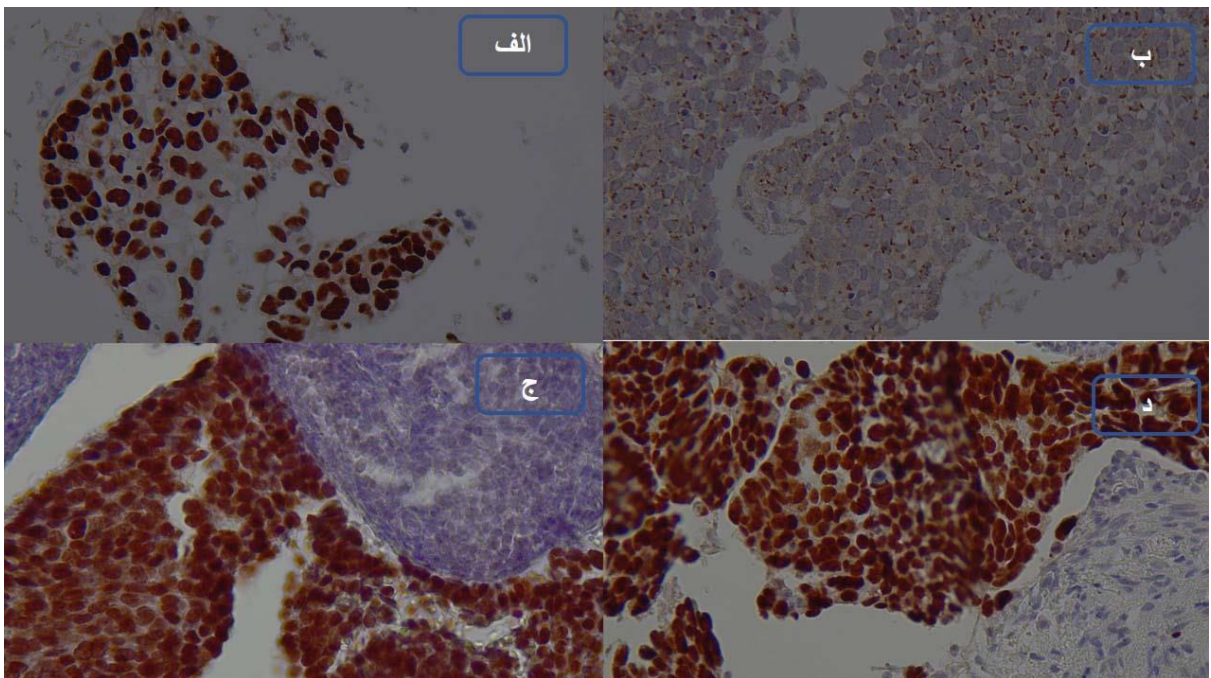
شکل ۲. الف) بیان هسته‌ای PAX8 در تومور ریه. ب) بیان هسته‌ای P63 در تومور ریه، ج) رنگ‌آمیزی هسته‌ای و سیتوپلاسمی P16 در تومور ریه. د) بیان هسته‌ای TTF1 در تومور ریه. بزرگنمایی شئی ۴۰ میکروسکوپ



شکل شماره ۳. الف) بیان هسته‌ای PAX8 در تومور سرویکس. ب) بیان هسته‌ای P63 در تومور سرویکس. ج) رنگ‌آمیزی هسته‌ای و سیتوپلاسمی P16 در تومور سرویکس. د) بیان هسته‌ای TTF1 در تومور سرویکس. بزرگنمایی شئی ۴۰ میکروسکوپ



شکل ۴. الف و ب به ترتیب: شکل‌های مربوط به بزرگنمایی ۴ و بزرگنمایی بالا ۴۰ تومور ریه. ج و د به ترتیب شکل‌های مربوط به بزرگنمایی ۴ و بزرگنمایی بالا ۴۰ تومور سرویکس



شکل ۵. الف) رنگ آمیزی قوی هسته‌ای TTF1 روی تومور ریه. ب) منفی شدن P63 در تومور ریه. ج) مثبت شدن قوی TTF1 در تومور سرویکس. د) مثبت شدن P63 در تومور سرویکس

References

1. Fisseler-Eckhoff A, Müller KM. Differential diagnosis of primary lung tumors and pulmonary metastases. *Verh Dtsch Ges Pathol* 2000; 84:106-17.
2. Inamura K. Update on Immunohistochemistry for the Diagnosis of Lung Cancer. *Cancers* 2018; 10:72. doi: 10.3390/cancers10030072.
3. Jagirdar J. Application of immunohistochemistry to the diagnosis of primary and metastatic carcinoma to the lung. *Arch Pathol Lab Med* 2008; 132:384-96. doi: 10.5858/2008-132-384-AOITTD.
4. Jeong JH, Kim NY, Pyo JS. Analysis of PAX8 immunohistochemistry in lung cancers: a meta-analysis. *J Pathol Transl Med* 2020; 54:300-9. doi: 10.4132/jptm.2020.06.08.
5. Jennings CG, Dyer SM, Burden SJ. Muscle-specific trk-related receptor with a kringle domain defines a distinct class of receptor tyrosine kinases. *Proc Natl Acad Sci USA* 1993; 90:2895-9. doi: 10.1073/pnas.90.7.2895.
6. Yatabe Y, Dacic S, Borczuk AC, Warth A, Russell PA, Lantuejoul S, et al. Best Practices Recommendations for Diagnostic Immunohistochemistry in Lung Cancer. *J Thorac Oncol* 2019; 14:377-407. doi: 10.1016/j.jtho.2018.12.005.
7. Liang L, Zheng W, Liu J, Liang SX. Assessment of the Utility of PAX8 Immunohistochemical Stain in Diagnosing Endocervical Glandular Lesions. *Arch Pathol Lab Med* 2016; 140:148-52. doi: 10.5858/arpa.2015-0081-OA.
8. Tachibana M, Saito M, Kobayashi J, Tsutsumi Y. Lung metastasis of endometrioid carcinoma aberrantly expressing thyroid transcription factor-1. *Hum Pathol Case Rep* 2020; 22:200448. doi: 10.1016/j.ehpc.2020.200448.
9. Zhang PJ, Gao HG, Pasha TL, Litzky L, Livolsi VA. TTF-1 expression in ovarian and uterine epithelial neoplasia and its potential significance, an immunohistochemical assessment with multiple monoclonal antibodies and different secondary detection systems. *Int J Gynecol Pathol* 2009; 28:10-8. doi: 10.1097/PGP.0b013e3181804bc6.