

مطالعه استریولوژیک اثر حفاظتی آلفا لیپوئیک اسید بر بافت کلیه

به دنبال سمیت ایجاد شده با نانوذرات نقره در موش NMRI

سیدمحمدعلی شریعت زاده^{۱*}، مرتضی گودرزی^۱

۱) گروه زیست شناسی، دانشکده علوم، دانشگاه اراک، اراک، ایران

تاریخ پذیرش: ۱۳۹۹/۴/۲

تاریخ دریافت: ۱۳۹۸/۱۰/۱۵

چکیده

مقدمه: امروزه با پیش رفت تکنولوژی و با استفاده از نانوذرات نقره (AgNPs) در محصولات مختلف نگرانی هایی جدی در مورد استفاده از این ماده مطرح شده است. این مطالعه به منظور تعیین اثر آلفا لیپوئیک اسید (ALA) به عنوان یک آنتی اکسیدان قوی در برابر سمیت ناشی از (AgNPs) بر بافت کلیه موش های NMRI انجام شد.

مواد و روش ها: در این تحقیق ۲۴ سر موش نر بالغ NMRI با میانگین وزنی 36 ± 2 گرم به طور تصادفی به ۴ گروه: کنترل، (AgNPs) (500 mg/Kg/day)، (ALA) (100 mg/Kg/day) و (AgNPs) به همراه (ALA) تقسیم و از طریق دهانی به مدت ۳۵ روز تیمار شدند. در پایان، با تشریح موش ها، کلیه چپ آن ها خارج، فیکس، قالب گیری، برش گیری و پاساژ بافتی انجام شد و با روش هماتوکسیلین-انوزین رنگ آمیزی گردید. سپس پارامترهای بیوشیمیایی و استریولوژیک کلیه مانند محاسبه حجم اجزای مختلف آن اندازه گیری شد. داده ها با نرم افزار SPSS بررسی و تحلیل شدند.

یافته های پژوهش: در این پژوهش افزایش معنی داری در میزان میانگین حجم جسمک کلیوی $P < 0.005$ ، گلوومرول $P < 0.001$ ، تافت $P < 0.001$ ، غشای کیپسول بومن $P < 0.001$ و کاهش معنی داری در میانگین حجم کل فضای کیپسول بومن $P < 0.001$ ، حجم لومن پروکسیمال توبول $P < 0.05$ در گروه (AgNPs) نسبت به گروه کنترل مشاهده شد. میزان اوره و مالون دی آلدئید در گروه (AgNPs) نسبت به کنترل افزایش $P < 0.001$ و میزان ظرفیت آنتی اکسیدانی تام کاهش معنی دار $P < 0.001$ از خود نشان داد.

بحث و نتیجه گیری: ALA در بهبود آسیب کلیوی ناشی از نانوذرات نقره نقش حفاظتی دارد.

واژه های کلیدی: نانوذرات نقره، آلفا لیپوئیک اسید، کلیه، استریولوژی، موش NMRI

* نویسنده مسئول: گروه زیست شناسی، دانشکده علوم، دانشگاه اراک، اراک، ایران

Email: s-shariatzadeh@araku.ac.ir

Copyright © 2019 Journal of Ilam University of Medical Science. This is an open-access article distributed under the terms of the Creative Commons Attribution international 4.0 International License (<https://creativecommons.org/licenses/by-nc/4.0/>) which permits copy and redistribute the material, in any medium or format, provided the original work is properly cited.

اندام های حساس داخلی از جمله کبد، کلیه، شوش، طحال و مغز منتقل شده و از طریق آندوسیتوز، جریانات غشایی، کانال ها و یا ورود از طریق واکنش های چسبندگی به سلول نفوذ کرده (۷) و با ایجاد سمیت در سلول از راه های تولید ROS، تعامل با آنزیم های درون سلولی، تقلید از یون های آندوژن و انتشار یون های نقره منجر به تغییراتی از جمله اختلال در مورفولوژی سلول، کاهش قابل توجه در رشد سلول و حتی مرگ سلول از طریق پروکسیداسیون لیپیدی، افزایش نفوذپذیری غشاء، فعال سازی آبشار سیگنالینگ در مسیر میتوکندریایی، اختلال در تغییرات اتوفژی و آسیب DNA به شیوه آپوپتوز و نکروز گردد. به همین دلیل مکانیسم اثرات سمی نانوذرات نقره به صورت مبهم است و اندازه نانوذرات نقره نقش کلیدی در تعیین ویژگی های نهایی نانوذرات دارد و احتمال جذب و تعامل با بافت های بیولوژیکی را افزایش می دهد (۸). رادیکال های آزاد یا شاخص های استرس اکسیداتیو، اتم ها یا مولکول هایی هستند که فاقد ثبات شیمیایی بوده و الکترون جفت نشده دارند؛ لذا جهت دستیابی به ثبات شیمیایی اقدام به ربودن الکترون از سایر مولکول ها و بافت ها می کنند. استرس اکسیداتیو یک عامل بر هم زننده تعادل اکسیدان و آنتی اکسیدان می باشد که منجر به آسیب می شود. در شرایط نرمال شکل گیری رادیکال های آزاد و آسیب های بافتی در سلول و بافت توسط سیستم دفاع سلولی کنترل می شود. این سیستم دفاعی شامل مکانیسم های آنزیمی و غیر آنزیمی می باشد. آنتی اکسیدان ها از طریق مکانیسم های پیش گیری، ترمیم و پاک سازی، باعث خنثی سازی رادیکال های آزاد و توقف فرآیند اکسیداسیون شده و برای انجام این کار خود آنتی اکسیدان ها اکسیده می شوند. به همین دلیل دائماً به وجود منابع آنتی اکسیدانی در بدن نیاز است (۹).

آلفا لیپوئیک اسید کوفاکتور سولفور داری است که شکل کاهش یافته آن دی هیدرو لیپوئیک اسید دارای دو گروه تیول می باشد. لیپوئیک اسید در متابولیسم انرژی و کمپلکس های مهم آنزیمی شرکت داشته و در میتوکندری به صورت آنزیمی از اکتانوئیک اسید تولید می شود. هم چنین در مواد غذایی و بافت هایی که دارای

فناوری نانو طراحی، تعیین خصوصیت، تولید و کاربرد ساختارها، وسایل و دستگاه ها در مقیاس نانومتر می باشد. نانومتر واحد تولیدی برابر یک میلیارد متر است (۱). خواص فیزیکی و شیمیایی نانوذرات با توجه به اندازه، شکل، نسبت ابعاد، وضعیت تجمع و سطح شیمیایی مشخص می شود و هر چه اندازه آن ها کوچک تر شود، نسبت سطح به حجم در آن ها بیشتر شده و خاصیت کاتالیزی در آن ها افزایش می یابد. مواد در مقیاس نانو به نانو لایه ها، نانو پوشش ها، نانو خوشه ها، نانو سیم ها، نانو حفره ها و نانوذرات قابل تقسیم هستند (۲). به همین دلیل از آن ها در پزشکی برای حمل داروها، تولید واکسن، تشخیص یا درمان بسیاری از بیماری ها و در صنایع بهداشتی و آرایشی برای ساخت پودرها و کرم های مختلف با قابلیت محافظت و نفوذ بیشتر در پوست و در کشاورزی و محیط زیست برای ساخت داروهای هوشمند مورد استفاده قرار می گیرند (۳). نقره از جمله فلزات سنگین است که جامد، سفید، جلا دار، شکل پذیر، نرم و چکش خوار است و در برابر اکسیداسیون مقاوم است. در زمان های قدیم نقره علاوه بر استفاده در سکه های نقره ای و جواهرات، در کنترل زخم های باز و سوختگی ها به دلیل خاصیت ضد باکتری و ضد عفونی کنندگی آن استفاده می شد. نقره در ابعاد بزرگ تر فلزی، خاصیت واکنش دهی آن کم می باشد اما هنگامی که در ابعاد کوچک در حد نانومتر تبدیل می شود خواص ویژه آن از جمله خاصیت میکروب کشی آن ۹۹ درصد افزایش می یابد (۴). از جمله خواص نانو سیلورها می توان به تاثیر بسیار زیاد و سریع، بالا بردن مقاومت حرارتی، پایداری زیاد، بهبود خواص کششی و افزایش استحکام و از همه مهم تر خاصیت ضد میکروبی آن اشاره کرد که از ویژگی آخر آن برای از بین بردن باکتری ها، قارچ ها، ویروس ها و تک یاخته ای ها استفاده می شود (۵). انسان ها از راه های مختلف در معرض نانوذرات نقره قرار می گیرند و از رایج ترین مسیرهایی که انسان می تواند در معرض نانوذرات نقره قرار گیرد عبارتند از: استنشاق، تماس با سطح پوست، بلع غذا و دارو است (۶). نانوذرات نقره پس از وارد شدن به سیستم گردش خون می توانند به

فعالیت متابولیکی بالایی هستند هم چون گوشت و بعضی از سبزیجات به طور طبیعی یافت می شود (۱۰). این ماده با وزن مولکولی کم در آب و چربی قابل حل بوده و در هر دو شکل کاهش یافته و اکسید شده آن دارای خاصیت آنتی اکسیدانی است (۱۱). از جمله خواص فارماکولوژیک آن می توان به خاصیت حذف گونه های واکنش گر اکسیژن، کیلیت کردن یون های فلزی، بازسازی سایر آنتی اکسیدان ها و ترمیم آسیب های اکسیداتیو و در دسترس بودن از لحاظ زیستی اشاره کرد (۱۲). به همین دلیل از آلفا لیپوئیک اسید به عنوان یکی از قوی ترین و موثرترین آنتی اکسیدان های موجود نام برده می شود. بر این اساس هدف مطالعه حاضر ارزیابی بافت شناسی اثرات محافظتی احتمالی آلفا لیپوئیک اسید در برابر سمیت کلیوی ناشی از نانوذرات نقره در موش می باشد.

مواد و روش ها

برای انجام این تحقیق ۲۴ سر موش نر بالغ از نژاد (NMRI) از انستیتو پاستور ایران خریداری و در خانه حیوانات دانشگاه اراک در شرایط استاندارد (دمای 21 ± 2 درجه سانتی گراد و نور محیطی با شرایط ۱۲ ساعت تاریکی و ۱۲ ساعت روشنایی) نگهداری شدند. جهت سازگاری با محیط، موش ها به مدت ۲ هفته با دسترسی آزاد به آب و غذا نگهداری شدند تا استرس احتمالی به وجود آمده در اثر تغییر مکان زندگی از بین رفته و به شرایط جدید عادت کنند. موش ها به صورت تصادفی به ۴ گروه ۶ تایی شامل: گروه اول کنترل، که فقط آب و غذای معمولی دریافت کردند. گروه دوم با نانوذرات نقره با قطر ۲۰ نانومتر (۱۳) و دوز (mg/kg.bw) ۵۰۰ (۱۴) که به صورت گاوژ مورد تیمار قرار گرفتند، گروه سوم آلفا لیپوئیک اسید با دوز (mg/kg.bw) ۱۰۰ (۱۵) که به صورت تزریق درون صفاقی ماده را دریافت کردند و گروه چهارم با نانوذرات نقره به صورت گاوژ+آلفا لیپوئیک اسید به صورت تزریق درون صفاقی مواد را دریافت می کردند، تقسیم بندی و به مدت ۳۵ روز تیمار شدند (۱۳). برای تیمار، نانوذرات نقره با خلوص ۹۹/۹۹ درصد با قطر ۲۰ نانومتر از شرکت پیشگامان نانومواد ایرانیان خریداری گردید که برای استفاده مقدار مشخصی از این ماده برحسب دوز مشخص شده به صورت روزانه

وزن و در آب مقطر به وسیله دستگاه التراسونیک حل می شد و توسط گاوژ به موش ها داده می شد. آلفا لیپوئیک اسید مورد استفاده در این پژوهش از شرکت SIGMA با درصد خلوص ۹۸ درصد و با فرمول شیمیایی $C_8H_{14}O_2S_2$ تهیه گردید که برای استفاده، روزانه بر حسب دوز مورد نظر مقدار مشخصی از این ماده وزن و در حلال DMSO (دی متیل سولفوکسید) حل و توسط آب مقطر به حجم رسانیده می شد و سپس به صورت تزریق درون صفاقی به موش ها داده می شد. پس از پایان دوره تیمار ابتدا موش ها توسط دی اتیل اتر به دلیل القای سریع بی هوشی و جلوگیری از ایجاد استرس، بی هوش و پس از تشریح، کلیه چپ خارج گردید. بعد از جداسازی کپسول و وزن کردن، تعیین حجم به روش Immersion (۱۶) انجام شد. به منظور ثبوت بافتی به مدت ۲۴ ساعت در فیکساتیو بوئن قرار گرفت (۱۷). با استفاده از روش orientator برش های IUR (۱۸) گرفته شد. مراحل پاساژ بافتی انجام و بلوک پارافینی تهیه شد و با استفاده از دستگاه میکروتوم برش های ۵ میکرونی گـرفته شد و به روش هماتوکسیلین-ئوزین رنگ آمیزی شد.

محاسبه چروکیدگی بافت کلیه: برای محاسبه چروکیدگی با ابزاری به نام تروکار به طور میانگین دو یا سه قطعه گرد از برش های IUR تهیه و دو قطر عمود بر هم از هر کدام اندازه گیری و میانگین شعاع آن ها محاسبه شد و به صورت r_{before} نشان داده شد. بعد از مراحل پاساژ بافتی، برش گیری و رنگ آمیزی، مجدداً دو قطر عمود بر هم هر کدام از اسلایدهای مربوط به چروکیدگی اندازه گیری و میانگین شعاع آن ها به صورت r_{after} به دست آمد سپس با استفاده از فرمول زیر میزان چروکیدگی مربوط به کلیه هر موش محاسبه شد (۱۹).

$$\text{Shrinkage} = 1 - \left(\frac{r_{after}^2}{r_{before}^2} \right)^{\frac{3}{2}}$$

با استفاده از فرمول 1- Shrinkage، حجم نهایی نسبت به حجم اولیه محاسبه گردید و سپس با ضرب آن در حجمی که به روش Immersion به دست آمده بود حجم واقعی کلیه به دست آمد.

محاسبه حجم کورتکس و مدولا: ابتدا اسلایدهای ۵ میکرونی بافت کلیه با بزرگ نمایی ۱۰۰ و با استفاده

و ترکیبی با رنگ نارنجی تولید می کند که پرتوهای با طول موج ۵۳۲-۵۳۵ را جذب می کند.

ابتدا محلول TCA-TBA-HCL، شامل تری کلرواستیک اسید (TCA) ۱۵ درصد گرم بر میلی لیتر، تیوباریوتیک اسید (TBA) ۳۷۵ درصد گرم بر میلی لیتر و اسید کلریدریک (HCL) ۰/۲۵ نرمال تهیه شد. سپس ۰/۵ میلی لیتر از نمونه با ۱ میلی لیتر از محلول TCA-TBA-HCL مخلوط شد و نمونه ها به مدت ۱۵ دقیقه در بن ماری جوش قرار داده شدند.

سپس نمونه ها توسط آب سرد خنک شده و به مدت ۱۰ دقیقه سانتریفیوژ شدند. مایع رویی جدا شده و جذب آن در ۵۳۲ نانومتر در برابر بلانک که حاوی تمام ترکیبات به جز نمونه بود، خوانده شد. غلظت MDA با استفاده از ضریب خاموشی آن که عبارت است از $M^{-1}cm^{-1} \times 10^5 / 56$ محاسبه گردید و بر حسب نانومول بر میلی لیتر (nmol/ml) بیان شد.

روش اندازه گیری میزان کراتینین و اوره: نمونه های سرم در دمای ۸۰- درجه سانتی گراد نگهداری و برای اندازه گیری میزان اوره و کراتینین به آزمایشگاه تشخیص طبی منتقل شدند. در آزمایشگاه با استفاده از کیت شرکت پارس آزمون و به روش فوتومتریک توسط دستگاه اتوآنالیز میزان اوره و کراتینین اندازه گیری شد.

روش سنجش میزان ظرفیت آنتی اکسیدانی تام: این روش بر اساس توانایی پلازما یا عصاره بافتی در احیا یون های Fe^{3+} (فریک) به Fe^{2+} (فرو) در حضور ماده ای به نام TPTZ (2,4,6-tripyridyl-s-) triazine استوار است. میزان قدرت احیاکنندگی پلازما با غلظت این کمپلکس متناسب می باشد. در PH پایین، احیا کمپلکس TPTZ، Fe^{3+} به شکل فروس (Fe^{2+}) یک کمپلکس آبی رنگ با ماکزیمم جذب در ۵۹۳ نانومتر ایجاد می کند (۲۲).

تجزیه و تحلیل آماری داده ها: داده های حاصل توسط نرم افزار SPSS نسخه ۱۶ و روش آنالیز واریانس یک طرفه (One way ANOVA) و تست آماری Tukey مورد تجزیه و تحلیل آماری قرار گرفت و تفاوت میانگین ها در سطح $P < 0.05$ معنی دار در نظر گرفته شد.

از روش تصادفی منظم به صورت کاملاً تصادفی به طور میانگین تعداد ۱۱ میدان دید انتخاب و با پروب نقطه ای روی هر فیلد مورد بررسی قرار گرفت. کل نقاط برخورد کرده پروب با کل میدان دید انتخاب شده با $\sum_{i=1}^n P_{total}$ ، نقاط برخورد کرده با کورتکس با $\sum_{i=1}^n P_{cortex}$ ، نقاط برخورد کرده با مدولا با $\sum_{i=1}^n P_{medulla}$ نشان داده می شود. با استفاده از فرمول های زیر دانسیته حجمی محاسبه گردید (۱۹).

$$Vv_{cortex} = \frac{\sum_{i=1}^n P_{cortex}}{\sum_{i=1}^n P_{total}}$$

$$Vv_{medulla} = \frac{\sum_{i=1}^n P_{medulla}}{\sum_{i=1}^n P_{total}}$$

سپس حجم کل کورتکس و حجم کل مدولا از فرمول های زیر محاسبه شد.

$$V_{cortex} = Vv_{cortex} \times V_{total}$$

$$V_{medulla} = Vv_{medulla} \times V_{total}$$

محاسبه حجم اجزای کورتکس (لوله های نزدیک و دور به همراه لومن و اپیتلیوم آن ها، گلوپروولوس و بافت بینابینی): با استفاده از روش نمونه گیری تصادفی منظم به طور میانگین ۱۱ میدان دید از هر اسلاید ۵ میکرونی بافت کلیه با بزرگ نمایی ۴۰۰ با قرار دادن پروب نقطه ای روی هر فیلد مورد بررسی قرار گرفت. کل نقاط برخورد کرده از پروب با کل میدان دید انتخاب شد با $\sum_{i=1}^n P_{total}$ و نقاط برخورد کرده با هر کدام از اجزاء با $\sum_{i=1}^n P_x$ نشان داده شد و دانسیته حجمی با استفاده از فرمول زیر محاسبه شد که x می تواند نشان دهنده لوله ها، لومن و اپی تلیوم آن ها، بافت بینابینی و گلوپروولوس باشد.

$$Vv_x = \frac{\sum_{i=1}^n P_x}{\sum_{i=1}^n P_{total}}$$

سپس با استفاده از فرمول زیر حجم لوله ها، لومن و اپی تلیوم آن ها، بافت بینابینی و یا گلوپروولوس به طور جداگانه از طریق ضرب کردن دانسیته حجمی هر کدام در حجم کورتکس محاسبه شد:

$$V_x = V_{cortex} \times Vv_x$$

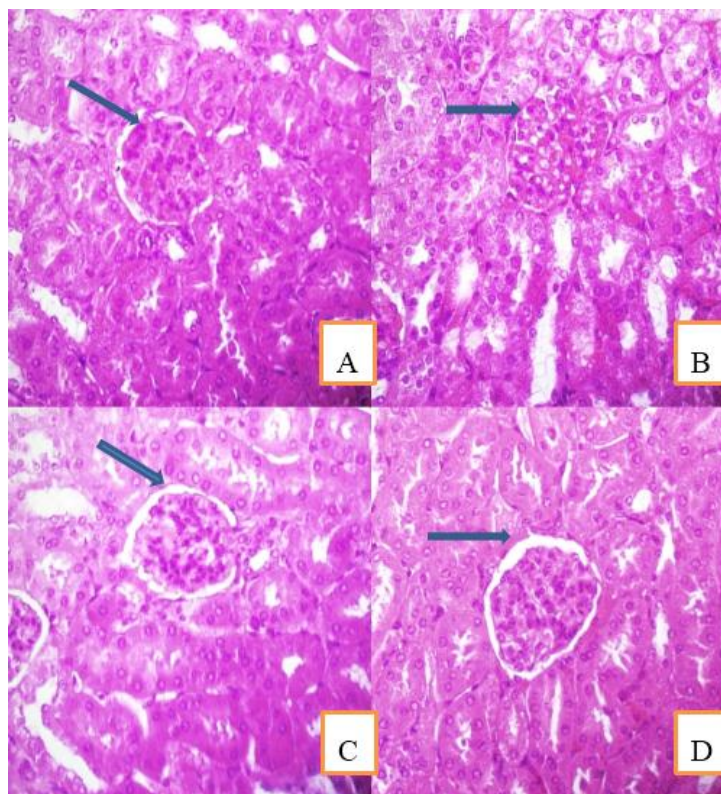
که در آن x می تواند نشان دهنده هر کدام از اجزاء گلوپروولوس یعنی تافت، کاپیلاری، کپسول بومن و فضای بومن باشد.

اندازه گیری مالون دی آلدئید: برای اندازه گیری مالون دی آلدئید از روش Buege و Aust استفاده شد. در این روش MDA با تیوباریوتوریک اسید واکنش داده

یافته های پژوهش

در بررسی و تحلیل هیستوپاتولوژیک کلیه ساختمان طبیعی بافت کلیه با توپول های منظم، فضای لومن و گلومرول های طبیعی در گروه کنترل و آلفا لیپوئیک اسید مشاهده شد (شکل شماره ۱ A و D) در گروه تیمار شده با نانوذرات نقره گلومرول ها نسبتاً دچار التهاب شدند،

حجم گلومرول ها افزایش معنی داری یافته بود. هم چنین به دلیل اثر مخرب نانوذرات نقره توپول های پروکسیمال به طور کاملاً مشهودی حاشیه مسواکی خود را از دست داده اند. در گروه آلفا لیپوئیک اسید+نانوذرات نقره این تغییرات تا حدودی بهبود یافته بود (شکل شماره ۱ C و B)



شکل شماره ۱. تصاویر میکروسکوپی از بافت کلیه موش های نر بالغ تیمار شده با نانوذرات نقره (500 mg/kg/day) و آلفا لیپوئیک اسید (100 mg/kg/day). (برش ۵ میکرونی، رنگ آمیزی هماتوکسیلین-ئوزین، بزرگ نمایی $40\times$) نشان دهنده:
 A. گروه کنترل: گلومرولوس با اجزا و ساختار و اندازه طبیعی (نوک پیکان نشان دهنده فضای بومن) در گروه کنترل
 B. گروه نانوذرات نقره: گلومرولوس دچار هایپرتروفی و کاهش فضای بومن در گروه تیمار شده با نانوذرات نقره
 C. گروه نانوذرات نقره+آلفا لیپوئیک اسید: بهبود آسیب گلومرولی و افزایش فضای بومن در گروه تیمار با نانوذرات نقره+آلفا لیپوئیک اسید
 D. گروه آلفا لیپوئیک اسید: گلومرولوس با ظاهر و اجزا شبیه به گروه کنترل در گروه آلفا لیپوئیک اسید

حجم کل کلیه، کورتکس و مدولا: از مقایسه حجم کلیه پس از اتمام دوره تیمار تفاوت معنی داری بین گروه نانوذرات نقره نسبت به گروه کنترل و نانوذرات نقره+آلفا لیپوئیک اسید مشاهده نشد در حالی که نسبت به گروه

آلفا لیپوئیک اسید کاهش معنی داری داشت ($P < 0.05$). از مقایسه حجم کورتکس و مدولا در گروه های مختلف اختلاف معنی داری مشاهده نشد ($P > 0.05$) (جدول شماره ۱).

مطالعه استریولوژیک اثر حفاظتی آلفا لیپوئیک اسید...-سیدمحمدعلی شریعت زاده و همکاران

جدول شماره ۱. مقایسه میانگین حجم کل کلیه، حجم مدولا و حجم کورتکس بر حسب (mm³)

گروه ها	حجم کلیه (mm ³)	حجم کورتکس (mm ³)	حجم مدولا (mm ³)
کنترل	۱۵۶/۳۰ ± ۷/۳۱ ab	۱۲۶/۹۵ ± ۴/۳۳ a	۲۹/۷ ± ۳/۱۴ a
نانو ذرات نقره	۱۴۸/۹۳ ± ۳/۴۳ b	۱۲۳/۴۳ ± ۳/۱۳ a	۲۶/۵۱ ± ۴/۲۱ a
آلفا لیپوئیک اسید	۱۵۹/۹۰ ± ۶/۸۲ a	۱۲۹/۲۰ ± ۱/۷۳ a	۳۰/۷۰ ± ۳/۷۹ a
نانو ذرات نقره+آلفا لیپوئیک اسید	۱۵۳/۴۵ ± ۸/۵۰ ab	۱۲۴/۲۵ ± ۴/۴۱ a	۲۹/۲۱ ± ۲/۴۳ a

مقادیر به صورت mean±SD می باشند. میانگین های با کد حروف مختلف انگلیسی، دارای تفاوت معنی دار نسبت به یکدیگر می باشند (one way ANOVA, Tukey test P<0.05).

حجم کاپیلاری در گروه نانوذرات نقره نسبت به سایر گروه ها تفاوت معنی داری را نشان نداد (P>0.05) (جدول شماره ۲). میانگین حجم غشای کپسول بومن افزایش معنی داری را در گروه نانوذرات نقره در سطح نسبت به سایر گروه ها نشان داد (P<0.001) (جدول شماره ۲). میانگین حجم فضای کپسول بومن در گروه نانوذرات نقره نسبت به سایر گروه ها کاهش معنی داری را نشان داد (P<0.001) (جدول شماره ۲).

حجم جسمک کلیوی، گلوپروسول و اجزای آن: حجم جسمک کلیوی در گروه نانوذرات نقره نسبت به سایر گروه ها افزایش معنی داری را نشان داد (P<0.005) (جدول شماره ۲). میانگین حجم کل گلوپروسول در گروه نانوذرات نقره نسبت به سه گروه دیگر افزایش معنی داری نشان داد (P<0.001) از مقایسه حجم تافت در گروه های مختلف، افزایش معنی داری در گروه نانوذرات نقره نسبت به سایر گروه ها مشاهده شد (P<0.001) (جدول شماره ۲).

جدول شماره ۲. مقایسه میانگین حجم گلوپروسول (mm³)، حجم تافت (mm³)، حجم کاپیلاری (mm³)، حجم غشای کپسول بومن (mm³)، حجم فضای کپسول بومن (mm³) و حجم جسمک کلیوی (mm³)

حجم گروه ها بر حسب mm ³	حجم گلوپروسول	حجم تافت	حجم کاپیلاری	حجم غشای کپسول بومن	حجم فضای کپسول بومن	حجم جسمک کلیوی
کنترل	a. /۴۸ ± ۳/۴۸	a. /۳۲ ± ۲/۱۸	a. /۴۴ ± ۱/۵۸	a. /۱۰ ± ۰/۷۸	a. /۳۱ ± ۱/۲۷	a. /۵۴ ± ۵/۵۳
نانوذرات نقره	b. /۴۹ ± ۴/۶۳	b. /۲۴ ± ۳/۱۵	a. /۳۱ ± ۱/۴۸	b. /۰۸ ± ۱/۴۹	b. /۰۹ ± ۰/۷۷	b. /۴۴ ± ۶/۸۸
آلفا لیپوئیک اسید	a. /۳۶ ± ۳/۵۹	a. /۳۳ ± ۱/۸۵	a. /۴۴ ± ۱/۶۷	a. /۰۹ ± ۰/۷۴	a. /۱۱ ± ۱/۳۱	a. /۶۴ ± ۵/۶۱
نانوذرات نقره+آلفا لیپوئیک اسید	a. /۴۸ ± ۳/۶۷	a. /۵۵ ± ۲/۴۷	a. /۲۶ ± ۱/۷۳	a. /۰۶ ± ۰/۸۲	a. /۲۴ ± ۱/۱۵	a. /۹۰ ± ۵/۶۶

مقادیر به صورت mean±SD می باشند. میانگین ها با کد حروف مختلف انگلیسی، دارای تفاوت معنی دار نسبت به یکدیگر می باشند (one way ANOVA, Tukey test P<0.05).

کاهش حجم نشان داد (P<0.05) (جدول شماره ۳). حجم کل دیستال توبول و هم چنین حجم اپی تلیوم و لومن دیستال توبول در بین گروه های مختلف اختلاف معنی داری را نشان نداد (P>0.05) (جدول شماره ۳). حجم بافت بینابینی در گروه نانوذرات نقره نسبت به سایر گروه ها افزایش معنی داری را نشان داد (P<0.003) (جدول شماره ۳).

حجم پروکسیمال توبول و دیستال توبول و حجم اپی تلیوم و لومن آن ها و حجم بافت بینابینی: از مقایسه حجم کل پروکسیمال توبول و اپی تلیوم آن در گروه های مختلف اختلاف معنی داری مشاهده نشد (P>0.05) (جدول شماره ۳). حجم لومن پروکسیمال توبول در گروه نانوذرات نقره نسبت به گروه کنترل و آلفا لیپوئیک اسید دارای اختلاف معنی داری بود و از خود

جدول شماره ۳. مقایسه میانگین حجم پروکسیمال توپول به همراه حجم لومن و اپی تلیوم (mm³) و حجم دیستال توپول به همراه حجم لومن و اپی تلیوم (mm³) و حجم بافت بینایی (mm³)

گروه ها	حجم پروکسیمال توپول (mm ³)			حجم دیستال توپول (mm ³)			حجم بافت بینایی (mm ³)
	حجم کل (mm ³)	حجم اپی تلیوم (mm ³)	حجم لومن (mm ³)	حجم کل (mm ³)	حجم اپی تلیوم (mm ³)	حجم لومن (mm ³)	
کنترل	۹۲/۲۹ ± ۲/۷۹ ^a	۶۵/۱۰ ± ۵/۴۹ ^a	۲۷/۲۸ ± ۴/۵۲ ^a	۲۲/۲۶ ± ۱/۱۶ ^a	۱۴/۵۲ ± ۱/۴۳ ^a	۷/۷۴ ± ۰/۹۰ ^a	۶/۹۰ ± ۱/۸۲ ^a
نانوذرات نقره	۹۰/۶۴ ± ۲/۳۶ ^a	۶۹/۷۶ ± ۳/۲۸ ^a	۲۰/۹۲ ± ۱/۹۲ ^b	۲۰/۳۸ ± ۱/۱۴ ^a	۱۳/۳۱ ± ۲/۰۰ ^a	۷/۰۸ ± ۰/۸۲ ^a	۹/۹۸ ± ۱/۷۱ ^b
لیپوئیک اسید	۹۱/۲۵ ± ۵/۱۷ ^a	۶۴/۴۵ ± ۴/۶۹ ^a	۲۶/۷۱ ± ۲/۲۵ ^a	۲۲/۱۴ ± ۱/۴۵ ^a	۱۳/۹۸ ± ۱/۲۳ ^a	۸/۱۶ ± ۰/۷۰ ^a	۶/۸۴ ± ۱/۰۰ ^a
نانوذرات نقره+آلفا لیپوئیک اسید	۹۲/۰۴ ± ۲/۶۲ ^a	۶۷/۸۴ ± ۲/۵۴ ^a	۲۴/۲۵ ± ۳/۵۰ ^{ab}	۲۱/۶۰ ± ۱/۱۵ ^a	۱۳/۸۲ ± ۱/۲۹ ^a	۷/۷۹ ± ۱/۴۹ ^a	۷/۲۸ ± ۱/۰۳ ^a

مقادیر به صورت mean±SD می باشند. میانگین ها با کد حروف مختلف انگلیسی، دارای تفاوت معنی دار نسبت به یکدیگر می باشند (one way ANOVA, Tukey) (test P<0.05).

معنی داری نسبت به گروه تیمار شده با نانوذرات نقره داشت (P<0.003) و آلفا لیپوئیک اسید توانسته بود این پارامترها را جبران و به حد گروه کنترل برساند (جدول شماره ۴).

مقایسه میزان اوره در گروه های مختلف نیز نشان دهنده افزایش معنی داری در گروه نانوذرات نقره نسبت به سایر گروه ها بود (P<0.001) و هم چنین میزان اوره در گروه نانوذرات نقره+آلفا لیپوئیک اسید کاهش معنی داری را نسبت به گروه نانوذرات نقره نشان داد (P<0.001) (جدول شماره ۵). اما از مقایسه میزان کراتینین در گروه های مختلف موش اختلاف معنی داری مشاهده نشد (P>0.05) (جدول شماره ۵).

میزان مالون دی آلدئید (MDA)، کراتینین و اوره و ظرفیت آنتی اکسیدانی تام سرم خون: بررسی میزان مالون دی آلدئید سرم در بین گروه های مختلف موش افزایش معنی داری را در گروه نانوذرات نقره نسبت به سایر گروه ها نشان داد (P<0.001) (جدول شماره ۴). هم چنین در گروه نانوذرات نقره+آلفا لیپوئیک اسید افزایش معنی داری را نسبت به گروه تیمار با آلفا لیپوئیک اسید شاهد بودیم (P<0.001) (جدول شماره ۴) بررسی میزان ظرفیت آنتی اکسیدانی تام در بین گروه های مختلف موش بدین گونه بود که کاهش معنی داری در گروه تیمار با نانوذرات نقره نسبت به گروه کنترل مشاهده شد (P<0.001) و در گروه تیمار نانوذرات نقره+آلفا لیپوئیک اسید ظرفیت آنتی اکسیدانی تام افزایش

جدول شماره ۴. مقایسه میزان مالون دی آلدئید و ظرفیت آنتی اکسیدانی تام بر حسب (nmol/ml)

گروه ها	ظرفیت آنتی اکسیدانی تام (nmol.ml)	میزان مالون دی آلدئید (nmol.ml)
کنترل	bc. /۰۱ ± ۰/۱۱	a. /۶۰ ± ۴/۶۳
نانو ذرات نقره	a. /۰۱ ± ۰/۰۶	b. /۵۲ ± ۷/۶۷
نانوذرات نقره+آلفا لیپوئیک اسید	b. /۰۱ ± ۰/۱۰	a. /۴۴ ± ۴/۹۷
آلفا لیپوئیک اسید	c. /۰۲ ± ۰/۱۳	c. /۳۱ ± ۳/۴۳

مقادیر به صورت mean±SD می باشند. میانگین ها با کد حروف مختلف انگلیسی، دارای تفاوت معنی دار نسبت به یکدیگر می باشند (one way ANOVA, Tukey) (test P<0.05).

جدول شماره ۵. مقایسه میانگین میزان کراتینین و اوره سرم خون بر حسب (mg/dl)

گروه ها	کراتینین (mg.dl)	اوره (mg.dl)
کنترل	۰/۷۱ ± ۰/۰۵ ^a	۱۸/۹۵ ± ۱/۲۶ ^a
نانو ذرات نقره	۰/۷۵ ± ۰/۰۵ ^a	۲۶/۸۹ ± ۰/۸۸ ^b
نانو ذرات نقره+آلفا لیپوئیک اسید	۰/۶۹ ± ۰/۰۴ ^a	۲۳/۸۲ ± ۱/۱۵ ^c
آلفا لیپوئیک اسید	۰/۶۶ ± ۰/۰۷ ^a	۱۷/۴۷ ± ۱/۲۸ ^a

مقادیر به صورت mean±SD می باشند. میانگین ها با کد حروف مختلف انگلیسی، دارای تفاوت معنی دار نسبت به یکدیگر می باشند (one way ANOVA, Tukey) (test P<0.05).

نشده ($P>0.05$). از مقایسه میانگین وزن کلیه پس از اتمام دوره تیمار بین گروه های مختلف اختلاف معنی داری مشاهده نشد ($P>0.05$) (جدول شماره ۶).

وزن موش و کلیه: میانگین وزن موش قبل از شروع تیمار در بین گروه ها اختلاف معنی داری نداشت. از مقایسه وزن موش پس از اتمام دوره تیمار در بین گروه های مختلف اختلاف معنی داری مشاهده

جدول شماره ۶. مقایسه میانگین وزن موش (گرم) و وزن کلیه (میلی گرم)

گروه ها	میانگین وزن موش قبل از دوره تیمار (gF)	میانگین وزن موش در پایان دوره تیمار (gF)	میانگین وزن کلیه موش (mgF)
کنترل	$36/71 \pm 1/20^a$	$36/20 \pm 1/25^a$	$0/27 \pm 0/03^a$
نانوذرات نقره	$37/15 \pm 1/47^a$	$35/73 \pm 1/44^a$	$0/26 \pm 0/03^a$
نانوذرات نقره +آلفالیپوئیک اسید	$35/86 \pm 1/77^a$	$36/16 \pm 1/97^a$	$0/26 \pm 0/03^a$
آلفا لیپوئیک اسید	$36/66 \pm 1/54^a$	$37/25 \pm 1/30^a$	$0/26 \pm 0/03^a$

مقادیر به صورت $\text{mean} \pm \text{SD}$ می باشند. میانگین ها با کد حروف مختلف انگلیسی، دارای تفاوت معنی دار نسبت به یکدیگر می باشند (one way ANOVA, Tukey test $P<0.05$).

بحث و نتیجه گیری

نتایج حاصل از این مطالعه نشان داد نانوذرات نقره باعث کاهش حجم کلیه، افزایش حجم گلومرول، جسمک کلیوی، تافت، غشای بومن، حجم فضای بینابینی و کاهش حجم فضای بومن و کاهش حجم لومن در پروکسیمال توبول و افزایش مالون دی آلدئید سرم و اوره سرم و کاهش ظرفیت آنتی اکسیدانی تام سرم خون شد. نانوذرات به علت اندازه فوق العاده کوچک خود به نظر می رسد با مشکل چندانی برای عبور از سد های فیزیولوژیکی درون بدن مواجه نیستند و بنا بر این به طور موثر از طریق جریان سیستم عروقی در بافت های بدن توزیع می گردند (۲۳).

بسیاری از مطالعات نشان می دهند که نقره آزاد شده از نانونقره در اکثر بافت ها از جمله کبد، کلیه، شش ها، طحال، مغز و خون توزیع می گردد. در سطح سلولی، نانوذرات نقره می تواند در غلظت های بالا باعث سمیت سلولی آشکار، از جمله اختلالات در مورفولوژی سلولی، افزایش نفوذپذیری غشا، کاهش قابل توجه رشد سلول و حتی مرگ سلول شود (۸). نتایج نشان داد که در بین تمام مواد بررسی شده، نانوذرات نقره با تظاهراتی مانند کاهش شدید عملکرد میتوکندری، افزایش نشت غشا، نکرزوزو القاء آپوپتوز از سمی ترین نانوذرات بودند (۴). افزایش سطح ROS ناشی از نانوسیلور ممکن است دلیلی برای موارد مشاهده شده آسیب سلولی و آپوپتوز باشد. تولید ROS و استرس اکسیداتیو ممکن است ناشی از ویژگی کاتالیزوری نانوذرات نقره باشد، در

اثر اختلال در عملکرد میتوکندری به وسیله نانوذرات نقره ایجاد شود یا ترکیبی از هر دو مکانیسم آن را تشکیل دهد (۲۴).

ROS قادر است با پروتئین، چربی و اسید نوکلئیک واکنش دهد، منجر به پراکسیداسیون لیپیدی در غشاهای زیستی شود که منجر به اثرات فرآیندهای آنزیمی از جمله فعالیت های پمپ یونی و خسارت DNA و در نتیجه مهار رونویسی و تعمیر شود. در نتیجه پراکسیداسیون لیپیدی اسیدهای چرب غیر اشباع در غشای زیستی از بین رفته و منجر به تخریب غشا سلول می شود (۲۵) که می تواند از دلایل کاهش حجم سلول ها و در نهایت کاهش حجم کلیه باشد.

محاسبه حجم گلومرول ها که به طور غیرمستقیم نشان دهنده سطح پالایش کننده است از اهمیت زیادی برخوردار است، بدین جهت تعیین تفاوت حجم کل گلومرول ها به عنوان شاخصی از سطح کل پالایش گلومرولی در نظر گرفته می شود (۲۶).

افزایش حجم در گلومرول ها به عنوان نماینده واحدهای ساختمانی و عملکردی کلیه، می تواند به منظور جبران عملکرد گلومرول های از دست رفته، و از سوی دیگر به منظور تطابق با شرایط جدید و دفع مواد سمی از بدن صورت گرفته باشد (۲۷).

استرس اکسیداتیو از طریق چند ساکاروز در ایجاد آسیب کلیوی نقش دارد. استرس اکسیداتیو اولاً از طریق افزایش بیان ژن فاکتور رشد اندوتلیال عروقی (VEGF) پودوسیت ها، سلول های اندوتلیال و سلول های

مزانژیال کلیه سبب افزایش نفوذپذیری گلوامرولی و دفع پروتئین از طریق ادرار می شود ثانیاً، باعث افزایش بیان ژن فاکتورهای رشد مختلف از جمله فاکتور رشد تبدیل کننده (TGF-B)، فاکتور رشد بافت همبند (CTGF) و فاکتور رشد مشتق از پلاکت ها (PDGF) در سلول های اندوتلیال گلوامرولی، سلول های مزانژیال، سلول های توبولار، پروکسیمال، فیبروبلاست ها و ماکروفاژها می شود (۲۸). این فاکتورهای رشد سبب افزایش بیان ژن پروتئین های کلاژن ماکروفاژها می شود. این فاکتورهای رشد سبب افزایش بیان ژن پروتئین های کلاژن نوع I، III، IV، V، VI، لامینین و فیبرونکتین می شوند و به این ترتیب باعث افزایش ماتریکس خارج سلولی و ضخیم شدن غشای پایه گلوامرولی می شوند. این اختلال می تواند دلیل افزایش حجم تافت و در نتیجه تورم و افزایش حجم گلوامرول، هم چنین ضخیم شدن غشای گلوامرول توسط نانوذرات نقره باشد (۲۹).

ROS مسئول فعال شدن آبشار کاسپاز هستند که نقش مهمی در مرگ برنامه ریزی شده سلول دارند. آپوپتوز به عنوان نتیجه استرس اکسیداتیو متوسط شناخته شده، در حالی که استرس اکسیداتیو شدید باعث ایجاد نکروز می شود. نکروز با التهاب مرتبط است و با تورم سلولی و تحلیل (لیز شدن سلولی)، مشخص می شود. در حالی که آپوپتوز یک فرآیند سلولی فعال است که منجر به تغییرات مورفولوژیکی سلول (یعنی انقباض)، پروکیدیگی سلول، تاول زدن غشا، فشردگی یا جمع شدگی هسته ای، قطعه قطعه شدن DNA می شود (۳۰، ۳۵). کاهش در حجم فضای بومن می تواند ناشی از تورم در سلول های موجود در سلول های موجود در کپسول بومن و افزایش حجم تافت باشد.

مطالعات رده های سلولی مختلف پستانداران، نشان داده است که نانو نقره فعالیت آنزیم های آنتی اکسیدان و پراکسیداسیون لیپیدها را تغییر می دهد. ترشح سیتوکین های التهابی و بیان ژن های پاسخ دهنده به استرس را افزایش می دهد (۸) در این مطالعه کاهش فضای لومن پروکسیمال توبول می تواند به دلیل تورم سلول های پوششی دیواره پروکسیمال توبول باشد که در نتیجه اثرات تخریبی نانوذرات نقره بر توبول ها و

نکروز و آپوپتوز حاشیه مسواکی سلول های اپی تلیومی پروکسیمال توبول به وجود آمده است. با افزایش غلظت نانوذرات نقره در بافت های در معرض نانوذرات نقره تجمع سلول های آماسی، پرخونی و نکروز دیده می شود (۲۵) لذا می توان افزایش حجم بافت بینابینی در گروه تیمار با نانوذرات نقره را نتیجه وجود سلول های آماسی و التهاب ایجاد شده توسط ROS در اثر وجود نانوذرات نقره دانست. در این تحقیق، مالون دی آلدئید سرم در گروه نانوذرات نقره افزایش یافت. پراکسیداسیون لیپیدها منجر به کاهش سیالیت غشاء و از بین رفتن ساختمان و عملکرد آن می شوند که در پاتوژنز بسیاری از بیماری ها دخالت دارد. محصول نهایی ناشی از پراکسیداسیون لیپیدها، مالون دی آلدئید (MDA=Malondialdehyde) می باشد. حضور MDA به عنوان شاخصی از آسیب های رادیکال های آزاد می باشد (۲۱). نتایج این بررسی نشان داد که نانوذرات نقره باعث افزایش میزان اوره سرم خون در گروه تیمار شده با نانوذرات نقره می شود ولی تغییری در میزان کراتینین این گروه در مقایسه با سایر گروه ها مشاهده نشد. اوره محصول تجزیه پروتئین ها می باشد. حدود ۹۰ درصد اوره تولید شده از طریق کلیه ها دفع می شود، در همین حال، کراتینین محصول زائد تولید شده از کراتینین عضلانی است، که در طول انقباض عضله استفاده می شود. کراتینین معمولاً به عنوان شاخص اندازه گیری عملکرد گلوامرولی می باشد. بنا بر این زمانی که نفرون ها و کاپیلاری دچار آسیب شوند، نیتروژن به خوبی نمی تواند از طریق کلیه دفع شود در نتیجه میزان نیتروژن خون افزایش یافته و به دنبال آن اوره خون بالا می رود و میزان کراتینین با این که در گروه نانوذرات افزایش داشته است اما معنی دار نبود و میزان کراتینین زمانی تغییر معنی دار پیدا می کنند که تقریباً پنجاه درصد بافت کلیه از بین رفته باشد. در شرایط عادی، مکانیسم های سم زدایی آنزیمی و غیر آنزیمی (به عنوان مثال، گلووتاتیون (GSH)، سوپر اکسید دسموتاز (SOD) و پراکسیدهای مانند کاتالاز) در درون سلول وجود دارند که با آسیب اکسیداتیو لیپیدها، پروتئین ها و DNA در مقابل ROS تولید شده مقابله می کنند (۹). در این بررسی میزان ظرفیت آنتی اکسیدانی

هستند و در هر دو شکل اکسید شده و کاهش یافته این کار را انجام می دهند که از ویژگی های متمایز کننده این ماده است(۱۱).

آلفا لیپوئیک اسید دارای خواص بازسازی، جذب و خنثی سازی رادیکال های آزاد می باشد در نتیجه موجب کاهش التهاب، تورم سلولی و استرس اکسیداتیو می شود. بنا بر این در گروه آلفا لیپوئیک اسید+نانوذرات نقره حجم گلوومرولوس کاهش یافته و به گروه کنترل نزدیک می شود.

نتایج این مطالعه به روشنی نشان داد نانووذرات نقره موجب آسیب اکسیداتیو در کلیه می شود و آلفا لیپوئیک اسید به عنوان یک آنتی اکسیدان قوی آسیب های وارده ناشی از نانووذرات نقره در بافت کلیه را کاهش می دهد. این حفاظت می تواند به دلیل وجود ترکیبات سرکوب کننده پراکسیداسیون لیپیدی و تولید رادیکال آزاد و هم چنین اثر ضد التهابی آن باشد.

سپاسگزاری

بدین وسیله از تمام کسانی که ما را در انجام این مطالعه یاری نمودند تشکر و قدردانی می شود.

کد اخلاق: ۳۱۱۳ص ۲/۹۷

References

- 1.Mody VV, Siwale R, Singh A, Mody HR. Introduction to metallic nanoparticles. J Pharm Bioal Sci 2010 2:282. doi:10.4103/0975-7406.72127
- 2.Khan I, Saeed K, Khan I. Nanoparticles properties applications and toxicities. Arabian J Chem2019; 12:908-31. doi:10.1016/j.arabjc.2017.05.011
- 3.Hofmann M, Grainger DW, Hofmann H. Nanoparticles in medicine current challenges facing inorganic nanoparticle toxicity assessments and standardizations. Nanomed Nanotechnol Biol Med2015; 11:1689-94. doi: 10.1016/j.nano.2015.05.005
- 4.Koller M, Saleh HM. Introductory chapter introducing heavy metals. 2th ed. Intech Open Publication.2018; P.201-7. doi: 10.5772/intechopen.74783
- 5.Zhang XF, Liu ZG, Shen W, Gurunathan S. Silver nanoparticles synthesis characterization properties applications and

تام سرم در گروه تیمار هم زمان نانووذرات نقره+آلفا لیپوئیک اسید و گروه تیمار با آلفا لیپوئیک اسید افزایش معنی دار نسبت به گروه تیمار نانووذرات نقره را نشان داد. در این مطالعه تیمار هم زمان آلفا لیپوئیک اسید+نانوذرات نقره در گروه تیمار آلفا لیپوئیک اسید+نانوذرات نقره توانست تاثیر منفی نانووذرات نقره در کلیه را کاهش و به حد طبیعی و به گروه کنترل نزدیک نماید.

آلفا لیپوئیک اسید یک ترکیب دی تیول سولفور دار است که در میتوکندری از اکتانوئیک اسید تولید می شود. بنا بر این یک نقش بسیار مهم در متابولیسم انرژی میتوکندریایی دارد. این ماده دارای وزن مولکولی کمی بوده و در آب و چربی قابل حل شدن است و در خون به پروتئین های پلاسما متصل شده و به صورت آزاد در خون قابل تشخیص نیست(۱۱). اثرات عمده این ماده به ویژگی های آنتی اکسیدانی آن مربوط می شود. خواص آنتی اکسیدانی این ترکیب در چهار ویژگی خلاصه می شود که عبارتند از (۱) مهار مستقیم رادیکال های آزاد اکسیژن(ROS)، (۲) کیلیت کردن یون های فلزات، (۳) بازسازی سایر آنتی اکسیدان ها و (۴) ترمیم آسیب های اکسیداتیو(۱۲). آلفا لیپوئیک اسید و دی هیدرو لیپوئیک اسید هر دو قادر به مهار انواع گونه های اکسیژن فعال

- therapeutic approaches. Int J Mole Sci 2016; 17:1534. doi:10.3390/ijms17091534
- 6.Habibian S, Shadnoush SH, Arabi M, Saffar B. [Evaluation of cell toxicity and protein expression induced by silver nanoparticles in sperm and testicles of Rats]. J Shahrekord Uni Med Sci2013; 15: 26-34. (Persian)
7. Matteis V. Exposure to inorganic nanoparticles routes of entry immune response biodistribution and in vitro in vivo toxicity evaluation. Toxics2017; 5:29. doi:10.3390/toxics5040029
- 8.Volker C, Oetken M, Oehlmann J. The biological effects and possible modes of action of nanosilver. Rev EnvironCont Toxicol 2013; 223: 81-106. doi:10.1007/978-1-4614-5577-6_4
- 9.Dakhil A. Biosynthesis of silver nanoparticle AgNPs using Lactobacillus and their effects on oxidativ stress biomarkers

- in Rats. *J King Saud Uni Sci* 2017; 29:462-7. doi.10.1016/j.jksus.2017.05.013
10. Gorąca A, Hukkolega H, Piechota A, Kleniewska P, Ciejka E, Skibska B. Lipoic acid biological activity and therapeutic potential. *Pharmacol Rep* 2011; 63:849-58. doi.10.1016/s1734-1140(11)70600-4
11. Packer L, Witt EH, Tritschler HJ. Alpha lipoic acid as a biological antioxidant. *Free Rad Biol Med* 1995; 19:227-50. doi.10.1016/0891-5849(95)00017-r
12. Shay KP, Moreau RF, Smith EJ, Smith AR, Hagen TM. Alpha lipoic acid as a dietary supplement molecular mechanisms and therapeutic potential. *Biochim Biophys Acta Gene Sub* 2009; 1790:1149-60. doi.10.1016/j.bbagen.2009.07.026
13. Almansour M, Jarrar Q, Battah A, Jarrar B. Morphometric alterations induced by the toxicity of variable sizes of silver nanoparticles. *Int J Morphol* 2015; 33: 544-552. doi.10.4067/S0717-9502201500200022.
14. Kim YS, Song MY, Park JD, Song KS, Ryu HR, Chung YH, et al. Subchronic oral toxicity of silver nanoparticles. *Part Fibre Toxicol* 2010; 7:1-11. doi. 10.1186/1743-8977-7-20
15. Armagan I, Bayram D, Candan IA, Yigit A, Celik E, Armagan HH, et al. Effects of pentoxifylline and alpha lipoic acid on methotrexate-induced damage in liver and kidney of Rats. *Environ Toxicol Pharmacol* 2015; 39:1122-31. doi. 10.1016/j.etap.2015.04.003
16. Carlos A. Mandarim de L. Stereological tools in biomedical research. *Anais Acad Brasileira Cien* 2003; 75: 469-86. doi.10.1590/s0001-37652003000400006
17. Murmu S, Shrivastava VK. Protective Action of an anti-oxidant vitamin C against bisphenol toxicity in *Cirrhinus mrigala*. *Turkish J Fish Aquat Sci* 2011; 11: 25-9. doi.10.4194/trjfas.2011.0104
18. Howard V, Reed M. Unbiased stereology: three dimensional measurements in microscopy. *Gar Sci* 2004. doi.10.1046/j.1469-7580.1999.194101536.x
19. Hoseini L, Roozbeh J, Sagheb M, Karbalaydoust S, Noorafshan A. [Nandrolone decanoate increases the volume but not the length of the proximal and distal convoluted tubules of the Mouse kidney]. *Micron* 2009; 40: 226-30. doi.10.1016/j.micron.2008.08.004. (Persian)
20. Buege JA, Aust S D. Microsomal lipid peroxidation. *Meth Enzymol Acad* 1978; 52: 302-10. doi. 10.1016/s0076-6879(78)52032-6
21. Esterbauer H, Cheeseman KH. Determination of aldehydic lipid peroxidation products: malonaldehyde and 4-hydroxynonenal. *Meth Enzymol Acad* 1990; 186: 407-21. doi.10.1016/0076-6879(90)86134-h
22. Benzie IF, Strain JJ. The ferric reducing ability of plasma as a measure of antioxidant power the FRAP assay. *Analyt Biochem* 1996; 239: 70-6. doi.10.1006/abio.1996.0292
23. Asare N, Instanes C, Sandberg WJ, Refsnes M, Schwarze P, Kruszewski M, et al. Cytotoxic and genotoxic effects of silver nanoparticles in testicular cells. *Toxicology* 2012; 291:65-72. doi. 10.1016/j.tox.2011.10.022
24. Prabhu S, Poulouse EK. Silver nanoparticles mechanism of antimicrobial action synthesis medical applications and toxicity effects. *Int Nano let* 2012; 2:32. doi.10.1186/2228-5326-2-32
25. Kimura H, Sawada T, Oshima S, Kozawa K, Ishioka T, Kato M. Toxicity and roles of reactive oxygen species. *Curr Drug Targ Inflam Allerg* 2005; 4: 489-95. doi.10.2174/1568010054526287
26. Akilesh S. Normal kidney function and structure. 1th ed. Uni Washington Seat USA .2014; P.2716-33. doi.10.1016/B978-0-12-386456-7.05402-2
27. Heidari Z, Mahmoudzadehsagheb HR, Dezfoulan AR, Barbarestani M, Noori SMH. [A stereological analysis of renal glomeruli following chronic lead intoxication in Rat during a continuous period of 8 weeks]. *Acta Med Iranica* 2002; 40: 73-8. (Persian)
28. Forbes JM, Cooper ME, Oldfield MD, Thomas MC. Role of advanced glycation end products in diabetic nephropathy. *J Am Soc Nephrol*. 2003; 14: 254-8. doi.10.1097/01.asn.0000077413.41276.17
29. Yamagishi SI, Imaizumi T. Diabetic vascular complications: pathophysiology, biochemical basis and potential therapeutic strategy. *Curr Pharmaceut Des* 2005; 11: 2279-99. doi. 10.2174/1381612054367300

30.Valencia A, Morán J. Reactive oxygen species induce different cell death mechanisms in cultured neurons. Free Rad

Biol Med 2004; 36:1112-25.
doi.10.1016/j.freeradbiomed.2004.02.013

◆ Stereological Study of the Protective Effect of Alpha-Lipoic Acid on Kidney Tissue following Toxicity with Silver Nanoparticles in NMRI Mice

Shariatzadeh S¹*, Goudarzi M¹

(Received: January 05, 2020

Accepted: 22 June 2020)

Abstract

Introduction: Today, with the advancements in technology and the use of silver nanoparticles (AgNPs) in various products, serious concerns have been raised about the use of this substance. This study aimed to determine the effect of Alpha Lipoic Acid (ALA) as a potent antioxidant against the toxicity of AgNPs on kidney tissue of NMRI mice.

Materials & Methods: In this experimental study, 24 adult male NMRI mice with a mean weight of 36 ± 2 g were randomly allocated into four groups of control, AgNPs (500 mg/kg/day), ALA (100 mg/kg/day), and AgNPs+ALA. Subsequently, they were treated orally for 35 days and sacrificed. The left kidney was taken out, fixed, sectioned, processed, and stained using the hematoxylin-eosin method. Following that, the biochemical and stereological parameters of the kidney, such as the volume calculation of its various components were measured in this study. The data were analyzed in SPSS software (version 16).
Ethics code: P/2/97s3113

Findings: In this study, there was a significant increase in the mean volume of the renal corpuscle ($P < 0.005$), glomerulus ($P < 0.001$), Taft ($P < 0.001$), and Bowman capsule membrane ($P < 0.001$); however, a significant decrease was observed in the mean total volume of Bowman capsule space ($P < 0.001$) and proximal tubule lumen volume ($P < 0.05$) in the AgNPs group, compared to the control group. The level of urea and malondialdehyde ($P < 0.001$) was increased in the AgNPs group, compared to the control group. In addition, total antioxidant capacity ($P < 0.001$) showed a significant decrease.

Discussions & Conclusions: The ALA has a protective role in ameliorating kidney damage caused by silver nanoparticles.

Keywords: Alpha lipoic acid, Kidney, NMRI Mice, Silver nanoparticles, Stereology

1. Dept of Biology, Faculty of Science, Arak University, Arak, Iran

* Corresponding author Email: s-shariatzadeh@araku.ac.ir