

تأثیر عصاره گیاه فنل بر بهبود اختلالات حافظه ایجاد شده در مدل تجربی بیماری الزایمر القاء شده با بتا آمیلوئید در موش های صحرایی نر

دلارام اسلیمی اصفهانی^{۱*}، شهربانو عریان^۱، مریم خسروی^۱، فرهاد ولیزادگان^۲

(۱) گروه علوم جانوری، دانشکده علوم زیستی، دانشگاه خوارزمی، تهران، ایران
(۲) گروه زیست شناسی، دانشکده علوم پایه، دانشگاه مازندران، بابل، ایران

تاریخ دریافت: ۹۶/۱۰/۱۶

تاریخ پذیرش: ۹۷/۳/۷

چکیده

مقدمه: بیماری آلزایمر یکی از شایع ترین اختلالات نورودژنراتیو است. با توجه به این که اثر حفاظت عصبی گیاه فنل (*Foeniculum vulgare*) گزارش شده است، در این مطالعه به بررسی اثر عصاره این گیاه بر بهبود یادگیری و حافظه در مدل آلزایمری موش صحرایی پرداخته شده است.

مواد و روش ها: در این آزمایش از موش صحرایی نر نژاد ویستار استفاده شد که به شش گروه تقسیم شدند. گروه کنترل، گروه حلال، گروه بتا آمیلوئید (۴۰-۱) و سه گروهی که عصاره گیاه فنل را در دوز های ۷۵، ۱۴۰ و ۲۵۰ میلی گرم بر کیلوگرم وزن بدن، به صورت درون صفاقی به مدت ۷ روز قبل و سه هفته بعد از تزریق دو طرفه داخل بطنی بتا آمیلوئید دریافت کردند. برای مطالعه رفتاری از دستگاه شاتل باکس استفاده شد و برای مطالعات بافت شناسی رنگ آمیزی هماتوکسیلین-انوزین و نیسل انجام شد.

یافته های پژوهش: تیمار گروه آلزایمری با دوز ۱۴۰ میلی گرم بر کیلوگرم عصاره گیاه فنل توانست شاخص های رفتاری را در روش سنجش حافظه احترازی غیر فعال نسبت به گروه شم افزایش دهد ($P < 0.001$). مطالعات میکروسکوپ نوری نشان دهنده کاهش شدید میزان آسیب بافتی و افزایش تعداد نیسل بادی های رنگ آمیزی شده ناحیه CA1 هیپوکامپ در گروه تیمار شده آلزایمری با دوز میلی گرم ۱۴۰ عصاره گیاه فنل به ویژه در لایه پیرامیدال بود.

بحث و نتیجه گیری: در این تحقیق تزریق عصاره گیاه فنل اثر حفاظت عصبی علیه بیماری آلزایمر القایی توسط بتا آمیلوئید (۴۰-۱) را نشان می دهد. احتمالاً بهبود مشاهده شده، با خاصیت آنتی اکسیدانی، ضدالتهابی و شبه استروژنی این گیاه در ارتباط است.

واژه های کلیدی: بتا آمیلوئید، حافظه احترازی غیر فعال، شاتل باکس، آلزایمر، موش صحرایی

* نویسنده مسئول: گروه علوم جانوری، دانشکده علوم زیستی، دانشگاه خوارزمی، تهران، ایران

Email: eslimid@yahoo.com

Copyright © 2018 Journal of Ilam University of Medical Science. This is an open-access article distributed under the terms of the Creative Commons Attribution international 4.0 International License (<https://creativecommons.org/licenses/by-nc/4.0/>) which permits copy and redistribute the material, in any medium or format, provided the original work is properly cited.

مقدمه

بیماری آلزایمر شایع ترین بیماری تخریب کننده عصبی (neurodegenerative) در میان سالمندان است (۱). مبتلایان به این بیماری اغلب از تغییرات شخصیتی و رفتاری رنج می برند. در مراحل اولیه این بیماری یکی از علائمی که مشاهده می شود از دست دادن حافظه است. یعنی حوادث اخیر را به سختی به یاد می آورد، اگر این بیماری پیشرفت کند، سایر اختلالات شناختی شامل: عدم آگاهی از زمان و مکان، گیجی، بی قراری، اضطراب، هذیان، افسردگی و بی خوابی مشاهده می شود و عملکردهای فرد را در فعالیت های روزمره زندگی مختل می نماید. پیشرفت این علائم عمدتاً باعث کاهش عملکردهای بدنی و نهایتاً مرگ می شود (۲،۳).

آمیلوئیدبتا (β -amyloid) نقش مهمی را در ایجاد و پیشرفت آلزایمر دارد. رسوبات آمیلوئیدبتا در محیط خارج سلولی در اطراف عروق مغزی به صورت پلاک و پراکنده دیده می شوند و در داخل نورون ها و در فواصل آن ها رسوب می کند، آمیلوئیدبتا موجب بروز التهاب و واکنش استرس اکسیداتیو می شود که متعاقباً کاهش نورون ها در نواحی قشر مغز و هیپوکامپ را به دنبال خواهد داشت. وجود کلافه های نوروفیبریلی تائو در بافت مغز از دیگر خصوصیات این بیماری است. هم چنین اتساع بطن ها و آتروفی قشر پیشانی، گیجگاهی، آهیانه، هیپوکامپ و آمیگدال از دیگر ویژگی های بیماری آلزایمر است (۳،۴). استرس اکسیداتیو نقش مهمی در ایجاد آلزایمر دارد. تولید اکسیژن فعال (reactive oxygen species (ROS)) که منجر به استرس اکسیداتیو می شود، قبل از ایجاد علائم پاتولوژیک (پلاک های β و کلافه های نوروفیبریلی) ایجاد می شود. تولید ROS از طریق مسیره های مختلف، باعث آسیب بافتی می شود، در صورتی که سیستم دفاعی آنتی اکسیدانی سلول ضعیف باشد این آسیب بیشتر می شود. بنا بر این درمان با مواد آنتی اکسیدان می تواند در پیشگیری از آسیب بافتی و بهبود نورونی موثر باشد (۱). هیپوکامپ ساختار مغزی مهمی به لحاظ نقش آن در حافظه می باشد و هم چنین جزئی از سیستم لیمبیک است که در

وضعیت های عاطفی و نباتی دخالت دارد (۵). بررسی های انجام شده، اهمیت بسیار زیاد تأثیر هورمون های گنادی بر مغز را بیان می دارند. استروژن روی اعمال شناختی، فرآیندهای یادگیری، شکل گیری حافظه، گشاد شدن عروق، رگزایی، و حفاظت نورونی در برابر آلزایمر و فرآیند پیری، سخته مغزی و شیوزوفرنی اثرگذار است (۶،۷). ترکیبات استروژن به صورت استرادیول، استرون و استریول تاثیرگذار هستند. استرادیول مهم تر از بقیه بوده و در تمایز و عمل نورون های هیپوکامپ و در یادگیری و حافظه تأثیر داشته و از آپوپتوز سلول ها جلوگیری می کند و مانع تخریب نورون های CA_1 بعد از آسیب اسکیمیک می شود (۸).

گیاه فنل با نام علمی *Foeniculum vulgare* Mill از خانواده Apiaceae است. این گیاه بومی نواحی مدیترانه ای است اما در مناطق دیگر مانند ژاپن، روسیه، هند و چین کاشته می شود (۹،۱۰). فنل به عنوان یک فیتو استروژن شناخته می شود. فیتواستروژن ها مواد شیمیایی گیاهی هستند که خاصیت مشابه استروژن های انسانی و جانوری دارند (۱۱). از میان گروه های فیتو استروژن ها، ایزوفلاون ها از لحاظ ساختمان و عملکرد بیشترین شباهت را به استروژن ها دارند. ویژگی بارز فیتواستروژن ها افزایش فعالیت استروژنیک، در مواقع پایین بودن استروژن و یا کاهش فعالیت استروژنی است (۱۲). فیتواستروژن ها در اتصال با گیرنده های استروژن رقابت کرده و فعالیت استروژنی ضعیفی را از خود نشان می دهند. فنل به واسطه وجود ترکیبی به نام ترانس آنتول که خاصیت استروژنی آن گزارش شده است در گروه فیتواستروژن ها قرار می گیرد (۱۳). از این رو احتمال می رود درمان با موادی که اثرات استروژنی داشته باشند در پیشگیری از آسیب بافتی و بهبود بیماری های تخریب کننده عصبی موثر باشد. بنا بر این در این تحقیق به بررسی اثر عصاره گیاه فنل بر بهبود اختلالات حافظه ایجاد شده در هیپوکامپ پرداخته شد.

مواد و روش ها

در این مطالعه از موش های صحرایی نر نژاد ویستار با وزن ۲۲۰-۱۸۰ گرم استفاده شد که در محیط

کنترل شده (دمای ۲۴-۲۲ درجه سانتی گراد، رطوبت ۴۵-۵۰ درصد و چرخه ۱۲ ساعت روشنایی/تاریکی)، با دسترسی آزاد به آب و غذا نگهداری شدند. موش ها به صورت تصادفی به ۶ گروه و (در هر گروه هشت موش) تقسیم شدند.

گروه کنترل: شامل حیوانات سالم (بدون عمل جراحی، القاء آلزایمر و تیمار دارویی) بودند که در شرایط یکسان با دیگر گروه ها نگهداری شدند.

گروه بتآمیلوئید (Aβ): تحت جراحی با استرئوتکس قرار گرفته و بتآمیلوئید (سیگما-آلدریج کد A9810) را درون بطنی دریافت کردند (۳).

گروه حلال: تحت جراحی با استرئوتکس قرار گرفته و بتآمیلوئید را درون بطنی دریافت کرده و نرمال سالین را درون صفاقی دریافت کردند.

گروه تیمار: این گروه بتآمیلوئید و عصاره فنل را در سه دوز مختلف (۷۰، ۱۴۰ و ۲۵۰ میلی گرم/کیلوگرم) داخل صفاقی هفت روز قبل از دریافت بتآمیلوئید و ۲۱ روز بعد از دریافت بتآمیلوئید یک روز درمیان دریافت کردند.

برای تهیه عصاره، دانه های گیاه فنل از مرکز ذخایر ژنتیکی ایران در کرج تهیه شد. دانه گیاه فنل با استفاده از آسیاب برقی آسیاب و پودر شد. سپس پودر دانه فنل در الکل ۷۰ درصد به مدت ۴۸ ساعت خیسانده شد. در طی این مدت زمان دستگاه شیکر به طور مداوم در حال هم زدن و تکان دادن بود، در مرحله بعد توسط کاغذ صافی Watman فیلتر شد و با استفاده از دستگاه روتاری (تقطیر در خلاء) حلال عصاره خارج گردید.

جراحی استریوتاکس: در ابتدا موش ها با تزریق درون صفاقی ترکیب کتامین هیدروکلراید و زایلین (با نسبت ۵ کتامین هیدروکلراید به ۱ زایلین) مطابق با وزن بیهوش شدند. سپس حیوان در دستگاه استریوتاکس قرار گرفت و با استفاده از اطلس پاکسینوس کانول گذاری در ناحیه بطن با مختصات قدامی-خلفی: ۰/۸- میلی متر، میانی-جانبی: $\pm 1/4$ میلی متر و پشتی-شکمی: ۳ میلی متر انجام شد و بتآمیلوئید تزریق گردید (۱۴).

ارزیابی حافظه احترازی غیر فعال: برای ارزیابی حافظه احترازی غیر فعال از دستگاه شاتل باکس استفاده شد که دارای دو محفظه هر یک با طول و عرض ۲۰ و ارتفاع ۳۰ سانتی متر بود. یکی از این محفظه ها به رنگ سفید و دیگری به رنگ سیاه می باشد و توسط یک درب گیوتینی از هم جدا می گردند. در کف محفظه تاریک میله های شوک دهنده از جنس استیل ضد زنگ وجود دارد که شوک به مدت سه ثانیه به میزان یک میلی آمپر به وسیله یک استیمولاتور توسط آن ها به دست و پای حیوان وارد می گردد.

این آزمایش در دو روز پشت سر هم انجام می شود. روز اول یا روز آموزش، شامل آموزش دادن حیوان در دستگاه می باشد و روز دوم یا روز آزمون، شامل بررسی یا سنجش میزان حافظه حیوانات آموزش دیده است. در روز آموزش، هر حیوان در محفظه سفید دستگاه قرار می گیرد و پس از گذشت پنج ثانیه درب گیوتینی باز می شود. مدت زمانی که حیوان برای ورود به بخش تاریک دستگاه صبر می کند، ثبت می گردد. با توجه به تمایل موشها برای ورود به بخش تاریک در نهایت حیوان وارد بخش تاریک دستگاه می شود. حیواناتی که بیش از ۱۰۰ ثانیه از داخل شدن به درون بخش تاریک، خودداری کردند، از ادامه آزمایش ها حذف شدند. پس از ورود حیوان به بخش تاریک درب بسته شده و پس از گذشت ۲۰ ثانیه از دستگاه خارج می شود. ۳۰ دقیقه بعد حیوان مجدداً درون محفظه روشن قرار می گیرد و پس از ۵ ثانیه درب باز شده، مدت زمان تاخیر ورود حیوان به بخش تاریک ثبت می گردد. پس از ورود حیوان درب بسته شده و تحریک الکتریکی به مدت ۳ ثانیه وارد می شود. ۲۰ ثانیه بعد از شوک، حیوان به قفس نگهداری، منتقل می گردد. دو دقیقه بعد مجدداً حیوان را در محفظه روشن قرار داده و میزان تاخیرش در ورود به محفظه سیاه ثبت می گردد. اگر تاخیر حیوان بیشتر از ۱۲۰ ثانیه باشد، نشان دهنده این است که یادگیری اجتنابی غیر فعال شکل گرفته است. ۲۴ ساعت بعد از آموزش، مرحله آزمون برای سنجش حافظه طولانی مدت انجام می گیرد. به این صورت که هر موش

بنفش-آبی دیده می شوند. این رنگ آمیزی معمولاً برای شناسایی نکروز در بافت مغز و طناب نخاعی استفاده می شود. به منظور شمارش نورون ها، از نرم افزار Olysiabioreport استفاده شد.

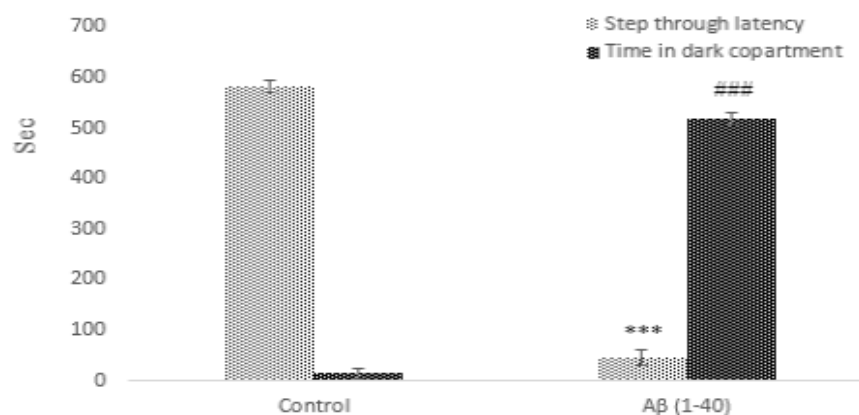
تجزیه و تحلیل داده ها: داده های به دست آمده توسط نرم افزار SPSS و با استفاده از آزمون آنالیز واریانس ANOVA و هم چنین T-test تجزیه تحلیل گردیدند. به دنبال P معنادار آنالیز (Post (Tukey-test) hoc برای مقایسه بین گروه ها استفاده شد. $P < 0.05$ بین گروه های آزمایشی از لحاظ آماری معنادار تلقی گردید. نمودارها با استفاده از نرم افزار Sigma plat رسم شدند.

یافته‌های پژوهش

نتایج آزمون رفتاری یادگیری اجتنابی غیر فعال: نتایج نشان دادند تاخیر زمانی برای اولین ورود به اتاق تاریک در موش های القائی آلزایمری در مقایسه با کنترل کاهش معنی داری داشت و هم چنین مدت زمان ماندن در خانه تاریک در موش های القائی آلزایمری در مقایسه با کنترل افزایش معنی داری ($P < 0.001$) را نشان داد (نمودار شماره ۱).

در محفظه روشن دستگاه قرار داده و پس از ۵ ثانیه درب باز می شود. سپس مدت زمان تاخیر ورود حیوان به محفظه تاریک ثبت می گردد. در این مرحله حیوان هیچ گونه شوک الکتریکی دریافت نمی کند. در این آزمایش ها سقف زمانی برای توقف موش در محفظه روشن حداکثر ۶۰۰ ثانیه بود. موشی که به یاد می آورد در بخش تاریک دستگاه، شوک دریافت کرده است، تمایلش را برای ورود به این بخش مهار نموده و از ورود به آن اجتناب می کند. کاهش تاخیر در ورود به بخش تاریک نشان دهنده تضعیف حافظه است و افزایش زمان تاخیر نشان دهنده بهبود حافظه می باشد (۱۵).

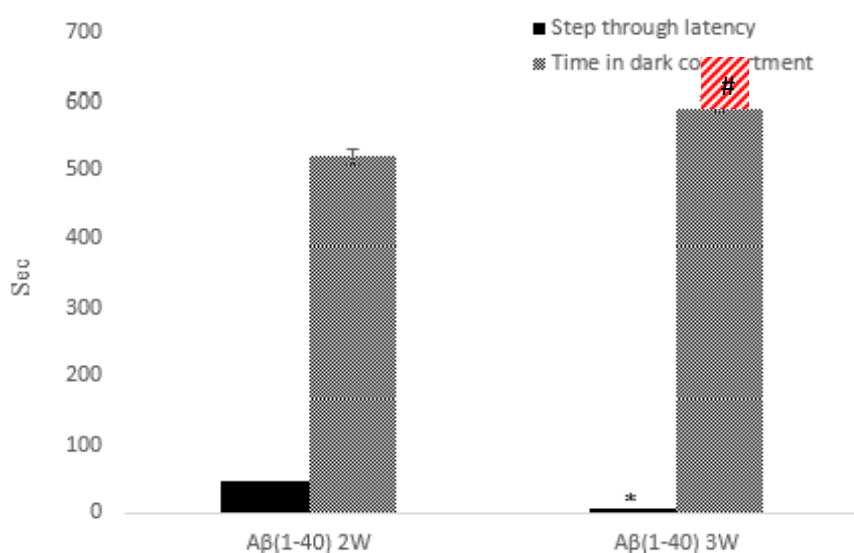
مطالعات بافت شناسی: پس از انجام آزمون رفتاری، مغز خارج گردید و تثبیت شد. سپس مراحل آبیگری، شفاف سازی و قالب گیری انجام شدند و با استفاده از میکروتوم (Cambridge Medical Instruments, United Kingdom) برش هایی با ضخامت ۵ میکرون تهیه شد. نمونه ها روی لام قرار گرفتند و سپس با همتوکسیلین-اوتوزین رنگ آمیزی شدند. هم چنین در این مطالعه از رنگ آمیزی نیسل برای رنگ آمیزی اجسام نیسل در سیتوپلاسم نورون ها استفاده شد که در این روش اجسام نیسل به رنگ



نمودار شماره ۱. مقایسه تاخیر زمانی برای اولین ورود و مدت زمان ماندن در اتاق تاریک دو هفته پس از دریافت پپتید Aβ (1-40)، بین گروه کنترل و گروه (Aβ (1-40)) (n=8). $P < 0.001$ ###

تاخیر زمانی برای اولین ورود به اتاق تاریک در موش های آلزایمری در هفته سوم در مقایسه با موش های القائی آلزایمری هفته دوم، کاهش معنی داری ($P < 0.05$) داشت و هم چنین مدت زمان ماندن در اتاق تاریک در موش های آلزایمری

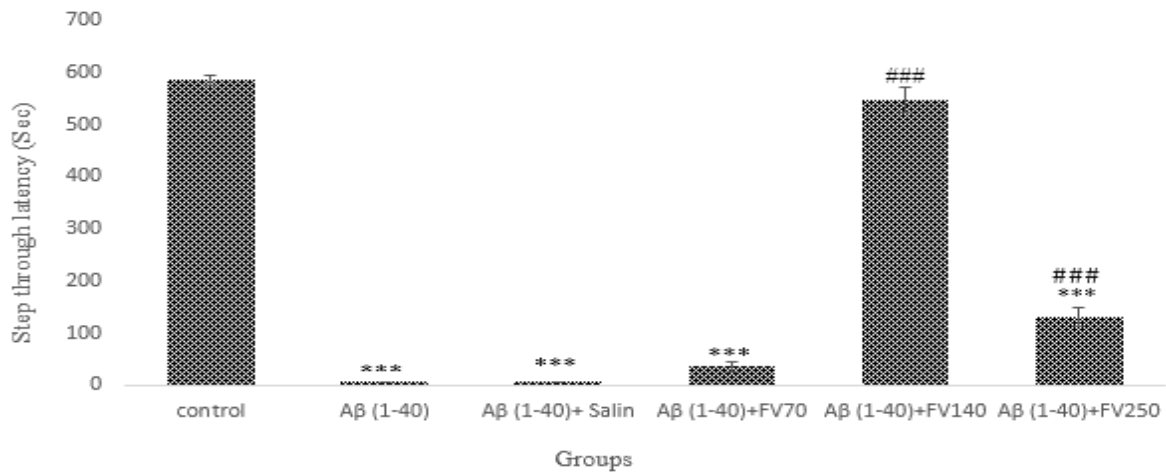
هفته سوم در مقایسه با موش های القائی آلزایمری هفته دوم افزایش معنی داری ($P < 0.05$) داشت که نشان دهنده افزایش اختلالات حافظه است (نمودار شماره ۲).



نمودار شماره ۲. مقایسه تاخیر زمانی برای اولین ورود به اتاق تاریک و مدت زمان ماندن در اتاق تاریک بین دو گروه القائی آلزایمری در هفته دوم و سوم پس از دریافت پپتید Aβ (1-40)، ($P < 0.05$ *)، ($P < 0.05$ ##).

گروه های القائی آلزایمر تیمار شده با عصاره هیدروالکلی گیاه فنل با دوز های ۷۰ و ۲۵۰ میلی گرم بر کیلوگرم وزن بدن، نسبت به گروه کنترل کاهش معنی داری داشت، لیکن گروه القائی آلزایمر تیمار شده با عصاره هیدروالکلی گیاه فنل با دوز ۱۴۰ میلی گرم بر کیلوگرم وزن بدن موش، در مقایسه با گروه کنترل تفاوت معنی داری را نشان نمی دهد. هم چنین گروه های القائی آلزایمر تیمار شده با عصاره

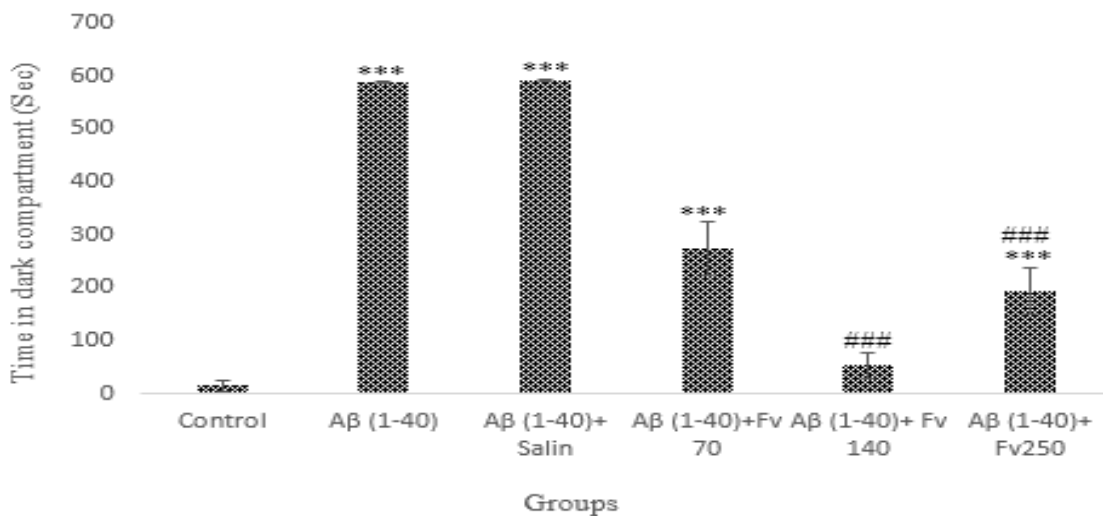
هیدروالکلی گیاه فنل با دوزهای ۱۴۰ و ۲۵۰ میلی گرم بر کیلوگرم وزن بدن، در مقایسه با گروه القائی آلزایمر افزایش معنی داری را در زمان تاخیری ورود به اتاق تاریک داشت، لیکن گروه القائی آلزایمر تیمار شده با عصاره هیدروالکلی گیاه فنل با دوز ۷۰ میلی گرم بر کیلوگرم وزن بدن موش، نسبت به گروه القائی آلزایمر تفاوت معنی داری را نشان نمی دهد ($P < 0.001$) (نمودار شماره ۳).



نمودار شماره ۳. مقایسه تاخیر زمانی ورود به اتاق تاریک در گروه‌های مختلف (***) $P < 0.001$ تفاوت با گروه کنترل، (#### $P < 0.001$) تفاوت با گروه القائی آلزایمر.

گیاه فنل با دوز ۷۰ میلی گرم بر کیلوگرم وزن بدن موش، در مقایسه با گروه القائی آلزایمر در مدت زمان ماندن در اتاق تاریک تفاوت معنی داری نداشت. گروه‌های القائی آلزایمر تیمار شده با عصاره هیدروالکلی گیاه فنل با دوزهای ۱۴۰ و ۲۵۰ میلی گرم بر کیلوگرم وزن بدن موش، نسبت به گروه القائی آلزایمر در مدت زمان ماندن در اتاق تاریک کاهش معنی داری را نشان می‌دهند ($P < 0.001$) (نمودار شماره ۴).

گروه‌های القائی آلزایمر تیمار شده با عصاره هیدروالکلی گیاه فنل با دوز ۷۰ و ۲۵۰ میلی گرم بر کیلوگرم وزن بدن موش، افزایش معنی داری با گروه کنترل داشت. لیکن گروه القائی آلزایمر تیمار شده با عصاره هیدروالکلی گیاه فنل با دوز ۱۴۰ میلی گرم بر کیلوگرم وزن بدن موش، در مقایسه با گروه کنترل تفاوت معنی داری را نشان نمی‌دهد. در گروه شم نیز در مقایسه با گروه القائی آلزایمر در مدت زمان ماندن در اتاق تاریک تفاوت معنی داری مشاهده نمی‌شود. گروه القائی آلزایمر تیمار شده با عصاره هیدروالکلی



نمودار شماره ۴. مقایسه مدت زمان ماندن در اتاق تاریک در گروه‌های مختلف (***) $P < 0.001$ تفاوت نسبت به گروه کنترل، (#### $P < 0.001$) تفاوت نسبت به گروه القائی آلزایمر.

بررسی های بافت شناسی

نتایج بررسی هیستوپاتولوژیک هماتوکسیلین & ائوزین: مشاهدات میکروسکوپی نشان دهنده تغییرات بافتی در ناحیه CA₁ هیپوکامپ در گروه حیوانات القائی آلیزایمری بود. در موش های القائی آلیزایمر کاهش تراکم نورون های تشکیل دهنده ناحیه CA₁ هیپوکامپ و هم چنین در بافت هتروکروماتینه شدن و ائوزینه شدن مشاهده می شود. هتروکروماتینه شدن با توجه به این نکته است که سلول ها قبل از مرگ حالت پروکیده شدن را در هسته نشان می دهند و از آن جایی که در آلیزایمر عوامل التهابی در بافت افزایش می یابد تجمع میکروگلیاها (ائوزینه شدن) مشاهده می شود (شکل شماره ۱).

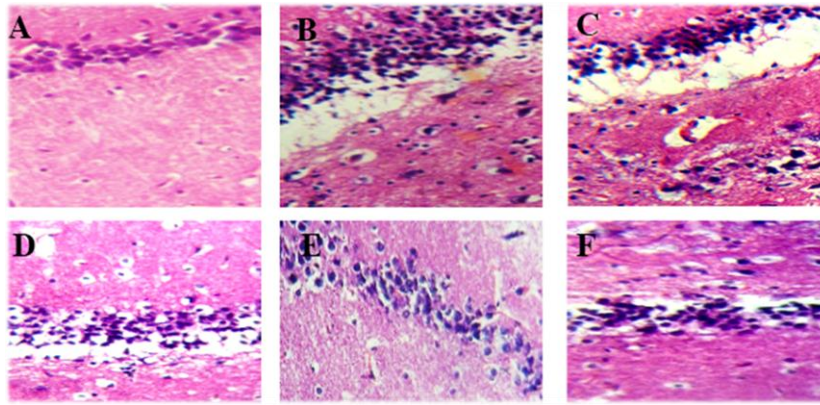
تصاویر نشان می دهد که هیچ تغییری در بافت CA₁ هیپوکامپ در گروه کنترل دیده نمی شود در صورتی که در گروه القائی آلیزایمر فاصله گرفتن سلول ها به دلیل نکروز و آمورف شدن هسته سلول ها در ناحیه CA₁ هیپوکامپ قابل رویت است. هم چنین انسجام بافتی که در گروه کنترل وجود دارد در گروه القائی آلیزایمر دیده نمی شود. یافته های این مطالعه نشان می دهد که پپتید (1-40) A β می تواند باعث افزایش آسیب بافتی، نکروز و تخریب نورونی در ناحیه CA₁ هیپوکامپ شود (شکل شماره ۱-A و C).

مشاهده تصاویر گروه های مختلف نشان می دهد که در گروه شم نیز مشابه گروه القائی آلیزایمر، نکروز بافتی و آمورف شدن هسته سلول ها در ناحیه CA₁ هیپوکامپ را دارا است. در این گروه به دلیل کاهش انسجام بافتی نسبت به گروه کنترل تخریب نورونی زیادی دیده می شود.

در تصویر بافتی گروه تیمار شده با دوز (۷۰ میلی گرم/کیلوگرم) از عصاره هیدروالکلی دانه گیاه فتل، نکروز بافتی و تخریب نورونی و در نتیجه کاهش انسجام بافتی در ناحیه CA₁ هیپوکامپ نسبت به گروه کنترل مشاهده می شود که نشان دهنده بی اثر بودن این دوز از عصاره در بهبود آسیب بافتی ناشی از A β (1-40) است (شکل شماره ۱-B).

گروه تیمار شده با دوز (۱۴۰ میلی گرم/کیلوگرم) از عصاره هیدروالکلی دانه گیاه فتل مشابه با گروه کنترل دارای انسجام بافتی در ناحیه CA₁ هیپوکامپ است و تغییر چندانی نسبت به گروه کنترل در بافت آن دیده نمی شود که نشان از موثر بودن این دوز از عصاره در بهبود آسیب بافتی ناشی از پلاک های بتا آمیلوئیدی است (شکل شماره ۱-E).

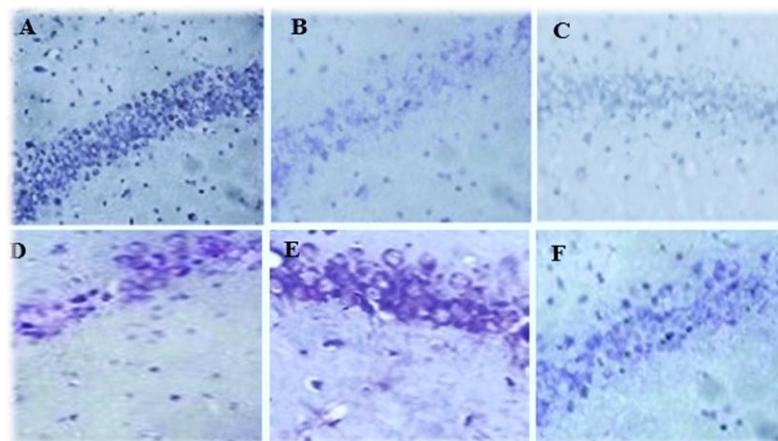
در گروه تیمار شده با دوز (۲۵۰ میلی گرم/کیلوگرم) از عصاره هیدروالکلی دانه گیاه فتل در مقایسه با گروه کنترل، تا حدودی کاهش انسجام بافتی در ناحیه CA₁ هیپوکامپ مشاهده شد که البته این کاهش نسبت به گروه تیمار شده با دوز (۷۰ میلی گرم/کیلوگرم) کمتر است که نشان دهنده تاثیر کمتر این دوز از عصاره در بهبود آسیب بافتی ناشی از A β (1-40) است. از طرفی علی رغم انتظار، مشاهدات نشان دهنده انسجام بافتی کمتر دوز (۲۵۰ میلی گرم/کیلوگرم) از عصاره نسبت به دوز (۱۴۰ میلی گرم/کیلوگرم) می باشد و هم چنین میزان نکروز بافتی و آمورف شدن هسته سلول های عصبی در گروه تیمار شده با دوز (۲۵۰ میلی گرم/کیلوگرم) نشان دهنده تاثیر کمتر این دوز عصاره در بهبود آسیب بافتی ناشی از A β (1-40) می باشد (شکل شماره ۱-E، D و F).



شکل شماره ۱. مقایسه فتومیکروگراف های رنگ آمیزی H&E ناحیه CA1 هیپوکامپ در گروه کنترل (A)، گروه دریافت کننده $A\beta$ (1-40) (B)، گروه شم، گروه تیمار شده با دوز FV 70 (mg/kg) (فنل) (D)، گروه تیمار شده با دوز (E) (mg/kg) FV 140 گروه تیمار شده با دوز FV 250 (mg/kg) (F). (بزرگ نمایی $\times 400$). فلش سیاه نشان دهنده نکروز ایجاد شده می باشد.

مقایسه بررسی های بافتی ناحیه CA1 هیپوکامپ گروه های مختلف نشان می دهد که در گروه شم مشابه گروه دریافت کننده پپتید $A\beta$ (1-40) تراکم نورونی نسبت به گروه کنترل کاهش معنی داری داشت. میزان تراکم نورونی در گروه تیمار شده با دوز (۷۰ میلی گرم/کیلوگرم) عصاره دانه گیاه فنل در مقایسه با گروه کنترل نیز تفاوت معنی داری دارد و هم چنین میزان تراکم نورونی این گروه نسبت به گروه القائی آلزایمر تفاوت معنی داری ندارد (شکل شماره ۲).

نتایج بررسی هیستوپاتولوژیک کریزل ویوله (نیسل): در بررسی هیستوپاتولوژیک با رنگ آمیزی نیسل، در گروه کنترل در ناحیه CA1 هیپوکامپ نورون های هرمی با هسته های گرد، هستک های برجسته و سیتوپلاسم واضح قابل مشاهده اند. در گروه بتا آمیلوئید اندازه نورون ها کوچک تر، هسته ها چروکیده، هستک ها غیر واضح و محدوده سیتوپلاسمی سلول نیز در بیشتر موارد خوب مشخص نبود و در مجموع تراکم سلولی از گروه کنترل به طور معنی داری بسیار کمتر بود.



شکل شماره ۲. مقایسه فتومیکروگراف های رنگ آمیزی نیسل ناحیه CA1 هیپوکامپ در گروه های مختلف. گروه کنترل (A)، گروه دریافت کننده $A\beta$ (1-40) (B)، گروه شم، گروه تیمار شده با دوز FV 70 (mg/kg) (فنل) (D)، گروه تیمار شده با دوز (E) (mg/kg) FV 140 گروه تیمار شده با دوز FV 250 (mg/kg) (F). (بزرگ نمایی $\times 400$). فلش سیاه نشان دهنده کاهش تراکم نورونی است.

بحث و نتیجه گیری

این مطالعه به منظور بررسی اثرات گیاه فنل بر روی بیماری آلزایمر القاء شده از طریق تزریق داخل بطن مغزی داروی پپتید (1-40) $A\beta$ انجام شد. این تحقیق نشان داد که تزریق داخل صفاقی عصاره هیدروالکلی دانه گیاه فنل در بهبود علائم آلزایمر القائی تاثیر دارد. مهم ترین یافته های حاضر به این شرح است که گروه های تیمار شده با عصاره دانه گیاه فنل به نسبت میزان عصاره دریافتی در مقایسه با گروه بتاآمیلوئید در زمان تاخیری ورود به اتاق تاریک تفاوت معنی دار (۱۴۰ و ۲۵۰ میلی گرم/کیلوگرم) و بی معنی (۷۰ میلی گرم/کیلوگرم) داشتند. هم چنین موش های صحرایی تیمار شده با عصاره گیاه فنل در مقایسه با گروه بتاآمیلوئید در مدت زمان ماندن در اتاق تاریک تفاوت معنی دار (۱۴۰ و ۲۵۰ میلی گرم/کیلوگرم) و بی معنی (۷۰ میلی گرم/کیلوگرم) داشتند. اثر دوز ۲۵۰ میلی گرم/کیلوگرم از ۱۴۰ میلی گرم/کیلوگرم کمتر بود که شاید به این دلیل است که دوز بالاتر این گیاه با کاهش قندخون باعث ایجاد اختلال در حافظه می شود (۱۶). مطالعات قبلی که روی موش های صحرایی انجام گرفته است، نشان داده اند که تزریق داخل مغزی (1-40) $A\beta$ منجر به اختلال در حافظه و یادگیری می شود. مطالعات نشان می دهند که پپتید $A\beta$ باعث القاء استرس اکسیداتیو شامل پراکسیداسیون لیپیدها و پراکسیداسیون هیدروژن در نورون ها می شود. استرس اکسیداتیو نقش مهمی را در توسعه و پیشرفت بیماری آلزایمر بازی می کند (۱۷-۱۹). بنا به این دلیل آنتی اکسیدانت ها مانند یک α -توکوفرول اثر محافظتی در برابر کاهش یادگیری و حافظه القاء شده از طریق $A\beta$ را دارند (۲۰). همان طور که گفته شد، فنل حافظه موش های آلزایمری شده (AD) را در مطالعه حاضر در دوز (۱۴۰ میلی گرم/کیلوگرم) بهبود بخشیده است که این اثر مثبت مشاهده شده ممکن است بیشتر به دلیل خاصیت آنتی اکسیدانی و شبه استروژنی ایزوفالون های موجود در گیاه فنل باشد. محققان نشان دادند که استروژن باعث افزایش خارهای دندریتی و سیناپس در ناحیه CA_1 شده و برداشتن تخمدان باعث از دست رفتن خارهای دندریتی و تراکم

دندریتی و تراکم سیناپسی در سلول های پیرامیدال هیپوکامپ می شود که با استروژن درمانی این وضعیت از بین می رود. زمانی که میزان استرادیول در خون زیاد است، تکثیر سلولی در هیپوکامپ بالاست (۲۰). Woolly و همکاران نشان دادند که استروژن مانع از بین رفتن سلول های ناحیه CA_1 هیپوکامپ بعد از آسیب ایسکمی می شود (۲۱). محققان بیان کردند که استرادیول تکامل نورون های جنینی هیپوکامپ را با افزایش تولید NO یا افزایش حساسیت نورون ها به NO تحت تاثیر قرار می دهد (۲۱). زنانی که استروژن دریافت می کنند حجم هیپوکامپ زیادی دارند و متابولیسم گلوکز در کورتکس تمپورال زنانی که استروژن در مانی می کنند، زیاد است (۶). محققان نشان دادند که اضافه کردن β -۱۷ استرادیول، باعث بقاء و تمایز نورون های هیپوتالاموس آمیگدال و نئوکورتکس و هیپوکامپ گردیده و استرادیول باعث بقای نورون های گانگلیونی ریشه پشتی در برابر محرومیت از فاکتور رشد می شود. β -۱۷ استرادیول نورون های NT_2 و سلول های PC_{12} و نوروبلاست های موش را در برابر H_2O_2 یا گلوتامات حفظ نموده و هم چنین سلول های هیپوکامپ را در برابر پراکسیده شدن ناشی از لپید حفظ می کند. در موش های صحرایی که تخمدان آن ها برداشته شده، استروژن درمانی باعث بهبود حافظه می شود. مشاهده شده، استروژن درمانی تونیک، دو نوع مختلف حافظه را که با سیستم های هیپوکامپ و استریاتال در ارتباط است، بهبود می بخشد (۶). استروژن حافظه Visual و کلامی را در زنان افزایش داده و از زوال حافظه کوتاه و بلندمدت جلوگیری می کند. فیتواستروژن ها توانایی برهمکنش با آنزیم ها و رسپتورها را دارند و به دلیل ساختار پایدار و پایین بودن وزن مولکولی می توانند از عرض غشای سلول ها عبور کنند. بنا بر این به رسپتورهای استروژن متصل می شوند (۲۱). فیتواستروژن ها در اتصال به گیرنده های استروژنی با هم رقابت نموده و هنگامی که به گیرنده های استروژن متصل می شوند، فعالیت استروژنی ضعیفی را از خود نشان می دهند (۲۲). اثربخشی فنل کاملاً وابسته به دوز است (۲۳، ۲۴). فیتواستروژن ها در دوزهای بالا اثرات

منجر به از بین رفتن سلول های عصبی و آسیب نواحی CA₁، CA₃ و DG می شود، هم چنین گسستگی سلول های گرانولی و لایه سلول های هرمی شکل از طریق رنگ آمیزی نیسل به طور واضح مشاهده گردید (۲۶). پس از تزریق پپتید (1-40) Aβ از طریق رنگ آمیزی نیسل ناحیه CA₁ هیپوکامپ و قشر نشان داده شد که تراکم نورونی در موش های صحرایی آلزایمری به میزان زیادی کاهش یافته بود (۲۷). در مطالعه حاضر در نمونه های بافتی تهیه شده با رنگ آمیزی نیسل در گروه مدل به دلیل متلاشی شدن اجسام نیسل یا به عبارتی متلاشی شدن RNA های ریبوزومی و شبکه آندوپلاسمی دانه دار، کاهش تراکم نورونی و هم چنین کروماتولیز مشاهده شد که نشان دهنده تخریب ناحیه CA₁ هیپوکامپ در گروه دریافت کننده پپتید (1-40) Aβ است و در مقایسه با گروه کنترل میزان تراکم نورونی آن کاهش داشته است که این داده ها همسو با مطالعات بافتی قبلی از طریق رنگ آمیزی نیسل است. نتایج این تحقیق نشان دهنده بهبود علائم رفتاری و مورفولوژیکی ایجاد شده توسط آمیلوئید بتا توسط گیاه فنل است که احتمالاً بیشتر به دلیل خاصیت آنتی اکسیدانی و شبه استروژنی ایزوفلاون های موجود در گیاه فنل باشد. در این زمینه نیاز به بررسی های بیشتر می باشد.

سپاسگزاری

از معاونت پژوهشی دانشگاه خوارزمی و دانشکده علوم زیستی که امکان انجام این تحقیق را فراهم نموده اند، قدردانی می گردد.

آنتی استروژنی دارند که از رشد و تکثیر سلول های سرطانی وابسته به استروژن جلوگیری می کنند (۲۵). بر همین اساس احتمالاً دلیل اثر کمتر دوز ۲۵۰ میلی گرم/کیلوگرم عصاره دانه گیاه فنل نسبت به دوز ۱۴۰ میلی گرم/کیلوگرم می تواند به دلیل خاصیت آنتی استروژنی در غلظت بالا باشد. بر همین اساس نتایج به دست آمده از این تحقیق با تاثیر گیاه جنیستین با خاصیت فیتواستروژنی بر روی رفتار و بافت مغزی موش صحرایی مطابقت دارد (۲۵). نتایج بهبودی مشاهده شده نیز به احتمال زیاد از خاصیت فیتواستروژنی فنل ناشی می شود. نتایج این مطالعه اثر حاد فنل را بعد از تزریق پپتید (1-40) Aβ و اثر شدید این ترکیب روی رفتار و هم چنین بافت مغز را در ناحیه CA₁ هیپوکامپ نشان داد. سوالی که مطرح می شود این است که آیا تغییرات رفتاری مشاهده شده در تست حافظه احترازی غیر فعال ناشی از تزریق پپتید (1-40) Aβ، تنها به دلیل اختلال عملکرد فیزیولوژیکی سلول های عصبی بوده و یا این که منجر به ناهنجاری های مورفولوژیکی نیز می شود. در تحقیق حاضر بسته به دوزهای درمانی تغییرات بافتی در هیپوکامپ در رنگ آمیزی هماتوکسیلین-ئوزین و رنگ آمیزی کریزل و یوله به روش نیسل مشاهده گردید. در بررسی بافتی رنگ آمیزی هماتوکسیلین-ئوزین در موش صحرایی های آلزایمری تخریب بافتی و فاصله گرفتن سلول ها به دلیل ایجاد نکروز دیده شد که نشان دهنده اثر تخریبی پپتید (1-40) Aβ در ناحیه CA₁ هیپوکامپ است. محققان بر اساس رنگ آمیزی نیسل نشان دادند که تزریق (1-40) Aβ

References

- Gilgun Y, Melamed E, Offen D. Antioxidant treatment in Alzheimers disease current state. *J Mol Neurosci* 2003;21: 1-11. doi: 10.1385/JMN:21:1:1
- Tayebati SK. Animal models of cognitive dysfunction. *Mech Age Deve*2006;127:100-08. doi: 10.1016/j.mad.2005.09.026
- Cilippingdale AB, Wade JD, Barrow CJ. The amyloid beta peptide and its role in Alzheimers disease. *JPeptide Sci* 2001; 7: 227-49. doi: 10.1002/psc.324.
- Iqbal K, Liu F, Gong CH, Grundkeiqbal I. Tau in Alzheimer disease and related Tauopathies. *Curr Alzheimer Res*2010; 7: 656-64.
- Bird CM, Burgess N. The hippocampus and memory insights from spatial processing. *Nat Rev Neurosci*2008; 9:182-94. doi: 10.1038/nrn2335.
- Rena Li, Jie Cui, Shen Y. Brain sex matters estrogen in cognition and Alzheimers disease. *Mol Cell*

- Endocrinol 2014; 389: 13-21. doi: 10.1016/j.mce.2013.12.018
7. Gogos A, Alyssa M. A Role for estrogen in schizophrenia clinical and preclinical findings. *Int J Endocrinol* 2015; 61: 53-56. doi.org/10.1155/2015/615356.
8. Mecollough LD. Estrogen and ischemic neuroprotection an integrated review *Trends Endocrinol Metab* 2003; 14: 228-235. doi.org/10.1016/S1043-2760(03)00076-6.
9. Choi EM, Hwang JK. Anti-inflammatory analgesic and antioxidant activities of the fruit of *Foeniculum vulgare*. *Fitoterapia* 2004; 75: 557-65. doi: 10.1016/j.fitote.2004.05.005
10. Nam JH, Lee DU. *Foeniculum vulgare* extract and its constituent. *J Dermatol Sci* 2016; 84:305-313. doi: 10.1016/j.jdermsci.2016.09.017.
11. Tikkanen MJ, Adlercreutz H. Dietary soy-derived isoflavone phytoestrogen could they have a role in coronary heart disease prevention. *Biochem pharmacol* 2000; 60: 1-5.
12. Ivonne MC, Rietjens M, Lousse J, Beekmann K. The potential health effects of dietary phytoestrogens. *Br J Pharmacol* 2017; 174: 1263-80. doi: 10.1111/bph.13622.
13. Oseni T, Patel R, Pyle JV, Jordan C. Selective estrogen receptor modulators and phytoestrogens. *Planta Med* 2008; 74: 1656-65. doi: 10.1055/s-0028-1088304.
14. Paxinos G, Watson C, The rat brain in the stereotaxis coordinates. 4th ed. San Diego Acad Publication. 1998; P.231. doi: 10.1046/j.1469-7580.1997.191203153.x
15. Quillfeldt J A. Behavioral methods to study learning and memory in Rats. *CNS Drug* 2006; 24:163-76.
16. Hilmi Y, Abushama MF, Abdalgadir H, Khalid A, Khalid H. A study of antioxidant activity enzymatic inhibition and in vitro toxicity of selected traditional Sudanese plants with anti-diabetic potential. *BMC Comple Alt Med* 2014; 7;14:149. doi: 10.1186/1472-6882-14-149.
17. Sylvain E, Mathew A, Grant M, Kuskowski M, Julie A. Brain amyloid- β oligomers in ageing and Alzheimers disease. *Brain* 2013; 136: 1383-98. doi: 10.1093/brain/awt062.
18. Allanbutterfield D, Aaron M, Sultana R. Amyloid β -peptide (1-42)-induced oxidative stress in Alzheimer disease importance in disease pathogenesis and progression. *Ant Red Sig* 2013; 19: 823-35. doi: 10.1089/ars.2012.5027.
19. Reddy PH. Amyloid precursor protein mediated free radicals and oxidative damage implications for the development and progression of Alzheimers disease. *J Neurochem* 2006; 96: 1-13. doi: 10.1111/j.1471-4159.2005.03530.x
20. Gugliandolo A, Bramanti P, Mazzon E. Role of vitamin e in the treatment of Alzheimers disease evidence from animal models. *Int J Mol Sci* 2017; 18: 2504. doi: 10.3390/ijms18122504.
21. Woolly C, Setal. Estrogen mediated structural and functional synaptic plasticity in the female Rat hippocampus. *Horm Behavior* 1998; 34: 140-8. doi:10.1006/hbeh.1998.1466.
22. Ososki AL, Kennelly EJ. Phytoestrogens a review of the present state of research. *Phytherap Res* 2003; 17: 845-869. doi: 10.1002/ptr.1364.
23. He W, Huang B. A review of chemistry and bioactivities of a medicinal spice *foeniculum vulgare*. *J Med Plants Res* 2011; 5: 3595-3600.
24. Siah M, Shiravi A, Heydari M. Effect of fennel hydro extract of fennel on prolactin and lactation in female Rat. *J Damghan univ.* 2009; 1: 55-63. doi: 10.22038/ajp.2014.1824
25. Hornross PL, John EM, Canchola A J, Stewart SL, Lee MM. Phytoestrogen intake and endometrial cancer risk. *J National Cancer Ins* 2003; 95: 1158-64. doi: 10.1007/s10552-009-9336-9
26. Eslamizade MJ, Madjd Z, Rasoolijazi H, Saffarzadeh F, Pirhajati V, Aligholi H, et al. Impaired memory and evidence of histopathology in cal pyramidal neurons through injection of a β 1-42 peptides into the frontal cortices of Rat. *Bas Clin Neurosci* 2016; 7: 31-41.
27. Nobakht M, Hoseini S. M, Mortazavi P, Sohrabi I. Neuropathological changes in brain cortex and hippocampus in a rat model of Alzheimers disease. *Iranian Biomed J* 2011; 15: 51-85.

Effect of Fennel Extract on the Improvement of Memory Disorders in Beta Amyloid Alzheimer Model of Male Wistar Rats

Eslimiesfahani D^{1*}, Oryan S¹, Khosravi M¹, valizadegan F²

(Received: January 6, 2018

Accepted: May 28, 2018)

Abstract

Introduction: Alzheimer's disease is the most common neurodegenerative disorder. Due to the neurodegenerative effect of fennel (*Foeniculum vulgare*) this study aimed at investigating the effect of this plant on the improvement of learning and memory in rat models of Alzheimer's disease.

Material & Methods: The male Wistar rats were assigned into six groups, namely the control group (no injection), sham group (saline injection), experimental group (injection of beta-amyloid (40-1)). The other three groups received 75, 140, and 250 ml/kg of fennel extract intraperitoneally 7 days before and 3 weeks after bilateral intraventricular beta-amyloid injection. Shuttle box was used to study the learning and memory behavior of the rats; moreover hematoxylin-eosin staining was conducted for histological studies.

Findings: According to the results, fennel extract at a dose of 140 mg/kg increased

behavioral indicators in measuring the passive avoidance memory in the Alzheimer's group, compared to the sham group ($P < 0.001$). Moreover, optical microscopy studies showed a significant decrease in tissue damage and an increase in the number of Nissl bodies stained in CA1 hippocampal region, especially in pyramidal layer, in Alzheimer's disease-induced rats treated with fennel extract at a dose of 140 mg/kg.

Discussion & Conclusions: In this study, fennel extract shows the neuroprotective effect against Alzheimer's disease induced by beta-amyloid (40-1). the observed improvements are probably related with antioxidant, anti-inflammatory, and pseudo-estrogenic properties of this plant.

Keywords: Alzheimer's disease, Beta-amyloid, Passive avoidance memory, Rat, Shuttle box

1. Dept of Animal Biology, Faculty of Biological Sciences, Kharazmi University, Tehran, Iran

2. Dept of Biology, Faculty of Sciences, Mazandaran University, Babolsar, Iran

* Corresponding author Email: eslimid@yahoo.com