

یک مورد واریاسیون نادر سر فرعی عضله دو سر بازویی

محمد حسن کریم فر^۱، حسین کلارستاقی^۲، غلام حسین فرجاه^{۳*}

(۱) گروه آناتومی، دانشکده پزشکی، دانشگاه علوم پزشکی ایلام
 (۲) گروه آناتومی، دانشکده پزشکی، دانشگاه علوم پزشکی زابل
 (۳) گروه آناتومی، دانشکده پزشکی، دانشگاه علوم پزشکی ارومیه

تاریخ دریافت: ۸۸/۹/۲

تاریخ پذیرش: ۸۹/۷/۶

چکیده

مقدمه: عضله دو سر بازویی جزو عضلات گروه فلکسور ناحیه قدامی بازو می باشد و به عنوان تنها فلکسور بازو از مفصل شانه تا مفصل آرنج امتداد دارد و بر روی هر دو مفصل عمل می نماید. وجود واریاسیون عضله دو سر بازویی در تعدادی از گزارشات بیان شده است.

مواد و روش ها: تشریح روتین ناحیه بازوی یک جسد مرد در سالن تشریح دانشکده پزشکی دانشگاه علوم پزشکی زابل.

یافته های پژوهش: عضله دو سر بازویی با یک سر فرعی غیر معمول به صورت یک طرفه در بازوی راست دیده شد. به طوری که دو سر کوتاه و بلند عضله از موقعیت معمولی مبداء می گیرند، ولی سر فرعی دارای مبداء جداگانه است. فیبرهای سر فرعی از سطح عمقی و زیرین عضله دلتوئید و عضله سینه ای بزرگ مبداء گرفته و قبل از تشکیل تاندون بیسپیتال به تنه مشترک عضله دو سر بازویی متصل می شود. سر فرعی این عضله شاخه ای از عصب موسکولوکوتانئوس دریافت می نماید و از عروق پراکیال تغذیه می شود.

بحث و نتیجه گیری: موقعیت های متفاوتی برای سر فرعی عضله دو سر بازویی مشاهده می شود. دانستن چنین واریاسیون هایی برای آناتومیست ها و متخصصین بالینی به ویژه در جراحی ناحیه بازو اهمیت دارد.

واژه های کلیدی: عضله دو سر بازویی، سر فرعی، انسان

*نویسنده مسئول: گروه آناتومی، دانشکده پزشکی، دانشگاه علوم پزشکی ارومیه



مقدمه

عضله دو سر بازویی، در ناحیه قدام بازو قرار دارد و دارای دو سر کوتاه و بلند است. سر کوتاه این عضله به وسیله تاندون مشترکی با عضله کوراکوبراکیالیس به نوک زائده کوراکوئید متصل می شود. سر دراز عضله از توبرکل سوپرا گلوئئید اسکاپولا مبداء گرفته، پس از عبور از بالای سر هومروس و داخل ناودان بین تکمه ای استخوان بازو به سر کوتاه متصل شده و تنه عضلانی را تشکیل می دهند که در انتها به برجستگی رادیال متصل می شود. از وتر انتهایی، نیام نسبتاً پهن منشعب می شود که به آن نیام دو سر بازویی (Bicipital Aponeurosis) می گویند. این نیام به طرف داخل و پایین رفته و با فاسیای عمقی ساعد ادغام می شود. این عضله فلکسور آرنج و سوپیناتور قوی ساعد است و هم چنین در فلکسور ضعیف مفصل شانه نیز نقش دارد و عصب آن شاخه ای از عصب موسکولوکوتانئوس است. (۱)

واریاسیون های عضله دو سر بازویی در تعدادی از بررسی ها گزارش شده است، (۲،۳). این واریاسیون ها شامل گروهی از فیبرهای فرعی می باشند که از زائده کوراکوئید، عضله پکتورالیس ماژور، سر هومروس، کپسول مفصلی هومروس یا از قسمت فوقانی سطح داخلی تنه استخوان بازو مبداء می گیرد، (۴). آناتومی گری گزارش می دهد که شیبوع گوناگونی عضله دو سر بازویی بیش از ۱۰ درصد است. (۵)

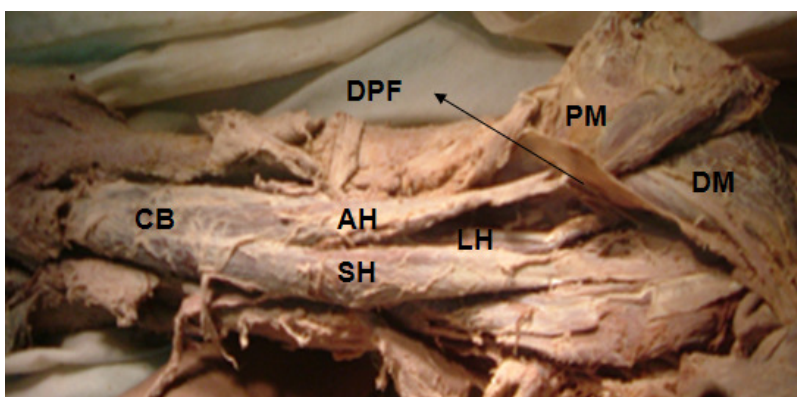
هدف از ارائه این گزارش معرفی یک مورد واریاسیون نادر سر فرعی عضله دو سر بازویی می باشد که تا کنون گزارش نشده است.

مواد و روش ها

در طی تشریح روتین یک جسد مرد ۴۵ ساله (طول قد ۱۷۶ سانتی متر و وزن تقریباً ۶۸ کیلوگرم) فیکس شده با فرمالین ۱۰ درصد، ابتدا یک برش طولی در پوست جلوی بازو از ناحیه زائده اکرومیون تا ۲/۵ سانتی متر پایین تر از مفصل آرنج ایجاد گردید، سپس با ایجاد دو برش عرضی در ناحیه پروگزیمال و دیستال بازو، بافت زیر جلدی و فاسیای عمقی کنار زده و عضله دو سر بازویی نمایان شد.

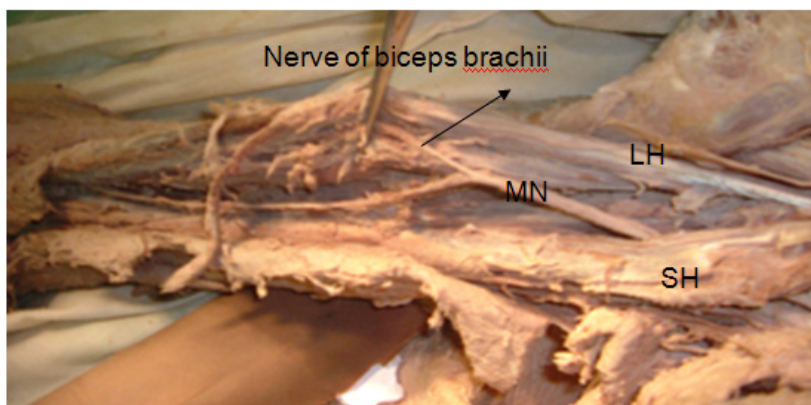
یافته های پژوهش

عضله دو سر بازویی با یک سر اضافی (فرعی) در بازوی طرف راست و به صورت یک طرفه دیده شد. سر فرعی بر روی سر بلند عضله دو سر بازویی قرار داشته و از عضله دلتوئید و عضله سینه ای بزرگ مبداء می گیرد. سپس به طرف تحتانی و داخلی بازو امتداد داشته و در نیمه تحتانی بازو با سرهای کوتاه و بلند یکی شده و تنه مشترک عضله را تشکیل می دهد. در انتها، تاندون مشترک عضله دو سر بازویی به برجستگی استخوان رادیال و نیام عضله به فاسیای عمقی ساعد متصل می شود، (تصویر ۱). همانند دو سر اصلی، سر فرعی توسط شاخه ای از عصب موسکولوکوتانئوس عصب دهی می شود، (تصویر ۲). هم چنین شاخه هایی از شریان براکیالیس آن را خون رسانی می نمایند.



تصویر شماره ۱. AH: سر فرعی عضله دو سر بازویی SH: سر کوتاه عضله دو سر بازویی
LH: سر بلند عضله دو سر بازویی CB: بطن عضلانی مشترک عضله دو سر بازویی
PM: عضله سینه ای بزرگ DM: عضله دلتوئید DPF: فاسیای دلتوپکتورال





تصویر شماره ۲. SH: سر کوتاه عضله دو سر بازویی LH: سر بلند عضله دو سر بازویی
MN: عصب بازویی جلدی

بحث و نتیجه گیری

واریاسیون های مهمی که برای عضله دو سر بازویی بر طبق مقالات و گزارش های موجود، بیان شده اند به شرح زیر است:

الف- عضله دو سر بازویی به صورت سرتاسری و یکسره کوچک شده است، نیام عضله دو سر بازویی به صورت یک طرفه و در یک بازو وجود نداشته باشد، سر دراز عضله دو سر بازویی از رباط کپسولی و یا از ناودان بین تکمه ای استخوان بازو مبداء می گیرد، یک نوار کوتاه از سر کوتاه عضله وجود داشته باشد که از انتهای تاندون عضله پکتورالیس مینور مبداء بگیرد، وجود یک سر اضافی (فرعی) که به طور مستقیم از عضله براکیالیس و یا از کورااکوبراکیالیس مبداء گرفته باشد. (۳،۶)

در تعدادی از مقالات که عضله دو سر بازویی را با یک سر فرعی گزارش نمودند، مبداءهای متفاوتی را برای سر فرعی عضله دو سر بازویی بیان نموده اند، که شامل: قسمت دیستال توبروزیته دلتوئید استخوان بازو (۶)، سر استخوان بازو، کپسول مفصل شانه (۷)، تکمه کوچک استخوان بازو (۴)، قسمت تحتانی سطح قدامی داخلی تنه استخوان بازو (۴)، ناحیه ای بین محل اتصال انتهای عضله کورااکوبراکیالیس و مبداء عضله براکیالیس بر روی استخوان بازو (۸)، سطح قدامی تنه استخوان بازو، پایین تر از توبرکل کوچک (۳)، قسمت فوقانی داخلی عضله براکیالیس (۵) و از محل اتصال

عضله دلتوئید روی توبروزیته دلتوئید استخوان بازو هستند. (۹)

در مطالعه اسوت و همکاران سه مبداء اصلی برای سر فرعی عضله دو سر بازویی در نظر گرفته شده است: الف- قسمت تحتانی تنه استخوان بازو که با محل اتصال انتهای عضله کورااکوبراکیالیس مشترک است. ب- پائین تر از قسمت داخلی تنه استخوان بازو که نزدیک به مبداء عضله براکیالیس باشد. ج- به سر کوتاه عضله دو سر بازویی متصل باشد. (۱۰)

در گزارش حاضر مشاهده گردید که سر فرعی عضله دو سر بازویی به طور واضح از سطح عمقی و زیرین عضله دلتوئید و عضله سینه ای بزرگ مبداء می گیرد، که تا کنون گزارش نشده است.

اختلاف معنی داری در وقوع احتمالی عضله دو سر بازویی با یک سر اضافی در بین جمعیت های زن و مرد، و سمت چپ و یا راست بدن گزارش نشده است. تحقیقات نشان می دهد که سر فرعی عضله دو سر بازویی ممکن است در بازوی سمت راست (۴) و یا بازوی سمت چپ (۱۱) مشاهده گردد. خالدپور و همکاران در سال ۱۹۸۵ مشاهده نمودند که شیوع سر فرعی عضله دو سر بازویی در مردان سیاه پوست نسبت به زنان سیاه پوست کمتر است (۱۲)، اما شیوع یک طرفه این واریاسیون ها معنی دار بوده است (۱۳). در



شاخه های عصب موسکولوکوتائوس باشد،(۱۳). جهانشاهی و همکاران در سال ۲۰۰۳ در یک مورد نادر مشاهده نمودند، که در صورت غیبت عصب موسکولوکوتائوس، عضله دو سر بازویی از عصب مدیان شاخه ای دریافت می کند.(۱۴)، به طوری که ناهنجاری های عضله دو سر بازویی ممکن است با علائم تحت فشار قرار گرفتن عصب مدیان بروز نماید. در مطالعه حاضر مشاهده گردید که عصب موسکولوکوتائوس دارای الگوی معمول بوده و از عمق سر دراز و کوتاه و از روی عضله براکیالیس عبور می نماید و سر فرعی نیز شاخه ای از آن دریافت می کند. الگوی شاخه ای شدن عصب موسکولوکوتائوس در حالی که سر فرعی را عصب می دهد، ممکن است از لحاظ کلینیکی مهم باشد به طوری که احتمال تحت فشار قرار گرفتن عصب توسط سر فرعی بعید نیست.(۱۵)

وجود سر فرعی در عضله دو سر بازویی می تواند سبب فشرده شدن ساختمان های عروقی و عصبی اطراف شده و منجر به دردهای عصبی در ناحیه بازو شود.(۱۳)

وجود سر فرعی عضله دو سر بازویی ممکن است، قدرت عضله را در حرکات خم کردن آرنج و سوپیناتور ساعد افزایش دهد.

گزارش دیگری مشخص شد که سر فرعی عضله دو سر بازویی در سفید پوستان نسبت به سیاهپوستان(۱۲) و هندیان(۴) نسبتاً بالاتر است. اسوت و همکاران در سال ۱۹۹۳ با مطالعه بر جامعه سیاهپوستان، شیوع واریاسیون عضله دو سر بازویی را ۲۱/۵ درصد گزارش نمودند،(۱۰). واریاسیون عضله دو سر بازویی در مبداء نسبت به انتهای آن شایع تر است.(۶)

در گزارشات موجود، محل قرار گیری سر اضافی عضله دو سر بازویی به نسبت سر هومروس به صورت فوقانی داخلی و تحتانی داخلی بیان شده است.(۱۴)، ولی در گزارش حاضر به صورت تحتانی خارجی می باشد به طوری که سر فرعی عضله دو سر بازویی از سطح عمقی و زیرین عضله دلتوئید و عضله سینه ای بزرگ مبداء گرفته و در پایین به سطح خارجی تاندون مشترک عضله دو سر بازویی متصل می شود. اطلاع از وجود و مسیر سر فرعی عضله دو سر بازویی ممکن است برای امور پزشکی و جراحی های ناحیه بازو ارزشمند باشد. وجود یک سر فرعی می تواند علتی برای کشش اضافی و یا جا به جایی غیر معمول استخوان در نتیجه شکستگی استخوان بازو باشد.(۳)، به هر حال سر فرعی در خانم ها نسبت به آقایان ظریف تر و نازک تر است،(۴). از نظر جنین شناسی، تکامل فرعی عضله دو سر بازویی ممکن است تحت تاثیر مسیر و یا الگوی

References

- 1-Sneel R.S. Clinical Anatomy. 8th ed. Washington: Lipinocott Williams &Wilkins 2004.p.469-74.
- 2-Bergman RA, Thompson SA, Afifi AK. Compension of human anatomic variation: text, atlas and world literature. Baltimore: Urban and Schwarzenburg 1988.p.223-8.
- 3-Kopuz C, Sancak B, Ozbenli S. The incidence of third head of biceps brachii in Turkish neonates and adults. Kaibogaku Zasshi 1999;74:301-5.
- 4-Rai R, Ranade AV, Prabhul V, Paim M P. Third head of biceps brachii in an Indian population. Singapore Med J 2007;48(10): 929-31.
- 5-Williams PL, Bannister LH, Berry MM. Grays anatomy: the anatomical basis of

- medicine and surgery. 38th ed. Edinberg: Cherchill Livingstone 1995.p.843.
- 6-Paval j, Mathew J G. A rare variation of the biceps brachii muscle. Indian J Plast Sutg 2006;39:65-7.
- 7-Sargon MF, Tuncali D, Celik HH. An unusual origin for the accessory head of biceps brachii muscle. Clin Anat 1996;9: 160-2.
- 8-Bergman RA, Afifi AK & Miyauchi R. Part I: muscular system. In: ilustrated encyclopedia of human anatomic variation. Anatomy Atlases. Baltimore: Urban and Schwarzenburg; 2006.p.178-82.
- 9-Hitendra K, Srijit D, Gayatri R. An anatomical insight into the third head of biceps brachii muscle. Bratisl Lek List



2008;109(2):75-8.

10-Asvet R, Candler P, & Samiento EE. High incidence of the third head biceps brachii in South African population. J Anat 1993;182:101-4.

11-Rodriguez-Vazquez JF, Merida-Velasco JR, Jimenez-Collado J. Unusual variation of a third head of the biceps brachii muscle. Annals of Anatomy; Anatomischer Anzeiger 1999;181(6): 573-5.

12-Khaledpour C. Anomalies of the biceps muscle of the arm. Anat Anz 1985;158:79-85.

13-Rodriguez-Niedenfur N, Vazquez T, Choi D, Parkin I, Sanudo JS. Supernumerary humeral heads of the biceps brachii muscle revisited. Clin Anat 2003; 16:197-203.

14-Jahanshahi M, Moharreri AR, Golalipour MJ. A variation of brachial plexus: absence of musculocutaneous nerve. MJH 2003;6(1):87-8.

15-Roberts WH. Anomalous course of the median nerve medial to the trochlea and anterior to the medial epicondyle of the humerus. Anat Anz 1992;174:309-11.

A Rare Variation for The Accessory Head of Biceps Brachii Muscle

Karimfar M.H¹, Kalarestaghi H², Farjah Gh.H^{3*}

(Received: 23 Nov. 2009

Accepted: 28 Sep. 2010)

Abstract

Introduction: The biceps brachii muscle belongs to the flexor group of muscles in the arm. It is the only flexor of the arm crossing the shoulder joint as well as the elbow joint, thereby acting on both the joints. The biceps brachii muscle is known to show variations in the number of papers.

Materials & Methods: The routine dissection of the brachial region of a man cadaver in the dissection hall of medical college at Zabol University of Medical Sciences.

Findings: An accessory head of biceps brachii muscle has been observed unilaterally on the right upper limb of male cadaver. Whereas the two heads of the biceps brachii muscles arose from their usual position, but the accessory head arose

from deep fascia of the deltoid muscle and the pectoralis major muscle on the arm. The accessory head was found to fuse with the common belly of the muscle well before the bicipital tendon and its aponeurosis. This accessory head was supplied by a branch of the musculocutaneous nerves. This supernumerary head was supplied by the brachial vessels.

Discussion & Conclusion: Different positions for accessory head of biceps brachii muscle is observed. Being aware of such variations is of importance both for anatomists and clinicians, especially for plastic surgeons in flap surgery of arms.

Keywords: biceps brachii, accessory head, human

1.Dept of Anatomy, Faculty of Medicine, Ilam University of Medical Sciences, Ilam, Iran

2.Dept of Anatomy, Zabol University of Medical Sciences, Zabol, Iran

3.Dept of Anatomy, Faculty of Medicine, Urmia University of Medical Sciences, Urmia, Iran (corresponding author)

