

تاثیر عصاره آبی زنجبیل (*Zingiber Officinale*) بر میزان آنزیم های کبدی، پارامترهای بیوشیمیایی و تغییرات بافتی در موش صحرایی نر نژاد ویستار به دنبال دریافت استرپتوزوتوسین

طهمورث شهریور^۱، مختارمختاری^{۱*}، ولی علیپور^۲

(۱) گروه زیست شناسی، دانشکده علوم پایه، دانشگاه آزاد اسلامی واحد کازرون، کازرون، ایران

(۲) گروه بهداشت محیط، دانشکده بهداشت محیط، دانشگاه علوم پزشکی و خدمات بهداشتی درمانی هرمزگان، هرمزگان، ایران

تاریخ دریافت: ۹۶/۶/۱۰

تاریخ پذیرش: ۹۶/۱۰/۱۹

چکیده

مقدمه: دیابت باعث افزایش میزان آنزیم های کبدی در پلاسما و نشأت این آنزیم ها از سیتوزول کبد به درون گردش خون می گردد. در این تحقیق، تاثیر عصاره آبی زنجبیل (*Zingiber Officinale*) بر میزان آنزیم های کبدی، پارامترهای بیوشیمیایی و تغییرات بافتی در موش های صحرایی نر به دنبال القای استرپتوزوتوسین مورد بررسی قرار گرفت.

مواد و روش ها: حیوانات مورد آزمایش ۴۲ موش صحرایی بود که به ۶ گروه تقسیم شدند: گروه کنترل که هیچ تیمار دارویی دریافت نکرد، گروه شاهد دیابتی که حیوانات این گروه ۷۰ mg/kg استرپتوزوتوسین یک بار به صورت درون صفاقی در ابتدای دوره ۲ ماهه آزمایش دریافت کردند، گروه تجربی ۱ و ۲ که حیوانات این گروه به ترتیب ۵۰۰ و ۲۵۰ mg/kg عصاره آبی زنجبیل روزانه به طور دهانی طی ۲ ماه دریافت کردند، گروه تجربی ۳ و ۴ که حیوانات این گروه ابتدا ۷۰ mg/kg استرپتوزوتوسین دریافت نموده و سپس طی یک دوره دو ماهه روزانه به ترتیب ۵۰۰ و ۲۵۰ mg/kg عصاره آبی زنجبیل دریافت کردند. ۴۸ ساعت پس از آخرین تزریق، نمونه های خونی تهیه و برای اندازه گیری سطح سرمی آنزیم های آسپارات آمینوترانسفراز (AST)، آلانین آمینو ترانسفراز (ALT)، آلکالین فسفاتاز (ALP) و سطوح سرمی آلبومین، پروتئین توتال تست شدند. مطالعات بافتی کبد با استفاده رنگ آمیزی هماتوکسیلین-ئوزین انجام شد.

یافته های پژوهشی: میزان آنزیم های AST، ALT و ALK در گروه شاهد دیابتی (دریافت کننده ۷۰ mg/kg استرپتوزوتوسین) و آنزیم AST در گروه تجربی ۲ (دریافت کننده ۵۰۰ mg/kg عصاره آبی زنجبیل به تنهایی) نسبت به گروه کنترل افزایش معنی دار در سطح $P < 0.05$ نشان داد. برخلاف آن، میزان آنزیم های ALT و ALP در گروه تجربی ۱ (دریافت کننده ۲۵۰ mg/kg عصاره آبی زنجبیل به تنهایی) نسبت به گروه کنترل کاهش معنی دار در سطح $P < 0.05$ نشان داد. غلظت سرمی پروتئین توتال و آلبومین در گروه تجربی ۲ (دریافت کننده ۵۰۰ mg/kg عصاره آبی زنجبیل) در مقایسه با گروه کنترل کاهش معنی دار در سطح $P < 0.05$ نشان داد. نتایج آماری نشان می دهد. میزان آنزیم های AST، ALT و ALP در گروه های تجربی ۳ و ۴ (دریافت کننده ۲۵۰ و ۵۰۰ mg/kg عصاره آبی زنجبیل و استرپتوزوتوسین) نسبت به گروه شاهد دیابتی کاهش معنی دار در سطح $P < 0.05$ نشان داد. هم چنین غلظت پروتئین توتال در گروه تجربی ۳ (دریافت کننده ۲۵۰ mg/kg عصاره آبی زنجبیل و استرپتوزوتوسین) نسبت به گروه شاهد دیابتی نیز در سطح $P < 0.05$ افزایش معنی دار نشان داد. از نظر بافت شناسی، در گروه دریافت کننده استرپتوزوتوسین نکروز سلولی، التهاب سلولی، تجمع واکوئل چربی، از هم پاشیدگی در فضای پورتال و تشکیل فضاهای زیاد بین سلول ها نسبت به گروه کنترل مشاهده شد. در حالی که در گروه های دریافت کننده استرپتوزوتوسین همراه با مقدار ۵۰۰ mg/kg عصاره نسبت به گروه دریافت کننده استرپتوزوتوسین، علائم کاهش یافت.

بحث و نتیجه گیری: عصاره آبی زنجبیل به دلیل وجود ترکیباتی از قبیل جینجرول، شوآگل و آنتوسیانین ها احتمالاً در کاهش سمیت ناشی از استرپتوزوتوسین و بهبود سطوح آنزیم های کبدی نقش دارند.

واژه های کلیدی: زنجبیل، استرپتوزوتوسین، AST، ALT، ALP، پارامترهای بیوشیمیایی، رت

*نویسنده مسئول: گروه بهداشت محیط، دانشکده بهداشت محیط، دانشگاه علوم پزشکی و خدمات بهداشتی درمانی هرمزگان، هرمزگان، ایران

Email: M.Mokhtari246@yahoo.com

Copyright © 2018 Journal of Ilam University of Medical Science. This is an open-access article distributed under the terms of the Creative Commons Attribution international 4.0 International License (<https://creativecommons.org/licenses/by-nc/4.0/>) which permits copy and redistribute the material, in any medium or format, provided the original work is properly cited.

مقدمه

کبد نقش های مهمی را در فرآیندهای فیزیولوژیکی از جمله متابولیسم، ترشح و ذخیره مواد بر عهده دارد. علاوه بر این سم زدایی انواع داروها در کبد روی می دهد. هپاتیت حاد، مزمن و سیروز کبدی به دنبال اختلالات کبدی ایجاد می شود (۱). در روند دیابت تغییراتی در کربوهیدرات ها، لیپیدها، پروتئین ها و تغییر در ماهیت آنتی اکسیدان ها در کبد رخ می دهد. تغییرات بیوشیمیایی و عملکرد غیر طبیعی کبد که شامل تغییر در کربوهیدرات ها، لیپیدها، پروتئین ها و آنتی اکسیدان ها می باشد در طی دیابت رخ می دهد (۲). استرپتوزوتوسین (STZ) یک ترکیب طبیعی است که توسط باکتری استرپتومایسن آکروموژنز تولید می شود، این ترکیب خاصیت ضد باکتریایی قوی دارد و در درمان سلول های بتای پانکراس به کار می رود (۳). استرپتوزوتوسین یک آنتی بیوتیک و ضد سرطان برای القای دیابت نوع I است این ماده، رادیکال های آزاد اکسیژن (ROS) تولید می کند و فعالیت آنزیم های آنتی اکسیدان را کاهش می دهد (۴). در دیابت القاء شده توسط STZ، روند آپوپتوزیز سیستمیک در درون کبد رخ می دهد، که این فعالیت از طریق مسیرهای P53/ERK یا سیگنال های ملکولی وساطت کننده P53 عمل می کند (۲). مطالعات نشان می دهد که یکی از عوامل موثر در درمان بیماری ها، گیاهان دارویی می باشد. مواد طبیعی با منشاء گیاهی برای درمان و محافظت از کبد در گذشته مورد توجه بوده است. گیاهان دارویی در درمان سرطان، دیابت، آترواسکلروز و بیماری های قلبی-عروقی نقش دارند. ترکیبات فعال مانند فلاونوئیدها، مواد فنولیک و آنتی اکسیدان ها به فراوانی در گیاهان دارویی یافت می شوند (۵). فلاونوئیدها و ترکیبات فنولی دارای فعالیت های بیولوژیکی متعدد از جمله توانایی خنثی کردن رادیکال های آزاد و فعالیت آنتی اکسیدانتی می باشند. این ترکیبات در درمان و حفاظت سلول های کبدی در برابر آسیب های اکسیداتیو نیز مورد توجه می باشند (۶). ترکیبات فتوشیمیایی زنجبیل شامل، روغن های اساسی، ترکیب فنلی، کربوهیدرات ها، پروتئین ها، آلکالوئیدها، گلیکوزیدها، استروئیدها،

ترپنوئیدها، ساپونین ها و تانن ها هستند که نقش مهمی را در خصوصیات طبی این گیاه بر عهده دارند (۷). ترکیبات شیمیایی زنجبیل شامل Gingerol، Shoagol و Gingerdion، پارادول، گالانال A و B، والینوئید و زینجرون می باشد. ترکیبات دیگر شامل، کربوهیدرات ها، چربی، موادمعدنی، ویتامین ها و واکس ها می باشد. دیگر اجزاء ریزوم شامل، روغن فرار، زینجرین و زنجبیل گلیکوزید A-C می باشد. اثرات تازه زنجبیل به دلیل جینجروول ها می باشد که یکسری از ترکیبات فنلی است و مهم ترین آن ها ۶- جینجروول می باشد و اثرات زنجبیل خشک به دلیل شوآگول ها است که فرم دهیدراته شده جینجروول ها می باشد (۸). یکی از مواد خشک موجود در زنجبیل خشک، شوآگل می باشد. مطالعات نشان می دهد شوآگول فرم دهیدراته جینجروول می باشد که نقش مهمی را در عملکرد آن بازی می کند (۹). شوآگول ها غلظت کلسیم درون سلولی را افزایش می دهند. برخی از ترکیبات زنجبیل مانند فنولیک و ۶-جینجروول، سلول های سرطان گاستریک را از طریق مکانیسم های مختلف کاهش می دهد (۱۰). یکی از ترکیبات موجود در زنجبیل، آنتوسیانین ها می باشد که ترکیبات آنتی اکسیدانی بسیار قدرتمندی هستند که با مهار سیکلواکسیژنازها و لیپواکسیژنازها می توانند باعث سرکوب مسیرهای مرتبط با درد شوند. این ترکیبات می توانند از طریق مهار نیتریک اکساید سنتتاز باعث مهار مسیرهای التهابی شده و اثرات ضد دردی خود را نشان می دهد (۱۱). مطالعات نشان می دهد که فعالیت زنجبیل دارای خواص درمانی وسیعی می باشد. این خصوصیات شامل درمان روماتیسم، تب، دمانس، پرفشاری خون، استفراغ، یبوست، درد، عفونت، آسم، دیابت، بیماری عصبی، درد قفسه سینه، تنظیم ایمنی، ضد التهاب، ضد آپوپتوز، آنتی اکسیدان قوی، درد معده، اسهال، تهوع، اختلالات قلبی و بیماری های تنفسی می باشد. هم چنین زنجبیل دارای خصوصیات ضد اسپاسم، محرک اشتها، ادرار آور، خلط آور، ضد درد، آرامش بخش، آنتی باکتریال، شل کننده عروق، شل کننده برونش ها، محرک موضعی، مسهل و تقویت کننده قوای جنسی نیز می باشد (۸). در واقع زنجبیل

میزان پروتئین های سرم و بافت کبدی را به طور قابل توجهی افزایش می دهد. احتمالاً جینجرویل، میزان فعالیت زنجبیل را با سطوح گلوکوتایون افزایش داده و نهایتاً پیوندهای سمی را متابولیزه کرده و سرعت دفع این مواد را از بدن را افزایش می دهد (۱۲). آنتوسیانین ها یکی از ترکیبات موجود در فلاونوئیدها می باشند. مطالعات نشان می دهد که آنتوسیانین ها دارای اثر حفاظتی بر سلول های کبدی می باشند (۱۳). برای ارزیابی میزان صدمه سلول های کبدی آنزیم ALT از آنزیم AST مهم تر می باشد، این آنزیم به طور اختصاصی در کبد یافت می شود و به عنوان معیاری اختصاصی برای آسیب سلول های کبدی است. ALP یک آنزیم متصل به غشاء است و در اکثر بافت ها وجود دارد و در اثر بیماری های کبدی و صفراوی افزایش می یابد و در بیماری های خود ایمنی و برخی بیماری های عفونی و التهابی تغییرات آشکاری دارد (۱۴). مطالعات صورت گرفته نشان می دهد که تنوع بیشماری از گیاهان دارویی با اثرات جانبی کم در درمان بیماری های کبدی وجود دارد، که در این راستا می توان به زنجبیل اشاره کرد. از آنجایی که کبد مسئول متابولیسم، سنتز و تجزیه پروتئین ها می باشد و سنتز بخش بزرگی از آمینواسیدها در کبد صورت می گیرد، آلبومین و اکثر ترکیبات سرم خون در کبد تولید می شوند و غیر نرمال بودن سطح اسپاراتات آمینوترانسفراز، آلانین آمینوترانسفراز، آلکالین فسفاتاز، آلبومین و پروتئین توتال ممکن است نشان دهنده بیماری های کبدی باشد. در این تحقیق میزان آنزیم های ALT، AST، ALP و غلظت سرمی آلبومین، پروتئین توتال به دنبال دریافت استرپتوزوتوسین پارامترهای بافتی از جمله التهاب سلولی، تجمع واکوئل چربی، نکروز سلولی، از هم پاشیدگی در فضای پورتال و تشکیل فضای زیاد بین سلول ها بررسی شد.

مواد و روش ها

حیوانات آزمایشگاهی: در این مطالعه تجربی از ۴۲ سر موش صحرایی نر بالغ از نژاد ویستار با وزن تقریبی 20 ± 10 گرم در محدوده سنی ۲/۵ تا ۳ ماه استفاده گردید.

حیوانات به ۶ گروه تقسیم شدند: گروه کنترل، گروه شاهد دیابتی، گروه های تجربی ۱، ۲ و گروه های تجربی ۳ و ۴ مطابق با گروه بندی که در بند ب چکیده مقاله ارائه شده است، داروها و عصاره ها را با مقادیر مختلف دریافت کردند. میزان عصاره ها و مدت زمان آن با توجه به کارهای قبلی صورت گرفته انتخاب گردید (۱۵، ۱۶). کلیه حیوانات تحت دوره نوری ۱۲ ساعت روشنایی و ۱۲ ساعت تاریکی و در دمای ۲۲-۲۰ درجه سانتی گراد و رطوبت کافی نگهداری شدند. حیوانات به وسیله غذاهای استاندارد تغذیه می شدند و دسترسی آزاد به آب و غذا داشتند (۱۷).

تهیه عصاره آبی زنجبیل: ریزوم تازه زنجبیل از فروشگاه خریداری شد و پس از خشک نمودن به روش علمی، ریزوم های خشک شده پودر شدند. برای عصاره گیری، پودر وزن شده در دستگاه پرکولاتور قرار داده شد و به میزان کافی اتانول ۷۰ درصد به پودر اضافه گشت. عصاره آبی پودر گیاه زنجبیل طی مدت ۲۴ ساعت در ظرفی به صورت قطره قطره جمع گردید. در طول مدت عصاره گیری در صورت پایین آمدن حلال، مجدداً به آن حلال اضافه می شود. پس از گذشت مدت ۲۴ ساعت، عصاره رقیق گیاه زنجبیل آماده می شود و در پایان حجم مصرفی اتانول ۷۰ درصد نیز یادداشت می گردد. در پایان عصاره رقیق گیاه به وسیله دستگاه روتاری تغلیظ می گردد (۹).

نحوه تجویز دارو، روش خونگیری، سنجش آنزیمی و بررسی های بافتی: ابتدا مقادیر مختلف دارو استرپتوزوتوسین با ترازوی دیجیتالی با دقت ۰/۰۰۱ گرم وزن شد. پس از ۱۲ ساعت بی غذایی شبانه با تزریق داخل صفاقی استرپتوزوتوسین (70 mg/kg, i.p) حل شده در سرم فیزیولوژی دیابت القاء شد (۱۵). ۵ روز پس از تزریق STZ، از نمونه های خونی تهیه شده برای تعیین میزان گلوکز و تایید دیابتی شده توسط گلوکومتر استفاده گردید و سطح گلوکز خون ثبت گردید. موش هایی با سطوح گلوکز بیش از 250 Mg/dl دیابتی محسوب شدند. برای اطمینان از دیابتیک ماندن حیوانات در گروه های ۱۴ روزه OGTT یا تست تحمل گلوکز انجام شد. به این طریق که در پایان ۱۴ روز، پس از خونگیری از موش ها به

هر حیوان ۱ gr/kg گلوکز به ازای وزن بدن به طور دهانی با گاوژ داده شد. ۱۰ و ۶۰ دقیقه پس از دادن گلوکز، خون با استفاده از ورید دمی مورد بررسی شده و سطح گلوکز خون ثبت گردید (۱۸). در گروه های تجربی ۱، ۲ و ۳ و ۴ روزانه به ازای هر موش صحرایی ۲۵۰ و ۵۰۰ میلی گرم بر کیلوگرم عصاره آبی به صورت گاوژ خورانه شد. تجویز دارو روزانه بین ساعت ۹-۱۰ صبح با استفاده از فیدر انجام گرفت (۱۵).

سپس در پایان دوره ۲ ماهه آزمایش همه حیوانات گروه با استفاده از ترازوی دیجیتالی با دقت ۰/۰۰۱ گرم وزن شدند. ۴۸ ساعت پس از آخرین تزریق، کلیه حیوانات تحت تاثیر بی هوشی با اتر قرار گرفته و با استفاده از سرنگ ۵ میلی لیتری خونگیری مستقیم از قلب انجام شد و از هر حیوان ۳ تا ۵ میلی لیتر خون جمع آوری شد. نمونه های خونی به دست آمده چند دقیقه در شرایط آزمایشگاهی در انکوباتور نگه داری شد و سپس به مدت ۱۵ دقیقه با دور ۵۰۰۰ در دقیقه سانتریفیوژ شدند. سرم از لخته جدا شد و نمونه ها برای سنجش آنزیم ها و پارامترهای بیوشیمیایی در دمای ۲۰- درجه سانتی گراد نگهداری شدند. اندازه گیری غلظت سرمی AST، ALT و ALP توسط دستگاه اوتوآنالایزر مارک-میرا (ساخت ژاپن) در آزمایشگاه تشخیص طبی با شیوه های خاص هر آنزیم انجام گرفت (۱۹). غلظت سرمی فاکتورهای مختلف توسط شیوه های مناسب: آلبومین توسط شیوه Green Bromocresol، پروتئین توتال توسط شیوه biuret reaction end point (روش فتومتریک) اندازه گیری شد. در این روش پروتئین در محیط قلیایی با یون های مس تشکیل کمپلکس لاجوردی رنگ می دهد. شدت رنگ ایجاد شده متناسب مقدار پروتئین در نمونه است (۲۰). پس از خونگیری، با برش زدن ناحیه شکمی، کبد تمام حیوانات جدا و پس از شستشو با سرم فیزیولوژی در ظرف نگهداری بافت حاوی محلول فیکساتور فرمالین ۷۸ درصد قرار داده شدند. فرمالین پس از گذشت ۲۴ ساعت تعویض شد. بافت ها برای تهیه اسلاید به آزمایشگاه بافت شناسی ارسال شدند (۲۱).

برای مطالعات هیستوپاتولوژیک با استفاده از دستگاه Tissue processor مراحل تثبیت کردن، آبگیری، شفاف سازی، آغشته سازی (جایگزینی) و قالب گیری انجام شد. پس از بلوک کردن بافت کبد، با استفاده از میکروتوم لایه های ۵ میکرونی تهیه شد. لام های تهیه شده با دو رنگ هماتوکسیلین-ئوزین رنگ آمیزی شدند. زایلول به عنوان حلال چسب و شفاف کننده بافت استفاده گردید. برش هایی با ضخامت ۵ میکرون و از هر نمونه ۳ مقطع با رنگ آمیزی هماتوکسیلین-ئوزین تهیه گردید. سپس با روش آسیب شناسی توسط یک مقیاس نیمه کمی (Semiquantitative scale) به صورت دوسوکور از نظر آسیب بررسی شدند. تغییرات هیستوپاتولوژیک کبد در گروه های مختلف پارامترهایی از قبیل التهاب سلولی، تجمع واکوئل چربی، نکروز سلولی، از هم پاشیدگی در فضای پورتال و تشکیل فضای زیاد بین سلول ها مورد بررسی قرار گرفتند که نتایج در فتومیکروگراف های تهیه شده از بافت های کبد نشان داده شده اند (۲۲). کلیه برش ها با بزرگ نمایی ۴۰ و در شش میدان میکروسکوپی، به طور تصادفی، با میکروسکوپ نوری ساخت کشور ژاپن مدل نیکون (ECLIPSE E200) مشاهده گردیدند. از مناطق آسیب دیده تصاویری با وضوح پنج مگاپیکسل تهیه شد.

روش آماری: جهت تجزیه و تحلیل و آنالیز داده ها از برنامه نرم افزاری SPSS نسخه ۱۶ استفاده شد. ابتدا اطلاعات به رایانه ها داده شد و آزمون آماری ANOVA بر روی آن ها انجام گرفت. به منظور بررسی اختلافات معنی دار داده ها از تست (Tukey-HSD) استفاده شد و معنادار بودن اختلاف میانگین ها در سطح $P < 0.05$ مورد بررسی قرار می گیرد. غلظت سرمی آسپاراتات آمینوترانسفراز، آلانین آمینوترانسفراز و آلکالین فسفاتاز، پروتئین توتال و آلبومین به صورت میانگین \pm خطای معیار (Mean \pm SEM) ارائه شد.

یافته های پژوهش

مقایسه میانگین آنزیم AST در گروه شاهد دیابتی

معنی دار در سطح $P \leq 0.05$ نشان نداد. هم چنین در گروه تجربی ۲ با میانگین غلظت $6/12 \pm 0/3^b$ در مقایسه با گروه کنترل با مقادیر $7/02 \pm 0/4$ در سطح $P < 0.05$ کاهش معنی دار نشان داد، در حالی که میانگین غلظت سرمی پروتئین توتال در گروه تجربی ۳ با میانگین غلظت $8/04 \pm 0/25^c$ نسبت به گروه شاهد دیابتی با مقادیر $7/21 \pm 0/3$ در سطح $P < 0.05$ افزایش معنی دار نشان داد (جدول شماره ۱). مقایسه آزمون آماری مربوط به میزان سرمی آلبومین در گروه شاهد دیابتی با میانگین غلظت $4/2 \pm 0/15$ نسبت به گروه کنترل با مقادیر $4/07 \pm 0/07$ تفاوت معنی دار در سطح $P \leq 0.05$ مشاهده نشد. در گروه تجربی ۲ با میانگین غلظت $3/72 \pm 0/15^b$ در مقایسه با گروه کنترل با مقادیر $4/07 \pm 0/07$ در سطح $P < 0.05$ کاهش معنی دار نشان داد، در حالی که میانگین غلظت سرمی آلبومین در گروه های تجربی ۳ و ۴ با میانگین غلظت $4/41 \pm 0/15$ و $4/21 \pm 0/05$ نسبت به گروه شاهد دیابتی با مقدار $4/2 \pm 0/15$ در سطح $P < 0.05$ تفاوت معنی دار نشان نداد (جدول شماره ۱). نتایج بافتی نشان داد در گروه کنترل، هیپاتوسیت ها شکل طبیعی خود را حفظ کرده، سیتوپلاسم محافظت شده، هسته مشخص و تغییرات پاتولوژی خاصی در آن دیده نمی شود (شکل شماره ۱). در گروه دریافت کننده استرپتوزوتوسین نکروز سلولی، از هم پاشیدگی در فضای پورتال، هسته بزرگ و تشکیل فضاهای زیاد بین سلول ها، تورم شدید هیپاتوسیت ها، تجمع واکوئل چربی نسبت به گروه کنترل و گروه های دیابتی دریافت کننده عصاره مشاهده شد (شکل شماره ۲).

در گروه های تجربی ۱ و ۲ سلول های کبدی طبیعی با سیتوپلاسم محافظت شده، هسته مشخص و فضای بین سلول ها نسبتاً نرمال بوده و مانند گروه کنترل تغییرات پاتولوژیک خاصی مشاهده نگردید (شکل شماره ۳). در گروه تجربی ۳ شرایط تخریب کمی در فضای پورتال، التهاب سلولی، تشکیل فضاهای نسبتاً کم بین سلول ها نسبت به گروه تجربی ۴ مشاهده شد (شکل شماره ۴). در گروه تجربی ۴ دارای سلول های کبدی با تخریب سلولی نسبتاً کم،

با میانگین غلظت $258/42 \pm 16/31$ نسبت به گروه کنترل با مقادیر $138/71 \pm 5/17^a$ در سطح $P < 0.05$ افزایش معنی دار نشان داد. هم چنین گروه تجربی ۲ با میانگین غلظت $200/82 \pm 3/28^b$ در مقایسه با گروه کنترل با مقادیر $138/71 \pm 5/17$ در سطح $P < 0.05$ افزایش معنی دار نشان داد، در حالی که میزان آنزیم AST در گروه های تجربی ۳ و ۴ با میانگین غلظت $151/942 \pm 28/28^c$ و $167/57 \pm 20/14^c$ نسبت به گروه شاهد دیابتی با مقادیر $258/42 \pm 16/31$ در سطح $P < 0.05$ کاهش معنی دار نشان داد (جدول شماره ۱).

مقایسه آزمون آماری مربوط به میزان ALT نشان داد در گروه شاهد دیابتی با میانگین غلظت $125 \pm 9/42$ نسبت به گروه کنترل با مقادیر $73/57 \pm 7/43^a$ در سطح $P < 0.05$ نشان داد. هم چنین در گروه تجربی ۱ با میانگین غلظت $0/69 \pm 8/33^b$ نسبت به گروه کنترل با مقادیر $73/57 \pm 7/42$ در سطح $P < 0.05$ کاهش معنی دار نشان داد. در حالی که میزان آنزیم ALT در گروه های تجربی ۳ و ۴ با میانگین غلظت $80/57 \pm 9/42^c$ و $80/42 \pm 8/57^c$ نسبت به گروه شاهد دیابتی با مقادیر $125 \pm 9/42$ در سطح $P < 0.05$ کاهش معنی دار نشان می دهد (جدول شماره ۱).

مقایسه میانگین آنزیم ALP در گروه شاهد دیابتی با میانگین غلظت $1577/28 \pm 50/71$ در مقایسه با گروه کنترل با مقادیر $660/57 \pm 40/71^a$ در سطح $P < 0.05$ افزایش معنی دار نشان داد. هم چنین در گروه تجربی ۱ با میانگین غلظت $559/14 \pm 21/14^b$ در مقایسه با گروه کنترل با مقادیر $660/57 \pm 40/71$ در سطح $P < 0.05$ کاهش معنی دار نشان داد، در حالی که میزان آنزیم ALP در گروه های تجربی ۳ و ۴ میانگین غلظت $675/28 \pm 45/71^c$ و $734 \pm 24/28^c$ نسبت به گروه شاهد دیابتی با مقادیر $1577/28 \pm 50/71$ در سطح $P < 0.05$ کاهش معنی دار نشان داد (جدول شماره ۱). مقایسه آزمون آماری مربوط به میزان سرمی پروتئین توتال در گروه شاهد دیابتی با میانگین غلظت $7/21 \pm 0/3$ نسبت به گروه کنترل با مقادیر $7/02 \pm 0/4$ تفاوت

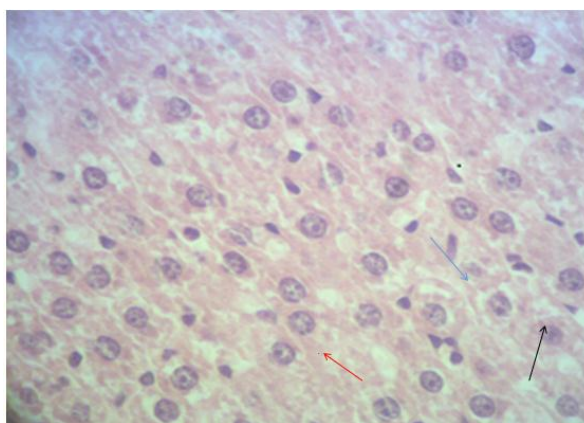
فضای بین سلول ها طبیعی و تغییرات پاتولوژی خاصی مشاهده نشد (شکل شماره ۵).

جدول شماره ۱. میانگین و انحراف معیار مقادیر آنزیم آسپارات آمینوترانسفراز (AST)، آنزیم آلانین آمینوترانسفراز (ALT)، آنزیم آلکالین فسفاتاز (ALP)، پروتئین توتال و آلبومین موش صحرایی نر

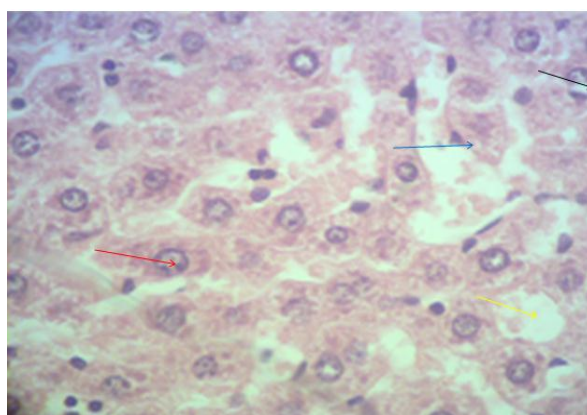
گروه ها	AST(IU/Lit)	میانگین و انحراف معیار		آلبومین (gr/dl)	پروتئین توتال (gr/dl)
		ALT (IU/Lit)	ALP (IU/Lit)		
کنترل	۱۳۸/۷۱±۵/۱۷ ^a	۷۳/۷±۵۷/۴۲ ^a	۶۶۰/۵۷±۴۰/۷۱ ^a	۴/۰۷±۰/۰۷	۷/۰۲±۰/۰۴
شاهد دیابتی	۲۵۸/۴۲±۱۶/۳۱	۱۲۵±۹/۴۲	۱۵۷۷/۲۸±۵۰/۷۱	۴/۲±۰/۱۵	۷/۲۱±۰/۰۳
تجربی ۱	۱۵۳/۱۷±۵۷/۵۷	۶۹±۸/۳۲ ^b	۵۵۹/۱۴±۲۱/۱۴ ^b	۴/۲۸±۰/۰۲	۷/۶۵±۰/۰۶
تجربی ۲	۲۰۰/۲۸±۳/۲۸ ^b	۸۲/۴۲±۳/۲۱	۷۲۰/۱۴±۶۰/۱۴	۳/۷۲±۰/۱۵ ^b	۶/۱۲±۰/۰۳ ^b
تجربی ۳	۱۵۱/۴۲±۰/۲۸ ^c	۸۰/۵۷±۹/۴۳ ^c	۶۷۵/۲۸±۴۵/۷۱ ^c	۴/۴۱±۰/۱۵	۸/۰۴±۰/۰۲۵ ^c
تجربی ۴	۱۶۷/۲۰±۵۷/۱۴	۸۰/۴۲±۸/۵۷ ^c	۷۳۴±۲۴/۲۸ ^c	۴/۲۱±۰/۰۵	۷/۷۱±۰/۰۲۵

^aP<0.05 گروه شاهد دیابتی در مقایسه با گروه کنترل، ^bP<0.05 گروه های تجربی ۱ و ۲ در مقایسه با گروه کنترل،

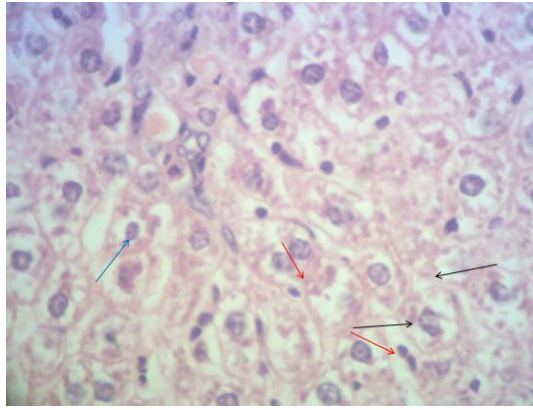
^cP<0.05 گروه های تجربی ۳ و ۴ در مقایسه با گروه شاهد دیابتی



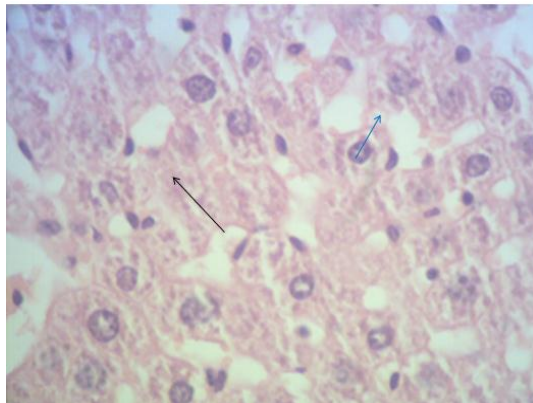
شکل شماره ۱. بافت کبد در گروه کنترل، سلول ها دارای اندازه طبیعی (فلش مشکی)، هسته طبیعی (فلش قرمز) و فضای بین سلول ها (فلش آبی) نرمال می باشد. رنگ آمیزی H&E، بزرگ نمایی (×40)



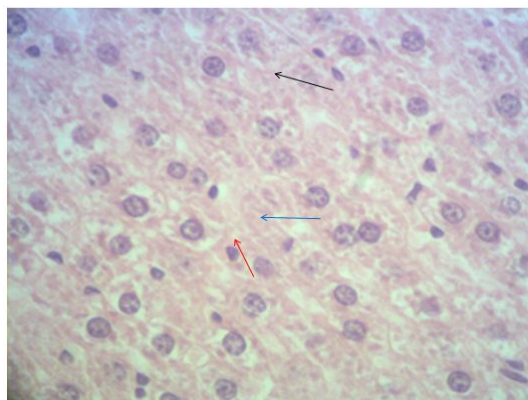
شکل شماره ۲. بافت کبد در گروه شاهد دیابتی (دریافت کننده استرپتوزوتوسین داخل صفاقی به میزان ۷۰ mg/kg)، نکروز سلولی (فلش مشکی)، التهاب سلولی (فلش قرمز)، از هم پاشیدگی در فضای پورتال و تشکیل فضاهای زیاد بین سلول ها (فلش آبی) و تجمع واکوئل چربی (فلش زرد). رنگ آمیزی H&E، بزرگ نمایی (×40)



شکل شماره ۳. بافت کبد در گروه های تجربی ۱ و ۲ (دریافت کننده 500 mg/kg عصاره آبی زنجبیل به تنهایی)، سلول های کبدی طبیعی با سیتوپلاسم محافظت شده (فلش مشکی)، هسته مشخص (فلش قرمز) و فضای بین سلول ها (فلش آبی) نرمال می باشد. رنگ آمیزی H&E، بزرگ نمایی ($\times 40$).



شکل شماره ۴. بافت کبد در گروه تجربی ۳ (دریافت کننده استرپتوزوتوسین درون صفاقی به میزان 70 mg/kg به اضافه عصاره آبی زنجبیل به میزان 500 mg/kg) تشکیل فضاهاى نسبتاً کم بین سلول ها (فلش آبی) و نکروز سلولی به میزان کم (فلش مشکی) مشاهده گردید. رنگ آمیزی H&E، بزرگ نمایی ($\times 40$)



شکل شماره ۵. بافت کبد در گروه تجربی ۴ (دریافت کننده استرپتوزوتوسین درون صفاقی به میزان 70 mg/kg به اضافه آبی زنجبیل به میزان 500 mg/kg)، اندازه سلول ها نسبتاً طبیعی (فلش مشکی) و هسته طبیعی (فلش قرمز) و فضای بین سلول ها نسبتاً طبیعی (فلش آبی) می باشد. رنگ آمیزی H&E، بزرگ نمایی ($\times 40$)

بحث و نتیجه گیری

پیش درمانی با عصاره آبی زنجبیل با مقادیر ۵۰۰ و ۲۵۰ mg/kg در مقایسه با گروه دریافت کننده استرپتوزوتوسین میزان آنزیم های AST، ALT و ALP را به طور معنی داری در سطح $P < 0.05$ کاهش داد، در حالی که میزان آنزیم های ALT و ALP در گروه های دریافت کننده ۲۵۰ mg/kg عصاره آبی زنجبیل نسبت به گروه کنترل کاهش معنی دار در سطح $P < 0.05$ نشان داد (جدول شماره ۱).

میزان آنزیم های کبدی AST، ALT و ALP به صورت معنی داری به دنبال دریافت استرپتوزوتوسین افزایش پیدا می کند که نشان دهنده تخریب کبد می باشد. در افراد دیابتی، افزایش میزان آنزیم های کبدی AST، ALT و ALP در پلاسما نشان می دهد دیابت سبب اختلالات کبدی می شود. بنا بر این افزایش میزان AST، ALT و ALP در پلاسما، نتیجه نشت این آنزیم ها از سیتوزول کبد به داخل گردش خون می باشد (۲۳). مطالعات نشان می دهد به دنبال تزریق استرپتوزوتوسین، فعالیت فعالیت NADH دهیدروژناز افزایش یافته و فعالیت سیتوکروم c اکسیداز در زنجیره تنفسی میتوکندریایی کاهش می یابد. افزایش فعالیت NADH دهیدروژناز و کاهش فعالیت سیتوکروم C اکسیداز باعث نشت الکترون ها از غشای داخلی میتوکندری و افزایش تولید رادیکال های آزاد اکسیژن در بافت های در معرض STZ می گردد (۲۴).

مطالعات نشان می دهد در بیماران دیابتی، عملکرد آنتی اکسیدان ها مانند ویتامین های E, C و فعالیت آنزیم های آنتی اکسیدانی مثل کاتالاز، سوپراکسید دسموتاز (SOD) و گلوکاتایون پراکسیداز کاهش می یابد (۲۵). تحقیقات مختلف درباره بیماری دیابت نشان می دهد که القای دیابت با تزریق STZ سبب افزایش معنی داری در سطح سرمی آنزیم های عملکرد کبدی (AST, ALT, ALP) در موش های دیابتی نسبت به گروه نرمال می گردد (۲۶). Grzanna و همکاران در سال ۲۰۰۵ گزارش کردند که زنجبیل و برخی از ترکیبات آن بر علیه سیتوکین ها سنتز می شوند و جایگاه های التهاب را مخفی می کنند.

زنجبیل با میزان ۵۰۰ mg/kg اثر قابل توجه ای در کاهش التهاب نشان می دهد (۲۷).

در مطالعات بافتی در گروه دریافت کننده استرپتوزوتوسین نکروز سلولی، از هم پاشیدگی در فضای پورتال، هسته بزرگ و تشکیل فضاهای زیاد بین سلول ها، تورم شدید هپاتوسیت ها، تجمع واکوئل چربی نسبت به گروه کنترل مشاهده شد (شکل شماره ۱ و ۲). هم چنین در گروه های تجربی ۱ و ۲ سلول های کبدی طبیعی با سیتوپلاسم محافظت شده، هسته مشخص و فضای بین سلول ها نسبتاً نرمال بوده و مانند گروه کنترل تغییرات پاتولوژیک خاصی مشاهده نگردید (شکل شماره ۳). در گروه تجربی ۳ نیز شرایط تخریب کمی در فضای پورتال، التهاب سلولی، تشکیل فضاهای نسبتاً کم بین سلول ها نسبت به گروه تجربی ۴ مشاهده شد (شکل شماره ۴). در گروه تجربی ۴ سلول های کبدی با تخریب سلولی نسبتاً کم، فضای بین سلول ها طبیعی و تغییرات پاتولوژیک خاصی مشاهده نشد (شکل شماره ۵).

مطالعات نشان می دهد که ۶-جینجرول دارای عمل آنتی اکسیدانی می باشد و سبب حفاظت سلول از استرس اکسیداتیو می شود، و به عنوان یک عامل موثر برای جلوگیری از تولید گونه های اکسیژن فعال و بیان COX-2 القاء شده توسط اشعه فرابنفش به کار می رود (۲۸). پیشنهاد می شود که اثر حفاظتی کبدی زنجبیل، حداقل مقداری از آن به دلیل فلاونوئیدها و تری پنوئیدها می باشد. تخمین فعالیت ALAT، ASAT، GGT نشانگر مناسبی در ارتباط با عملکرد کبدی می باشد. این آنزیم ها در سیتوزول هپاتوسیت ها قرار دارند. وقتی که سلول های کبدی آسیب می بینند، این آنزیم ها به درون پلاسما آزاد می شود و فعالیت پلاسمایی آن ها افزایش می یابد و آسیب سلول های کبدی افزایش می یابد. کاهش قابل توجه در ترانس آمینازهای ALAT، ASAT و فعالیت های GGT در ارتباط با اثرات حفاظت کبدی زنجبیل می باشد (۲۹). با توجه به نتایج حاصل از این تحقیق و مطالعات سایر محققان زنجبیل با مقادیر (۲۵۰، ۵۰۰ mg/kg) به همراه با استرپتوزوتوسین باعث برگشت AST، ALT و ALP به حد طبیعی شد.

در مقادیر ۵۰۰ و ۲۵۰ mg/kg به علت خواص آنتی اکسیدانی ترکیبات زنجبیل باعث محافظت سلول های کبدی در برابر مسمومیت می شود و از آزاد شدن آنزیم های AST، ALT و ALP به سرم جلوگیری می کند. به طور کلی، این نتایج با تحقیقات سایر محققان بر روی کبد تا حدودی هم خوانی دارد. مطالعات نشان می دهد عصاره اتانولی ریزوم زنجبیل در سمیت القاء شده توسط تتراکلرید کربن به طور معنی داری منجر به کاهش سطح سرمی SOD می شود و در مقادیر بالاتر از ۳۰۰ mg/kg موجب کاهش قابل توجه ای در SOD پلاسما، MDA کبدی، AST سرمی و افزایش پروتئین های پلازما می شود (۱۵). ماهیت آنتی اکسیدانی کبد از قبیل فعالیت های SOD، CAT، GPX، GST و GSH به طور قابل توجه ای در موش هایی که با استامینوفن القاء شده اند، کاهش می یابد. نتایج نشان می دهد که اثر حفاظت کبدی عصاره آبی-اتانولی زنجبیل بر علیه سمیت فعال القاء شده توسط استامینوفن توسط جلوگیری از کاهش آنتی اکسیدان های کبدی و یا در اثر کاهش ظرفیت رادیکال های آزاد وساطت می شود (۳۰). فعالیت محافظت کبدی عصاره اتانولی زنجبیل بر سمیت کبدی القاء شده توسط پاراستامول در موش های صحرائی گزارش شده است. عصاره زنجبیل به طور قابل توجه ای منجر به کاهش آنزیم گلوتامات پپروات ترانس آمیناز، گلوتامات اگزالواسات ترانس آمیناز در این سمیت می گردد (۱۵). فعالیت حفاظت کبدی عصاره آبی-اتانولی زنجبیل بر علیه مقادیر ۳۰ mg/kg استامینوفن که القاء کننده سمیت کبدی شدید می باشد، عمل می کند. عصاره آبی زنجبیل به طور قابل توجه ای حفاظت کبدی را با فعالیت های سرمی ترانس آمینازها و آلکالین فسفاتازها آشکار می سازد (۳۰).

مقایسه نتایج آزمون آماری مربوط به فعالیت پروتئین توتال و آلبومین در گروه تجربی دریافت کننده ۵۰۰ mg/kg در مقایسه با گروه کنترل کاهش معنی دار نشان می دهد، که در واقع نشان دهنده این مطلب است که این مقدار از زنجبیل اثراتی منفی بر روی آلبومین و پروتئین کل دارد. در دوزهای کمتر

افزایش تدریجی غلظت آلبومین و پروتئین کل مشاهده می شود (جدول شماره ۱). هم چنین میانگین غلظت پروتئین توتال در گروه تجربی دریافت کننده ۲۵۰ mg/kg عصاره آبی زنجبیل و استرپتوزوتوسین نسبت به گروه شاهد دیابتی افزایش معنی دار در سطح $P < 0.05$ مشاهده گردید (جدول شماره ۱). نتایج به دست آمده از مقادیر ۲۵۰ mg/kg عصاره آبی زنجبیل و استرپتوزوتوسین نشان می دهد که این دارای اثرات موثری بر میزان پروتئین توتال می باشد. مطالعات نشان می دهد که در زمان بیماری های کبدی تولید آلبومین کاهش می یابد. از آن جایی که کبد در سنتز آلبومین نقش دارد، افزایش سنتز آلبومین را می توان به عنوان یک نشانه در بهبود فعالیت سلول های کبدی پیشنهاد نمود (۱۴). یکی از آنتی اکسیدان های مهم در گیاهان ترکیبات فنولی می باشد و در خون به صورت متصل به آلبومین حمل می شود و دارای اثر متقابل در افزایش میزان پروتئین حمل کننده می باشد (۱۴).

نتایج ثابت می کند که زنجبیل یک اثر وابسته به دوز که به طور قابل توجه ای پروتئین های پلاسما را در موش هایی که سمیت کبدی در آن ها القاء شده است را افزایش می دهد. زنجبیل یا میزان ۳۰۰ mg/kg یک کاهش در سطوح MDA در بافت های کبدی را نشان می دهد (۱۲).

مصرف زنجبیل با مقادیر ۲۵۰ و ۵۰۰ mg/kg به همراه استرپتوزوتوسین باعث برگشت سطح بالا رفته آنزیم های AST، ALT و ALP به سطح طبیعی (گروه کنترل) شد که به علت خاصیت آنتی اکسیدانی ترکیبات موثر زنجبیل در حفاظت از سلول های کبدی در مقابل استرس اکسیداتیو می باشد. هم چنین عصاره آبی زنجبیل با مقادیر ۲۵۰ mg/kg همراه با استرپتوزوتوسین باعث افزایش پروتئین توتال نسبت به گروه دریافت کننده استرپتوزوتوسین گردید. عصاره آبی زنجبیل می تواند توسط مکانیسم های مختلف موجب اثرات حفاظتی بر تغییرات فاکتورهای شیمیایی مرتبط با کبد القاء شده توسط استرپتوزوتوسین گردد.

پیشنهاد می گردد در مطالعات آتی اثر عصاره زنجبیل بر عوارض کبدی ناشی از دیگر سموم القاء کننده دیابت در موش های صحرائی مورد مطالعه قرار

فنولی (Gingerol، Shoagol و Gingerdion) و آنتوسیانین ها باعث کاهش سمیت کبدی ناشی استرپتوزوتوسین گردید.

سپاسگزاری

بدین وسیله از مسئولین محترم دانشگاه علوم پزشکی هرمزگان و هم چنین حوزه معاونت محترم پژوهشی دانشگاه آزاد اسلامی کازرون که در انجام این تحقیق صمیمانه همکاری نموده اند، سپاسگزاری می شود.

گیرد. هم چنین اثر آنتی اکسیدانتهی آنزیم های کبدی بر استرپتوزوتوسین، اثر استرپتوزوتوسین بر سیستم تولید مثلی موش های صحرایی مختلف و تغییرات ملکولی ژن های ایجادکننده مرگ سلولی در بدن موش های صحرایی ماده ارزیابی گردد.

نتایج این مطالعه نشان داد استرپتوزوتوسین باعث تخریب بافت کبد و به دنبال آن افزایش آنزیم های کبدی و هم چنین اختلال در سنتز آلبومین و پروتئین کل می شود. عصاره آبی زنجبیل به واسطه خواص آنتی اکسیدانتهی به خصوص فلاونوئیدها، ترکیبات

References

1. Raju SBG, Battu RG, Manju latha YB, Srinivas K. Anti hepatotoxic activity of smilax china roots on CCL4 induced hepatic damage in rats. *Int J Pharm Pharm sci* 2012 ; 4:494-6.
2. Frances DE, Ronco MT, Monti JA, Ingaramo PI. Hyperglycemia induces apoptosis in rat liver through the increase of hydroxyl radical new insights into the insulin effect. *J Endocrinol* 2010 ;205: 187-200.
3. Ahangarpour A, Zamaneh H. T, Jabari A, Malekshahi Nia H, Heidari H. Antidiabetic and hypolipidemic effects of Dorema aucheri hydroalcoholic leave extract in Streptozotocin nicotinamide induced type 2 diabetes in male rats. *Iranian J Basic Med Sci* 2014 ;10:808-14.
4. Anwar MM, Abdelraheim MA. Oxidative stress in Streptozotocin induced diabetic Rats effects of garlic oil and melatonin. *Cam Biochem Physi* 2003;135: 539-47.
5. Bahmani M, Saki K, Shahsavari S . Identification of medicinal plants effective in infectious diseases in Urmia, northwest of Iran. *Asi Paci J Trop Biomed* 2015; 5: 858-64.
6. Anbarasu C, Raj Kapoor B, Bhat KS, Giridharan J, Amuthan A A, Satish K. Protective effects of pisonia aculeata on thioacetamide induced hepatotoxicity in rats. *Pac J Trop Biomed* 2012;2:511-515.
7. Adel P, Prakash R. Chemical composition and antioxidant operties of ginger root zingiber officinale. *J Med Plants Res* 2010 ; 4:2674-9.
8. Rehman A. Zingiber officinale Roscoe pharmacological activity. *J Med Plants Rese* 2011;5: 344-8.
9. Dadfar F, Hosseini SE, Bahaoddini A. [A review of phytochemical, pharmacological and physiological properties of ginger zingiber officinale]. *J Clin Exce* 2014; 3: 72-86. (Persian)
10. Gharib S, Bahaoddini A, Vatanparast J, Moein M. [Effect of alcoholic extract of ginger zingiber officinale roscoe on mechanical activity of isolated jejunum of male Rat]. *Phys Pharm* 2015 ;18:406-415. (Persian)
11. Hasanin P, Gamar A . [Effect of zingiber officinalis rosethanol extract on Hyssine induced antinociceptive activity in male Rats.] *J Med Plants* 2014;2 :172-9.(Persian)
12. Rahuman AA, Gopalakrishnan G. Mosquito larvicidal activity of isolated compounds from the rhizome of Zingiber officinale. *Phyto Res* 2008;22:1035-9.
13. Salmanian H, Sadeghi Mahoonak AR, Alami M, Ghorbani M. Evaluation of total phenolic flavonoid anthocyanin compounds antibacterial and antioxidant activity of hawthorn Crataegus elbursensis fruit acetonc extract. *J Raf Uni Med Sci* 2014; 13: 53-66.
14. Afrasiabie M, Mokhtari M. [Effect of Dianthus carryophyllu extract on the induced hepatotoxicity by Gentamicin in Wistar Rats]. *J Gorgan Uni Med Sci* 2016; 18:22-9. (Persian)
15. Norina A, Nurzakiah MS . Protective effect of the ethanol extract of Zingiber

- officinale roscoe on paracetamol induced hepatotoxicity in Rats. *J Sains Kes Mala* 2004; 2: 85-95.
16. Gajdosik A, Gajdosikova A, Stefek M, Navarova J, Hozova R. Streptozotocin-induced experimental diabetes in male wistar Rats. *Gen Physiol Biophys* 1999; 18:54-62.
17. Ashraf H, Zare S, Farnad N. [The effect of aqueous extract of barberry fruit on liver damage in streptozotocin induced diabetic Rats]. *J Shahrekord Uni Med Sci* 2014; 15: 1-9.(Persian)
18. Pouraboli I, Nazari S, Ranjbar B, Shariati M, KargarJahromi H. [Antihyperglycemic and antihyperlipidemic effects of *Daucus carota* ssp. *sativum* seeds extract in diabetic Rats]. *J Babol Uni Med Sci* 2014;16: 33-40. (Persian)
19. Alamin, Zainab M. Anti diabetic and hypolipidaemic properties of ginger *Zingiber officinale* in Streptozotocin induced diabetic Rats. *British J Nut* 2006;96: 660-6..
20. Mostafavi Pour Z, Zal F, Monabati, Vessal M. Protective effects of a combination of quercetin and vitamin E against cyclosporine A induced oxidative stress and hepatotoxicity in Rats. *Hepathol Res*2008;38:385-92.
21. Fatehi F, Taghavi NM, Hasanshahi GH, Hoseini J, Jamali Z. Evaluation of effects of angi-pars on kidney brain and liver tissue of chronic diabetic Rats. *J Rafsanjan Uni Med Scie* 2013;12:185-94.
22. Juhua CH, Georgetipoe L, Emily C. Green tea polyphenols prevent toxin-induced hepatotoxicity in mice by down regulating inducible nitric oxide derived prooxidants. *Am J Clin Nutr* 2004; 80: 742-51.
23. Navarro CM, Mantilla PM, Martin A, Jimene ZJ, Utrilla PM. Free radicals scavenger and antihepatotoxic activity of *Rosmarinus*. *Planta Med* 1993; 59: 312-4 .
24. Haider R, Subbuswamy K, Prabu M.A, Narayan G. Impaired mitochondrial respiratory functions and oxidative stress in Streptozotocin induced diabetic Rats. *Inter J Mol Sci* 2011; 12: 3133-47.
25. Ken J. The Antidiabetic activity of *Aloevera*. *Am Diabetes* 2004; 2:13.
26. Eidi A, Eidi M, Esmaili E. Antidiabetic effect of garlic *Allium sativum* L. in normal and Streptozotocin induced diabetic Rats. *Phytomed* 2006;13:624-29.
27. Thomson, Alqattan. The use of ginger *Zingiber officinale* roscoe as a potential anti inflammatory and antithrombotic agent. *Pros Leu Ess Fat Acids* 2002; 67: 475-8.
28. Kim JK, Kim Y. Kim TY. Gingerol prevents UVB induced Ros production and cox-2 expression invitro and invivo. *Free Rad Res* 2007; 41:603-14.
29. Eman GE, Helal W. Effect of *Zingiber officinale* on fatty liver induced by oxytetracycline in albino Rats. *Egyptian J Hos Med*2012 ;46: 26-42.
30. Ajith. TA, Hema U. *Zingiber officinale* Roscoe prevents acetaminophen-induced acute hepatotoxicity by enhancing hepatic antioxidant status. *Food Chem Tox*2007;45; 2267-72 .

Effects of Ginger (Zingiber Officinale) Aqueous Extract on the Levels of Hepatic Enzymes, Biochemical Parameters, and Histological Changes in Male Wistar Strain Rats Following Treatment of Streptozotocin

Shahrivar T¹, Mokhtari M^{*1}, Alipour V²

(Received: September 1, 2017

Accepted: January 9, 2018)

Abstract

Introduction: Diabetes induces leakage of hepatic enzymes from cytosol into the circulation and increases the plasma levels of these enzymes. In this study, the impacts of ginger (Zingiber Officinale) aqueous extract on the levels of liver enzymes, biochemical parameters, and histological changes in male rats were assessed following induction of diabetes by Streptozotocin.

Materials & methods: 42 male Wistar rats were divided into 6 groups: the control (left untreated), Diabetic control received 70 mg/kg Streptozotocin once at the beginning of the experiment; the experimental groups 1 and 2 daily received 250 and 500 mg/kg ginger aqueous extract respectively; the experimental groups 3 and 4 first received Streptozotocin once, and then a daily dose of 250 and 500 mg/kg extract. Oral administration of aqueous extract continued over a period of two months. 48 hours after the last administration blood samples were prepared and used for measurement of aspartate aminotransferase (AST), alanine aminotransferase (ALT), alkaline phosphatase (ALP), and the serum levels of albumin and total protein. Also, hepatic histological study was carried out by hematoxylin-eosin staining method.

Findings: The serum levels of AST, ALT, and ALK enzymes in diabetic control group (recipient of 70mg/kg Streptozotocin) and the AST enzyme concentration in experimental group 2 (recipient of 500

mg/kg Ginger extract alone) increased significantly compared to the control group ($p < 0.05$). In contrast, the levels of ALT and ALP enzymes declined significantly in experimental group 1 (recipient of 250mg/kg extract alone) relative to the control ($p < 0.05$). Serum concentrations of total protein and albumin reduced significantly in the experimental group 2 in comparison with the control group. Also, In experimental groups 3 and 4 (recipient of 250 and 500 mg/kg Ginger extract and Streptozotocin) relative to the diabetic control group, the levels of AST, ALT and ALP indicated a significant reduction, while the concentration of total proteins increased significantly in experimental Group 3 ($p < 0.05$). Finally, histological study revealed cellular necrosis, cellular inflammation, and vacuolar fat accumulation, disintegration of Portal spaces and formation of large intercellular spaces in diabetic control relative to the control group. Such disorders were less significant in groups receiving Streptozotocin along with 500mg/kg doses of extract compared to the group receiving Streptozotocin alone.

Discussion & conclusions: Due to the presence of compounds such as gingerol, shogaol, and anthocyanins, ginger aqueous extract can possibly reduce hepatic toxicity caused by Streptozotocin and improve the serum levels of liver enzymes.

Keywords: Ginger, Streptozotocin, AST, ALT, ALP, Biochemical parameters, Rat

1. Dept of Biology, Faculty of Sciences, Islamic azad University, Kazerun Branch, Kazerun, Iran

2. Dept of Environmental Health, Faculty of Environmental Health, Hormozgan University of Medical Sciences, Hormozgan, Iran

* Corresponding author Email: M. Mokhtari246@yahoo.com