

بررسی ارزش یافته های آنالیز تصویری در تشخیص سایتولوژیک اسمیر سرویکو واژینال

شیمای حیدری^{۱*}، نعمای محمدیان روشن^۲، امیرحسین جعفریان^۳، منور افضل آقایی^۳

۱) گروه بیماری های داخلی، دانشکده پزشکی، دانشگاه علوم پزشکی بیربند، بیربند، ایران

۲) گروه آسیب شناسی، دانشکده پزشکی، دانشگاه علوم پزشکی مشهد، مشهد، ایران

۳) گروه پزشکی اجتماعی، دانشکده بهداشت، دانشگاه علوم پزشکی مشهد، مشهد، ایران

تاریخ دریافت: ۱۳۹۶/۵/۲۸

تاریخ پذیرش: ۱۳۹۶/۱۱/۱۷

چکیده

مقدمه: روش های آنالیز تصویری امروزه دارای اهمیت فراوانی به عنوان روش کمکی در تشخیص های پاتولوژیک است و این روش ها می توانند به عنوان یک روش موازی باعث افزایش دقت و سرعت ارزیابی نمونه ها شوند.

مواد و روش ها: این مطالعه از نوع مشاهده ای-مقطعی بر روی ۵۰ مورد از نمونه های اسمیر سرویکوواژینال انجام شد که به بخش آسیب شناسی بیمارستان قائم مشهد ارجاع شده بود. ابتدا تمام نمونه ها بر اساس سیستم بتسدا در گروه های (Negative for Intraepithelial LSIL, HSIL, Reactive epithelial changes, NILM, استفاده از میکروسکوپ Olympus و سیستم تصویربرداری Olympus DP3 از اسلایدهای میکروسکوپی، تصویر دیجیتال تهیه شد و شاخص های محیط و مساحت هسته و میانگین میزان تیبری و تفاوت میزان تیبری تصویر مورد آنالیز قرار گرفتند.

یافته های پژوهش: میانگین سطح هسته در سه گروه نرمال Reactive, LSIL و HSIL از نظر آماری متفاوت می باشد ($P < 0.01$). میانگین شاخص دایره ای در این سه گروه از نظر آماری تفاوت نداشت ($P = 0.151$). میانگین میزان تیبری در دو گروه Normal و HSIL تفاوت معناداری داشت ($P < 0.01$), به طوری که شدت رنگ پذیری هسته در گروه HSIL بیشتر بوده و سلول ها تیره تر به نظر رسیدند ($P < 0.01$).

بحث و نتیجه گیری: نتایج نشان داد که آنالیز تصویری به خوبی می تواند اطلاعات مفیدی از تصاویر دیجیتال سیتولوژی کانسر سرویکس استخراج نماید و هم چنین این اطلاعات در چهار گروه Normal, LSIL, HSIL, Reactive epithelial changes با ارزیابی چشمی پاتولوژیست نیز تطابق دارد.

واژه های کلیدی: سرویکال اسمیر، آنالیز تصویری، سیتولوژی، نرم افزار

* نویسنده مسئول: گروه بیماری های داخلی، دانشکده پزشکی، دانشگاه علوم پزشکی بیربند، بیربند، ایران

Email: shima.heydari_b83@yahoo.com

Copyright © 2018 Journal of Ilam University of Medical Science. This is an open-access article distributed under the terms of the Creative Commons Attribution international 4.0 International License (<https://creativecommons.org/licenses/by-nc/4.0/>) which permits copy and redistribute the material, in any medium or format, provided the original work is properly cited.

مقدمه

سرویکس (در لاتین به معنی گردن) قطعه ای سیلندری شکل و باریک از رحم است که از طریق دیواره قدامی واژینال وارد واژن می شود. دهانه رحم ۲ تا ۴ سانتی متر طول دارد و به قسمت زیرین بدنه رحم متصل است. محل اتصال دهانه رحم به جسم رحم تحت عنوان تنگه شناخته می شود که این منطقه به وسیله تنگ شدگی خفیفی در مجرا مشخص می شود. در قسمت قدامی به وسیله بافت چربی از مئثانه جدا می شود و کناره های جانبی آن به لیگامان پهنی متصل است و از طریق همین کناره ها توسط شریان رحمی خون رسانی می گردد. قسمت تحتانی و داخل واژن داخل رحم قطعه ای آزاد است که از قسمت میانی و هلال مانند واژن بیرون زده و توسط غشاء مخاطی پوشیده شده است (۱،۲).

دهانه رحم توسط دهانه خارجی به داخل فضای داخل واژن باز می شود. دهانه رحم از دهانه آناتومیک خارجی شروع شده و تا دهانه آناتومیک داخلی که به فضای داخل رحم اتصال می یابد، قسمتی از دهانه رحم که داخل واژن قرار دارد دهانه رحم خارجی نامیده می شود و توسط مخاط سنگفرشی مطبق پوشیده شده است که مشخصه مخاط واژن می باشد و در سن باروری از سه لایه پایه ای، میانی و سطحی یا فوق پایه ای تشکیل شده است. در غشاء داخل دهانه رحم چین های شاخه شاخه ای نخلی قرار گرفته اند که توسط سلول های استوانه ای پوشیده شده اند. استرومای دهانه رحم از بافت همبند همراه با رشته های مطبق عضلانی و بافت الاستیک تشکیل شده است (۳). ترشحات دهانه رحم توسط سلول های ترشچی موجود در غدد داخل دهانه رحمی ترشح می شود. کانال دهانه رحم دارای تقریباً یکصد مجرای غددی است که اغلب به غده ها منتهی می شوند. سلول های ترشچی موجود در این غده ها ترشحات را به داخل مجرای کانال دهانه رحم ترشح می کنند. در شرایط طبیعی ترشحات به دنبال تغییرات هورمونی در فازهای مختلف سیکل قاعدگی دچار تغییرات آناتومیک نیز می شود. و درست قبل از تخمک گذاری به پهن ترین اندازه خود می رسد بعد از تخمک گذاری دهانه خارجی به قطر کوچک تر خود بر

می گردد و ترشحات آن از مقدار فراوان و شفاف به مقادیر کم و قوام غلیظ و چسبنده تبدیل می شود (۴). مطالعات سیتولوژی مدت ها قبل از این که ضایعه به صورت ماکروسکوپی دیده شود قادر به شناسایی CIN می باشد. پیگیری این خانم ها مشخص می کند که CIN ممکن است سال ها قبل از ایجاد یک سرطان آشکار وجود داشته باشد. تغییرات پیش سرطانی که به آن ها اطلاق می شود ممکن است از درجات پایین CIN شروع شده و به CIN با درجات بدخیمی بالاتر پیشرفت کند و یا از همان ابتدا به صورت CIN با درجات بالا تظاهر نماید که تمام این ها بستگی دارد به موقعیت عفونت HPV در ناحیه تغییر شکل، نوع عفونت HPV (انواع پر خطر در برابر کم خطر) و سایر عوامل میزبان بستگی دارد (۵). بر اساس بافت شناسی، CIN به صورت CIN I: دیسپلازی خفیف CINII: دیسپلازی متوسط CIN III: دیسپلازی شدید و کارسینوم درجا درجه بندی می شود.

اگر چه مطالعات متفاوت هستند ولی احتمال این که CIN I به سمت بهبود پیش رود، ۵۰ تا ۶۰ درصد، احتمال باقی ماندن واقعه، ۳۰ درصد و احتمال پیشرفت به سمت CIN III ۲۰ درصد است. در حالی که در CINIII احتمال سیر قهقرایی فقط ۳۳ درصد و احتمال پیشرفت ۶۰ تا ۷۴ درصد است. دیده شده است که هر چه درجه CIN بالاتر باشد شانس پیشرفت آن به سمت سرطان بیشتر بوده ولی باید متذکر شد که موارد بسیاری از ضایعات با درجه بالا بوده اند که به سرطان تبدیل نشده اند (۶). با توجه به این که دیسپلازی معمولاً هیچ گونه علامت بالینی ندارد، تشخیص آن غالباً از روی یافته های سیتولوژیک در آزمایش پاپ اسمیر داده می شود. از آن جا که دیسپلازی در پاتولوژی سرطان گردن رحم یک مرحله گذرا می باشد. لذا تشخیص فوری آن از اهمیت بالایی برخوردار است (۷). در سال ۱۹۸۸، انستیتوی ملی سرطان، سیستم بتسدا را برای گزارش کردن نمونه های سیتولوژیک معرفی نمود. در سیستم بتسدا ضایعات سنگ فرشی را که به طور بالقوه پیش بدخیم باشند در طبقات ۱- نامشخص (ASCUS)، ۲- ضایعات داخل اپی تلیالی

دیگری انجام شد که در آن با روش آنالیز تصویری و نرم افزار Photoshop CS3 extended رسوبات آمیلوئید را در بیوپسی چربی شکمی بیماران بررسی کردند. روش آن ها بر پایه تحلیل خروجی Mean Grey Value در کانال های رنگی مختلف بود. در مطالعه ای با استفاده از روش آنالیز تصویر تومورهای مغز بیماران مورد تحلیل قرار گرفت و الگوریتم های مختلف مورد تحلیل قرار گرفت (۱۴). در مطالعه ای با کمک تکنیک های پردازش تصویر، چارچوبی جهت تشخیص و شمارش سلول های غیرسرطانی بافت پستان ارائه شده است. در این پژوهش از تصاویر میکروسکوپی بافت های پستان رنگ آمیزی شده به روش نمونه برداری شده ایمونوهیستوشیمی PR & ER استفاده شده است. نتایج نشان داد که روش ارائه شده دارای عملکرد مناسب و قابل اعتمادی جهت شناسایی و شمارش سلول های غیرسرطانی نسبت به نتایج حاصل از شمارش دستی می باشد (۱۵).

هدف اصلی این تحقیق مقایسه اندازه، محیط، شدت رنگ پذیری، میزان همگن بودن رنگ پذیری هسته سلول با روش های آنالیز تصویری در نمونه های سرویکوواژینال و بررسی میزان بی نظمی آن ها می باشد.

مواد و روش ها

تهیه تصاویر مورد نیاز تحقیق: مطالعه از نوع مشاهده ای-مقطعی بر روی ۵۰ مورد از نمونه های اسمیر سرویکوواژینال انجام شد که به بخش آسیب شناسی بیمارستان قائم مشهد ارجاع شده بود. ابتدا تمام نمونه ها توسط دو پاتولوژیست بررسی شدند و بر اساس سیستم ابتدا در گروه های (Negative for Intraepithelial Lesion or Malignancy) Reactive epithelial changes, SCUS, NILM, HSIL, LSIL قرار گرفتند. نمونه هایی که در مورد آن ها توافق کلی وجود نداشت حذف شدند. در نهایت ۴۶ نمونه باقی ماند. در مرحله بعد با استفاده از میکروسکوپ Olympus (مدل CX23 کشور ژاپن) و سیستم تصویربرداری Olympus DP3 از اسلایدهای میکروسکوپی، تصویر دیجیتال تهیه شد. در هنگام تصویربرداری نواحی از لام ها مورد استفاده قرار گرفتند

سنگفرشی با درجه پائین (LSIL) که منطبق برای CINI می باشد. ۳-ضایعات داخل اپی تیلیالی سنگفرشی با درجه بالا (HSIL) که شامل CINI و CINI می باشد، طبقه بندی می کنند (۸).

آنالیز تصویری روش تجزیه و تحلیل تصویر است که توسط کامپیوتر یا سایر دستگاه های الکترونیکی به طور خودکار انجام می شود و اطلاعات مفیدی به ما می دهد. به عبارت بهتر از آنالیز تصویری می توان اطلاعات دیگری غیر از آن چه که با چشم دیده می شود از تصویر استخراج نمود. در مطالعه ای به بررسی ارزش یافته های آنالیز تصویری در تشخیص سایتولوژیک مایع پلور پرداخته شد. در مطالعه مذکور تحلیل های با استفاده از روش تحلیل تصاویر بر سلول های مایع پلور انجام شد (۹). در تحقیقی به بررسی استفاده از روش های آنالیز تصاویر هسته های سلول های سرطانی پرداخته شد (۱۰). در مطالعه دیگری که در سال ۲۰۱۱ انجام شد، از نرم افزار فتوشاپ برای آنالیز تصویری سیتولوژی های پانکراس استفاده شد. در این مطالعه معیارهای مختلفی مانند Cluster area, cluster circularity, nucleous area با استفاده از فتوشاپ بر روی نمونه های سیتولوژی بررسی شد. در نهایت، شاخص مساحت هسته در گروه های مختلف تشخیصی آن ها (خوش خیم، مشکوک، بدخیم) تفاوت معناداری را نشان داد (۱۱). مطالعه دیگری نیز در سال ۲۰۰۷ انجام شد که طی آن با روش های آنالیز تصویری، ۱۳ متغیر مورفومتری را در گروه های مختلف تشخیصی سیتولوژی سرویکوواژینال بررسی شد. البته برخی مراحل کار توسط روش های خودکار انجام شد و در نهایت ثابت شد که ارزیابی متغیرهای مورفومتری می تواند با دقت خوبی برای تشخیص نمونه های سیتولوژی سرویکوواژینال استفاده شود. مطالعات دیگری نیز توسط فتوشاپ برای آنالیز تصویری استفاده شده است که ارتباط کمتری با مطالعه حاضر دارد (۱۲) به عنوان مثال یک مطالعه در سال ۲۰۰۳ انجام شد که در آن با روش های آنالیز تصویری سعی در شمارش هسته های سلول تومورال در نمونه های هیستولوژی کانسر سلول سنگفرشی نموده اند (۱۳) و نیز مطالعه

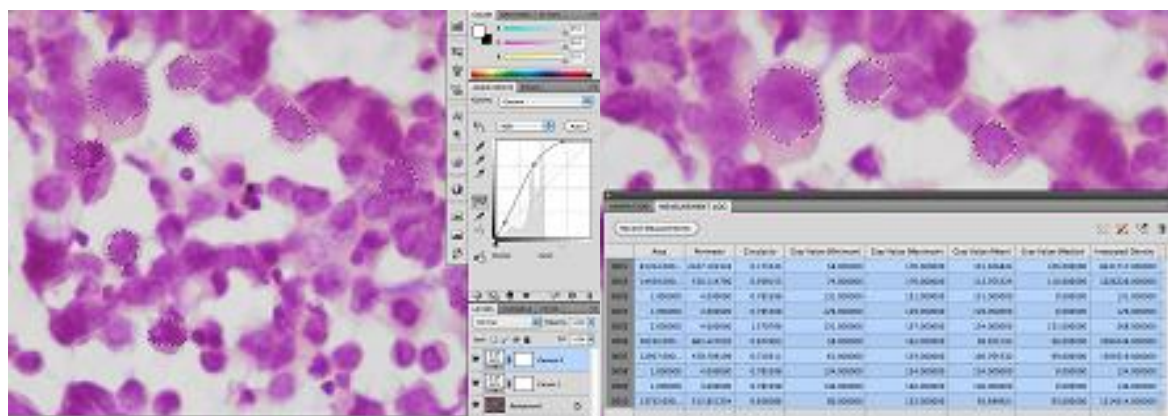
در مورد هر فایل تصویری، سلول های مناسب برای آنالیز تصویر انتخاب شدند. برای این منظور سلول هایی انتخاب شدند که:

- (الف) مجزا از یکدیگر باشند. (ب) حدود سلولی و هسته ای قابل مشاهده باشند. (ج) جزئیات هسته ای قابل مشاهده باشد.
- (د) میزان رنگ پذیری هسته قابل مشاهده و دقیق باشد.

در ادامه سلول های مناسب توسط نرم افزار علامت گذاری شدند. این علامت گذاری برای مشخص نمودن حدود هسته و سلول انجام شد تا نرم افزار بتواند در مرحله بعد استخراج اطلاعات را از آن نواحی انجام دهد. علامت گذاری توسط ابزارهای مخصوص نرم افزار با نام های Color Selection, Magic wand, Quick selection انجام شد (شماره ۱).

که شامل سلول هایی بودند که می توانستند نماینده تشخیص نهایی نمونه مورد نظر باشند. به عنوان مثال در تشخیص LSIL تنها از سلول هایی تصویربرداری شد که مشخصات مورد نظر این تشخیص را داشتند. بزرگ نمایی میکروسکوپ برای تهیه تصاویر ۴۰۰ و تعداد کل تصاویر ۱۷۳ تصویر بود.

نحوه انجام تحقیق در نرم افزار: در مرحله بعد کلیه فایل های تصویری به صورت تک تک وارد نرم افزار Adobe Photoshop CS5 Adobe Extended شدند. در مورد هر فایل تصویر، ابتدا فایل عکس مورد بازبینی قرار گرفت و در صورتی که کیفیت لازم از لحاظ تفکیک پذیری را نداشت، از مطالعه حذف شد. در این مرحله ۵ فایل تصویر از مطالعه حذف شدند سپس همه فایل های عکس توسط نرم افزار از لحاظ روشنایی، کنتراست، رنگ و جزئیات مورد مشاهده، پردازش شدند. هدف این مرحله آن بود که بهترین کیفیت ممکن از تصاویر تهیه شده، حاصل گردد.



شکل شماره ۱. نمونه ای از نتایج تحلیل تصاویر در نرم افزار

استفاده شد. (ب) محیط: این شاخص محیط ناحیه انتخابی را اندازه گیری می کند. (ج) شاخص دایره ای: این شاخص تعیین کننده میزان کروی بودن یک ناحیه است. برای تعیین میزان تغییر شکل هسته سلول ها و نامنظمی جدار هسته از این شاخص استفاده شده است. هر چقدر ناحیه مورد نظر (هسته) به شکل دایره نزدیک تر باشد، خروجی این شاخص به عدد یک

در مرحله بعد در قسمت آنالیز تصویر نرم افزار Data point ها انتخاب شدند. Data point ها در واقع شاخص هایی هستند که برای کاربردهای مختلف آنالیز تصویری استفاده می شوند. برای مطالعه حاضر، از شاخص های زیر استفاده شد: (الف) مساحت: این شاخص، سطح یک ناحیه انتخاب شده را اندازه گیری می کند. برای اندازه گیری اندازه هسته از این شاخص

چقدر هسته از شکل منظم دایره ای خود متفاوت باشد، خروجی آن تغییر بیشتری می کند.

برای بررسی وضعیت کروماتین و رنگ پذیری هسته، دو شاخص استفاده شد که یکی بصورت کلی میزان تیرگی هسته را ثبت می کرد و دیگری میزان تفاوت بین تیرگی و روشنی هسته را که خود بیانگر نامنظمی در کروماتین هسته است را مشخص می نماید(۹،۱۶).

یافته های پژوهش

میانگین سطح هسته در گروه نرمال $3182/75 \pm 690/81$ در گروه Reactive و $5196/02 \pm 7863/87$ در گروه LSIL و $13806/75$ در گروه HSIL $5795 \pm 1866/36$ می باشد. و با توجه به ($P < 0.05$) میانگین سطح هسته در این چهار گروه از نظر آماری متفاوت می باشد. میانگین محیط هسته در گروه Normal $2334/96 \pm 36/07$ در گروه Reactive و $342/36 \pm 533/48$ در گروه LSIL $322/33 \pm 49/99$ و در گروه HSIL $664/03 \pm 1176/01$ می باشد. و با توجه به ($P < 0.05$) میانگین محیط هسته در این چهار گروه از نظر آماری متفاوت نمی باشد.

میانگین circularity در گروه Normal $0/33 \pm 0/15$ و در گروه Reactive $0/82 \pm 0/098$ و در گروه LSIL $0/66 \pm 0/062$ می باشد. و با توجه به ($P < 0.05$) میانگین circularity در این چهار گروه از نظر آماری متفاوت نمی باشد. میانگین میزان تیرگی در گروه Normal $133/08 \pm 22/05$ در گروه Reactive $111/97 \pm 14/99$ و در گروه LSIL $111/67 \pm 22/00$ و در گروه HSIL $65/94 \pm 17/32$ می باشد. و با توجه به ($P < 0.05$) میانگین میزان تیرگی در این چهار گروه از نظر آماری متفاوت می باشد.

میانگین تفاوت میزان تیرگی در گروه Normal $111/97 \pm 14/99$ و در گروه Reactive $111/67 \pm 22/00$ و در گروه LSIL $65/94 \pm 17/32$ و در گروه HSIL $37/00 \pm 28/58$ می باشد و با توجه به ($P < 0.05$) میانگین Gray value diff در این چهار گروه از نظر آماری متفاوت می باشد (جدول شماره ۱).

نزدیک تر است و هر چقدر ناحیه مورد نظر تفاوت بیشتری با دایره داشته باشد، به عدد صفر نزدیک تر می شود. (د) میزان تیرگی: این شاخص میزان تیرگی و روشنایی یک ناحیه را اندازه گیری می کند. برای تعیین مقدار رنگ پذیری هسته سلول یا هیپرکرومازی از این شاخص استفاده شد. خروجی این شاخص برای تصاویر ۸ بیتی (یعنی تصاویری که در هر کانال رنگی RGB خود ۲۵۶ سطح مختلف دارند) بین صفر تا ۲۵۶ است. هر چقدر عدد به صفر نزدیک تر باشد، نشان دهنده تیرگی ناحیه مورد نظر است و هر چه به ۲۵۶ نزدیک تر باشد، نشانه روشن تر بودن ناحیه است. (ه) تفاوت میزان تیرگی در مورد هسته سلول ها برای تعیین مقدار تفاوت رنگ پذیری یا همان نامنظم بودن رنگ کروماتین از این شاخص استفاده شد. برای این منظور برای هر هسته سلول مقدار حداکثر Gray value و حداقل آن را محاسبه و تفاضل آنرا به عنوان معیاری جهت بررسی وضعیت کروماتین هسته مورد ارزیابی قرار داد.

در مرحله بعد برای هر فایل تصویر که سلول های مناسب آن توسط نرم افزار علامت گذاری شده بودند، سیستم آنالیز تصویری را اجرا کرده و خروجی اطلاعاتی Data point ها تعیین گردید.

در ادامه خروجی اطلاعات حاصل از آنالیز تصویری را ابتدا به صورت text تبدیل و در نهایت وارد نرم افزار SPSS شد تا برای بررسی آماری آماده گردد.

تحلیل آماری داده ها: داده ها به صورت Mean \pm SD برای شاخص های مختلف در چهار گروه Normal, LSIL, HSIL, Reactive محاسبه گردید. بررسی داده های کمی با استفاده از نرم افزار SPSS vol.15 انجام شد. برای مقایسه بین گروه ها از روش واریانس یک طرفه ANOVA استفاده شد. و برای مقایسه بین دو گروه از آزمون Tukey استفاده گردید. مقادیر به دست آمده برای P کمتر از ۰۵/۰ اختلاف معنادار تلقی شد.

شاخص های اندازه سطح هسته و اندازه محیط هسته به صورت مستقیم اندازه گیری شدند. در مورد جدار هسته با توجه به اهمیت این شاخص در اسمیر سرویکوواژینال، از شاخص دایره ای استفاده شد که هر

جدول شماره ۱. قیاس میانگین مساحت، محیط، میزان تیرگی و شاخص دایره ای

نام متغیر	گروه	میانگین	انحراف معیار	نتیجه آزمون
سطح هسته	نرمال	۳۱۸۲/۷۵	۶۹۰/۸۱	۰/۰۱
	Reactive	۵۱۹۶/۰۲	۷۸۶۳/۸۷	
	LSIL*	۵۷۹۵/۰۰	۱۸۶۶/۳۶	
	HSIL**	۱۲۸۰۶/۷۵	۲۴۸۲۳/۶۶	
محیط هسته	نرمال	۲۳۴/۹۶	۳۶/۰۷	۰/۰۵۴
	Reactive	۳۴۲/۳۶	۵۳۳/۴۸	
	LSIL	۳۲۲/۳۳	۴۹/۹۹	
	HSIL	۶۶۴/۰۳	۱۱۷۶/۰۱	
شاخص دایره ای	نرمال	۰/۷۲	۰/۰۶	۰/۱۵۱
	Reactive	۰/۷۱	۰/۱۳	
	LSIL	۰/۶۸	۰/۰۶	
	HSIL	۰/۶۵	۰/۱۸	
میانگین میزان تیرگی	نرمال	۱۳۳/۰۸	۲۲/۰۵	۰/۰۰۰
	Reactive	۱۱۱/۹۷	۱۴/۹۹	
	LSIL	۱۱۱/۶۷	۲۲/۰۰	
	HSIL	۶۵/۹۴	۱۷/۳۲	
تفاوت میزان تیرگی	نرمال	۳۷/۰۰	۲۸/۵۸	۰/۰۰۰
	Reactive	۶۸/۳۴	۱۲/۴۷	
	LSIL	۸۶/۷۱	۱۵/۴۷	
	HSIL	۹۹/۷۳	۳۳/۲۰	

* Low grade Squamous Intraepithelial Lesions **High grade squamous Intraepithelial Lesions

میانگین سطح هسته در گروه HSIL با LSIL و هسته در گروه HSIL بیشتر از بقیه گروه ها می باشد (جدول شماره ۲).

Reactive تفاوت معناداری دارد. به طوری که سطح

جدول شماره ۲. مقایسه تفاوت سطح و محیط هسته

Tukey نتیجه آزمون	اختلاف میانگین (۱-۲)	گروه (۲)	گروه (۱)	
۰/۹۷۵	-۲۰۱۳/۳۷	Reactive	نرمال	سطح هسته
۰/۹۴۷	-۲۶۱۲/۲۵	LSIL*		
۰/۱۱۸	-۱۰۶۹۳/۹۹	HSIL**		
۰/۹۷۵	۲۰۱۳/۳۷	نرمال	Reactive	
۰/۹۹۷	-۵۹۸/۹۷	LSIL		
۰/۰۲۵	(*)-۸۶۱۰/۷۲	HSIL		
۰/۹۴۷	۲۶۱۲/۲۵	نرمال	LSIL	
۰/۹۹۷	۵۹۸/۹۷	Reactive		
۰/۰۳۸	(*)-۸۰۱۱/۷۴	HSIL		
۰/۱۱۸	۱۰۶۲۳/۹۹	نرمال	HSIL	
۰/۰۲۵	(*)۸۶۱۰/۷۲	Reactive		
۰/۰۳۸	(*)۸۰۱۱/۷۴	LSIL		
۰/۹۶۹	-۱۰۷/۳۹	Reactive	نرمال	
۰/۹۸۲	-۸۷/۳۶	LSIL		
۰/۲۶۳	-۴۲۹/۰۶	HSIL		
۰/۹۶۹	۱۰۷/۳۹	نرمال	Reactive	محیط هسته
۰/۹۹۹	۲۰/۰۲	LSIL		
۰/۱۳۷	-۳۲۱/۶۷	HSIL		
۰/۹۸۲	۸۷/۳۶	نرمال	LSIL	
۰/۹۹۹	-۲۰/۰۲	Reactive		
۰/۰۹۴	-۳۴۱/۷۰	HSIL		
۰/۲۶۳	۴۲۹/۰۶	نرمال	HSIL	
۰/۱۳۷	۳۲۱/۶۷	Reactive		
۰/۰۹۴	۳۴۱/۷۰	LSIL		

*Low grade Squamous Intraepithelial Lesions **High grade squamous Intraepithelial Lesions

گروه Normal کمتر بوده و سلول‌ها روشن تر رؤیت می‌شوند و گروه‌های Reactive و LSIL مابین این دو گروه قرار دارند (جدول شماره ۳).

میانگین gray value mean در دو گروه Normal و HSIL با ($P < 0.05$) تفاوت معناداری دارد. به طوری که شدت رنگ پذیری هسته در گروه HSIL بیشتر بوده و سلول‌ها تیره تر به نظر می‌رسند و در

جدول شماره ۳. مقایسه تفاوت شاخص دایره ای در تصاویر مورد بررسی

Tukey نتیجه آزمون	اختلاف میانگین (۱-۲)	گروه (۲)	گروه (۱)	
۰/۹۹۷	۰/۰۰۹	Reactive	نرمال	شاخص دایره ای
۰/۸۲۱	۰/۰۳	LSIL*		
۰/۴۱۴	۰/۰۶	HSIL**		
۰/۹۹۷	-۰/۰۰۹	نرمال	Reactive	
۰/۷۲۸	۰/۰۲	LSIL		
۰/۱۵۵	۰/۰۵	HSIL		
۰/۸۲۱	-۰/۰۳	نرمال	LSIL	
۰/۷۲۸	-۰/۰۲	Reactive		
۰/۷۰۳	۰/۰۲	HSIL		
۰/۴۱۴	-۰/۰۶	نرمال	HSIL	
۰/۱۵۵	-۰/۰۵	Reactive		
۰/۷۰۳	-۰/۰۲	LSIL		
۰/۰۰۴	(*)۲۱/۱۰	Reactive	نرمال	میانگین میزان تیرگی
۰/۰۰۳	(*)۲۱/۴۰	LSIL		
۰/۰۰۰	(*)۶۷/۱۴	HSIL		
۰/۰۰۴	(*)-۲۱/۱۰	نرمال	Reactive	
۱/۰۰	۰/۳۰	LSIL		
۰/۰۰۰	(*)۴۶/۰۳	HSIL		
۰/۰۰۳	(*)-۲۱/۴۰	نرمال	LSIL	
۱/۰۰۰	-۰/۳۰	Reactive		
۰/۰۰۰	(*)۴۵/۷۳	HSIL		
۰/۰۰۰	(*)-۶۷/۱۴	نرمال	HSIL	
۰/۰۰۰	(*)-۴۶/۰۳	Reactive		
۰/۰۰۰	(*)-۴۵/۷۳	LSIL		

*Low grade Squamous Intraepithelial Lesions **High grade squamous Intraepithelial Lesions

با توجه به میانگین تفاوت میزان تیرگی در هر چهار گروه با ($P < 0.05$) از نظر آماری تفاوت معناداری دارند (جدول شماره ۴).

جدول شماره ۴. مقایسه تفاوت میزان تیرگی در تصاویر مورد بررسی

Tukey نتیجه آزمون	اختلاف میانگین (۱-۲)	گروه (۲)	گروه (۱)	
۰/۰۰۰	(*)-۳۱/۳۴	Reactive	نرمال	تفاوت میزان تیرگی
۰/۰۰۰	(*)-۴۹/۷۱	*LSIL		
۰/۰۰۰	(*)-۶۲/۷۲	HSIL**		
۰/۰۰۰	(*)۳۱/۳۴	نرمال	Reactive	
۰/۰۰۱	(*)-۱۸/۳۶	LSIL		
۰/۰۰۰	(*)-۳۱/۳۷	HSIL		
۰/۰۰۰	(*)۴۹/۷۱	نرمال	LSIL	
۰/۰۰۱	(*)۱۸/۳۶	Reactive		
۰/۰۲۸	(*)-۱۳/۰۱	HSIL		
۰/۰۰۰	(*)۶۲/۷۲	نرمال	HSIL	
۰/۰۰۰	(*)۳۱/۳۷	Reactive		
۰/۰۲۸	(*)۱۳/۰۱	LSIL		

*Low grade Squamous Intraepithelial Lesions **High grade squamous Intraepithelial Lesions

بحث و نتیجه گیری

هدف اصلی از این مطالعه پاسخ به این پرسش بود که آیا روش آنالیز تصویری می تواند بین گروه های تشخیصی سیتولوژی اسمیر سرویکوواژینال که توسط چشم پاتولوژیست گروه بندی شده است، در شاخص های مختلف آنالیز تصویر تمایز ایجاد کند. به همین علت برای این مطالعه ابتدا گروه های مختلف تشخیصی اسمیر را آماده کرده و سپس آنالیز تصویری را روی هر گروه انجام داده و در مورد هر شاخص، خروجی ها تعیین و با یکدیگر مقایسه شد.

گروه ASCUS به طور معمول نماینده گروهی از تشخیص های اسمیر سرویکوواژینال است که پاتولوژیست نمی تواند بین تغییرات راکتیو و تغییرات نماینده LSIL افتراق قطعی ایجاد کند. بنا بر این این دسته هم شامل مواردی است که تغییرات راکتیو در سلول ها وجود دارد و هم مواردی که واقعاً LSIL هستند. به همین علت این گروه را در مطالعه حاضر مورد بررسی قرار نداده ایم چرا که از لحاظ دید پاتولوژی نمایانگر یک گروه هتروژن است و بررسی آن با هدف این مطالعه که قیاس خروجی آنالیز تصویر با چشم پاتولوژیست است، مغایرت داشت. شاخص های مورد بررسی در آنالیز تصویری شامل اندازه سطح هسته، اندازه محیط هسته، وضعیت جدار هسته، میزان هیپرکرومازی هسته و میزان نامنظم بودن کروماتین هسته بود. شاخص های اندازه سطح هسته و اندازه محیط هسته به صورت مستقیم اندازه گیری شدند. در مورد جدار هسته با توجه به اهمیت این شاخص در اسمیر سرویکوواژینال، از شاخص دایره ای استفاده شد که هر چقدر هسته از شکل منظم دایره ای خود متفاوت باشد، خروجی آن تغییر بیشتری می کند.

برای بررسی وضعیت کروماتین و رنگ پذیری هسته، دو شاخص استفاده شد که یکی به صورت کلی میزان تیرگی هسته را ثبت می کرد و دیگری میزان تفاوت بین تیرگی و روشنی هسته را که خود بیانگر نامنظمی در کروماتین هسته بود.

در مورد شاخص سطح هسته و مقایسه بین گروهی آن، برخی از گروه ها با یکدیگر تفاوت داشتند. به خصوص گروه HSIL با گروه های LSIL و راکتیو،

برخی گروه ها نیز تفاوت معناداری نداشتند مانند گروه نرمال با راکتیو. اما شاخص محیط هسته نتایج متفاوتی داشت به طوری که در هیچ کدام از گروه ها محیط هسته تفاوت معناداری با یکدیگر نداشت. به طور طبیعی نیز به نظر نمی آمد که محیط هسته بتواند به عنوان یک شاخص با ارزش در قیاس با اندازه هسته عمل نماید. در مورد شاخص دایره ای یا وضعیت جدار هسته نتایج به دست آمده تفاوت معناداری را نشان نداد. این مسئله می تواند به علت پایین بودن کیفیت تصاویر تهیه شده باشد چرا که این شاخص بسیار حساس بوده و با تغییرات و آرتی فکت های تصویری می تواند تاثیر قرار گیرد. شاخص gray value که نشانگر میزان رنگ پذیری هسته است تقریباً بین تمام گروه های تشخیصی دارای تفاوت معنادار بود. به جز دو گروه راکتیو و LSIL که از این لحاظ تفاوت معناداری نداشتند. این نتیجه نیز دارای ارزش است چرا که میزان هیپرکرومازی هسته اولاً یک شاخص مهم در تمایز گروه های تشخیصی است و ثانیاً دو گروه راکتیو و LSIL گاه از لحاظ هیپرکرومازی هسته ممکن است دارای هم پوشانی هایی باشند که به طور معمول باید برای تشخیص به سایر ویژگی های سلولی توجه کرد. خروجی شاخص تفاوت میزان تیرگی که نشانگر میزان نامنظمی در رنگ پذیری کروماتین هسته سلول بود، در بین همه گروه های تشخیصی تفاوت معناداری را نشان داد. یعنی این شاخص در آنالیز تصویری بهتر از سایر شاخص ها می توانست بین همه گروه های تشخیصی افتراق ایجاد کند.

نتایج نشان داد که اغلب شاخص های انتخاب شده در آنالیز تصویری، خروجی مناسبی جهت افتراق بین گروه های مختلف تشخیصی دارند و به جز محیط هسته و شاخص دایره ای، بقیه موارد می توانند تمایزی خوبی بین گروه های مختلف ایجاد کنند. این نتایج نیز با نتایج پروانه (۱۴) که موفقیت آنالیز الگوریتم های مختلف را بررسی کردن مطابقت دارد در آن تحقیق تعدادی از الگوریتم ها موفق به تحلیل نتایج شدن و تعدادی دیگر از الگوریتم ها نیز از توانایی کمی برای تحلیل خروجی برخوردار بودند به طوری که نتایج بیانگر آن بود که الگوریتم SFCM موفق تر از سه

مجموعه خروجی های شاخص های تصویری به جز محیط هسته و شاخص دایره ای می تواند بین گروه های مخلف تشخیصی افتراق ایجاد کند که با ارزیابی و تشخیص چشمی پاتولوژیست تطابق دارد. این نتایج با نتایج جزایری و همکاران (۱۵) نیز مطابقت دارد آن ها با استفاده از روش آنالیز تصویر موفق به شمارش تعداد سلول های سرطانی شدند نتایج آن ها نشان داد که روش ارائه شده دارای عملکرد مناسب و قابل اعتمادی جهت شناسایی و شمارش سلول های غیرسرطانی نسبت به نتایج حاصل از شمارش دستی می باشد.

در نهایت نتیجه می شود که اغلب شاخص های انتخاب شده در آنالیز تصویری، خروجی مناسبی جهت افتراق بین گروه های مختلف تشخیصی دارند و به جز محیط هسته و شاخص دایره ای، بقیه موارد می توانند تمایزی خوبی بین گروه های مختلف ایجاد کنند. شاخص های انتخابی در آنالیز تصویری از لحاظ ارزش تشخیصی می تواند با شاخص هایی که به طور طبیعی توسط پاتولوژیست برای ارزیابی استفاده می گردد، مقایسه شوند.

الگوریتم دیگر عمل کرده است. البته تعدادی از تحقیقات از فرآیند پردازش تصویر با استفاده از نرم افزار مطلب در مقایسه سلول ها استفاده می کنند. در تحقیقی عمادیان و همکاران (۱۷) به تمایز بین سلول های دهانه رحم با استفاده از تکنیک های پردازش تصویر پرداختند که در آن تحقیق از پارامترهای اندازه هسته، اندازه سیتوپلاسم و نسبت آن ها به یکدیگر برای مقایسه استفاده شد. که شاخص اندازه هسته آن با این تحقیق مطابقت داشت. مهنریت (۱۶) به بررسی روش آنالیز تصاویر جهت توزیع کروماتین در هسته سلول ها پرداختند و در آن از شاخص میزان تیرگی و شفافیت جهت مقایسه سلول ها استفاده نمودند. نتایج آن ها نیز نشان از تفاوت میزان تیرگی سلولی و موفق بودن روش آنالیز تصویر در تشخیص میزان کوماتین در هسته سلول داشت.

شاخص های انتخابی در آنالیز تصویری از لحاظ ارزش تشخیصی می تواند با شاخص هایی که به طور طبیعی توسط پاتولوژیست برای ارزیابی استفاده می گردد، مقایسه شوند. به عنوان مثال هیپرکرومازی هسته یا نامنظمی کروماتین هسته می تواند با شاخص های مناسبی در آنالیز تصویری بررسی گردد.

References

- Hall JE. Guyton and hall textbook of medical physiology e-book. Elsevier Health Sci Publication. 2010;P.231.
- Light RW. Disorders of the pleura mediastinum and diaphragm. *Harrisons Prin Int Med* 2001; 2:1513-6.
- Gloor E, Hurlimann J. Cervical intraepithelial glandular neoplasia adenocarcinoma in situ and glandular dysplasia a correlative study of 23 cases with histologic grading histochemical analysis of mucins and immunohistochemical determination of the affinity for four lectins. *Cancer*1986 Sep 15;58:1272-80.
- Helmerhorst TJ. Clinical significance of endocervical curettage as part of colposcopic evaluation. A review. *Int J Gynecol Cancer* 1992; 2:256-62.

- Southern SA, Herrington CS. Disruption of cell cycle control by human papillomaviruses with special reference to cervical carcinoma. *Int J Gynecol Cancer*2003;10:263-74. doi.org/10.1046/j.1525-1438.2000.010004263.x
- Parkin DM. 19 Screening for cervix cancer in developing countries. *Cancer Screen*1991; 30:184.
- Kumar V, Abbas AK, Fausto N, Aster JC. Robbins and cotran pathologic basis of disease. 8th ed. Saunders Publication. 2009;P.131-8.
- Novak E, Berek JS. Novaks gynecology. 13th ed. Philadelphia Lippincott Willams Wilkins Publication. 2002; P.507.
- Jafarian NAH, Tasbandi A, Mohammadian N. Evaluation of photoshop based image analysis in cytologic diagnosis of pleural fluid in comparison with conventional modalities. *Diagn*

Cytopathol2018;46:578-83. doi: 10.1002/dc.23952.

10. Niwas SI, Palanisamy P, Sujathan K, Bengtsson E. Analysis of nuclei textures of fine needle aspirated cytology images for breast cancer diagnosis using complex Daubechies wavelets. *Signal Proce*2013 1; 93:2828-37. doi: 10.1016/j.sigpro.2012.06.029

11. Lehr HA, Mankoff DA, Corwin D, Santeusanio G, Gown AM. Application of photoshop-based image analysis to quantification of hormone receptor expression in breast cancer. *JHC*1997; 45:1559-65. doi: 10.1177/002215549704501112

12. Huang PC, Chan YK, Chan PC, Chen YF, Chen RC, Huang YR. Quantitative assessment of Pap smear cells by PC-based cytopathologic image analysis system and support vector machine. *Int Con Med Biom*2008; 4:192-09.

13. Loukas CG, Wilson GD, Vojnovic B, Linney A. An image analysis based approach for automated counting of cancer cell nuclei in tissue sections. *Cytometry* 2003; 55:30-42. doi: 10.1002/cyto.a.10060

14. Parvaneh, B. Tumor detection in brain MRI images using image processing techniques. *MSC Thesis Comput Eng Razi Uni.* 2014.

15. Jazayeriy H, Nosrati A, FayyazZadeh F. Detecting and counting non mitotic cells of immunohistochemical stained breast tissue. *IJBD* 2017; 9:26-36.

16. Mehnert AJ. Image analysis for the study of chromatin distribution in cell nuclei with application to cervical cancer screening. *PhD Thesis Inform Technol Elec Eng Uni Queensland Brisbane Australia.* 2004.

17. Emadian O, Taherigorji H, Hadadnia J, Khalilian A. Differentiation cervical epithelial cells by image processing techniques. *JMUMS* 2014 15;23:59-65.

Evaluation of Image Analysis in the Diagnosis of Cytologic Cervicovaginal

Heydari S^{1*}, Mohamadiroshan N², Jafarian A², Afzalaghahi M³

(Received: August 19, 2017

Accepted: February 6, 2018)

Abstract

Introduction: The image analysis methods are auxiliary methods of pathological diagnosis, which can increase the accuracy and speed of evaluation of the samples.

Materials & Methods: This cross-sectional study was performed on 50 samples of cervicovaginal smear cytology from Pathology Department of Ghaem Hospital, Mashhad, Iran. Firstly, samples were divided into four diagnostic groups, including reactive epithelial changes, normal, low-grade squamous intraepithelial lesion (LSIL), and high-grade squamous intraepithelial lesion (HSIL) using Bethesda method. Afterwards, the images of cytology slides were prepared using an Olympus microscope imaging system and Olympus DP3 image. The next step included the analysis of factors, such as the area and the perimeter, gray value of cells.

Findings: The mean values of cell area were statistically different among the normal, LSIL, HSIL groups ($P < 0.01$). The

mean values of the circular index for three groups were not statistically different ($P = 0.151$). The mean scores of gray value were significantly different between the normal and HSIL groups in terms ($P = 0.00$), meaning that intensity of the color was higher in the nucleus of the HSIL group. This means that cells appear darker in the HSIL group ($P < 0.01$).

Discussion & Conclusions: The obtained results of the study indicated that an image analysis could extract useful information from digital images related to cytology of cervical smear. The findings of the four diagnostic groups, namely reactive epithelial changes, normal, LSIL, HSIL were in line with those of pathologists' eye evaluation.

Keywords: Cervical smear, Image analysis, Cytology, Software

1. Dept of Internal Medical, Faculty of Medicine, Birjand University of Medical Sciences, Birjand, Iran

2. Dept of Pathologie, Faculty of Medicine, Mashhad University of Medical Sciences, Mashhad, Iran

3. Dept of Social Medicine, Faculty of Medicine, Mashhad University of Medical Sciences, Mashhad, Iran

*Corresponding author Email: shima.heydari_b83@yahoo.com