

شناسایی سندروم ادوارد و اهمیت تست های غربالگری سرم مادر

شهناز ظریفی^۱، اشرف احمدی شادمهری^۲، اعظم احمدی شادمهری^{۳،۴،۱*}

- (۱) معاونت امور توسعه پیشگیری، اداره کل بهزیستی خراسان جنوبی، خراسان جنوبی، ایران
 (۲) گروه زیست شناسی، دانشکده علوم، واحد علوم و تحقیقات، دانشگاه آزاد اسلامی، تهران، ایران
 (۳) گروه ژنتیک، دانشکده علوم، پردیس علوم و تحقیقات فارس، دانشگاه آزاد اسلامی، مرودشت، ایران
 (۴) گروه ژنتیک، دانشکده علوم، واحد مرودشت، دانشگاه آزاد اسلامی، مرودشت، ایران

تاریخ پذیرش: ۱۳۹۶/۲/۲۵

تاریخ دریافت: ۱۳۹۵/۷/۱۰

چکیده

مقدمه: سندروم ادوارد یک اختلال کروموزومی است که به دلیل وجود یک کروموزوم ۱۸ اضافه ایجاد می شود. این سندروم اولین بار توسط ادوارد توضیح داده شد. شیوع کلی آن ۱ در ۶۰۰۰ تولد و در جنس مونث سه برابر شایع تر می باشد. شیوع بیماری با افزایش سن مادر افزایش می یابد. اکثر جنین ها در هفته دهم بارداری در داخل رحم فوت می کنند.

گزارش مورد: در این گزارش نوزاد مبتلا به سندروم ادوارد که در دوران جنینی تشخیص بیماری آن داده شده بود، معرفی شده است. در هفته ۱۲ بارداری سونوگرافی و آزمایشات غربالگری سرم مادر در دوران جنینی انجام نشده بود. در سونو هفته ۱۹ بارداری، تصویر کورئید پلکسوس سیست دوطرفه، قلب AVSD و هم چنین ناحیه اکوژن به دیامتر ۵ mm در جدار قدامی شکم در قسمت قدامی میانی توراکس قدام به قلب مشهود بود. با توجه به آنومالی های موجود در سونوگرافی و تشخیص دقیق بیماری جنین، کاربوتایپ مایع آمنیون درخواست شد که جنین مبتلا به سندروم ادوارد گزارش گردید. با توجه به سن بالای حاملگی مادر (۲۳ هفته) سقط درمانی مقدور نبود.

پس از تولد، نوزاد باناهنجاری متعدد شامل دهان و فک کوچک، دهان آرکی شکل، ریشه بینی فرو رفته، نوک بینی سر بالا، ملاج قدامی و خلفی عریض، لوجی چشم چپ، هرنی ناف، اختلال تکاملی، گریه ضعیف، کوتاهی گردن، انگشتان بسته متولد و در ۵ ماهگی فوت شد.

بحث و نتیجه گیری: اختلالات کروموزومی مانند سندروم داون، ادوارد و پاتو به آسانی در دوران بارداری قابل تشخیص بوده و از موارد سقط قانونی محسوب می شوند. لذا تشخیص زودرس آن در دوران حاملگی حائز اهمیت است.

واژه های کلیدی: سندروم ادوارد، کاربوتایپ، اختلال کروموزومی، سقط

* نویسنده مسئول: معاونت امور توسعه پیشگیری، اداره کل بهزیستی خراسان جنوبی، خراسان جنوبی، ایران-گروه ژنتیک، دانشکده علوم، پردیس علوم و تحقیقات فارس، دانشگاه آزاد اسلامی، مرودشت، ایران-گروه ژنتیک، دانشکده علوم، واحد مرودشت، دانشگاه آزاد اسلامی، مرودشت، ایران

Email: ahmadi.aazam@yahoo.com

Copyright © 2018 Journal of Ilam University of Medical Science. This is an open-access article distributed under the terms of the Creative Commons Attribution international 4.0 International License (<https://creativecommons.org/licenses/by-nc/4.0/>) which permits copy and redistribute the material, in any medium or format, provided the original work is properly cited.

مقدمه

سندروم ادوارد یک اختلال کروموزومی نادر است که با آنومالی های متعدد مادرزادی همراه می باشد و اولین بار توسط ادوارد در سال ۱۹۶۰ گزارش شد. بیشتر بیشتر از ۱۳۰ آنورمالیتی مختلف در ارتباط با سندروم ادوارد در مقالات متعدد گزارش شده است (۱،۲). جنین مبتلا به سندروم ادوارد با وزن پایین و آنومالی های متعدد لاله گوش، کوچکی دهان و فک، مشت گره کرده با انگشت عقربه ای و انگشت کوچک که روی سومین یا چهارمین انگشت افتاده است، شکاف کام و لب، سر کوچک، میلو مننگوسل، ناهنجاری های اعضاء تولید مثل، ناهنجاری های مادر زادی قلب، شش، دیافراگم، کلیه و میزنای، مکیدن و گریه ضعیف همراه می باشد (۳،۴). تحقیقات جدید نشان داده است که شیوع سندروم ادوارد در سال های اخیر به دلیل بالا رفتن سن مادر افزایش یافته است (۴)، ولی فرکانس تولد نوزاد مبتلا، به دلیل استفاده از تکنیک های تشخیص قبل از تولد کاهش یافته است (۵). در اکثر کشورها شناسایی تریزومی ۱۸ با تشخیص قبل از تولد، توسط سونو آنومالی اسکن و غربالگری سرم مادر در سه ماهه دوم و سوم امکان پذیر است (۴،۶). سطح سه جزء سرمی گنادوتروپین جفتی انسان، استرادیول غیرکونژوگه و آلفا فیتوپروتئین در بارداری های با سندروم ادوارد به طور مشخصی در سرم مادر کاهش می یابد (۷). در سونوگرافی افزایش ضخامت شفافیت پشت گردن جنین و نبود یا هیپوپلازی استخوان بینی نشانه ای برای تریزومی ۱۸ است (۸،۹). در ۶۶/۷ درصد موارد تریزومی ۱۸ در غربالگری حین بارداری با مشاهده افزایش ضخامت چین گردنی و نبود یا هیپوپلازی استخوان بینی، قابل شناسایی است (۹). بیماران دارای سه کروموزوم ۱۸ می باشند که علت این این کروموزوم اضافه به دلیل عدم تفکیک می باشد. مطالعات نشان داده است که کروموزوم اضافه بیشتر منشأ مادری دارد (۱۰،۱۱). در حدود ۵۰ درصد علل عدم تفکیک در تقسیم میوز II مادر رخ می دهد. فرکانس عدم تفکیک با بالا رفتن سن مادر افزایش می یابد (۱۲). در این مطالعه نوزادی با آنومالی های متعدد با تشخیص سندروم ادوارد در دوران جنینی،

گزارش شد. از آن جایی که جنین مبتلا به تریزومی های ۱۸ با خطر مرده زایی همراه می باشد، بنا بر این اقدامات تشخیصی با استفاده از غربالگری سرم مادر و سپس توصیه به آمیوسنتز، جهت تشخیص قطعی و ختم بارداری ضروری است.

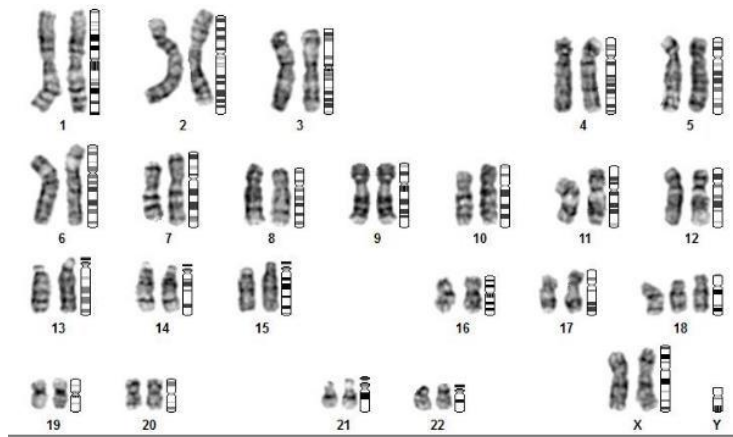
شرح مورد

بیمار دختر ۳ ماهه ای که وزن هنگام تولد وی ۲۳۲۰ گرم، دورسر ۳۴ cm، قد ۴۷ cm و ترم به دنیا آمده بود. در سونوگرافی آنومالی اسکن هفته ۱۹ بارداری مادر، تصویر کوروئید پلکسوس سیست دوطرفه، قلب AVSD و هم چنین ناحیه اکوژن به دیامتر ۵ mm در جدار قدامی شکم در قسمت قدامی میانی توراکس قدام به قلب مشهود بود.

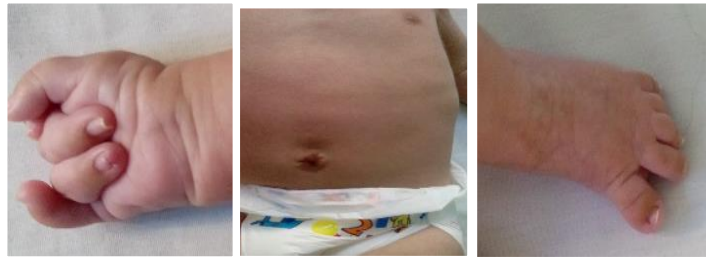با توجه به سن حاملگی و عدم سقط قانونی و از طرفی تشخیص قطعی بیماری جنین، کاربوتایپ مایع آمنیون در هفته ۱۹ بارداری انجام شد. جنین مبتلا به تریزومی ۱۸ (18, XX, +47) گزارش گردید (شکل شماره ۱). با توجه به سن بالای حاملگی مادر (۲۳ هفته) سقط درمانی امکان نداشت. نوزاد با ناهنجاری متعدد شامل کوچکی دهان و فک، دهان ارکی شکل، ریشه بینی فرو رفته، نوک بینی سر بالا، چانه کوچک، ملاج قدامی و خلفی عریض، لوچی چشم چپ، هرنی ناف، اختلال تکاملی، گریه ضعیف، کوتاهی گردن، فاصله بیش از معمول بین انگشت شست پا و انگشتان کناری، انگشتان بسته و افتادگی انگشت دوم و پنجم به ترتیب روی انگشت سوم و چهارم، متولد شد (شکل شماره ۲).

نوزاد مشکل تغذیه داشت در ۱۲ روزگی دچار تشنج تشنج شده بود و در ۵۰ روزگی در اکوکاردیوگرافی، اختلالات مادرزادی قلبی شامل باز ماندن کانال شریانی (PDA)، نقص دیواره بین بطنی (VSD)، بزرگ شدن بطن راست قلب (RVH)، تنگ شدن دریچه ریوی (PS) گزارش شده بود. در اکثر موارد، شانس بروز تریزومی در جنین با افزایش سن مادر افزوده می شود، اما مادر کودک ۲۴ ساله بود. والدین کودک خویشاوند درجه یک بودند و خواهرزاده آقا دارای فرزند عقب مانده ذهنی با علت نامشخص بود و هم چنین هیچ

گونه سابقه ای از ناهنجاری های کروموزومی در فامیلشان گزارش نشده بود(شکل شماره ۳).



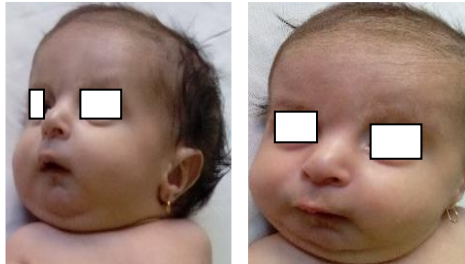شکل شماره ۱. کاریوتایپ مایع آمنیون



الف

ب

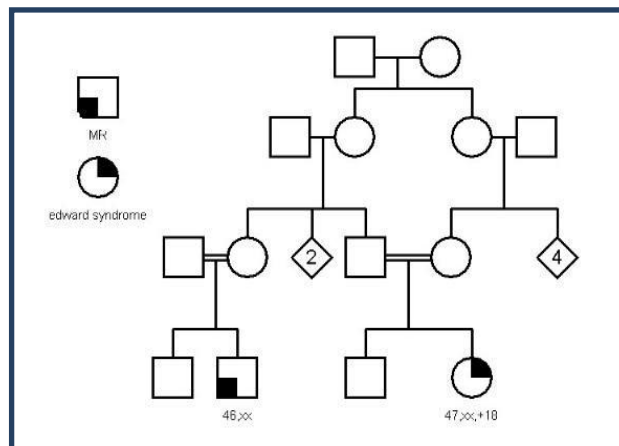
پ



ت

ث

شکل شماره ۲. نوزاد مبتلا به سندروم ادوارد(الف: انگشتان بسته و انگشت دوم و پنجم به ترتیب روی انگشت سوم و چهارم افتاده ، ب: هر نی ناف، پ: فاصله بیش از معمول بین انگشت شست پا و انگشتان کناری، ت: چانه کوچک و دهان ارکی شکل، ث: ریشه بینی فرو رفته، نوک بینی سر بالا و استرابیسم)



شکل شماره ۳. شجره نامه

بحث و نتیجه گیری

سندروم ادوارد، شایع ترین اختلال کروموزومی پس از سندروم داون می باشد (۳). مطالعات فراوانی در خصوص شیوع تریزومی ۱۸ در استرالیا، آمریکای شمالی و اروپا صورت گرفته، که شیوع تولد زنده تریزومی ۱۸ را ۱/۱۳۶۰۰ تا ۱/۱۰۰۰۰ تخمین زده شده است (۱۴، ۱۳) و در جنس مونث ۳ تا ۴ برابر شایع تر می باشد (۱۶، ۱۵). با انجام تشخیص های قبل از تولد و اقدام به ختم بارداری، انتظار می رود شیوع تولد زنده تریزومی ۱۸ از این میزان بیشتر باشد (۳).

در سونوگرافی اکثر بیماران، مالفورماسیون های متعددی مانند اختلالات مادرزادی قلبی مشاهده می گردد که نشانه ای جهت شناسایی اختلالات کروموزومی است (۱۷). اکثر جنین های مبتلا در دوران جنینی فوت می کنند (۱۸، ۱۵).

در این گزارش نوزادی مبتلا به سندروم ادوارد گزارش شد، که در دوران جنینی، به کمک کاربوتایپ مایع آمنیون تشخیص بیماری برای وی داده شده بود ولی به دلیل عدم مراجعه در زمان مناسب، امکان سقط جنین مقدور نبود. نوزاد مورد مطالعه در ۵ ماهگی فوت شد. اغلب نوزادان مبتلا به سندروم ادوارد بیش از یک هفته زنده نمی ماندند و فقط ۱۰-۵ درصد نوزادان به سن یکسالگی می رسند (۲۲-۱۹، ۱۴). در مطالعه لین (۲۳)، ندریست (۲۴)، گوک (۲۵)، ۹۹ درصد بیماران قبل از یک ماه اول زندگی فوت نمودند.

بیشترین علت فوت، مشکلات قلبی، نارس بودن، عفونت و نقص عملکرد ارگان های مختلف گزارش شده است (۲۰). اختلالات کروموزومی با افزایش سن مادر افزایش می یابد (۲۶، ۵).

تنها راه جلوگیری از تولد نوزادان مبتلا به اختلالات کروموزومی تشخیص پیش از تولد است (۲۷). این اختلالات با به کار گیری روش های سیتوژنتیکی با دقت بسیار بالا قابل تشخیص هستند، اما با توجه به تهاجمی و گران بودن نمی توانستند در مورد کلیه بارداری ها به کار گرفته شود، چرا که اغلب بارداری ها از نظر کروموزومی طبیعی هستند و خطر سقط جنین در این صورت بسیار بیشتر از خطر تولد نوزادان مبتلا به اختلالات کروموزومی خواهد بود (۲۸، ۲۷) به علاوه هزینه سنگینی را بر خانواده ها تحمیل می نماید. به منظور اجتناب از به کار گیری روش های تهاجمی و گران قیمت، ابتدا با استفاده از روش های غربالگری، که روش های غیرتهاجمی و ارزان قیمت هستند بارداری هایی که در معرض خطر بیشتری هستند معین می شوند، سپس ابتلاء یا عدم ابتلاء جنین در بارداری های پر خطر تشخیص داده می شود. در این مطالعه مادر کودک ۲۴ سال داشت. که این امر بیانگر این موضوع می باشد که انجام غربالگری سرم مادر در تمام مادران باردار در زمان مناسب انجام شود تا در صورت تشخیص، اقدامات پیشگیرانه صورت پذیرد.

References

1. Rosa RF, Rosa RC, Zen PR, Graziadio C, Paskulin GA. Trisomy 18 review of the clinical etiologic prognostic and ethical aspects. *Rev Paul Pediatr* 2013;31:111-20.
2. Rosa RF, Rosa RC, Lorenzen MB. Trisomy 18 experience of a reference hospital from the south of Brazil. *Am J Med Genet A* 2011;155:1529-35.
3. Cereda A, Carey J. The trisomy 18 syndrome. *Orphanet J Rare Dis* 2012; 7:81. doi:10.1186/1750-1172-7-81
4. Irving C, Richmond S, Wren C, Longster C, Embleton ND. Changes in fetal prevalence and outcome for trisomies 13

and 18 a population based study over 23 years. *J Matern Fetal Neonatal Med* 2011; 24:137-41.

5. Crider KS, Olney RS, Cragan JD. Trisomies 13 and 18 population prevalences characteristics and prenatal diagnosis metropolitan Atlanta 1994-2003. *Am J Med Genet* 2008;146:820-6.

6. Yamanaka M, Setoyama T, Igarashi Y, Kurosawa K, Itani Y, Hashimoto S, Saitoh K, Takei M, Hirabuki T. Pregnancy outcome of fetuses with trisomy 18 identified by prenatal sonography and

- chromosomal analysis in a perinatal center. *Am J Med Genet* 2006;140:1177-82.
7. Staples AJ, Robertson EF, Ranieri E, Ryall RG, Haan EA. A maternal serum screen for trisomy 18: an extension of maternal serum screening for down syndrome. *Am J Hum Genet* 1991;49:1025-33.
8. Sherod C, Sebire NJ, Soares W, Snijders RJ, Nicolaides KH: Prenatal diagnosis of trisomy 18 at the 10-14-week ultrasound scan. *Ultrasound Obstet Gynecol* 1997;10:387-90.
9. Geipel A Willruth A Vieten J Gembruch U Berg C. Nuchal fold thickness nasal bone absence or hypoplasia, ductus venosus reversed flow and tricuspid valve regurgitation in screening for trisomies 21, 18 and 13 in the early second trimester. *Ultrasound Obstet Gynecol* 2010; 35:535-9.
10. Kondoh T, Tonoki H, Matsumoto T, Tsukahara M, Niikawa N. Origin of the extra chromosome in trisomy 18: A study of five patients using a restriction fragment length polymorphism. *Hum Genet* 1998; 79, 377-8.
11. Bugge M, Collins A, Petersen MB, Fisher J, Brandt C, Hertz JM, et al. Non disjunction of chromosome 18. *Hum Mol Genet* 1998;7:661-9.
12. Savva GM, Walker K, Morris JK. The maternal age specific live birth prevalence of trisomies 13 and 18 compared to trisomy 21 down syndrome. *Prenat Diagn* 2010; 30:57-64.
13. Root S, Carey JC. Survival in trisomy 18. *Am J Med Genet* 1994; 49:170-4.
14. Rasmussen SA, Wong LY, Yang Q, May KM, Friedman JM. Population based analyses of mortality in trisomy 13 and trisomy 18. *Pediatrics* 2003;111:777-84
15. Morris JK, Savva GM: The risk of fetal loss following a prenatal diagnosis of trisomy 13 or trisomy 18. *Am J Med Genet* 2008; 146A:827-32.
16. Won RH, Currier RJ, Lorey F, Towner DR. The timing of demise in fetuses with trisomy 21 and trisomy 18. *Prenat Diagn* 2005; 25:608-11.
17. Denardin D, Savaris FE, Cunha AC, Betat RS, Telles JAB, Targa LV. Weiss retrospective cohort of trisomy 18 Edwards syndrom in southern Brazil. *Sao Paulo Med J* 2014; 7;.:114-9. doi: 10.1590/1516-3180.2013.79900715
18. Gunningham F G, Leveno K, Bloom SL. Williams obstetrics. 22th ed. New York Mc Graw Hill Publication. 2005; P.290.
19. Young ID, Cook JP, Mehta L. Changing demography of trisomy 18. *Arch Dis Child* 1986;61:1035-6.
20. Goldstein H, Nielsen KG. Rates and survival of individuals with trisomy 13 and 18. Data from a 10-year period in Denmark. *Clin Genet* 1988;34:366-72.
21. Embleton ND, Wyllie JP, Wright MJ, Burn J, Hunter S. Natural history of trisomy 18. *Arch Dis Child Fetal Neonatal Ed* 1996;75: 38-41.
22. Brewer CM, Holloway SH, Stone DH, Carothers AD, FitzPatrick DR. Survival in trisomy 13 and trisomy 18 cases ascertained from population based registers. *J Med Genet* 2002;39: 54.
23. Lin HY, Lin Sp, Chen YJ, Hung Hy. Clinical characteristics and survival of Trisomy 18 in a medical center in Taipei 1988-2004. *Ame J Med Genet* 2006; 15; 140 : 2510.
24. Neidrist D, Riegel M, Acherman J. Survival with trisomy 18 data from switzerland . *Am J Med Genet* 2006; 140: 952-9.
25. Goc B, Walencka Z, Wlock A. Trisomy 18 in neonate: prenatal diagnosis clinical features therapeutic dilemmas and outcome. *J appl Genet* 2006; 47: 165-70.
26. Irvig C, Richmond S, Wern C. Change in fetal prevalence and outcome for trisomies 13 and 18. *J Maten Fetal Neonatal Med* 2011; 24: 134- 41.
27. Aitken DA, Crossley JA. Screening for chromosome abnormalities. *Curr Obste Gynecol* 1992; 2: 65-71.
28. Gilmore DH, Aitken DA. Specific diagnostic techniques in prenatal diagnosis in obstetric practice. 2th ed. New York Blackwell Scientific Publication. 1989; P. 1-6.

Identification of Edward's Syndrome and the Importance of Maternal Serum Screening Tests

Shahnaz Zarifi¹, Ashraf Ahmadishadmehri², Aazam Ahmadishadmehri^{3,4,1*}

(Received: October 1, 2016

Accepted: May 15, 2017)

Abstract

Introduction: Edwards's syndrome is a chromosomal disorder caused due to the presence of an extra chromosome 18. This syndrome was first reported in 1960 by Edward. The prevalence of this disease is approximately 1:6000 live births, and its prevalence increases with maternal age. Most of these fetuses die in the tenth week of pregnancy in the uterus.

Case report: In this study, we presented the case of an infant with Edward's syndrome, which was diagnosed in utero. Ultrasound screening and maternal serum screening were not performed at 12 weeks. Choroid plexus cyst, AVSD, and echogenicity with a diameter of 5 mm in the anterior abdominal wall were observed on ultrasound at 19 weeks. After the karyotype of amniotic fluid, Edward's syndrome was

reported. According to gestational age (23 weeks) therapeutic abortion was not possible. After birth, the baby had multiple abnormalities including small oral opening, micrognathia, arch-shaped mouth, nasal bridge with an upward the tip, wide anterior fontanel, strabismus of the left eye, umbilical hernia, developmental disorders, weak cry, short neck, and closed fingers. He died at 5 months of age.

Conclusion: Chromosomal abnormalities such as Down's, Edward's and Patau's syndromes are easily detectable during pregnancy and are considered for therapeutic abortion. Therefore, early diagnosis is important during pregnancy.

Keywords: Edward's syndrome, Karyotype, Chromosomal disorder, Abortion

1. Prevention Development Affairs, Welfare Organization of South Khorasan, South Khorasan, Iran

2. Department of Biology, Science and Research Branch, Islamic Azad University, Tehran, Iran

3. Department of Genetics, Fars Science and Research Branch, Islamic Azad University, Marvdasht, Iran

4. Department of Genetics, Marvdasht Branch, Islamic Azad University, Marvdasht, Iran

* Corresponding author Email: ahmadi.aazam@yahoo.com