

بررسی اثر گلیسیریزیک اسید بر فولیکول های بافت تخمدان در موش های سوری مدل سندرم تخمدان پلی کیستیک



سید دامون صدوقی^{۱*}، راهله رهباریان^۲

(۱) باشگاه پژوهشگران جوان و نخبگان، واحد مشهد، دانشگاه آزاد اسلامی، مشهد، ایران

(۲) گروه زیست شناسی، دانشکده علوم، دانشگاه پیام نور، تهران، ایران

تاریخ پذیرش: ۹۵/۸/۲۲

تاریخ دریافت: ۹۵/۵/۲۶

چکیده

مقدمه: سندرم تخمدان پلی کیستیک (PCOS) به عنوان مهم ترین دلیل عدم تخمک گذاری و شایع ترین اختلال اندوکراین در سنین باروری زنان می باشد. گلیسیریزیک اسید از مهم ترین ساپونین های گیاه شیرین بیان است. با توجه به اثرات کاهش دهنده تولید آندروژن و آنتی اکسیدانی گیاه شیرین بیان، هدف از این مطالعه بررسی اثر گلیسیریزیک اسید بر فولیکول های بافت تخمدان در موش های سوری مدل سندرم تخمدان پلی کیستیک می باشد.

مواد و روش ها: در این مطالعه تجربی تعداد ۲۸ سر موش سوری به ۴ گروه مساوی تقسیم شدند. شاهد سالم، شاهد PCOS و تجربی PCOS تیمار شده با گلیسیریزیک اسید (غلظت های ۲۵ و ۵۰ میلی گرم بر کیلوگرم). سندرم تخمدان پلی کیستیک در گروه های شاهد PCOS و تجربی PCOS با یک بار تزریق عضلانی استرادیول والرات القاء شد. گلیسیریزیک اسید به صورت داخل صفاقی به گروه های تجربی PCOS به مدت ۱۶ روز تزریق شد. محلول سالین به حیوانات گروه شاهد و شاهد PCOS تزریق شد. در پایان دوره تزریق، نمونه بافتی تخمدان توسط هماتوکسیلین ائوزین رنگ آمیزی و تغییرات هیستولوژیک بررسی شد. داده ها توسط آزمون های آماری آنالیز واریانس یک طرفه و توکی تحلیل شد.

یافته های پژوهش: تعداد فولیکول های پری آنترال، فولیکول های آنترال و جسم زرد در گروه PCOS تیمار شده با غلظت ۵۰ میلی گرم بر کیلوگرم گلیسیریزیک اسید در مقایسه با گروه شاهد PCOS به طور معنی داری افزایش و تعداد فولیکول های کیستیک به طور معنی داری کاهش یافت ($P < 0.05$).

بحث و نتیجه گیری: گلیسیریزیک اسید با اثر حفاظتی بر بافت تخمدان در بهبود علائم فولیکولی سندرم تخمدان پلی کیستیک موثر است.

واژه های کلیدی: سندرم تخمدان پلی کیستیک، گلیسیریزیک اسید، فولیکول تخمدان، موش سوری

*نویسنده مسئول: باشگاه پژوهشگران جوان و نخبگان، واحد مشهد، دانشگاه آزاد اسلامی، مشهد، ایران

مقدمه

سندرم تخمدان پلی کیستیک یکی از بیماری های شایع سیستم اندوکرین و جزء مهم ترین اختلالات متابولیکی زنان در سنین باروری است. این سندرم با شاخص های عدم تخمک گذاری، شواهد بالینی یا آزمایشگاهی افزایش سطح آندروژن ها و ظاهر پلی کیستیک در سونوگرافی تخمدان تشخیص داده می شود. مقاومت به انسولین، اختلال در متابولیسم قندها، اختلالات لیپیدی و افزایش فشارخون نیز در این بیماران شایع است (۱). مطالعات بسیاری نشان داده است سایتوکاین ها به شدت در مبتلایان به سندرم تخمدان پلی کیستیک افزایش می یابد. این فاکتور موجب تحریک هیپوتالاموس شده و ترشح GnRH و سایر آزاد کننده های هیپوتالاموسی را افزایش می دهد، در نتیجه فعالیت محور هیپوفیز-گناد افزایش می یابد (۲). یکی از مشکلات مبتلایان به سندرم تخمدان پلی کیستیک، عدم وجود تعادل در ترشح هورمون ها است. در زنانی که به سندرم تخمدان پلی کیستیک مبتلا هستند تخمدان ها بیش از حد طبیعی آندروژن تولید می کنند. بدین صورت که میزان ترشح هورمون LH در مقایسه با FSH افزایش می یابد، در نتیجه تخمدان ها سنتز آندروژن ها را افزایش می دهند (۳). بالا رفتن آندروژن ها بر شکل گیری و آزادسازی تخمک در دوره تخمک گذاری تاثیر می گذارد. در این راستا، سیستم اندوکرینی که در طی یک دوره تکامل فولیکول نقش اساسی در رسیدگی اووسیت قبل از تخمک گذاری ایفاء می کند، در زنان با سندرم تخمدان پلی کیستیک غیر طبیعی است و با افزایش شبکه عروقی فولیکول و عملکرد غیر طبیعی سلول های دانه دار فولیکول همراه است (۴). غالباً افزایش آندروژن ها باعث افزایش پشت سر هم تعداد فولیکول های کیستیک در زیر یک کیسول ضخیم می شود و نیز رشد فولیکول ها در مرحله انتخاب فولیکول غالب، متوقف شده و اکثریت این فولیکول ها شاخص های بروز مرگ سلولی را نشان نمی دهند (۵).

بر اساس نتایج مطالعات، استرس اکسیداتیو در ناباروری مبتلایان به سندرم تخمدان پلی کیستیک نقش موثری دارد. استرس اکسیداتیو نوعی عدم تعادل

میان تولید رادیکال های آزاد و دفاع آنتی اکسیدانی سلول است و احتمالاً در آسیب های بافتی، افزایش تولید آندروژن ها در تخمدان و ایجاد فولیکول های غیر طبیعی دخالت دارد. مطالعات افزایش سطح سرمی شاخص های استرس اکسیداتیو را در مبتلایان به سندرم تخمدان پلی کیستیک گزارش کرده است (۶).

در این سندرم درمان بیمارانی که نیاز به باروری دارند، باید در جهت القاء تخمک گذاری انجام شود و بیمارانی که دچار هیرسوتیسم شده اند، باید در جهت کاهش عوارض آن باشند. امروزه اقدامات دارویی برای درمان عدم تخمک گذاری استفاده از داروهای متنوعی نظیر متفورمین، کلومیفن و لرتروزول است که متاسفانه هر کدام مکانیسم اثر متفاوت و عوارض جانبی زیادی را به دنبال دارند (۷،۸).

با توجه به عوارض جانبی داروهای مورد استفاده در درمان ناباروری و عدم تخمک گذاری، شناسایی و تهیه داروهای جایگزین از اهمیت زیادی برخوردار است. شیرین بیان با نام انگلیسی Licorice و نام علمی *Glycyrrhiza glabra L.* متعلق به خانواده بقولات (Fabaceae) است. گونه های *Glycyrrhiza* گیاهانی چند ساله، ارتفاع بین ۱۰۰ تا ۲۰۰ سانتی متر، دارای شاخه و برگ های انبوه، برگ ها مرکب و دارای چهار تا هفت جفت برگچه و یک برگچه انتهایی و به رنگ سبز تیره می باشند. گل ها نامنظم و به رنگ زرد، ارغوانی یا بنفش و به صورت مجتمع در انتهای ساقه های گل دهنده مشاهده می شوند. طول ریشه شیرین بیان متفاوت است و به نوع گیاه و شرایط اقلیمی محل رویش بستگی دارد و بین ۳۰ تا ۶۰ سانتی متر است. شیرین بیان گیاهی مدیترانه ای بوده و در جنوب شرق آسیا گسترش زیادی دارد. این گیاه از جنوب اروپا تا انگلیس، بلژیک، فرانسه، آلمان، ایتالیا، یونان و ترکیه کشت می شود. در ایران نیز تقریباً در تمام شمال، شرق، غرب و مرکز کشور به وفور یافت می شود (۹). ریشه و ریزوم شیرین بیان مصارف دارویی دارند و دارای ترکیبات متعددی نظیر قندها، فلاوونوئیدها، استرول ها، اسیدهای آمینه، صمغ، نشاسته، اسانس های روغنی و ساپونین ها می باشد. عمده ترین

Balb/c استفاده شد. نگهداری حیوانات و تمام مراحل پژوهش، بر اساس دستور العمل کمیته اخلاق کار با حیوانات آزمایشگاهی تحت نظارت باشگاه پژوهشگران جوان و نخبگان دانشگاه آزاد اسلامی واحد مشهد در سال ۱۳۹۵ طراحی و اجرا شد. حیوانات با وزن تقریبی ۳۰-۳۵ گرم از مرکز تکثیر و نگهداری حیوانات آزمایشگاهی دانشگاه پیام نور مرکز مشهد تهیه و در دامی تقریبی ۲۲-۲۴ درجه سانتی گراد، رطوبت نسبی ۳۵-۴۰ درصد و دوره روشنایی تاریکی ۱۲ ساعته نگهداری شدند. حیوانات در قفس های استاندارد پلی کربنات شفاف (شرکت رازی راد، ایران) قرار داشتند و آب به مقدار کافی توسط بطری شیشه ای در اختیار آن ها قرار داده شد و از غذای فشرده مخصوص موش آزمایشگاهی با فرمولاسیون استاندارد (شرکت دانه داران توس، ایران) تغذیه نمودند. به منظور حصول حالت سازش با محیط، تمامی آزمایش ها پس از گذشت حداقل ۱۰ روز پس از استقرار حیوانات به انجام رسید (۱۸).

برای اجرای این تحقیق، در ابتدا موش هایی انتخاب شدند که دارای ۲ الی ۳ دوره استروس منظم در طی ۱۲ الی ۱۴ روز مشاهده اسمیر واژینال، بودند. جهت تعیین منظم بودن سیکل استروس از اسمیر واژینال استفاده شد. ابتدا ۰/۳ میلی لیتر سرم فیزیولوژی توسط سمپلر مدل Transferpette®S (Brand, Germany) به آرامی در واژن حیوان تزریق شد. سپس یک تا دو قطره از مایع فوق برداشته و اسمیر تهیه شد. نمونه ها توسط میکروسکوپ نوری مدل CX21FS1 (Olympus, Japan) با بزرگ نمای ۴۰۰ برابر بررسی شدند. موش هایی که در مرحله استروس سیکل تولید مثلی قرار داشتند جهت مراحل بعدی مطالعه انتخاب شدند. اسمیر واژن در مرحله استروس دارای سلول های شاخی بیشتر در مقایسه با سلول های اپی تلیال بوده و فاقد لوکوسیت است (۱۹). لازم به ذکر است که توسط این روش از بین ۱۱۰ سر موش سوری ماده ۲۸ سر انتخاب شد.

سندرم تخمدان پلی کیستیک توسط یک بار تزریق داخل عضلانی استرادیول والرات (داروسازی ابوریحان، تهران) به میزان ۴ میلی گرم بر کیلوگرم القاء شد. مدت

ساپونین آن گلیسیریزیک اسید به فرمول $C_{42}H_{62}O_{16}$ است که از دو واحد اسید گلوکورونیک و یک مولکول اسید گلیسرتینیک تشکیل شده است (۱۰). بر اساس مطالعات انجام شده شیرین بیان بر سیستم غدد درون ریز بدن نیز تاثیرگذار است و مصرف آن ممکن است سطح سرمی تستوسترون خون را کاهش دهد (۱۱). هم چنین به عنوان داروی مسکن در التهاب های پوستی و برای درمان اسپاسم، تورم و روماتیسم کاربرد دارد (۱۲). عصاره شیرین بیان در تنظیم متابولیسم استروئیدها موثر است و گلیسیریزیک اسید موجود در آن با جلوگیری از فعالیت ۱۱- بتا هیدروکسیژناز می تواند باعث کاهش تجمع چربی شود (۱۳). مشخص شده است شیرین بیان یک آنتی اکسیدان قوی است و مشتقات آن از پراکسیداسیون لیپیدی جلوگیری کرده و میتوکندری را در مقابل استرس های اکسیداتیو محافظت می کند. هم چنین عصاره شیرین بیان در تجویز موضعی با از بین بردن رادیکال های آزاد خاصیت محافظتی و آنتی اکسیدانی دارد (۱۴). گزارش شده است عصاره شیرین بیان اثر حفاظتی در برابر آسیب کبدی ناشی از تیواستامید دارد که به واسطه اثر آنتی اکسیدانی ترکیبات پلی فنلی است (۱۵) و نیز کلیه ها را در برابر استرس اکسیداتیو و نفروتوکسیسیته القاء شده توسط تجمع رادیکال های آزاد محافظت کند و موجب افزایش دفاع آنتی اکسیدانی سلول های کلیه می شود (۱۶). بر اساس نظر محققین عصاره آبی الکلی برگ شیرین بیان بدون دخالت رسپتورهای بتا آدرنرژیک، اوپیوئیدی و نیتریک اکساید سنتتاز سبب مهار انقباض ایلئوم می شود و بخش عمده این اثر مهاری با دخالت کانال های کلسیمی و احتمالاً در نتیجه فعال شدن کانال های پتاسیمی وابسته به ATP است (۱۷).

با توجه به کاربردهای متنوع گیاه شیرین بیان و ترکیبات موثر آن در طب سنتی، هدف محقق از انجام این پژوهش بررسی اثر گلیسیریزیک اسید بر فولیکول های بافت تخمدان موش های سوری مبتلا به سندرم تخمدان پلی کیستیک می باشد.

مواد و روش ها

در این مطالعه تجربی از موش های سوری نژاد

زمان لازم جهت ایجاد مدل سندرم تخمدان پلی کیستیک حدود ۶۰ روز پس از تزریق استرادیول والرات بود. جهت اطمینان از ایجاد تخمدان پلی کیستیک اسمیر واژینال تهیه شد. وجود سلول های شاخی به میزان زیاد در اسمیر واژینال از علائم وجود کیست های فولیکولی تخمدان است (۲۰).

موش های سوری به طور تصادفی به ۴ گروه ۷ تایی تقسیم شدند. شامل: گروه شاهد سالم، گروه شاهد مبتلا به سندرم تخمدان پلی کیستیک و گروه های تجربی مبتلا به سندرم تخمدان پلی کیستیک تحت تیمار با گلیسیریزیک اسید (Sigma-Aldrich, Germany). نمونه های گروه شاهد سالم و شاهد مبتلا به سندرم تخمدان پلی کیستیک به مدت ۱۶ روز به روش داخل صفاقی محلول سالین دریافت نمودند. این عمل به منظور یکسان نمودن شوک حاصل از تزریق انجام گرفت. گروه های تجربی مبتلا به سندرم تخمدان پلی کیستیک به مدت ۱۶ روز گلیسیریزیک اسید را به روش داخل صفاقی با غلظت های ۲۵ و ۵۰ میلی گرم بر کیلوگرم دریافت کردند (۲۰). لازم به ذکر است غلظت ۳۰۰ میلی گرم بر کیلوگرم گلیسیریزیک اسید باعث مرگ ۵۰ درصد موش ها شد و به عنوان LD₅₀ در نظر گرفته شد.

در پایان دوره تزریق موش های سوری متعلق به هر گروه توسط تنفس دی اتیل اتر (Merck, Germany) بیهوش شدند. تخمدان ها از حفره شکمی خارج و با محلول سرم فیزیولوژی شست و شو شدند و در فرمالدئید ۱۰ درصد (Merck, Germany) قرار گرفتند. پس از تثبیت نمونه های بافتی، مراحل آب گیری، شفاف سازی و قالب گیری طی شد و مقاطع ۷ میکرونی تهیه و به روش هماتوکسیلین آئوزین رنگ آمیزی شد (۲۱).

شمارش تعداد جسم زرد و دستجات فولیکولی با استفاده از میکروسکوپ نوری انجام شده و تعداد فولیکول های اولیه، پری آنترال، آنترال و کیستیک توسط فرمول $F=(A \times B/C)D$ شمارش شد (F=تعداد کل فولیکول، A=تعداد هر نوع فولیکول در هر برش تخمدان، B=فاصله بین برش های شمارش شده، C=قطر اووسیت، D=ضخامت برش ها). در این

پژوهش از هر ۱۰ برش یک برش جهت شمارش فولیکول ها انتخاب شد، ضخامت برش ها ۷ میکرون و قطر اووسیت با استفاده از عدسی چشمی مدرج اندازه گیری شد (۲۱). لازم به ذکر است که محقق ارزیابی کننده نسبت به گروه ها بی اطلاع بوده و میانگین اعداد در ۴ مرتبه تکرار شمارش فولیکولی ملاک نتایج تحقیق قرار گرفته است.

اطلاعات به دست آمده توسط نرم افزار آماری SPSS vol.20 تحلیل شد. با توجه به این که نتایج به دست آمده کمی است، توسط آزمون Kolmogorov-Smirnov فرض نرمال بودن داده ها برقرار شد. داده ها توسط آنالیز واریانس یک طرفه (One-way ANOVA) و آزمون تعقیبی Tukey تحلیل شد. هم چنین نتایج به دست آمده به همراه محاسبات آماری مربوطه به صورت خطای معیار میانگین \pm میانگین (Mean \pm SEM) گزارش شد. سطح معنی داری در آزمون ها ۰/۰۵ در نظر گرفته شد.

یافته های پژوهش

با توجه به نتایج به دست آمده تعداد فولیکول های پری آنترال، آنترال و جسم زرد در گروه شاهد مبتلا به سندرم تخمدان پلی کیستیک در مقایسه با گروه شاهد سالم به طور معنی داری کاهش، و تعداد فولیکول های کیستیک به طور معنی داری افزایش یافت ($P<0.05$). این مقایسه برای فولیکول های اولیه اختلاف معنی داری نداشت ($P>0.05$).

در مقایسه با گروه شاهد مبتلا به سندرم تخمدان پلی کیستیک، تجویز داخل صفاقی گلیسیریزیک اسید با غلظت ۲۵ میلی گرم بر کیلوگرم به موش های سوری مبتلا به سندرم تخمدان پلی کیستیک تغییر معنی داری در تعداد فولیکول های اولیه، پری آنترال، آنترال، کیستیک و تعداد جسم زرد ایجاد نکرد ($P>0.05$). تجویز داخل صفاقی گلیسیریزیک اسید با غلظت ۵۰ میلی گرم بر کیلوگرم به موش های سوری مبتلا به سندرم تخمدان پلی کیستیک موجب افزایش معنی داری در تعداد فولیکول های پری آنترال، آنترال و جسم زرد و نیز کاهش معنی داری در تعداد فولیکول های کیستیک در مقایسه با گروه شاهد مبتلا به سندرم تخمدان پلی کیستیک شد ($P<0.05$). این مقایسه برای

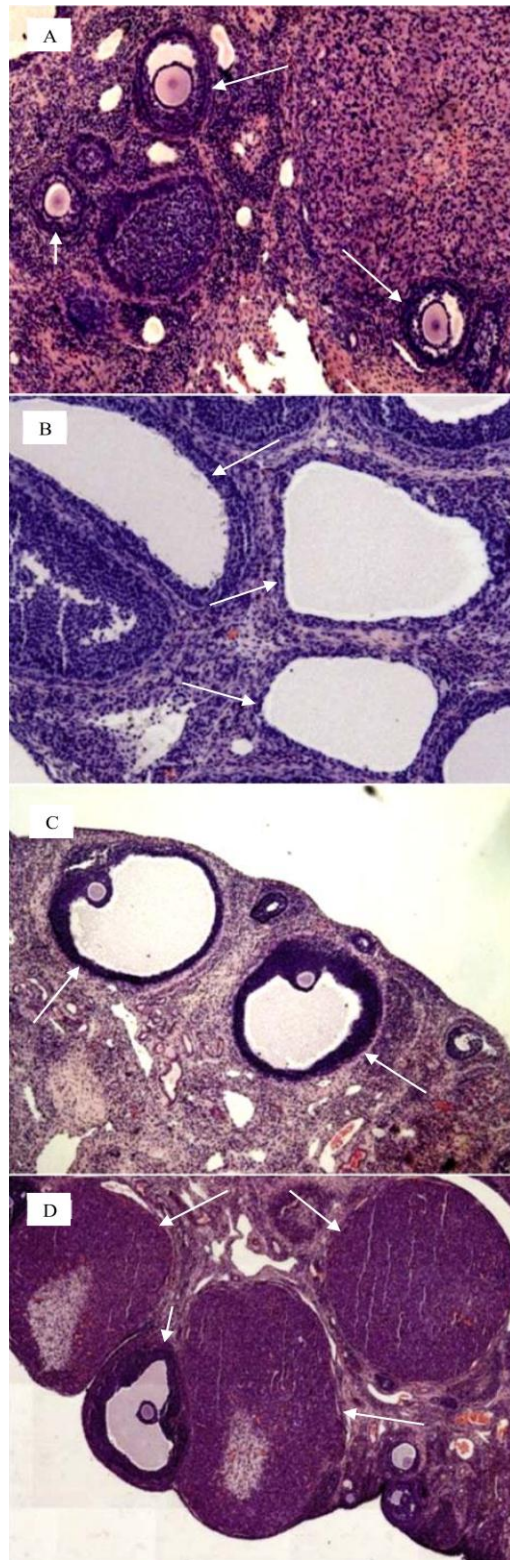
فولیکول های اولیه اختلاف معنی داری نداشت ($P>0.05$). تجویز داخل صفاقی گلیسیریزیک اسید با غلظت ۵۰ میلی گرم بر کیلوگرم به موش های سوری مبتلا به سندرم تخمدان پلی کیستیک موجب افزایش معنی داری در تعداد فولیکول های پری آنترال، آنترال و جسم زرد و نیز کاهش معنی داری در تعداد فولیکول های کیستیک در مقایسه با گروه تیمار شده با غلظت ۲۵ میلی گرم بر کیلوگرم گلیسیریزیک اسید شد ($P<0.05$). این مقایسه برای فولیکول های اولیه اختلاف معنی داری نداشت ($P>0.05$) (جدول شماره ۱). مقطع بافتی تخمدان در گروه شاهد سالم نشان دهنده فولیکول هایی سالم در مراحل مختلف تکوین است. در گروه شاهد مبتلا به سندرم تخمدان پلی کیستیک و گروه تیمار شده با غلظت ۲۵ میلی گرم بر کیلوگرم گلیسیریزیک اسید قابل مشاهده است (شکل شماره ۱).

این نمونه ها جسم زرد قابل مشاهده نیست که نشان دهنده عدم تخمک گذاری می باشد. در مقطع تخمدان گروه تیمار شده با غلظت ۲۵ میلی گرم بر کیلوگرم گلیسیریزیک اسید تعدادی فولیکول در مراحل اولیه تکوین، تعدادی فولیکول گراف حاوی مقدار زیادی مایع فولیکولی، کاهش فولیکول های کیستیک و نیز تعدادی جسم زرد قابل مشاهده است. در مقطع تخمدان گروه تیمار شده با غلظت ۵۰ میلی گرم بر کیلوگرم گلیسیریزیک اسید فولیکول های کیستیک کاملاً حذف شده اند و تعداد بیشتری جسم زرد و فولیکول در مراحل مختلف تکوین در مقایسه با گروه شاهد مبتلا به سندرم تخمدان پلی کیستیک و گروه تیمار شده با غلظت ۲۵ میلی گرم بر کیلوگرم گلیسیریزیک اسید قابل مشاهده است (شکل شماره ۱).

جدول شماره ۱. مقایسه میانگین تعداد فولیکول ها و جسم زرد به تفکیک گروه

گروه / پارامتر	تعداد فولیکول های اولیه	تعداد فولیکول های پری آنترال	تعداد فولیکول های آنترال	تعداد فولیکول های کیستیک	تعداد جسم زرد
شاهد سالم	۱۴/۳۸±۱/۴۸	۱۹/۷۰±۲/۱۳	۷/۴۲±۱/۱۵	۰	۶/۳۳±۰/۷۸
شاهد PCOS	۱۵/۵۳±۲/۰۵	۸/۲۳±۱/۳۷	۳/۴۱±۰/۹۵	a۴/۳۸±۱/۰۶	a۲/۵۰±۰/۴۶
PCOS تیمار شده با غلظت ۲۵ میلی گرم بر کیلوگرم گلیسیریزیک اسید	۱۴/۶۸±۱/۸۰	a۹/۷۳±۱/۰۲	a۴/۷۱±۱/۳۰	a۳/۶۷±۰/۶۳	a۳/۴۸±۰/۸۵
PCOS تیمار شده با غلظت ۵۰ میلی گرم بر کیلوگرم گلیسیریزیک اسید	۱۳/۸۳±۰/۹۱	bc۱۴/۱۱±۲/۹۵	bc۶/۰۰±۱/۲۷	bc۲/۱۴±۰/۳۳	bc۴/۹۵±۰/۷۸

داده ها به صورت Mean±SEM نشان داده شده است؛ a: $P<0.05$ در مقایسه با گروه شاهد سالم. b: $P<0.05$ در مقایسه با گروه شاهد PCOS. c: $P<0.05$ در مقایسه با گروه مبتلا به سندرم تخمدان پلی کیستیک تیمار شده با غلظت ۲۵ میلی گرم بر کیلوگرم گلیسیریزیک اسید جهت مقایسه میانگین زوج گروه ها از آزمون Tukey استفاده شد



شکل شماره ۱. فتومیکروگراف از مقطع بافت تخمدان با بزرگنمایی ۴۰ برابر و رنگ آمیزی هماتوکسیلین ائوزین. (A) گروه شاهد سالم، فلش کوچک نشان دهنده فولیکول پری آنترال و فلش بزرگ نشان دهنده فولیکول آنترال. (B) گروه مبتلا به سندرم تخمدان پلی کیستیک، فلش نشان دهنده فولیکول های کیستیک. (C) گروه مبتلا به سندرم تخمدان پلی کیستیک تیمار شده با غلظت ۲۵ میلی گرم بر کیلوگرم گلیسیریزیک اسید، فلش نشان دهنده فولیکول گرااف (D) گروه مبتلا به سندرم تخمدان پلی کیستیک تیمار شده با غلظت ۵۰ میلی گرم بر کیلوگرم گلیسیریزیک اسید، نشان دهنده فولیکول ها در مراحل مختلف تکوین است. همچنین فلش کوچک نشان دهنده فولیکول گرااف و فلش بزرگ نشان دهنده فولیکول آنترال می باشد.

بحث و نتیجه گیری

در این مطالعه اثر گلیسیریزیک اسید بر فولیکول های بافت تخمدان موش های سوری مبتلا به سندرم تخمدان پلی کیستیک مورد بررسی قرار گرفت. با توجه به نتایج به دست آمده تعداد فولیکول های پری آنترال، آنترال و جسم زرد در گروه شاهد مبتلا به سندرم تخمدان پلی کیستیک در مقایسه با گروه شاهد سالم به طور معنی داری کاهش و تعداد فولیکول های کیستیک به طور معنی داری افزایش یافت. تحقیقات نشان داده است القاء سندرم تخمدان پلی کیستیک توسط استرادیول والرات موجب کاهش ضخامت لایه گرانولوزا، افزایش ضخامت غلاف فولیکولی و افزایش تعداد فولیکول های کیستیک در مقایسه با گروه شاهد می شود. هم چنین تعداد اجسام زرد در تخمدان پلی کیستیک کاهش می یابد. تغییرات سرمی به صورت کاهش FSH، پروژسترون و افزایش LH، استرادیول و تستوسترون مشاهده شده است (۲۲). پژوهشی در مورد اثر سندرم تخمدان پلی کیستیک بر فولیکول های تخمدان موش های سوری انجام شد و نتایج حاکی از افزایش درصد فولیکول های کیستیک در گروه آزمایشی مبتلا به تخمدان پلی کیستیک بود (۲۳). نتایج حاصل از بررسی های بافت شناسی، نشان دهنده ایجاد تغییرات مورفولوژی تخمدان پلی کیستیک به شکل افزایش فولیکول های کیستیک و کاهش دسته های فولیکولی و جسم زرد در موش های تیمار شده با استرادیول والرات است. بدین صورت که میانگین درصد فولیکول های پری آنترال، آنترال و جسم زرد در گروه مبتلا به تخمدان پلی کیستیک نسبت به گروه شاهد به طور معنی داری کاهش و درصد فولیکول های کیستیک به طور معنی داری افزایش یافت (۲۴). پژوهشی حاکی از کاهش فولیکول های پری آنترال، آنترال و جسم زرد در گروه مبتلا به تخمدان پلی کیستیک نسبت به گروه شاهد است ولی تعداد فولیکول های اولیه نسبت به گروه شاهد تفاوت معنی داری نداشت. در گروه مبتلا به تخمدان پلی کیستیک ضخامت کپسول تونیکا آلبوژینه تخمدان و ضخامت لایه تکا افزایش و ضخامت لایه گرانولوزا به طور معنی داری در مقایسه با گروه شاهد کاهش یافت (۲۵). طی

تحقیقات انجام شده در موش های مدل تخمدان پلی کیستیک با روش تزریق زیر پوستی هورمون استرادیول ولرات، مشاهده شد ضخامت لایه گرانولوزا کاهش و نیز تعداد و قطر فولیکول های کیستیک افزایش می یابد (۲۶). گزارش شده است استرس اکسیداتیو در مبتلایان به سندرم تخمدان پلی کیستیک نقش مهمی در تغییر ساختار فولیکولی و رشد بیش از بافت مزانشیم تخمدان دارد و شواهد موجود نشان می دهد رادیکال های آزاد نقش تعیین کننده ای در امر لقاح و باروری به خصوص در مواردی نظیر بلوغ اووسیت، تشکیل و تحلیل جسم زرد، تخمک گذاری و حاملگی دارد (۲۷). هم چنین این عقیده وجود دارد که رادیکال های آزاد با ایجاد جهش در گیرنده هورمون FSH منجر به تغییر پاسخ فولیکول های تخمدانی و تغییر فرآیندهای مولکولی تخمک گذاری می شود (۲۸). در پژوهشی مشخص شد سطح گونه های فعال اکسیژن درون سلولی در گروه مدل سندرم تخمدان پلی کیستیک القاء شده توسط تزریق داخل عضلانی استرادیول والرات در مقایسه با گروه شاهد افزایش، ظرفیت آنتی اکسیدانی کل کاهش و تعداد فولیکول های کیستیک و سلول های آپوپتوتیک گرانولوزا به طور معنی داری افزایش می یابد (۲۹).

با توجه به نتایج به دست آمده تعداد فولیکول های پری آنترال، آنترال و جسم زرد در گروه مبتلا به تخمدان پلی کیستیک تیمار شده با غلظت ۵۰ میلی گرم بر کیلوگرم گلیسیریزیک اسید در مقایسه با گروه شاهد مبتلا به تخمدان پلی کیستیک به طور معنی داری افزایش و تعداد فولیکول های کیستیک به طور معنی داری کاهش یافت. تحقیقات وجود ترکیبات فلاونوئیدی با فعالیت آنتی اکسیدانی در این گیاه را گزارش کرده است (۳۰). آنتی اکسیدان ها با افزایش فعالیت آنزیم های آنتی اکسیدانی می توانند منجر به کاهش استرس اکسیداتیو در بافت تخمدان شوند. هم چنین مشخص شده است مصرف آنتی اکسیدان ها می تواند تعداد فولیکول های کیستیک را به طور معنی داری کاهش دهد (۳۱). با استناد به سایر تحقیقات انجام شده می توان گفت عصاره شیرین بیان سطح سرمی هورمون های تستوسترون و استروژن را در

موش های مبتلا به تخمدان پلی کیستیک کاهش می دهد. هم چنین درصد لقاح موفق، تعداد اووسیت های بالغ، تعداد جنین های دوسلولی و تعداد بلاستوسیست ها در گروه درمانی با عصاره شیرین بیان افزایش می یابد و مشخص شد عصاره شیرین بیان می تواند توان باروری و بلوغ آزمایشگاهی اووسیت های موش های مبتلا به تخمدان پلی کیستیک را افزایش دهد (۳۲).

مطالعه ای در مورد بررسی اثر عصاره هیدروالکلی ریشه گیاه شیرین بیان بر ساختار بافت شناسی شاخ رحم و سطح سرمی هورمون تستوسترون در موش های سوری مبتلا به هیپرآندروژنیسم ناشی از سندروم تخمدان پلی سیستیک انجام شد و نتایج گویای کاهش سطح سرمی هورمون تستوسترون در نتیجه ۲۱ روز مصرف خوراکی عصاره شیرین بیان بود و نیز مشخص شد عصاره شیرین بیان با اثرات محافظتی خود موجب بهبود پارامترهای بافت شناسی شاخ رحم می شود. محققین دلیل دستاوردهای خود را خاصیت آنتی اکسیدانی ترکیبات موثر عصاره شیرین بیان عنوان کردند و احتمال دادند این ترکیبات اثرات سوء هیپرآندروژنیسم ناشی از سندروم تخمدان پلی سیستیک بر دستگاه تناسلی موش ماده را بهبود می بخشد (۳۳).

در پژوهش دیگری مشخص شد القاء سندروم تخمدان پلی کیستیک با تروزل پتانسیل کاهش توان باروری در جنس ماده را داشته و استفاده از عصاره هیدروالکلی شیرین بیان به عنوان یک آنتی اکسیدان می تواند اثرات سوء هیپرآندروژنیسم بر توان باروری موش ماده را بهبود بخشد (۳۴). گزارش شده است گلیسریریزیک اسید خاصیت آنتی آندروژنیک دارد و با القاء فیدبک منفی بر LH، میزان ترشح آندروژن ها را کاهش می دهند. به دنبال کاهش آندروژن ها LH نیز به میزان کمتری تولید می شود و از تاثیر غالب LH بر FSH کاسته می شود که خود می تواند دلیلی بر راه اندازی مجدد مسیر طبیعی هورمون های چرخه جنسی و بروز تخمک گذاری در بیماران مبتلا سندروم تخمدان پلی کیستیک باشد (۳۵). در پژوهش دیگری عنوان شد ترکیبات شیرین بیان با اثرات ضد التهابی خود احتمالاً می تواند در تعدیل سطح سرمی هورمون های جنسی

موثر باشد و باعث شروع مجدد تخمک گذاری در موش های صحرایی مبتلا به سندروم تخمدان پلی کیستیک شود (۱۴،۳۶). تحقیقات نشان داد در مبتلایان به سندرم تخمدان پلی کیستیک سطح سائوکین ها و پروستاگلاندین ها که پیش برنده التهاب بافتی هستند، افزایش می یابد. از سوی دیگر مشخص شد پروستاگلاندین ها ترشح LH را از طریق تحریک ترشح هورمون آزادکننده گنادوتروپین افزایش می دهد و در نهایت موجب ایجاد فولیکول های کیستیک می شود (۳۷). طی تحقیقات انجام شده استفاده از آنتی اکسیدان های طبیعی توسط مبتلایان به سندروم تخمدان پلی کیستیک میزان استرادیول را به طور قابل توجهی کاهش می دهد. هم چنین گلیسریریزیک اسید با دارا بودن خواص ضد التهابی و آنتی اکسیدانی با مهار تولید پروستاگلاندین ها باعث کاهش LH و در نتیجه تعدیل هورمون های محور هیپوفیز-تخمدان می شود (۳۸). با توجه به نتایج به دست آمده می توان نتیجه گرفت گلیسریریزیک اسید با اثرات آنتی اکسیدان و حفاظتی خود موجب بهبود وضعیت فولیکول ها و کاهش علائم بافتی مبتلایان به سندرم تخمدان پلی کیستیک می شود. از این رو می توان گلیسریریزیک اسید را به عنوان فرآورده طبیعی موثر در کاهش بخشی از علائم سندرم تخمدان پلی کیستیک و القاء کننده تخمک گذاری معرفی کرد. در این پژوهش عدم امکان بررسی تأثیرات گلیسریریزیک اسید بر سایر جنبه های سندرم تخمدان پلی کیستیک از جمله محدودیت های این مطالعه می باشد. با توجه به این که پژوهش حاضر اولین مطالعه ای است که به بررسی اثر گلیسریریزیک اسید بر فولیکول های بافت تخمدان موش های سوری مدل سندرم تخمدان پلی کیستیک پرداخته است، لذا پیشنهاد می شود مطالعات تکمیلی، پیرامون شناخت دقیق مکانیسم های سلولی و مولکولی گلیسریریزیک اسید در کنترل اختلالات بافتی و هورمونی ناشی از سندرم تخمدان پلی کیستیک انجام شود.

سپاسگزاری

بدین وسیله نویسندگان مقاله از باشگاه پژوهشگران جوان و نخبگان دانشگاه آزاد اسلامی و دانشگاه پیام نور مرکز مشهد سپاسگزاری و قدردانی می نمایند.

References

- Alchami A, Odonovan O, Davies M. PCOS: diagnosis and management of related infertility. *Obstet Gynaecol Reprod Med* 2015; 25:279-82.
- Goodarzi MO, Carmina E, Azziz R. DHEA, DHEAS and PCOS. *J Steroid Biochem Mol Biol* 2015; 145:213-25.
- Homburg R. Pregnancy complications in PCOS. *Best Pract Res Clin Endocrinol Metab* 2006; 20:281-92.
- Franks S, Roberts R, Hardy K. Gonadotrophin regimens and oocyte quality in women with polycystic ovaries. *Reprod Biomed* 2003; 6:181-4.
- Santbrink EJP, Fauser BCJM. Ovulation induction in normogonadotropic anovulation PCOS. *Best Pract Res Clin Endocrinol Metab* 2006; 20:261-70.
- Dikmen A, Ergenoglu AM, Yeniel AO, Dilsiz OY, Ercan G, Yilmaz H. Evaluation of glycemic and oxidative/antioxidative status in the estradiol valerate induced PCOS model of rats. *Eur J Obstet Gynecol Reprod Biol* 2012; 160:55-9.
- Lord JM, Flight IHK, Norman RJ. Metformin in polycystic ovary syndrome systematic review and meta-analysis. *BMJ* 2000; 327:1-6.
- Goswami PK, Khale A, Ogale S. Natural remedies for polycystic ovarian syndrome PCOS. *Int J Pharm Phytopharm Res* 2012; 1:396-402.
- Khanahmadi MM, Naghdi Badi H, Akhondzadeh S, Khalighi Sigaroodi F, Mehrafarin A, Shahriari S et al. [A review on medicinal plant of *Glycyrrhiza glabra* L.]. *JMP* 2013; 2:1-12. (Persian)
- Nassiriasl M, Hosseinzadeh H. [Review of antiviral effects of *Glycyrrhiza glabra* L. and Its active component glycyrrhizin]. *JMP* 2007; 2:1-12. (Persian)
- Colalto C. Herbal in traction on absorption of drugs mechanisms of action and clinical risk assessment. *Pharmacol Res* 2010; 62:207-27.
- Xie Y, Dong X, Wu X, Yan X, Xie Q. Inhibitory effects of flavonoids extracted from licorice on lipopolysaccharide induced acute pulmonary inflammation in Mice. *Int Immunopharmacol* 2009; 9:194-200.
- Fiore C, Eisenhut M, Ragazzi E, Zanchin G, Armanini D. A history of the therapeutic use of Licorice in Europe. *J Ethnopharmacol* 2005; 99:317-24.
- Fu Y, Chen J, Li Y, Zheng Y, Li P. Antioxidant and anti-inflammatory activities of six flavonoids separated from licorice. *Food Chem* 2013; 141:1063-71.
- Asgary S, Madani H, Naderi G, Toori S, Talebalhoseini M. [Hepatoprotective effect of *Silybum marianum* L. Gaertn and *Glycyrrhiza glabra* L. in the Rats]. *JMP* 2005; 1:18-24. (Persian)
- Aksoy N, Dogan Y, Iriadam M, Bitiren M, Uzer E, Ozgonul A, et al. Protective and therapeutic effects of Licorice in Rats with acute tubular necrosis. *J Renal Nut* 2012; 22:336-43.
- Gharibnaseri M K, Arabian M, Gharibnaseri Z. [Anti spasmolytic effect of *Glycyrrhiza glabra* leaf on Rat ileum contractions]. *J Shahrekord Uni Med Sci* 2007; 9:1-9. (Persian)
- Sadoughi SD, Chamipa M. Effects of aqueous extract of *Holothuria arenicola* and low frequency electromagnetic field on serum insulin glucose and beta amyloid (A β 1-42) in diabetic Rats. *Feyz* 2016; 20:1-10.
- Bekyürek T, Liman N, Bayram G. Diagnosis of sexual cycle by means of vaginal smear method in the *Chinchilla lanigera*. *Lab Anim* 2002; 36:51-60.
- Pahlevani P, Mosavi S, Rastgoo Haghi A, Lahotian H, Esna Ashari F, Alizadeh Z. [Study of the effects of *stachys Lvandulifolia* alcoholic extract on histomorphometry of endometrium in polycystic ovarian syndrome Rat model]. *Hamdan Med Sci Uni J* 2016; 23:40-8. (Persian)
- Nabiuni M, Panahandeh SR, Doostikhah S, Karimzadeh Bardei L. [The effects of hydro alcoholic extract of Raspberry fruit on ovarian follicles and serum parameters in polycystic ovary syndrome induced Rat]. *Armaghanedanesh* 2015; 19:955-68. (Persian)
- Nabiuni M, Mohammadi S, Kayedpoor P, Karimzadeh L. [The effect of curcumin on the estradiol valerate induced polycystic ovary in Rats]. *Feyz* 2015; 18:515-23. (Persian)
- Kalhari Z, Azadbakht M, Bazdar A, Zeinali H. [Polycystic ovary induction in Mouse by testosterone enanthate]. *J Fasa Uni Med Sci* 2014; 3:387-91. (Persian)
- Amini L, Tehranian N, Movahedin M,

- Ramezani Tehrani F. [Effect of Calligonum comosum on ovarian histology of polycystic ovary Mouse model]. JMP 2015; 4:115-22. (Persian)
25. Jelodar G, Karami E. [Effect of Hydroalcoholic Extract of Vitex agnus-castus fruit on ovarian histology in Rat with induced polycystic ovary syndrome]. JBUMS 2013; 15:96-102. (Persian)
26. Mohseni Kouchesfahani H, Nabyooni M, Adham H. [Investigating the therapeutic effect of Bee venom on polycystic ovarian syndrome in Rats]. Pajoohandeh J2010;15:1-6. (Persian)
27. Sekhon LH, Gupta S, Kim Y, Agarwal A. Female infertility and antioxidants. Curr Womens Health Rev 2010; 6:84-95.
28. Miyamoto K, Sato EF, Kasahara E, Jikumaru M, Hiramoto K, Tabata H, et al. Effect of oxidative stress during repeated ovulation on the structure and functions of the ovary oocytes and their mitochondria. Free Radic Biol Med 2010; 49:674-81.
29. Tahmasebi F, Movahedin M, Mazaheri Z. [Poly cystic ovary model as an elevated oxidative stress factor]. J Mazandaran Uni Med Sci 2015; 25:82-91. (Persian)
30. Mohammadsaleem MMN, Mohammad AAW, Altameemi JA, Ghassan MS. Biological study of the effect of Licorice roots extract on serum lipid profile liver enzymes and kidney function tests in albino Mice. AJB 2011; 10:12702-6.
31. Yilmaz N, Inal HA, Gorkem U, Yilmaz S, Sargin A, Turkkani A. Follicular fluid total antioxidant capacity in patient with PCOS. Fertil Steril 2013; 100:356.
32. Shamsi M, Nejati V, Najafi G. [Therapeutic effects of Licorice extract on in vitro maturation and in vitro fertilization in Mice model of polycystic ovary syndrome]. J Mazandaran Uni Med Sci 2016; 25:113-21. (Persian)
33. Ahmadi A, Mostafavi M. [Study on the effects of licorice root hydroalcoholic Licorice extract on Mice uterus histological structure and level of testosterone improvement with hyperandrogenism following experimental polycystic ovary syndrome]. Urmia Med J 2015; 26:571-81. (Persian)
34. Ahmadi A, Mostafavi M. [Effect of licorice root hydroalcoholic extract to improve the quality of fertility in hyperandrogenism- induced polycystic ovary syndrome by letrozole in mice]. J Shahrekord Uni Med Sci 2016; 17:1-12. (Persian)
35. Armaninia D, Mattarello MJ, Fiorea C, Bonannia G, Scaronia C, Sartoratoa P, et al. Licorice reduces serum testosterone in healthy women. Steroids 2004; 69:763-6.
36. Armanini D, Fiore C, Mattarello MJ, Bielenberg J, Palermo M. History of the endocrine effects of Licorice. Exp Clin Endocrinol Diabetes 2002; 110:257-61.
37. Duleba AJ, Dokras A. Is PCOS an inflammatory process? Fertil Steril 2012; 97:7-12.
38. Aly AM, Alalousi L, Salem HA. Licorice: A possible anti inflammatory and anti ulcer drug. AAPS PharmSciTech 2015; 6:74-82.

Investigation the Effect of Glycyrrhizic Acid on Ovarian Follicle in Polycystic Ovarian Syndrome Mice Model

Sadoughi SD^{1*}, Rahbarian R²

(Received: August 16, 2016

Accepted: November 12, 2016)

Abstract

Introduction: Polycystic ovary syndrome (PCOS), as the most important reason for anovulation and is the most prevalent endocrine disorder in reproductive-aged women. Glycyrrhizic acid is the most important saponins from licorice. Considering the hypoandrogenic and antioxidant properties of licorice, the aim of this study was to evaluate the effect of glycyrrhizic acid on ovarian follicle in polycystic ovarian syndrome mice model.

Materials & methods: In this experimental study 28 mice were divided into 4 equal groups. Control, PCOS control and experimental PCOS treated with glycyrrhizic acid (25 and 50 mg/kg, ip). PCOS was induced by a single intramuscular injection of estradiol valerate in PCOS control and experimental PCOS groups. Glycyrrhizic acid was intraperitoneally injected into experimental PCOS groups for 16 days. Saline solution was injected to the animals of control and

PCOS control groups. At the end of injection, ovarian tissue samples were stained with Hematoxylin-Eosin and histologic changes were examined. Data were analyzed using one-way ANOVA, and Tukey statistical tests.

Findings: The number of preantral follicles, antral follicles and corpus luteum in the PCOS group treated with 50 mg/kg glycyrrhizic acid compared to the PCOS control group significantly increased and the number of cystic follicles significantly decreased ($p < 0.05$).

Discussion & conclusions: Glycyrrhizic acid with protective effect on ovarian tissue is effective in improving follicular symptoms of polycystic ovarian syndrome.

Keywords: Polycystic ovarian syndrome, Glycyrrhizic acid, Ovarian follicles, Mice

1. Young Researchers and Elite Club, Mashhad Branch, Islamic Azad University, Mashhad, Iran

2. Dept of Biology, Faculty of Sciences, Payam-e-Noor University, Tehran, Iran

*Correspondin author Email: damoon.sadoughi@mshdiau.ac.ir