

طریقه دست یابی سریع و آسان به غدد فوق کلیوی جنینی انسان و موش در تحقیقات پزشکی
دکتر محمد آهی^۱، دکتر حسن مفیدپور

تاریخ پذیرش: ۸۳/۳/۱۰

تاریخ دریافت: ۸۴/۱۲/۱۳

چکیده

مقدمه: در جنین پستانداران غدد فوق کلیوی از اهمیت ویژه ای برخوردار است. ترشح هورمون های قشر غده جنینی در این دوران نقش القاء تکاملی در دیگر اعضای جنینی مثل ریه و دستگاه گوارش دارد. هدف از این تحقیق، دست یابی آسان این غدد در جنین انسان و موش جهت انجام کارهای تحقیقاتی بر روی آن می باشد.

مواد و روش ها: در بررسی این مطالعه تجربی، از ۲ جنین دو ماهه سقط شده انسان و ۸ موش بالغ نژاد Balb/c شامل ۲ موش نر و ۶ موش ماده استفاده گردید. در مجموع تعداد ۳۵ جنین طبیعی ۱۶ - ۱۲ روزه بدست آمد. سپس با برداشت کلیه های دو طرفه آن ها، جهت وجود غدد فوق کلیوی، مورد بررسی میکروسکوپی قرار گرفتند.

یافته های پژوهش: در بررسی کلیه ها در دو طرف بدن جنین، غدد فوق کلیوی از روز سیزدهم جنینی در بالای آن ها قابل رؤیت گردید و تا روز شانزدهم جنینی، تکامل آن ها در نواحی قشری و مرکزی بررسی و مشخص شد که قشر جنینی نسبت به قشر دائمی ضخامت بیشتری داشت. در نمونه های انسانی نیز غدد فوق کلیوی توسط بافت فیروزه ای از بافت پارانشیم کلیه زیرین خود قابل جدا گشتن بود.

نتیجه گیری نهایی: با توجه به کوچک بودن ابعاد غده فوق کلیوی در جنین، بکارگیری روش سریال سکشن امکان دست یابی به این غدد را به صورت داشتن همه برش های حاوی آن ها از دست می دهد. مزیت برداشت کلیه های دو طرفه همراه با غدد فوق کلیوی بالای آن ها در جنین آنست که به سادگی در هر برش میکرومتری از زمان ظهور، غدد فوق کلیوی دو طرف قابل دست یابی خواهند بود. لذا با در نظر این مهم که بیشتر کارهای تحقیقاتی بر روی این غدد در نمونه های انسانی میسر نبوده و از غدد فوق کلیوی این حیوان استفاده می گردد، انجام این روش در تحقیقات پزشکی و زیست شناسی پیشنهاد می گردد.

واژه های کلیدی: غده فوق کلیوی، موش، جنین

۱- استادیار گروه علوم تشریمی دانشکده پزشکی دانشگاه علوم پزشکی ایلام - نویسنده مسوول

E- mail: ahi_mohammad@yahoo.com

۲- استادیار گروه علوم تشریمی دانشکده پزشکی دانشگاه علوم پزشکی مشهد

مقدمه

در انسان و سایر پستانداران غدد فوق کلیوی جنینی از اهمیت ویژه ای برخوردارند. پیدایش آن ها در انسان در طول هفته پنجم جنینی با حضور سلول های مزانشیمی و بدنبال آن سلول های کرومافینی، منشأ سنتیغ عصبی در بالای کلیه های دائمی آغاز می شود (۱). در موش در حدود روز سیزدهم جنینی این غدد در بالای کلیه ها قابل رؤیت اند (۲ و ۳). قشر جنینی غدد مذکور با منشأ سلول های مزانشیمی از بدو پیدایش تولیدکننده هورمون هایی است که در تکامل دیگر اعضا جنینی همچون ریه، کبد و دستگاه گوارش نقشی اساسی برعهده دارد (۴). از جهت دیگر این غدد در دوران زندگی خارج رحمی نیز با ترشح مواد هورمونی مثل کورتیزون و آلدوسترون اهمیت بسیار دارند. چنانچه بدون وجود آن ها موجود با اختلال جدی مواجه خواهد بود (۵). لذا این غدد در تحقیقات زیست شناسی و پزشکی زیاد مورد عمل قرار می گیرند. در این رابطه بیشتر از حیوانات پستاندار دیگری مثل رت که دارای دوره بارداری کوتاه و تعداد جنین مطلوب است استفاده می گردد (۶). رغبت کمتر محققین در استفاده از موش جهت تحقیقات غدد فوق کلیوی بیشتر به جهت ریز بودن این غدد به ویژه در جنین حیوان است. در ثانی در برش های بدست آمده از طریق سریال سکشن امکان از دست رفتن این غدد بیشتر است و با از دست رفتن فقط چند برش میکرومتری در هنگام برش، امکان دست یابی به غدد کم تر می شود و در پی آن کار تحقیقی با مشکل روبرو می گردد.

تجربیات ما نشان داده است که بهترین عمل جهت دست یابی کامل به این غدد به ویژه در جنین حیوان کوچک اندام موش، برداشت کلیه ها و در

نتیجه غدد فوق کلیوی قرار گرفته در بالای آن ها به صورت دو طرفه است. هدف از انجام این بررسی بدست آوردن سریع و آسان غدد فوق کلیوی در جنین های موش می باشد.

مواد و روش ها

جهت انجام این مطالعه که از نوع تجربی است، ۲ نمونه جنین انسانی دو ماهه سقط شده و همچنین از ۸ سر موش نژاد Balb/c شامل ۶ عدد موش ماده و ۲ عدد موش نر استفاده شد. از نظر شرایط نگهداری به طور یکسان و استاندارد اطاق حیوانات، در هر قفس ۱ موش نر با ۳ موش ماده جهت جفت گیری مجاور گشتند. با رؤیت پلاک واژینال در ساعات بامدادی روز صفر حاملگی تعیین شد. سپس موش های حامله از روز دهم تا زمان زایمان که روز بیستم بارداری حیوان است (۲ و ۳)، توسط کلروفورم بیهوش و با انجام عمل لاپاراتومی جنین های آن ها خارج گردید. از هر موش حامله ۱۲ - ۸ جنین بدست آمد و در مجموع تعداد ۴۸ جنین از روز دوازدهم بارداری تا شانزدهم آن جمع آوری گردید که از آنها تعداد ۳۵ عدد که عاری از هرگونه مسئله غیر طبیعی بودند مورد بررسی قرار گرفتند.

روش تجربی که ما برای دستیابی به غدد فوق کلیوی به انجام رساندیم شامل مراحل زیر بود. ۱- لاپاراتومی موش های ماده در روزهای مورد نظر حاملگی بعد از بیهوشی کامل حیوان و در پی آن به دست آوردن جنین ها از رحم دو شاخه موش ها (تصویر شماره ۱). ۲- آماده سازی جنین ها جهت انجام عمل برداشت کلیه های دو طرفه (تصاویر شماره ۲ و ۳). در این مرحله لازم به توضیح است که جنین های

برش و برداشت نمونه را از حدود یک میلی متری بالاتر از کلیه های مشهود انجام می دادیم تا بدینوسیله عدد مذکور را هم در غلاف فوقانی کلیه ها داشته باشیم.

به دلیل اهمیت ویژه ای که غدد فوق کلیوی در دوران زندگی جنینی و بعد از رحمی پستانداران دارا هستند، ارزش تحقیقی زیادی در بررسی های بیولوژی سلولی و پزشکی به خود اختصاص داده اند. در نتیجه این اهمیت، راه دستیابی آن ها در جنین حیوانات اهمیت دارد، زیرا عموماً کار بر روی آن ها انجام گشته و سپس در مورد دیگر پستانداران و انسان تعمیم داده می شود. محققین در روش ها جهت دستیابی به غدد فوق کلیوی بیشتر از حیوان رت استفاده می نمایند (۹ و ۱۰)، زیرا با آن که رؤیت پلاک واژینال و همچنین کار بر روی آن با مشکلات بسیاری همراه است، در این حیوان و جنین های آن اعضاء احشایی همچون کلیه ها و غدد فوق کلیوی مستقر در بالای آن درشت بوده و از نظر دستیابی آسان بدست می آیند. در مقایسه، موش از نظر تحقیقات حیوان آرام و کار بر روی آن از تمام لحاظ راحت تر و مناسب تر است. بیشترین مسئله ای که باعث گردیده تحقیق بر روی این غدد در موش انجام نشود به جهت ریز بودن غده فوق کلیوی به ویژه در جنین حیوان و هدر رفتن آن در برش های سریال سکشن نمونه های جنینی است. در روش تجربی ما به دلیل برداشتن مستقیم کلیه و فوق کلیه ها از جنین و با پردازش بر روی آن ها، باعث عدم هدر رفتن نمونه در برش های بافتی می گردد و بدینوسیله در تمامی آن ها می توان غدد را بدون از بین رفتن مورد بررسی قرار داد. در انسان غدد فوق کلیوی جنین با توجه به وجود یک بافت فیروزه مابین آن ها و پارانشیم کلیوی، برداشت غدد مذکور میسر می باشد.

نتیجه گیری نهایی که از این مطالعه می توان بیان داشت اینست که جهت کار بر روی غدد فوق کلیوی جنینی، برداشت مستقیم کلیه های دو طرفه

لاپاراتومی شده را مطابق تصاویر، پس از بالا بردن کبد آن ها، در قسمت میانه زیر کبد با ذره بین دستی کلیه ها را تشخیص داده و آن ها را به صورت دو طرفه با تیغ کاملاً تیز (ترجیحاً تیغ ریش تراشی) برداشت کردیم. سپس نمونه ها را بعد از فیکساسیون با فرمالین ۱۰% و طی نمودن مراحل معمول آماده سازی بافتی (۷)، لام های تهیه شده میکرونی با محلول آلسین بلو رنگ آمیزی شدند.

نتایج

در نتایج حاصل از مطالعه حاضر که از نوع تجربی است، مشخص شد با برداشت کلیه های دو طرفه جنینی، بدون انجام عمل برش سریال سکشنی جنین ها، در هر نمونه بافتی بدست آمده، غدد فوق کلیوی از روز سیزدهم جنینی شناسایی شد. غدد مذکور توسط فاسیایی که در امتداد فاسیای احاطه کننده کلیه های زیرین آن ها قرار داشت (تصاویر ۳-۱) غلاف گردیده بود. تصویر شماره ۴ مشخص می کند که غدد فوق کلیوی به صورت کامل در بالای کلیه های مربوط به خود قرار گرفته و توسط غلاف آن ها احاطه گردیده است. در نمونه جنین های انسانی، غدد فوق کلیوی توسط بافت فیروزه ای از بافت پارانشیم کلیوی زیرین جدا شده است. قشر جنینی در مقایسه با *zona fasciculata* ضخامت بیشتری را نشان می داد.

بحث

کلیه ها را برداشتیم، با این اطمینان که غدد فوق کلیوی مربوط به هر کلیه در غلاف آن قرار دارد (۸). با علم به این مطلب، آگاه بودیم که با برداشت آن ها غدد فوق کلیوی مربوطه در قطب فوقانی آن ها قرار دارد. دانستن این مطلب به ما کمک شایانی نمود، زیرا در واقع غدد فوق کلیوی نمای ماکروسکوپی خاصی حتی با ذره بین دستی نداشتند و تنها کمک ما در اوائل کار، بعد از بالا زدن کبد جنین، کلیه های حیوان بود. در نتیجه،


طریقه دست یابی سریع و آسان به غدد فوق کلیوی جنینی انسان و موش در....

پیراپزشکی دانشگاه علوم پزشکی شهید بهشتی و همچنین جناب آقای مجتبی رمضانی کارشناس آزمایشگاه تحقیقاتی بافت و میکروبیولوژی دانشکده پزشکی دانشگاه علوم پزشکی ایلام که ما را در انجام کارهای تکنیکی این تحقیق یاری داده اند تشکر و قدردانی می گردد.


در جنین موش و پردازش بافتی بر روی آن ها به جای برش سریال سکشن جنین های کامل، در بررسی های مورد نظر پیشنهاد می گردد.

تقدیر و تشکر

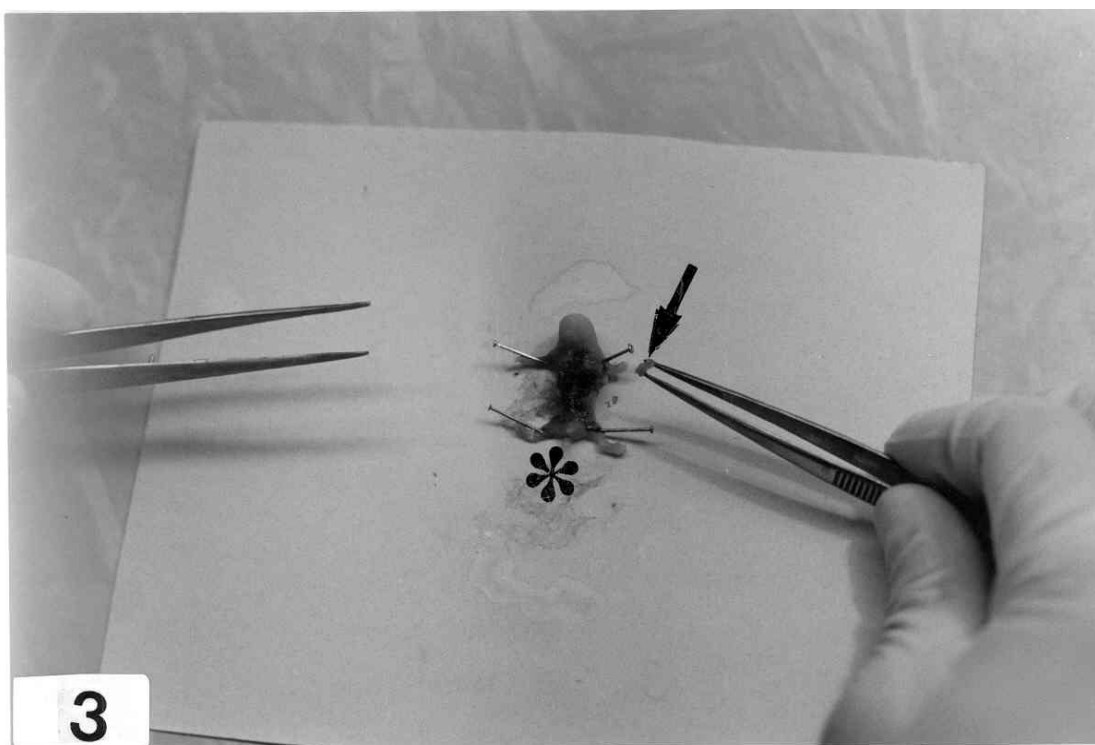
در خاتمه از زحمات بیدریغ همکاران ارجمند سرکار خانم کیهان پور کارشناس و مسئول آزمایشگاه تحقیقات بافت شناسی دانشکده



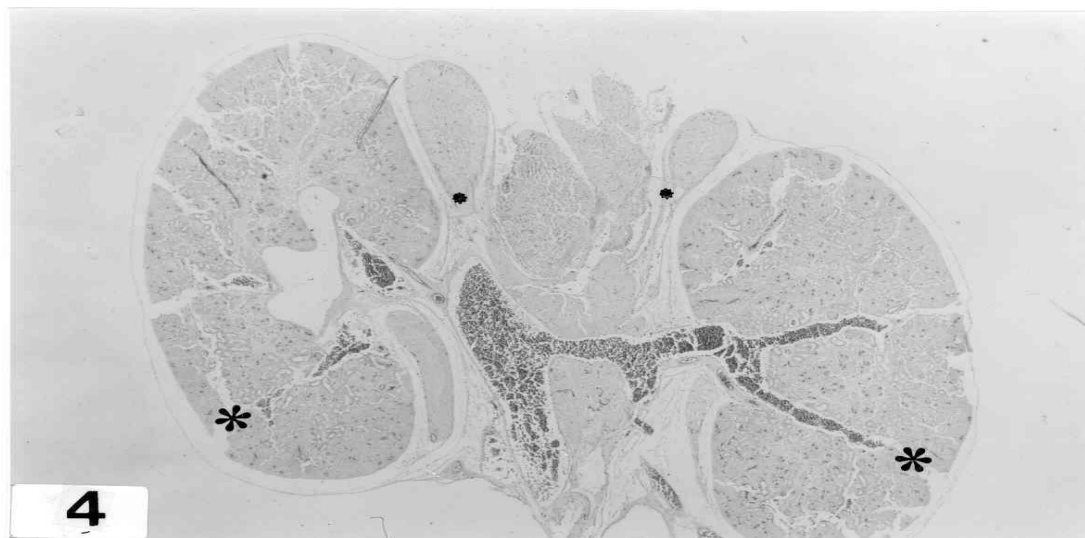
تصویر شماره ۱- در موش حامله ۱۶ روزه (ستاره) با انجام عمل لاپاراتومی، رحم دو شاخه حیوان (فلش ها) در معرض دید قرار گرفته است. شاخه های شریان رحمی در تصویر وضوح کاملی دارند (پیکان ها).



تصویر شماره ۲- جنین های ۱۶ روزه موش (ستاره ها) با جفت مربوط به خود (پیکان ها) در معرض دید قرار گرفته است.



تصویر شماره ۳- در جنین ۱۶ روزه موش (ستاره)، کلیه های دو طرفه برداشت شده است (پیکان).



تصویر شماره ۴- در جنین ۱۶ روزه موش تنها کلیه ها به صورت دو طرفه برداشته و مورد پردازش قرار گرفته است (ستاره های بزرگ). غدد فوق کلیوی در بالای کلیه های مربوطه و در غلاف محصور کننده آن ها قرار دارند (ستاره های کوچک). بزرگنمایی $\times 100$

منابع

- 1) Sadler TW. Langman`s medical embryology. 8th ed. London: Lippincott & Williams wilkins; 2000, p 454
- 2) Kaufman MH. The atlas of mouse development. London: Academic press; 1992, pp 160-334
- 3) Kaufman MH, Bard JBL. The anatomical basis of mouse development. London: Academic Press; 1999, pp 220-223
- 4) Carlson BM. Human embryology and developmental biology. 2nd ed. London: Mosby; 1999, pp 457
- 5) Johnqueira LC, Carneiro J, Kelley RO. Basic Histology. 9th ed. New york: Appleton & Lange; 1999, pp 413-9
- 6) Katz DM, White ME, Hall AK. Lectin binding distinguishes between neuroendocrine and neuronal derivatives of the sympatho adrenal neural crest. J Neurobiology 1995;26(2):241-52
- 7) Kiernan JA. Histological and histochemical methods. 3rd ed. Oxford: Butterworth Heinemann; 1999, pp 111-13
- 8) Williams PL, Bannister LH, Berr Y. Gray`s anatomy. 38th ed. New york: Churchill livingstone; 1995, pp 1900-1905

- 9) Sangari SK, Khatri K, Sengupta P. Sensory innervation of the supra renal gland in the albino rat: a fluorescent tract tracer study. *Clin Anat* 1998, 11(1):29-32
- 10) Smolkova O, Zavadka A, Lutsyk A. Cellular heterogeneity of rat vascular endothelium as detected by HPA and GSI lectin-gold probes. *Med Sci Monit* 2001, 7(4):659-68

***A study on Easy Access to Adrenal Glands in Human And Mice Embryos
for Medical studies***

Dr. Ahi¹., M, Dr. Mofidpur H².

Abstract

Introduction: The adrenal glands have an important role in the mamal`s embryo. The hormonal secretion of the cortical embryonic adrenal glands affects the developmental induction of lungs and digestive system in embryo. The aim of this project was to achieve an easy access to mouse embryo`s adrenal glands for medical and biological studies.

Materials & Methods: In this study, 2 male and 6 female mice of the strain of Balb/c were mated. 35 normal embryos at days 12-16 were obtained. Then, bilateral kidneys and suprarenal glands were dissected and fixed in %10 formalin, then processed with alcohol and xylene solutions. After that, for microscopic study, they were embeded in paraffin. 5 micrometer paraffin sections were stained with hematoxylin and eosin staining method.

Finds: The adrenal glands were found at the top of kidneys from 13th embryonic day. Then, their cortical and medullary regions were studied up to 16th embryonic day. In relation to human adrenal glands, there was a fibrous tissue among the adrenal gland and renal parenchymal cells.

Conclusion: As the mouse adrenal glands are so small, they are not detected in the serial sections method easily. Indeed, they are lost in the sections.

Regarding our procedure, all the micronic sections will be visible. That procedure is suggested in medical and biological studies.

Key words: Suprarenal gland, Mouse, Development

1. Aurih in chief, Assiss Prof., Anatomy DeP., Medical University if Ilam

2. Assiss Prof., Anatomy DeP., Medical University of Mashhad