

بررسی اثر پیش تغذیه عصاره ی آبی تمبر هندی (*Tamarindus indica*) بر حجم سگته مغزی و ارزیابی اختلالات نورولوژیکی در مدل جانوری رت

سید وحید حسینی^{۱*}، مرجان احسانی^۱

(۱) گروه فیزیولوژی، مرکز تحقیقات بیولوژی، واحد زنجان، دانشگاه آزاد اسلامی، زنجان، ایران

تاریخ پذیرش: ۹۵/۱/۲۸

تاریخ دریافت: ۹۴/۱۱/۲۱

چکیده

مقدمه: ایسکمی مغزی یکی از شایع ترین علل مرگ و میر در دنیاست و یک نقص کانونی مغزی است که به طور ناگهانی و در اثر کاهش خون رسانی به بافت مغز پدید می آید. هدف از این مطالعه بررسی ارتباط بین پیش تغذیه عصاره آبی تمبر هندی و حجم سگته مغزی و اختلالات نورولوژیکی در مدل سگته مغزی در موش صحرایی می باشد.

مواد و روش ها: در این مطالعه تجربی ۳۵ موش صحرایی نر نژاد ویستار به ۵ گروه (۷ تایی) تقسیم شدند، گروه کنترل (تیمار با آب مقطر + القای ایسکمی)، سه گروه آزمایشی (تیمار با عصاره آبی تمبر هندی با دوز های ۷۵،۵۰ و ۱۰۰ میلی گرم بر کیلو گرم + القای ایسکمی) و گروه شم (آب مقطر و عدم القای ایسکمی). تیمار به مدت ۳۰ روز، به صورت خوراکی و از طریق گاواژ صورت گرفت. القای ایسکمی از طریق انسداد شریان مغزی میانی به روش لونگا و همکاران صورت گرفت. داده های مربوط به میزان آسیب بافتی با استفاده از آزمون آنوا و ارزیابی اختلالات نورولوژیکی توسط آزمون من ویتنی تجزیه و تحلیل شدند.

یافته های پژوهش: پیش تغذیه با عصاره تمبر هندی سبب کاهش حجم سگته مغزی کل، در دوز ۷۵ میلی گرم بر کیلوگرم (۱۵۵/۶±۱۰/۱۶)، ۱۰۰ میلی گرم بر کیلوگرم (۸۸/۸۳±۱۶/۳۳) نسبت به گروه کنترل (۲۲۵/۶۶±۳/۴۵) گردید (p=0/000). هم چنین عصاره سبب کاهش امتیاز نقص های نورولوژیک در دو گروه دریافت کننده دوز ۷۵ و ۱۰۰ میلی گرم بر کیلوگرم نسبت به گروه کنترل گردید.

بحث و نتیجه گیری: نتایج نشان داد که مصرف عصاره تمبر هندی می تواند در کاهش علائم سگته مغزی ایسکمیک موثر باشد.

واژه های کلیدی: ایسکمی مغزی، اختلالات نورولوژیک، عصاره ی آبی تمبر هندی

* نویسنده مسئول: زنجان، گروه فیزیولوژی، مرکز تحقیقات بیولوژی، واحد زنجان، دانشگاه آزاد اسلامی، زنجان، ایران

Email: vahid.hosseini26@gmail.com

Copyright © 2017 Journal of Ilam University of Medical Science. This is an open-access article distributed under the terms of the Creative Commons Attribution international 4.0 International License (<https://creativecommons.org/licenses/by-nc/4.0/>) which permits copy and redistribute the material, in any medium or format, provided the original work is properly cited.

مقدمه:

امروزه سکنه مغزی سومین علت مرگ و میر بعد از بیماری های قلبی و سرطان محسوب می شود و سالانه میلیون ها نفر در سراسر دنیا به این بیماری مبتلا می گردند (۱). سکنه مغزی می تواند عوارضی چون فلج ناحیه ای از بدن و مشکلاتی در حافظه، فکر کردن، حرف زدن و حرکت کردن را به وجود آورد (۲). ۱۵ درصد سکنه ها به علت (خونریزی دهنده) و ۸۵ درصد به علت ایسکمی است. ایسکمی در اثر عواملی چون تشکیل لخته خون در مغز یا یکی از رگ ها و انسداد جریان خون و کاهش خون رسانی سیستمیک به وجود می آید (۲). در سکنه ایسکمی جریان خون مغزی به دلیل انسداد عروق خون قطع می شود و یک پروسه بسیار پیچیده در سطح سلول و بافت شروع می شود که اصطلاحاً آبشار ایسکمی نامیده می شود که نهایتاً منجر به آسیب بافتی و بروز سکنه ایسکمیک می شود (۳و۴). زمانی که تعادل بین تولید رادیکال های آزاد و سیستم آنتی اکسیدانی بدن، بر هم بخورد، استرس اکسیداتیو ایجاد می گردد (۵). در مراحل اولیه ایسکمی مغزی تولید رادیکال های آزاد (رادیکال های آزاد اکسیژن و نیتروژن) افزایش می یابد و نقش اصلی را در آسیب های ناشی از سکنه مغزی بر عهده دارد. هم چنین افزایش این رادیکال ها نقش مهمی در آسیب های ناشی از خون رسانی مجدد به دنبال ایسکمی گذرا ایفا می کند (۶). رادیکال های آزاد می توانند سبب اکسیداسیون بیو مولکول هایی نظیر، پروتئین ها، آمینو اسید ها، لیپید ها و دئوکسی ریبو نوکلئیک اسید گردند، که این آسیب ها می تواند سبب آسیب سلولی و حتی مرگ سلولی گردند. آنتی اکسیدان ها یکی از مهم ترین موادی هستند که می توانند اثرات جانبی سکنه مغزی و پیامد های ناشی از آن را کاهش دهند (۵). بافت مغزی به دلیل دارا بودن اسید های چرب اشباع نشده فراوان که به راحتی دچار پر اکسیداسیون می گردند و نیز به دلیل مصرف اکسیژن زیاد، مستعد آسیب های اکسیداتیو است. در نتیجه در حضور رادیکال های آزاد سلول های اعصاب مغزی تخریب شده و به این ترتیب باعث اختلال در عملکرد مغز و حافظه می شوند. لذا جهت خنثی کردن رادیکال

های آزاد، مغز به مقدار زیادی آنتی اکسیدانت در طول عمر نیاز دارد (۷). انسداد هر کدام از رگ ها می تواند سبب کمبود اکسیژن و گلوکز و در نتیجه اختلال در مکانیسم های مغزی گردد، بنابراین مرگ سلولی و آسیب مغزی را در پی داشته باشد. به دنبال کاهش یا قطع جریان خون موضعی مغز سلول های عصبی در مرکز قطع جریان خون (ناحیه کور)، در همان دقایق اول سکنه مغزی از بین رفته و آسیب های اولیه را ایجاد می کنند، ولی سلول های عصبی که در حاشیه مرکز قطع جریان خون (ناحیه پنومبرا) قرار دارند، زنده اند ولی فاقد عملکرد طبیعی هستند و به تدریج ممکن است از بین رفته و آسیب ثانویه پس از سکنه مغزی را به وجود آورند. سلول های عصبی مستقر در ناحیه پنومبرا قابلیت بازیابی با استفاده از دارو ها و آنتی اکسیدان های طبیعی را دارند (۸).

تمبر هندی با نام علمی *Tamarindus indica* از دسته گیاهان گلدار متعلق به زیر خانواده ارغوانیان، رده دو لپه ای ها می باشد که بومی منطقه هند و جنوب شرقی آسیا است (۹). تمبر هندی حاوی ۵۵ درصد پالپ (قسمت گوشتی و خوراکی)، ۳۴ درصد دانه با اشکال نامنظم و سخت و ۱۱ درصد پوسته غلاف مانند و الیاف است (۱۰). درخت تمبر هندی از ۱۰ تا ۲۴ متر طول دارد. (۱۱). برگ های این درخت همیشه سبز و به رنگ سبز روشن هستند. برگ ها مرکب و گل های این درخت دارای ۵ گلبرگ به رنگ زرد کم رنگ یا نارنجی و یا مایل به صورتی هستند. میوه این درخت لوبیا مانند می باشد و هر میوه دارای ۱ تا ۱۲ هسته است که پالپ آن ترش مزه و خمیر مانند است و توسط رشته های فیبر دار احاطه شده است، پوست میوه قهوه ای رنگ و سخت است و گاهی تا ۱۵ سانتی متر طول دارد (۱۲). بخش بزرگی از مزارع کشور هایی مانند آمریکای مرکزی و شمال برزیل زیر کشت این محصول می باشد و به دلیل این که جمعیت انسانی در کشور های در حال توسعه از کمبود پروتئین در جیره غذایی روزانه رنج می برند، این گیاه به عنوان گیاه غنی از پروتئین و اسید های آمینه ضروری بدن، مخصوصاً غلات و هم چنین کربو هیدرات برای انرژی و مواد معدنی نظیر پتاسیم، فسفر، کلسیم، ویتامین C، ویتامین A و آهن

در صنعت دارویی و غذایی جایگاه ویژه ای پیدا کرده است (۱۲). در بررسی های فیتو شیمیایی نشان داده شده است که حضور بسیاری از ترکیبات فعال مانند ترکیبات فنلی (۱۳) هم چنین اسید های چرب ضروری مانند آلفا لینولنیک اسید و لینولئیک اسید در دانه، ریشه و حتی برگ این درخت به دلیل خواص درمانی بالایی که دارد مورد توجه می باشد (۱۲). در مطالعه ای در سال ۲۰۱۲ به بررسی اثرات ضد التهابی و ضد دردی برگ تمبر هندی در مدل ادم پنجه ناشی از کاراگینان (Carrageenan) در موش های صحرایی پرداختند. نتایج این مطالعه مشخص نمود مصرف خوراکی عصاره برگ تمبر هندی به دلیل ترکیبات فنلی خاصیت ضد دردی و ضد التهابی قابل توجهی به صورت وابسته به دوز ایجاد نمود (۱۴). در مطالعه دیگری Ghoneim و همکارانش در سال ۲۰۱۲ به بررسی فعالیت ضد آپوپتوزی عصاره برگ تمبر هندی در آسیب القاء شده توسط اتانول در کبد موش های صحرایی پرداختند. آن ها بیان نمودند دوز ۱۰۰ میلی گرم بر کیلو گرم اثرات محافظت کبدی و ضد آپوپتوزی بالایی دارد و می تواند به عنوان یک عامل پیشگیری کننده در نظر گرفته شود (۱۵). Gupta و همکارانش در سال ۲۰۱۴ به بررسی اثر حفاظتی عصاره پالپ تمبر هندی بر روی محتوای کلاژن و استرس اکسیداتیو در کبد و کلیه موش های صحرایی در معرض سدیم فلوراید پرداختند. آن ها بیان کردند موش هایی که عصاره ۲۰۰ میلی گرم بر کیلوگرم عصاره پالپ تمبر هندی را دریافت کرده بودند بسیاری از اثرات نامطلوب سدیم فلوراید نسبت به گروه کنترل کاهش یافت (۱۶). در بسیاری از این تحقیقات تاثیر ترکیبات آنتی اکسیدانی و فنلی موجود در عصاره آبی تمبر هندی بر سکنه مغزی محدود بوده است. لذا هدف مطالعه حاضر، اثر پیش تغذیه عصاره آبی تمبر هندی بر حجم سکنه مغزی و ارزیابی اختلالات نورولوژیکی در مدل سکنه مغزی موش صحرایی می باشد.

این تحقیق به روش تجربی انجام شد. موش های صحرایی نر بالغ نژاد ویستار در محدوده وزنی ۳۰۰-۲۰۰ گرم از انستیتو پاستور ایران خریداری شد و در حیوانخانه مرکز تحقیقات بیولوژی دانشگاه آزاد اسلامی زنجان در شرایط ۱۲ ساعت تاریکی- روشنایی در دمای ۲۲ درجه سانتی گراد با غذای استاندارد موش های صحرایی نگهداری شدند. موش های صحرایی به ۵ گروه اصلی تقسیم شدند که هر کدام شامل ۷ حیوان بود. سه گروه آزمایشی به مدت ۳۰ روز عصاره آبی تمبر هندی را به صورت خوراکی و از طریق گاوآذ، با دوز های ۵۰، ۷۵ و ۱۰۰ میلی گرم بر کیلوگرم (۱۷) روزانه ساعت ۱۰ تا ۱۱ صبح دریافت کردند. در گروه کنترل تیمار با آب مقطر و القای ایسکمی صورت گرفت، هم چنین در گروه شم تیمار و القای ایسکمی صورت نگرفت. دو ساعت بعد از آخرین تیمار، هر گروه اصلی تحت جراحی مدل (MCAO) انسداد شریان میانی مغز قرار گرفت. موش های صحرایی برای اندازه گیری حجم سکنه مغزی و ارزیابی اختلالات نورولوژیکی مورد مطالعه قرار گرفتند. دوز های انتخابی بر اساس مطالعات انجام شده قبلی بود (۱۴). در این آزمایش تجربی تمام اصول اخلاقی کار با حیوانات آزمایشگاهی مصوب انجمن آمریکایی (SPCA Society for the Prevention of Cruelty to Animals) در سال ۲۰۰۶ رعایت شده است.

روش تهیه عصاره آبی پالپ تمبر هندی:

ابتدا میوه های تازه تمبر هندی از بازار تجریش تهران خریداری شد، سپس غلاف میوه های تازه تمبر هندی را شکسته و قسمت گوشتی قهوه ای رنگ آن را جدا کرده و هسته هایش را بیرون آوردیم. برای تهیه عصاره ۱۰ درصد به ۱۰۰ گرم پالپ خالص (معادل تقریباً ۲۵ غلاف) و یک لیتر آب مقطر نیاز داریم. این دو را با میکسر کاملاً مخلوط نموده، سپس مخلوط به دست آمده را یک بار با کاغذ صافی کاملاً فیلتر و داخل بشر ریخته و در دستگاه تقطیر Heidolph Rotary Evaporator, Laborota در خلا ۴۰۰ در دمای ۶۰ درجه سانتی گراد تا زمانی که عصاره غلیظ حاصل شود، قرار داده شد. عصاره را در ظرف شیشه ای تیره درپوش

مواد و روش ها:

دار ریخته و تا زمان استفاده در یخچال نگه داری شد (۱۸).

ایجاد مدل سگته مغزی و ارزیابی حجم سگته:

دو ساعت بعد از آخرین تیمار، در هر گروه اصلی شریان میانی مغز مسدود شد تا برای اندازه‌گیری حجم سگته مغزی مورد استفاده قرار گیرند. گروه ششم جراحی شد ولی ایسکمی مغزی در آن‌ها ایجاد نشد. برای ایجاد مدل سگته مغزی (انسداد شریان میانی مغزی) موش‌ها بعد از توزین، با داروی کلرال هیدرات (شرکت مرک آلمان) به میزان ۴۰۰ میلی‌گرم بر کیلوگرم بیهوش شدند. جراحی مدل سازی انسداد شریان میانی مغز مطابق دستورالعمل لونگا و همکارانش انجام شد (۱۹). به طور خلاصه، تحت جراحی میکروسکوپی، یک نخ بخیه نایلون ۰-۳ وارد شریان کاروتیدی خارجی می‌شد و تا رسیدن به شریان مغزی قدامی از طریق عبور از شریان کاروتیدی داخلی و درحالی که رگ پتریگوپالاتین بسته بود پیش می‌رفت. در اثر تماس نخ بخیه و شریان قدامی مغزی جریان خون از هر طرف به سوی شریان میانی مغز بسته شد. این بسته شدن از طریق احساس مقاومت در پیشروی نخ و ورود حدود ۲۰ میلی متر طول نخ از تنه شریان کاروتیدی خارجی مشخص شد. بعد از ۶۰ دقیقه ایسکمی، برقراری مجدد جریان خون صورت گرفت. ارزیابی حجم آسیب بافتی به این صورت انجام شد، ۲۴ ساعت بعد از القای ایسکمی حیوانات تحت بیهوشی عمیق با داروی کلرال هیدرات به میزان ۸۰۰ میلی گرم بر کیلوگرم کشته شده و مغزها به دقت خارج شدند و در دمای ۴ درجه سانتی گراد به مدت ۵ دقیقه در سالیین سرد قرار گرفتند. سپس، مغز موش‌های صحرایی در ماتریکس مغز قرار گرفت و به طور کرونال به مقاطع ۲ میلی متر برش داده شدند. این مغزها به مدت ۱۵ دقیقه در محلول ۲ درصد ۳،۵-تری فنیل تترازولیوم کلراید (TTC) شرکت مرک آلمان) در دمای ۳۷ درجه سلسیوس برای رنگ آمیزی حیاتی انکوبه شدند. از برش‌ها با استفاده از دوربین دیجیتال قابل اتصال به کامپیوتر عکس برداری شد. مساحت ناحیه آسیب دیده (مناطق عکس برداری) هر برش با استفاده از نرم افزار

Uthsca Image Tools اندازه‌گیری شد و با ضرب کردن مساحت‌های مذکور در ضخامت ۲ میلی متر و جمع اعداد حاصل از ۷ برش حجم ناحیه آسیب بافتی محاسبه شد (۲۰).

ارزیابی رفتاری حاصل از سگته

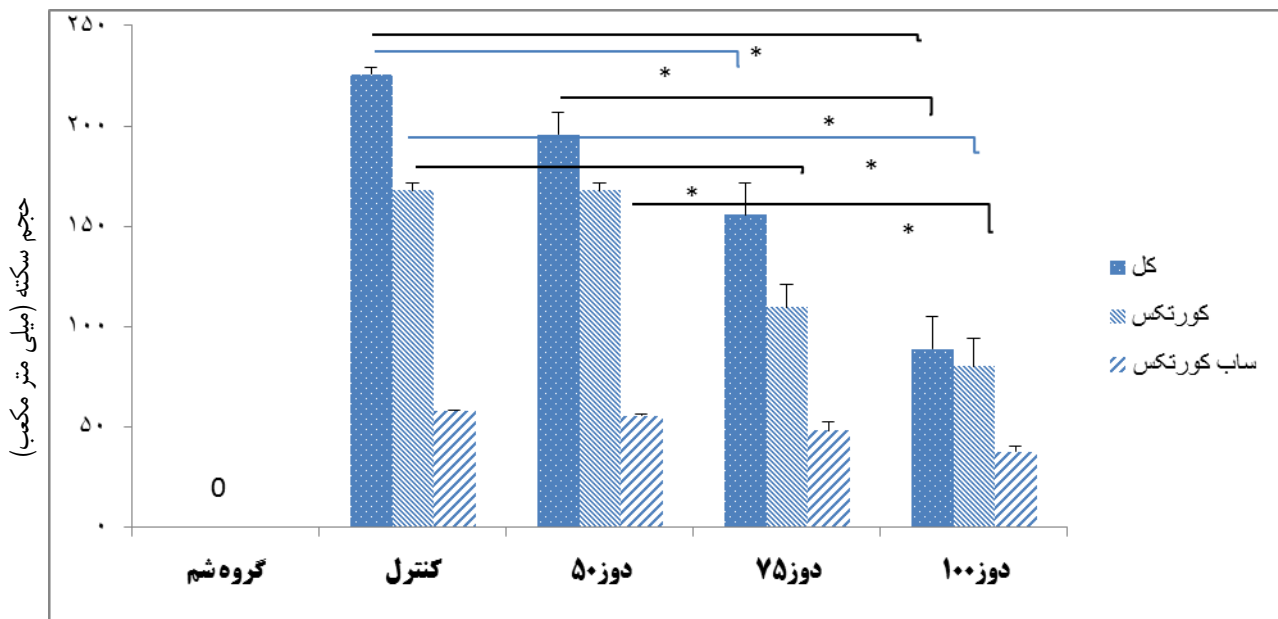
معاینه‌های نورولوژیک بعد از ۲۴ ساعت از خونرسانی مجدد انجام شد. از شروع انسداد تا قربانی شدن حیوان مراقبت‌های ویژه انجام شد. یافته‌های عصبی حرکتی در ۵ مقیاس دسته‌بندی شد: شماره صفر (۰) هیچ گونه عارضه نورولوژیک نشان نمی‌دهد، شماره یک (نارسایی کامل در انتهای پنجه‌های جلویی) یک نقص نورولوژیک کانونی خفیف در نظر گرفته می‌شود. شماره دو (به چپ چرخیدن) نقص نورولوژیک کانونی متوسط؛ شماره سه (افتادن به سمت چپ) نقص کانونی شدید؛ رت‌های شماره ۴ به طور خودبه خودی نمی‌توانند راه بروند و سطح هوشیاری پایین دارند و رت‌هایی که طی ۲۴ ساعت بعد از جراحی می‌میرند در صورتی که بعد از رنگ آمیزی بخش وسیعی از مغزشان آسیب دیده باشد و مرگ منحصر به سگته مغزی باشد، به آن شماره ۵ داده می‌شود (۲۱). تمام آنالیزها با کمک نرم افزار SPSS انجام شد. داده‌های مربوط به حجم آسیب بافتی با استفاده از آزمون Anova و ارزیابی اختلالات عصبی- حرکتی توسط آزمون Mann-Whitney تجزیه و تحلیل شدند. $P < 0.05$ از لحاظ آماری معنی دار در نظر گرفته شد.

یافته‌های پژوهش

پیش تیمار با عصاره ی آبی تمبر هندی با دوز های ۷۵ و ۱۰۰ میلی گرم بر کیلوگرم به مدت ۳۰ روز، باعث کاهش ضایعه مغزی در کل منطقه نیم کره راست مغزی در رت‌هایی که تحت جراحی انسداد شریان میانی مغز قرار گرفتند، شد. این کاهش از لحاظ آماری در مقایسه با گروه کنترل معنی دار بود. به ترتیب در دوز ۷۵ ($P=0/000$)، در دوز ۱۰۰ ($P=0/000$). هم چنین پیش تیمار با عصاره ی آبی تمبر هندی با دوز های ۷۵ و ۱۰۰ میلی گرم بر کیلوگرم در مقایسه با گروه کنترل باعث کاهش میزان سگته در منطقه کورتکس مغزی می‌شود. به ترتیب در دوز ۷۵

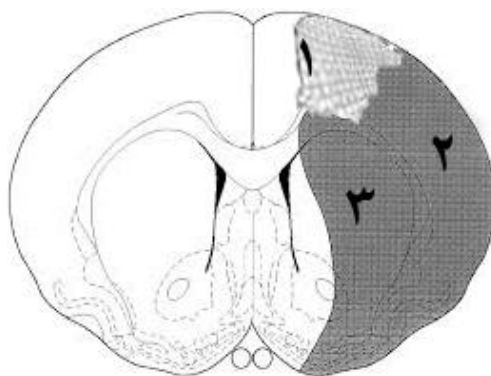
داری مشاهده نشد (لازم به ذکر است نواحی مغزی در تصویر شماره ۱ آورده شده است). کاهش میزان آسیب بافتی نشان دهنده پدیده تحمل به ایسکمی است که در اثر مصرف عصاره تمبر هندی ایجاد شده است (نمودار ۱ و تصویر ۲).

($P=0/000$)، در دوز ۱۰۰ (P=0/000)، نتایج حاصل از پیش تیمار با دوز ۵۰ میلی گرم بر کیلوگرم در مقایسه با گروه کنترل فاقد اختلاف معنی دار بود. محافظت عصبی ایجاد شده به وسیله عصاره تمبر هندی بیشتر در منطقه پنومبرای کورتکس دیده شد در حالی که در ناحیه ساب کورتکس از لحاظ آماری اختلاف معنی

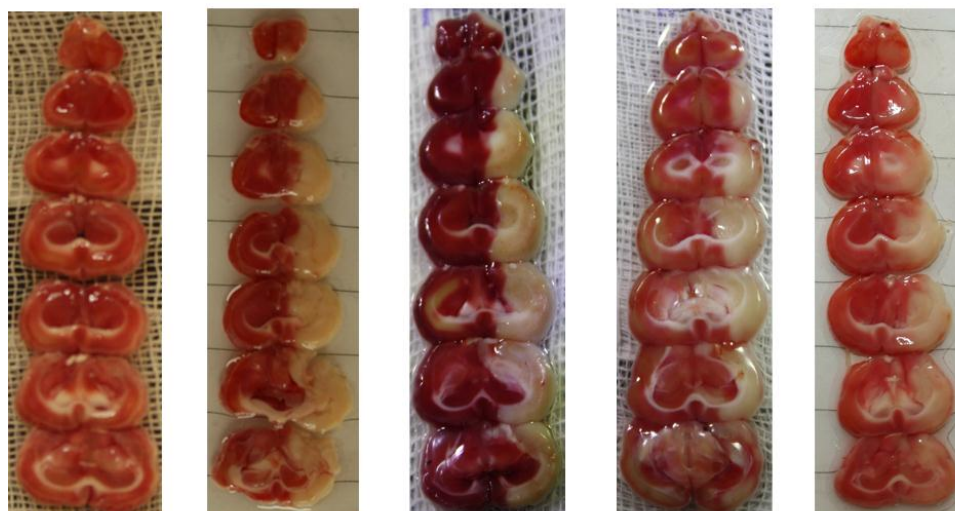

نمودار شماره ۱: میزان ضایعه ایسکمیک مغزی در مناطق کل، کورتکس و ساب کورتکس مناطق مغزی

واحد دوز عصاره ی آبی تمبر هندی میلی گرم بر کیلوگرم وزن بدن در روز می باشد، مدت تیمار ۳۰ روز بوده است، ۰/۰۵ رت در هر گروه. $n=7, P<0.05$ *



تصویر شماره ۱: نمایی شماتیک از توپوگرافی مغز موش دچار ایسکمی در سطح برگما ۱/۰ میلی متر براساس اطلس مغزی پاکسینوس و واتسون (۲۲).
 ۱: ناحیه کور، همان کانون ایسکمی مغزی بوده و سلول های این ناحیه به صورت برگشت ناپذیر آسیب دیده اند. ۲: ناحیه پنومبرا یا کورتکس، ناحیه ای است که در اطراف کانون ایسکمی مغزی قرار دارد و سلول های این ناحیه در صورت درمان به موقع قادر به بازسازی طبیعی خود می باشند. ۳: ناحیه ساب کورتکس یا زیر قشری.



گروه دوز ۱۰۰ گروه دوز ۷۵ گروه دوز ۵۰ گروه کنترل گروه شم

تصویر شماره ۲: اثر دوزهای مختلف عصاره ی آبی تمبر هندی بر حجم سکنه مغزی

اثر عصاره ی آبی تمبر هندی بر اختلالات نورولوژیکی:

میانہ امتیاز نقص های نورولوژیکی با مصرف عصاره ی آبی تمبر هندی به طور قابل ملاحظه ای کاهش یافت و این کاهش در دوز های ۷۵ و ۱۰۰ نسبت به گروه کنترل معنی دار بود (جدول ۱)

کاهش میزان آسیب بافتی و اختلالات عصبی- حرکتی، اثر پدیده تحمل به ایسکمی حاصل از مصرف عصاره ی آبی تمبر هندی را اثبات نمود، در واقع این تحمل در ناحیه پنومبرا و نه در کانون ایسکمی به وجود آمد، زیرا میزان ضایعه مغزی در نواحی کانونی ایسکمی در گروه های تیمار شده با گروه شاهد تفاوتی نداشت. واحد دوز عصاره میلی گرم بر کیلوگرم وزن بدن در روز می باشد.

جدول ۱: توزیع تعداد امتیاز های نورولوژیک در هر گروه آزمایشی

| میانہ | تعداد | | | | | | گروه های آزمایشی |
|-------|-------|---|---|---|---|---|------------------|
| | ۵ | ۴ | ۳ | ۲ | ۱ | ۰ | |
| ۰ | ۰ | ۰ | ۰ | ۰ | ۰ | ۰ | گروه شم |
| ۳ | ۲ | ۱ | ۳ | ۱ | ۰ | ۰ | گروه کنترل |
| ۳ | ۱ | ۱ | ۲ | ۲ | ۱ | ۰ | گروه دوز ۵۰ |
| ۱ | ۰ | ۰ | ۲ | ۱ | ۱ | ۳ | گروه دوز ۷۵ |
| ۱ | ۰ | ۰ | ۰ | ۱ | ۳ | ۳ | گروه دوز ۱۰۰ |

های ۷۵ و ۱۰۰ میلی گرم بر کیلوگرم به طور معنی داری کاهش داد، اما در دوز ۵۰ میلی گرم بر کیلوگرم تاثیر معنی داری بر امتیاز نقص های نورولوژیک نداشت.

پاتوفیزیولوژی پیچیده سکنه مغزی دربرگیرنده مکانیسم های سمیت ناشی از تحریک، مسیر های التهابی، خسارات اکسیداتیو و عدم تعادل یونی در سلول های

بحث و نتیجه گیری:

پیش تغذیه با عصاره تمبر هندی سبب کاهش حجم آسیب بافتی کل و هم چنین کاهش حجم آسیب بافتی در نواحی پنومبرا در دوز های ۷۵ و ۱۰۰ میلی گرم بر کیلوگرم گردید. اثر حفاظتی تمبر هندی در ناحیه پنومبرا نسبت به سایر نواحی بیشتر بود. هم چنین پیش تغذیه با عصاره، امتیاز نقص های نورولوژیک را در دوز

عصبی مغز است. مکانیسم هایی که در صدمه به بافت مغز دخالت دارند در دو مرحله ایسکمی که به دلیل کاهش جریان خون در موضع مربوطه ایجاد می شود و در مرحله بازگشت جریان خون به بافت بعد از مدت زمانی که از ایسکمی می گذرد صدمه ایجاد می شود، متفاوت هستند. با وقوع ایسکمی و محرومیت بافت مغز از اکسیژن و گلوکز، سلول عصبی دچار کاهش ذخیره انرژی می شود و پروسه های وابسته به انرژی که برای بقاء سلول لازم است دچار اختلال می شود (۴ و ۲۳). متالوپروتئیناز های ماتریکسی (MMP9) یک خانواده از آنزیم های پروتئولیتیک دارای اتصالات عنصر روی (Zn) بوده که قادر به تجزیه اجزای ماتریکس خارج سلولی در شرایط گوناگون فیزیولوژیک و پاتوبیولوژیک هستند. عقده های قاعده ای (Basal layer) نقش عمده ای در حفظ نفوذپذیری سد خونی- مغزی (BBB) ایفا می کند و در میان MMP ها، دوتای آن ها از جمله MMP-2 و MMP-9 قادر به تجزیه غشای پایه اندوتلیال هستند و منجر به باز شدن سد خونی- مغزی می شوند. در شرایط پاتولوژی ایسکمی- خونرسانی مجدد، هضم لایه بازال اندوتلیال دو ساعت بعد از ایسکمی شروع می شود که ممکن است باعث نفوذپذیری سد خونی- مغزی چند ساعت پس از شروع ایسکمی شود (۲۴). افزایش گونه های واکنشی اکسیژن در مغز سبب آسیب اکسیداتیو به همه اجزای سلولی توسط تغییر در باز های اسید های نوکلئیک، شکستن اسکلت DNA در دو فرم تک و دو رشته ای و شکستن باز های گلیکوزیلی بین ریبوز و باز ها می شود. ایسکمی مغزی توسط تولید آبشاری از وقایع متابولیکی، با تولید رادیکال های آزاد اکسیژن و نیتروژن، سبب تشدید آسیب سلولی می گردد (۲۵). مولکول های التهابی NF-KB (Nuclearfactor KB) یکی از اصلی ترین اهداف داخل سلولی استرس های اکسیداتیو می باشد. این مولکول ها به وسیله تعداد زیادی از فاکتور ها از جمله هیپرگلیسمی، اسید های چرب آزاد و سیتوکین های التهابی فعال می گردد. بیان بیش از حد NF-KB در بعضی از بیماری های مزمن مانند دیابت و تصلب شرایین (Atherosclerosis) مشاهده می شود. یافته های اخیر در مورد شناسایی و

بررسی مولکول های هدف جدید برای عمل آنتی اکسیدان ها نشان داده است که آنتی اکسیدان ها قادر هستند مسیر NF-KB را مهار کنند. مولکول NF-KB علاوه بر تاثیر بر سایر فاکتور های التهابی، قادر است باعث افزایش MMP9 شود (۲۶). آنتی اکسیدان ها همچون ویتامین C با مهار این مسیر، از تولید بیشتر MMP9 جلوگیری می کنند. Ranjan و همکارانش در سال ۱۹۹۳ نشان دادند که تجویز روزانه ویتامین C در پریمات ها منجر به کاهش ۵۰ درصدی حجم انفارکتوس در مقایسه با گروه شاهد می گردد (۲۷). آنتی اکسیدان ها از جمله ویتامین C می توانند با خنثی کردن رادیکال های آزاد و به دام انداختن آن ها و مهار فعالیت آنزیم MMP9، به صورت غیر مستقیم سبب کاهش نفوذپذیری سد خونی-مغزی شوند. از طرف دیگر، این آنتی اکسیدان ها با مهار رادیکال های آزاد از آسیب مستقیم به سد خونی- مغزی و افزایش نفوذپذیری آن جلوگیری می کنند. در مطالعات اخیر که به بررسی پاتوفیزیولوژی این واقعه پرداخته اند، نقش استرس اکسیداتیو و التهاب در گسترش آسیب ناشی از ایسکمی مغزی و خونرسانی مجدد به وضوح مشخص شده است (۲۸). بر این اساس به نظر می رسد که در مطالعه حاضر نیز کاهش میزان حجم سکت و اختلالات نورولوژیکی به دلیل استفاده از عصاره آبی تمبر هندی بوده که آن هم به علت اثرات آنتی اکسیدانی این ترکیب گیاهی است. نتایج بدست آمده از این تحقیق با برخی از مطالعات انجام شده هم خوانی دارد، برای مثال Bhautkar و همکارانش در سال ۲۰۱۱ به بررسی اثر آنتی اکسیدانی تمبر هندی در موش های دیابتی ناشی از آلوکسان پرداختند. موش ها عصاره تمبر هندی را با دوز های ۱۰۰ و ۲۰۰ میلی گرم بر کیلوگرم وزن بدن به مدت ۴۵ روز دریافت نمودند. آن ها بیان کردند موش هایی که عصاره ۲۰۰ میلی گرم بر کیلوگرم تمبر هندی را دریافت کرده بودند کاهش قابل توجهی در محصولات پراکسیداسیون شامل گلوتاتیون و هم چنین محتوای گلیکوژن بعد از القای دیابت نشان دادند (۲۹). در مطالعه دیگری Adedayo و همکارانش در سال ۲۰۱۲ به بررسی اثر حفاظتی تمبر هندی در کاهش میزان استرس اکسیداتیو در موش های دیابتی

محدودیت در ابتدای کار حیوانات بیشتری تیمار شدند و هنگام مرگ و میر حیوانات جایگزین شدند. از جمله پیشنهاد هایی که می توان در ادامه برای سایر محققین ارایه نمود اثر حفاظتی و درمانی (تیمار، بعد از القای ایسکمی) عصاره تمبر هندی در دوز های پایین تر و بالاتر مورد بررسی قرار گیرد. و هم چنین جداسازی مواد موثر و بررسی اثر آنها بر پارامترهایی مانند بیان مارکرهای استرس اکسیداتیو انجام گیرد. در مجموع می توان گفت تمبر هندی از طریق کاهش حجم سخته مغزی و نقص های نورولوژیک اثر حفاظتی در برابر ایسکمی مغزی اعمال کرده و سبب ایجاد پدیده تحمل به ایسکمی می گردد. احتمالاً این اثر حفاظتی به واسطه حضور ترکیبات آنتی اکسیدانی مانند ویتامین C و فنلی موجود در عصاره تمبر هندی می باشد که سبب کاهش رادیکال های آزاد تولید شده حین ایسکمی مغزی می گردد. البته اثبات این موضوع به مطالعه های بیشتری نیاز دارد.

سپاسگزاری:

این مقاله حاصل پایان نامه دانشجوی کارشناسی ارشد می باشد که بدین وسیله از کارکنان محترم مرکز تحقیقات بیولوژی دانشگاه آزاد اسلامی زنجان و کلیه همکارانی که در به انجام رساندن این تحقیق نویسندهگان را یاری نمودند تشکر و قدردانی می گردد.

References:

1. Towfighi A, Saver JL. Stroke declines from third to fourth leading cause of death in the united states histological perspective and challenges ahead. *Stroke* 2011; 42:2351-5.
2. Lakhan SE, Kirchgessner A, Hofer M. Inflammatory mechanisms in ischemic stroke therapeutic approaches. *J Transl Med* 2009; 17:7-97.
3. Durai PJ. Re-canalization in acute ischemic stroke the strategies. *Neurol India* 2009; 57:20-7.
4. Douglas L, Tayseer C, Hamid R. Lymphocytes and ischemia reperfusion injury. *Transplant Rev* 2009; 23:1-10.

پرداختند. نتایج این مطالعه مشخص نمود تمبر هندی به دلیل محتوای بالای پروتئین، ویتامین C و ظرفیت آنتی اکسیدانی باعث حفاظت و جلوگیری از آسیب بافت کبدی و کاهش استرس اکسیداتیو شده و یک کاهنده مناسب برای قند خون است (۳۰). در مطالعه حاضر میزان حجم سخته مغزی در گروه دریافت کننده عصاره تمبر هندی در دوز های ۷۵ و ۱۰۰ میلی لیتر بر کیلوگرم وزن بدن نسبت به گروه شاهد کمتر بود که احتمالاً به علت اثرات آنتی اکسیدانی و فنلی موجود در تمبر هندی می باشد این ترکیبات بعد از جذب از دستگاه گوارش وارد جریان خون می شوند و بخشی از آن ها پس از انتقال به مغز به علت خاصیت محلول بودن در چربی، از سد خونی- مغزی گذشته و وارد قسمت های مختلف مغز می گردد. در این محل پلی فنل ها و اثرات هم افزایی این ترکیبات باعث اثرات قوی آنتی اکسیدانی روی رادیکال های آزاد و اسیدهایی می شوند که به دنبال کاهش خونرسانی، در این محل تجمع پیدا کرده اند و با آن ها واکنش داده و آن ها را خنثی می کنند به این ترتیب از واکنش این رادیکال ها با لیپید های موجود در غشای نورون ها جلوگیری می شود. از ضعف های این تحقیق می توان به مدل سازی سخته مغزی اشاره کرد که با شرایط طبیعی بدن که ممکن است در سخته مغزی اتفاق بیافتد متفاوت است. هم چنین از محدودیت های دیگر این مطالعه مرگ و میر حیوانات بعد از القای ایسکمی بود که سبب کاهش نمونه ها شد. برای جبران این

5. Labo V, Patil A, Phatak A, Chandra N. Free radicals antioxidants and functional foods impact on human health. *Pharmacogn Rev* 2010; 4:118-26.
6. Chen H, Yoshika H, Kim GS, Jung JE, Okami N, Sakata H, et al. Oxidative stress in ischemic brain damage mechanisms of cell death and potential molecular targets for neuroprotection. *Ant Red Sign* 2011; 14:1505-17.
7. Mohammadi MT, Amini R, Jahanbakhsh Z, Shekarforoush S. Effect of atorvastatin on the hypertension induced oxidative stress in the rat brain. *Iran Biomed J* 2013; 17:152-7.

8. Liu S, Levine SR, Winn HR. Targeting ischemic penumbra part-I from pathophysiology to therapeutic strategy. *J Exp Stroke Transl Med* 2010; 3:47-55.
9. Komutarin T, Azadi S, Butterworth L, Keil D, Chitsomboon B, Suttajit M. Extract of the seed coat of *Tamarindus indica* inhibits nitric oxide production by murine macrophages in vitro and in vivo. *Food Chem Toxicol* 2004; 42:649-58.
10. Kumar CS, Bhattacharya S. Tamarind seed properties processing and utilization. *Critical Rev Food Sci Nutr* 2008; 48:1-20.
11. Roa YS, Mathew KM, Potty SN. *Tamarindus indica* L. research a review. *Indian J Arecanut Spices Med Plants* 1999; 1:127-45.
12. Bhadoriya SS, Ganeshpurkar A, Narwaria J, Rai J, Jain AP. *Tamarindus indica* extent of explored potential. *Pharmacogen Rev* 2011; 5:73-81.
13. Martinello F, Soares SM, Franco JJ, Santos AC, Suqohara A, Garcia SB, et al. Hypolipidemic and antioxidant from *Tamarindus indica* L. Pulp fruit extract in hypocholesterolemichamesters. *Food Chem Toxicol* 2006; 44:810-8.
14. Bhadoriya SS, Mishra V, Raut S, Ganeshpurkar A, Sunil KJ. Anti-inflammatory and Antinociceptive Activities of a hydroethanolic extract of *Tamarindus indica* leaves. *Sci Pharm* 2012; 80:685-700.
15. Ghoneim AL, Eldashan OA. Anti-apoptotic effects of Tamarind leaves against ethanol induced rat liver injury. *J Pharm Pharmacol* 2012; 64:430-8.
16. Gupta AR, Dey S, Saini M, Swarup D. Protective effect of *Tamarindus indica* fruit pulp extract on collagen content and oxidative stress induced by sodium fluoride in the liver and kidney of Rats. *Toxicol Environ Chem* 2014; 95:1611-23.
17. Siddiq A, Shafi D SH, Najam R, Ahzar I, Baig SG. Dose related CNS acting potential of *Tamarindus indica*. *World Pharma Sci* 2014; 2:1406-15.
18. Alizadeh H, Rahnema M, Nasirisemnani S, Ajalli M. Synergistic antifungal of quince leaf extracts and silver nanoparticles on *Aspergillus niger*. *J Appl Biol Sci* 2014; 8:10-3.
19. Longa EZ, Weinstein PR, Carlson S, Cummins R. Reversible middle cerebral artery occlusion without craniectomy in Rats. *Stroke* 1989; 20: 84-91.
20. Bigdeli MR, Hajizadeh S, Froozandeh M, Heidarianpour A, Rasoulilian B, Asgari AR, et al. Normobarichyperoxia induces ischemic tolerance and upregulation of glutamate transporters in the rat brain and serum TNF- α level. *Exp Neurol* 2008; 212: 298-306.
21. Bederson JB, Pitts LH, Tsuji M, Nishimura MC, Davis RL, Bartkowski H. Rat middle cerebral artery occlusion evaluation of the model and development of a neurologic examination. *Stroke* 1986; 17:472-6.
22. Paxinos G, Watson C. *The Rat brain in stereotaxic coordinates*. 2nd ed. San Diego Calif Acad Publication. 1986; P.143.
23. Prabal D, Suash S, Hassan KM. Pathophysiologic mechanisms of acute ischemic stroke an overview with emphasis on therapeutic significance beyond thrombolysis. *Pathophysiol* 2010; 17:197-18.
24. Huang L, Chen N, Ge M, Zhu Y, Guan S, Wang JH. Ca²⁺ and acidosis synergistically lead to the dysfunction of cortical GABAergic neurons during ischemia. *Biochem Biophys Res Commun* 2010; 394:709-14.
25. Nasri H, Rafieiankopaei M. Medicinal plants and antioxidants why they are not always beneficial? *Iran J Public Health* 2014; 43:255-7.
26. Margaille L, Plotkine M, Lerouet D. Antioxidant strategies in the treatment of stroke. *Free Rad Biol Med* 2005; 39:429-43.
27. Bond M, Chase AJ, Barker AH, Newby AC. Inhibition of transcription factor NF-Kappa B reduces matrix metalloproteinase-1, -3 and -9 production by vascular smooth muscle cells. *Cardiovasc Res* 2001; 50:556-65.
28. Nassar NN, Abdelsalam RM, Abdelrahman AA, Abdollah DM. Possible involvement of oxidative stress and inflammatory mediators in the protective effects of the early preconditioning window against transient global ischemia in Rats. *Neurochem Res* 2012; 37:614-21.
29. Bhutkar MA, Bhise SB. Anti-oxidative effect of *Tamarindus indica* in Alloxan induced diabetic rats. *Int J Res Pharma Biomed Sci* 2011; 2:1006-9.

30. Adedayo O, Ademiluyi B, Ganiya O.
Attenuation of oxidative stress and hepatic
damage by some fermented tropical legume

condiment diet in Streptozotocin- induced
diabetes in Rats. Asian Pacific J Trop Med
2012; 5:692-697.

The Effect of Pre- Nutrition *Tamarindus indica* Aqueous Extract on Infarct Volume and Neurological Deficits in Rat Stroke Model

Hosseini SV^{1*}, Ehsani M¹

(Received: February 10, 2016 Accepted: April 16, 2016)

Abstract

Introduction: Cerebral ischemia is a common cause of mortality, which can be described as a focal brain defect secondary to trauma. This study aimed to determine the relationship between consumption of *Tamarindus indica* aqueous extracts and stroke volume, as well as the neurological disorders in a cerebrovascular model of rats.

Materials & methods: In the present experimental study thirty- five male wistar rats were divided into five groups (n=7): the control group (receiving distilled water + induction ischemia), three experimental groups (receiving aqueous extract of *T. indica* with doses of 50, 75 and 100 mg/kg plus induction of ischemia) and the sham group (receiving distilled water + no induction of ischemia). The pretreatment was performed for 30 days, orally via gavage. Ischemia induced by middle cerebral artery occlusion was performed by

Longa et al method. Data were analyzed by software SPSS, test ANOVA and disorders by test Mann- Whitney.

Findings: Obtained data indicated that pretreatment of *T. indica* reduced the total volume of tissue infarct in two groups receiving the extract with 75 mg/kg (155/6±10/16), 100mg/kg (88/83±16/33) doses compared to control (225/66±3/45) groups (P=0/000). Extracts reduced neurological deficit scores in the two groups receiving the doses 75 and 100 mg/kg of extracts to the control group.

Discussion & conclusions: Consumption of *T. indica* aqueous extracts can reduce symptoms of ischemic stroke.

Keywords: Cerebral ischemia, Neurological disorders, *Tamarindus indica* aqueous extracts

¹.Dept of Physiology, Biology Research Center, Zanjan Branch, Islamic Azad University, Zanjan, Iran
* Correspondin author Email: Vahid.hosseini26@gmail.com