

## تاثیر عصاره الکلی ریشه گیاه (آوندول) *Smyrniun cordifolium* Boiss در پیشگیری از سنگ کلیه اگزالات کلسیم ناشی از اتیلن گلیکول در موش صحرایی

محبوبه ادهمیان اصفهانی<sup>۱</sup>، لیلا روحی<sup>۱\*</sup>، شهرزاد عزیزی<sup>۲</sup>

(۱) گروه فیزیولوژی جانوری، دانشکده علوم پایه، دانشگاه آزاد اسلامی واحد شهرکرد، شهرکرد، ایران

(۲) گروه پاتوبیولوژی، دانشکده دام پزشکی، دانشگاه شهید باهنر کرمان، کرمان، ایران

تاریخ دریافت: ۹۴/۶/۱۵

تاریخ پذیرش: ۹۴/۷/۱۱

### چکیده

**مقدمه:** با توجه به اثبات اثر داروهای گیاهی مختلف در درمان سنگ کلیه، در این مطالعه بررسی اثر عصاره الکلی ریشه گیاه آوندول (*Smyrniun cordifolium* Boiss) بر روی پیشگیری از سنگ کلیه القاء شده توسط اتیلن گلیکول (EG) در موش صحرایی ماده نژاد ویستار مورد بررسی قرار گرفته است.

**مواد و روش ها:** ۳۲ موش صحرایی ماده نژاد ویستار به طور تصادفی به ۴ گروه تقسیم شدند. گروه کنترل آب آشامیدنی و ۳ گروه دیگر ۱ درصد اتیلن گلیکول در آب آشامیدنی به مدت ۲۸ روز دریافت کردند. ۲۰۰ mg/kg و ۴۰۰ mg/kg عصاره به صورت دهانی به مدت ۲۸ روز به گروه های III و IV داده شد. در روز ۲۸ میزان اوره، اسید اوریک و کراتینین اندازه گیری شد. اگزالات و حجم ادرار در روزهای ۰ و ۲۸ اندازه گیری شد.

**یافته های پژوهش:** اتیلن گلیکول به طور معنی داری میزان اوره، اسید اوریک و کراتینین سرم را نسبت به گروه کنترل نرمال افزایش دارد ( $P < 0.01$ ). در حالی که میزان اوره، اسید اوریک و کراتینین سرم در گروه های III و IV در مقایسه با گروه اتیلن گلیکول کاهش یافت ولی این کاهش معنی دار نبود ( $P > 0.05$ ). پارامترهای ادراری نشان داد که عصاره میزان حجم ادرار را در مقایسه با گروه اتیلن گلیکول به طور معنی داری افزایش یافت و سطح اگزالات ادرار به طور معنی داری کاهش یافت ( $P < 0.05$ ).

**بحث و نتیجه گیری:** این مطالعه نشان داد عصاره الکلی آوندول می تواند میزان اگزالات ادراری در موش صحرایی ماده را کاهش دهد. بنا بر این عملکرد مفید عصاره می تواند بر سنگ های کلیوی انسانی پیشنهاد شود. به هر حال مطالعات بیشتری برای مشخص شدن مکانیسم آن لازم است.

**واژه های کلیدی:** ریشه گیاه آوندول، سنگ کلیه، اتیلن گلیکول (EG)، اگزالات کلسیم

\* نویسنده مسئول: گروه فیزیولوژی جانوری، دانشکده علوم پایه، دانشگاه آزاد اسلامی واحد شهرکرد، شهرکرد، ایران

Email: lrouhi@gmail.com

## مقدمه

بیماری سنگ کلیه یک مشکل جهانی است. ابتلا به سنگ های کلیوی در سال های اخیر به طور قابل توجهی افزایش یافته است (۱،۲). شیوع سنگ های کلیوی در مردها بین ۷ تا ۱۵ درصد و در زن ها ۳ تا ۶ درصد می باشد (۳،۱). سنگ های کلیوی از کریستال های آلی و غیرآلی که با پروتئین ها ترکیب شده اند به وجود می آیند (۴،۵). ۸۰ درصد سنگ های ادراری ترکیبات کلسیم هستند که عمدتاً (۶۰ درصد) به صورت اگزالات کلسیم دیده می شوند. فسفات کلسیم نیز در ۲۰ درصد موارد و اسیداوریک تقریباً در ۷ درصد سنگ های یافت می شود. ممکن است این میزان در افراد چاق بیشتر باشد. سنگ های عفونی، ۷ درصد از سنگ ها را تشکیل می دهند. که ترکیب اصلی آن ها منیزیم آمونیوم فسفات است (۶). اگر چه علت تشکیل سنگ ها کاملاً مشخص نیست، اما عوامل داخلی و محیطی مختلفی در بروز این بیماری دخیل هستند. از جمله عوامل داخلی می توان به ژنتیک، سن و جنس، اشاره کرد. شرایط آب و هوایی محل زندگی، مقدار آب مصرفی، املاح موجود در آب و رژیم غذایی نیز از جمله عوامل محیطی موثر در ایجاد سنگ های ادراری می باشند (۷).

تشخیص و درمان زودرس سنگ های کلیه و مجاری ادراری و دفع آن می تواند از بزرگ شدن سنگ و عوارض بعدی آن جلوگیری کند (۸). امروز با روشن شدن عوارض جانبی و آثار زیان بخش شدید داروهای شیمیایی مسئله بازگشت به استفاده از داروهای گیاهی و طبیعی مورد توجه پژوهشگران معاصر قرار گرفته است و در مطالعات متعدد اثرات داروهای گیاهی مختلف در درمان سنگ کلیه مورد مطالعه قرار گرفته است (۹،۱۰). در سال های اخیر کاربرد گیاهان دارویی با توجه به عوارض و هزینه کمتر و سازگاری بیماران به این داروها و به لحاظ اثرهای جانبی شناخته شده داروهای سنتیک افزایش یافته است (۱۱). اعجاز گیاهان دارویی از روزگاران کهن در میان ایرانیان مورد توجه بسیار بوده است. طی سالیان اخیر استفاده مردم از گیاهان دارویی از ۳ درصد به ۵۰ درصد رسیده است (۱۲). در طب سنتی ایران

گیاهان بسیاری برای دفع سنگ های کلیوی، حل شدن سنگ های کلیوی و یا جلوگیری از تشکیل سنگ معرف شده اند. هر چند مکانیسم عمل بسیاری از آن ها هنوز به درستی روشن نشده است (۱۳).

گیاه آوندول (*Smyrniun*) از خانواده Umbellifera است که در ایران فقط دارای یک گونه *Smyrniun cordifolium* Boiss می باشد. این گیاه ۲ ساله، در ارتفاعات زاگرس در غرب و جنوب غربی ایران به صورت وحشی می روید در این مناطق، این گیاه دارای استفاده های متعدد غذایی و دارویی است (۱۴،۱۵). از خصوصیات این گیاه در طب سنتی می توان به اثرات مدر، قوی و دافع سنگ کلیه اشاره کرد. ریشه این گیاه به صورت پخته به عنوان یک غذای مقوی مصرف می شود (۱۶). این گیاه در بخش غربی ایران برای بیماری های مثانه و کلیه استفاده می شود. روغن های فراهم شده از ریشه، برگ و میوه آن تاثیرات ضد باکتریایی داشته که حاوی مقادیر زیادی از سزکوئی ترین (هیدروکربن ها) مانند ژرماکرون می باشد و در پژوهش ها اثرات ضد میکروبی گیاه آوندول را بر ضد هفت باکتری بیماری زا مورد بررسی قرار دادند (۱۷). تنها گزارشات محدودی در ارتباط با آنالیز ترکیبات موجود در گونه های *Smyrniun* وجود دارد (۲۱-۱۸). بررسی های فیتوشیمیایی صورت گرفته اولوبلن و همکاران (۱۹۸۲)، بر روی گیاه *S.cordifolium* منجر به شناسایی و تعیین ساختار چند فورانوسزکوئی ترین (هیدروکربن ها) جدید در میوه و چند سزکوئی ترین لاکتون جدید در این گیاه شده است (۲۴-۲۲). ترکیبات شناسایی شده موجود در اسانس گیاه حاوی مقدار زیادی هیدروکربن و ترکیبات سزکوئی ترین، مونوترپن آلفا، پینن و بتا-پینن، لاکتون، فلاونوئیدها، اسیدفولیک که به صورت ترکیبات عمده اسانس هستند (۲۷-۲۵).

از آن جایی که تاکنون تحقیقی در مورد اثر مانع ریشه گیاه آوندول بر تشکیل کریستال های اگزالات کلسیمی انجام نشده است در این پژوهش، اثر عصاره الکلی ریشه آوندول در پیشگیری از تشکیل کریستال های اگزالات کلسیم در کلیه موش صحرایی ماده نژاد ویستار انجام گرفت.

## مواد و روش ها

در این مطالعه ۳۲ سر موش صحرایی ماده نژاد ویستار در محدوده وزنی ۱۵۰-۲۰۰ گرم از خانه حیوانات دانشکده داروسازی دانشگاه اصفهان خریداری شد، و در قفس های تمیز و در دمای ۲۲-۲۴ درجه سانتی گراد و سیکل ۱۲ ساعت نور، ۱۲ ساعت تاریکی در لانه حیوانات دانشگاه آزاد واحد شهرکرد نگهداری شدند. حیوانات دسترسی کافی به آب و غذا داشتند. حیوانات به ۴ گروه ۸ تایی تقسیم شدند. گروه کنترل نرمال که آب آشامیدنی دریافت کردند. گروه EG که به آب آشامیدنی این گروه در طول مدت آزمایش ۱ درصد EG اضافه شد. در طی دوره آزمایش، این گروه هیچ درمان دیگری دریافت نکرد. تجویز EG در آب آشامیدنی برای تشکیل سنگ اگزالات کلسیم یک روش تایید شده است (۸). گروه های پیشگیری III و IV که از روز اول تا پایان آزمایش همراه با تجویز EG ۱ درصد عصاره الکلی ریشه گیاه آوندول را نیز در غلظت های ۲۰۰ و ۴۰۰ میلی گرم بر کیلوگرم (به ترتیب) به صورت دهانی روزانه دریافت نمودند (۲۸). جمع آوری ادرار ۲۴ ساعته موش های صحرایی ماده هر گروه در روزهای صفر و ۲۸ پژوهش به طور انفرادی و در قفس متابولیک انجام شد. بعد از ۲۴ ساعت نمونه های ادرار جمع آوری و حجم آن تعیین شد و هر نمونه تا زمان انجام آزمایش در یخچال نگهداری شد. جهت بررسی پارامترهای بیوشیمیایی ادرار، نمونه ادرار هر موش صحرایی ماده جهت اندازه گیری میزان اگزالات به وسیله دستگاه جذب اتمی به آزمایشگاه آریا فرستاده و توسط دستگاه اتولیز مدل هیتاچی ۹۱۲ و ۷۱۷ اندازه گیری شد. در روز ۲۸ مطالعه، پس از بیهوشی با اتر نمونه خون موش های صحرایی ماده هر گروه مستقیماً از قلب آن ها اخذ شده و جهت اندازه گیری میزان اوره، اسید اوریک و کراتینین، به آزمایشگاه فرستاده شد. جهت بررسی آسیب شناسی کلیه، بعد از آسان کشی حیوانات با اتر، هر دو کلیه موش های صحرایی ماده از بدن خارج و در فرمالین بافر ۱۰ درصد به مدت ۴۸ ساعت نگهداری شدند و بعد از آن بقیه مراحل آماده سازی مقاطع بافتی، طبق روش استاندارد در دستگاه

اتوتکنیکون طی شد. از بلوک های پارافینی تهیه شده، برش هایی به ضخامت ۵ میکرومتر آماده گردید و به روش هماتوکسیلین-اوتوزین رنگ آمیزی شدند و با میکروسکوپ نوری مورد مطالعه قرار گرفتند.

در پایان، کلیه نتایج با استفاده از برنامه نرم افزاری SPSS vol.16 و آنالیز واریانس یک طرفه تجزیه و تحلیل شدند. نمودارها نیز با استفاده از برنامه نرم افزاری Excel رسم شدند و  $P < 0.05$  به عنوان تفاوت معنی دار در نظر گرفته شد و داده های اطلاعاتی به صورت  $\text{mean} \pm \text{SEM}$  نشان داده شدند.

## یافته های پژوهش

*تغییرات حجم ادرار:* با توجه جدول شماره ۱، حجم ادرار در همه گروه ها در روز صفر اختلاف معنی داری را نشان نداد. در حالی که در روز ۲۸، میزان حجم ادرار در گروه EG به طور معنی داری نسبت به گروه کنترل کاهش یافت ( $P < 0.05$ )، ولی در گروه های پیشگیری میزان حجم ادرار نسبت به گروه EG افزایش معنی داری را نشان داد ( $P < 0.05$ ) (جدول شماره ۱).

*تغییرات اگزالات ادرار:* همان طور که جدول شماره ۲ نشان می دهد در روز صفر مقادیر اگزالات کلسیم ادرار ۲۴ ساعته موش های صحرایی ماده تمام گروه ها یکسان و هیچ گونه تفاوت معنی داری مشاهده نشد. در روز ۲۸ غلظت اگزالات ادرار ۲۴ ساعته گروه EG ( $14/4 \pm 0/12$ ) نسبت به گروه کنترل ( $7/3 \pm 0/062$ ) افزایش معنی داری نشان دارد ( $P < 0.01$ ). هم چنین غلظت اگزالات ادرار ۲۴ ساعته گروه III و IV نسبت به گروه EG به طور معنی داری به ترتیب با  $P < 0.05$  و  $P < 0.01$  کاهش یافت (جدول شماره ۲).

*تغییرات پارامترهای سرمی:* میزان کراتینین، اوره و اسید اوریک خون نیز در گروه EG نسبت به گروه کنترل افزایش معنی داری را نشان داد ( $P < 0.01$ ) و در گروه های III و IV میزان پارامترهای سرمی نسبت به گروه EG کاهش یافت ولی این کاهش سطح معنی داری را نشان نداد ( $P > 0.05$ ).

*نتایج هیستوپاتولوژیک تاثیر EG بر کلیه:* در گروه کنترل، اجزاء پارانشیمی بافت کلیه از جمله گومرول ها، لوله های نزدیک و دور از نظر بافت شناسی نرمال

بود و فاقد هر گونه ضایعه هیستوپاتولوژیک از جمله رسوب کریستال های اگزالات و یا پروتئین بودند (شکل شماره ۱). در گروه EG، ایجاد رسوب پروتئین همراه با کلسیم در لوله های ادراری همراه با نفوذ سلول های التهابی تک هسته ای در بافت بینابینی کلیه دیده شد (شکل شماره ۲). به دلیل آسیب گلومرول ها توسط EG پروتئین ها از راه خون به داخل ادرار نشت کرده است، که همراه با کلسیم در لوله ادراری و مجاری ادراری بافت کلیه دیده شد، که رسوبات قرمز رنگ پروتئین همراه کلسیم در شکل با فلش نازک نشان داده شده است. هم چنین EG باعث اتساع شدید و غیر طبیعی فضای ادراری کپسول بومن، آتروفی کلافه مویرگی و دژنراسانس آبکی سلول های پوششی لوله های کلیوی شده بود که این دژنراسانس،

به صورت واکنش شدن سیتوپلاسم و ایجاد فضاهای سفید و توخالی، تورم سلولی و کوچک شدن مجاری لوله ها تظاهر می کند. هم چنین کندی شدن سلول های پوششی لوله های کلیوی و افتادن آن ها در داخل مجاری نیز قابل مشاهده بود (شکل شماره ۲). در گروه های تیمار، شدت ضایعات وارده به بافت کلیه از جمله واکنش شدن سلول های پوششی لوله های کلیوی (هیدروپیک دژنراسانس) اتساع غیر طبیعی فضای ادراری کپسول بومن و آتروفی کلافه مویرگی، هم چنین نفوذ سلول های آماسی تک هسته ای در بافت بینابینی کلیه نسبت به گروه EG کاهش یافت (شکل شماره ۳) که از نظر هیستوپاتولوژیکی اختلافی بین گروه ها مشاهده نشد.

جدول شماره ۱. مقایسه حجم ادرار (میلی لیتر) بین گروه های مورد آزمایش

روز	گروه کنترل	گروه اتیلن گلیکول	گروه III (غلظت ۲۰۰ mg/kg)	گروه IV (غلظت ۴۰۰ mg/kg)
روز صفر	۴/۷۲±۰/۰۲۱	۴/۱±۰/۰۳	۴/۹±۰/۰۹	۴/۲۸±۰/۰۵
روز ۲۸	۴/۸±۰/۰۲	۱/۵±۰/۰۱۲*	۲/۴۱±۰/۰۲۲**	۳/۸±۰/۰۳۲***

یافته ها به صورت میانگین±انحراف استاندارد نشان داده شده اند. \* اختلاف معنی دار با گروه کنترل، \*\* اختلاف معنی دار با گروه EG (P<0.01)

جدول شماره ۲. غلظت اگزالات ادرار ۲۴ ساعته گروه های مختلف (mg/dl)

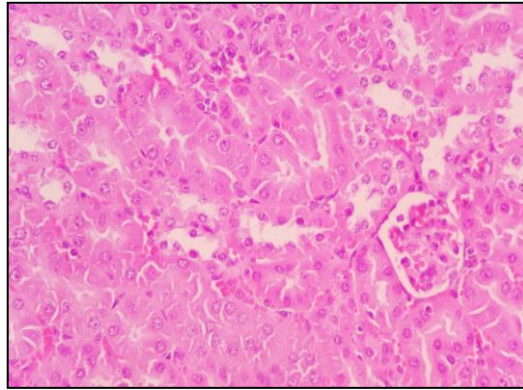
روز	گروه کنترل	گروه اتیلن گلیکول	گروه III (غلظت ۲۰۰ mg/kg)	گروه IV (غلظت ۴۰۰ mg/kg)
روز صفر	۶/۷۲±۰/۰۱	۷/۱۲±۰/۰۲۱	۷/۶۲±۰/۰۶۱	۷/۲±۰/۰۵
روز ۲۸	۸/۱۲±۰/۰۲	۱۴/۵۲±۱/۰۱*	۱۰/۶۴±۱/۰۲**	۲/۷۲±۰/۰۲۱***

میزان اگزالات بر حسب Mean±SEM می باشد. P<0.01 \* اختلاف معنی دار بین گروه EG و گروه کنترل، P<0.05 \*\* اختلاف معنی دار بین گروه های III و IV و گروه EG می باشد.

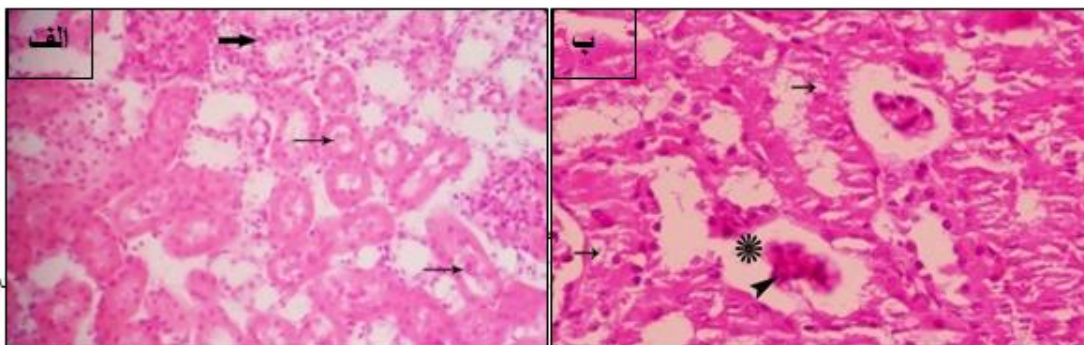
جدول شماره ۳. میزان پارامترهای سرمی در گروه های آزمایشی در روز ۲۸ (mg/dl)

پارامترهای سرمی	گروه کنترل	گروه اتیلن گلیکول	گروه III (غلظت ۲۰۰ mg/kg)	گروه IV (غلظت ۴۰۰ mg/kg)
اوره	۳۳/۷۲±۱/۰۲۱	۵۸/۱±۱/۰۳*	۵۰/۹±۰/۰۹	۴۸/۸±۰/۰۵
اسید اوریک	۲/۱±۰/۰۲	۴/۵±۰/۰۱۲*	۴/۱±۰/۰۲۲	۳/۴±۰/۰۳۲
کراتینین	۰/۵۴±۰/۰۰۲	۱/۰۱±۰/۰۱۲*	۰/۹±۰/۰۲۲	۰/۸۱±۰/۰۳۲

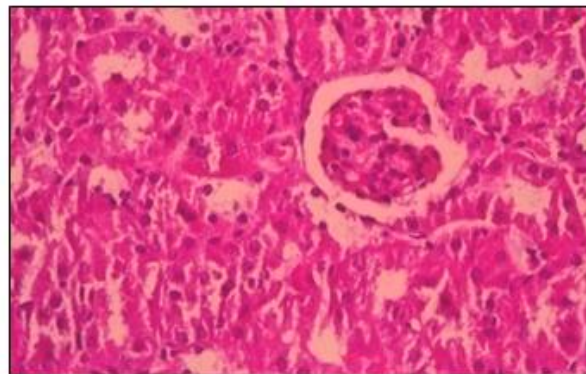
میزان پارامترهای سرمی بر حسب Mean ±SEM می باشد. P<0.01 \* اختلاف معنی دار بین گروه EG و گروه کنترل می باشد.



شکل شماره ۱. گروه کنترل. ساختار نرمال کلیه شامل گلوMERول ها، لوله های دور و نزدیک (هماتوکسیلین-اُوزین،  $\times 400$ )



شکل شماره ۲. الف) گروه مصرف کننده EG. رسوب پروتئین همراه با کلسیم در لوله های ادراری (فلش های نازک) همراه بانفوذ سلول های التهابی تک هسته ای در بافت بینابینی (فلش ضخیم). ب) آتروفی کلافه مویرگی (سرفلش)، اتساع فضای ادراری کپسول بومن (ستاره)، واکوتله شدن سلول های پوششی لوله های کلیوی (هیدروپیک دژنرسانس) (فلش ها) (هماتوکسیلین-اُوزین،  $\times 100$ ).



شکل شماره ۳. کاهش آسیب های گلوMERولی، واکوتله شدن سلول های پوششی لوله های کلیوی و هم چنین نفوذ سلول های آماسی تک هسته ای در گروه تیمار با غلظت  $400$  میلی گرم بر کیلوگرم عصاره الکلی ریشه آوندول (هماتوکسیلین-اُوزین،  $\times 400$ )

### بحث و نتیجه گیری

نتایج تحقیق حاضر، نشان داد که مصرف خوراکی عصاره الکلی ریشه گیاه آوندول در غلظت های  $200$  و  $400$  میلی گرم بر کیلوگرم وزن بدن، موجب کاهش

معنی دار میزان اگزالات ادرار و شدت ضایعات وارد بر کلیه نسبت به گروه EG شده است. میزان حجم ادرار در گروه های تیمار نسبت به گروه EG افزایش را نشان داد. هم چنین، میزان اوره، اسید اوریک و

کراتینین خون در گروه های تیمار کاهش یافت. این اثرات می تواند به علت خواص آنتی اکسیدانی و فنلی ریشه گیاه آوندول باشد. این گیاه حاوی ترکیبات فنلی بسیار چرب و سنگین بوده که تقریباً در آب نامحلول بوده است و به صورت یک سوسپانسیون در می آید که می تواند با فرآیند آسیب بافت اپیتلیال، تداخل داشته و اثر مهارکننده بر روی التهاب سلولی داشته باشد. گیاه آوندول توسط مردم به عنوان یک داروی گیاهی در درمان ادم اندام های داخلی بدن به ویژه در مشکلات کلیوی (سنگ کلیه) و مثانه مورد استفاده قرار می گیرد (۲۹). این گیاه حاوی اثرات آنتی آکسیدانی و فعالیت ضد باکتریایی قوی است (۱۷). این گیاه در بخش غربی ایران برای بیماری های مثانه و کلیه استفاده می شود. و روغن های فراهم شده از ریشه، برگ و میوه *Smyrniun* تاثیرات ضد باکتریایی داشته که با مقدار گسترده از سز کوئی ترین، هیدروکربن ها مانند ژرماکرون مرتبط می باشد و در پژوهش ها اثرات ضد میکروبی گیاه آوندول را بر ضد هفت باکتری بیماری زا مورد بررسی قرار دادند (۱۷).

در مطالعه ای که به وسیله وحدانی و همکاران (۲۰۱۱)، انجام شد اثر عصاره آبی بن سرخ بر پیشگیری از سنگ کلیه موش های صحرایی بررسی شد که برای القاء سنگ کلیه از EG استفاده شده بود. نتایج آن ها نشان داد که عصاره آبی بن سرخ اثر پیشگیری کننده از سنگ کلیه را نداشته و بالعکس سبب افزایش میزان رسوب اگزالات کلسیم شده است که با نتایج مطالعه حاضر هم خوانی ندارد (۳۰). در مطالعه ای که به وسیله آتماتی و همکاران (۲۰۰۹)، انجام شد اثر عصاره کینودون راکتیلون بر سنگ کلیه بررسی گردید. در این مطالعه از EG به عنوان ماده سنگ ساز استفاده شد. آنالیز ادراری از نظر میزان اگزالات، کلسیم، سدیم و کریستال انجام شد و مطالعات بافت شناسی جهت بررسی میزان رسوب کریستال ها در بافت کلیه صورت گرفت. نتایج نشان داد با تاثیر مثبت عصاره بر کاهش میزان اگزالات، کلسیم و سدیم و کاهش میزان رسوب کریستال ها در کلیه می تواند بر پیشگیری از سنگ کلیه موثر باشد که با نتایج ما دارای تفاوت هایی می باشد (۳۱).

در مطالعاتی که توسط کریستینا و همکاران (۲۰۰۲)، بر روی سنگ اگزالات کلسیم در موش صحرایی انجام شد، تجویز پودر ریشه گیاه *cycleaplata* توانست سنگ سازی را مهار کند. در پژوهش مذکور مشابه مطالعه حاضر، کاهش اگزالات ادراری در گروه تیمار مشاهده شد (۳۲). حاج زاده و همکاران (۲۰۱۱)، اثر درمانی *Nigella sativa* بر تشکیل سنگ های ادراری در موش را بررسی کردند. نتایج نشان داد که عصاره سیاه دانه می تواند در سطح معنی داری سایز و میزان رسوب اگزالات کلسیم را نسبت به گروه EG کاهش دهد و بر خلاف نتایج مطالعه حاضر، غلظت اگزالات ادراری در همه گروه ها در مقایسه با گروه کنترل افزایش نشان داد که نتیجه اگزالات و سیترات ادرار با نتایج به دست آمده از مطالعه حاضر مشابه می باشد (۳۳). در مطالعه حاضر، آنالیز بافت شناسی نشان داد، در گروه تیمار با عصاره الکلی ریشه گیاه آوندول ضایعات وارد بر کلیه نسبت به گروه EG کاهش یافته بود. عصاره ریشه گیاه آوندول به شدت حاوی جوهر فنل و به شدت چرب و روغنی می باشد که شاید بتوان دلیل کاهش میزان آسیب های وارد بر کلیه را به دلیل وجود خاصیت فنلی و چرب این گیاه دانست.

در مطالعه موری و همکاران (۲۰۰۹)، اثر عصاره کوئرکوس سالیسینا بر مهار اکسیدان های ادراری و سطح کلسیم ادراری در موش صحرایی های مبتلا به سنگ اگزالات کلسیمی کلیه بررسی شد. نتایج این مطالعه نشان داد که عصاره کوئرکوس سالیسینا دارای اثرات آنتی اکسیدانی است و می تواند از تشکیل سنگ کلیه و عود آن جلوگیری کند (۳۴). در مطالعه ای که به وسیله خواجوی راد و همکاران (۲۰۰۸)، انجام شد، اثر عصاره هیدروالکلی ریشه *Cynodon dactylon* بر سنگ کلیه ناشی از EG در موش صحرایی بررسی شد. یافته ها نشان داد میزان رسوب اگزالات کلسیم در گروه تیمار نسبت به گروه EG به طور معنی داری کاهش یافت و سطح اگزالات ادرار نیز مشابه مطالعه حاضر در گروه تیمار کاهش یافت (۳۵).

همان طور که در این مطالعه و مقایسه آن با مطالعات دیگر انجام گرفت عصاره ریشه گیاه آوندول

که نقش نانو باکتری ها با ایجاد یک پوسته کلسیم-فسفات در این زمینه مطرح است و با توجه به این که ترکیبات آوندول دارای اثرات ضد میکروبی می باشند ممکن است بخشی از اثرات آوندول در درمان سنگ کلیه به نحوی مرتبط با اثرات آن در مهار عوامل عفونی و شاید نانو باکتری ها باشد.

نتایج به دست آمده از این مطالعه نشان داد که استفاده از عصاره ریشه آوندول در پیشگیری از سنگ های ادراری القاء شده در موش می تواند موجب پیشگیری از تشکیل سنگ های ادراری و آسیب به بافت کلیه شود. لذا عصاره آوندول در پیشگیری و درمان سنگ کلیه در افرادی که مستعد تشکیل سنگ ها ی اگزالاتی هستند می تواند موثر باشد، اگر چه لازم است با انجام آزمایشات بالینی این اثر بخشی به اثبات برسد.

باعث کاهش تخریب بافت های کلیوی شده است. با توجه به مطالعات قبلی عصاره گیاه آوندول حاوی مقادیر قابل ملاحظه ای از فلاونوئیدها می باشد(۲۵). فلاونوئیدهای گیاهی به عنوان آنتی اکسیدان عمل می کنند و سبب مهار رادیکال های آزاد می شوند. لذا ممکن است بخشی از اثر ریشه آوندول در جلوگیری و درمان سنگ های کلیوی که در این پژوهش دیده می شود به علت اثرات ضد التهابی و آنتی اکسیدان ترکیبات آوندول موجود در عصاره باشد که با دخالت در پروسه تخریب سلولی ناشی از کریستال ها، احتمالاً از آزاد شدن و یا عمل فاکتورهای پیشرونده التهاب و موثر در هسته سازی هتروژن کریستال ها جلوگیری می نماید. هم چنین برخی از مطالعات جدید پیشنهاد می کند که سنگ های کلسیمی کلیه نیز مانند سنگ های استراویت ممکن است منشاء عفونی داشته باشند

### References

- Basavaraj D, Biyani C, Browning A, Cartledge J. The role of urinary kidney stone inhibitors and promoters in the pathogenesis of calcium containing renal stones. *Eau-Ebu Update Series*. 2007; 5: 126-36.
- Favazza T, Midha M, Martin J, Grob BM. Factors influencing bladder stone formation in patients with spinal cord injury. *J Spinal Cord Med*2004; 27: 252-4.
- Scott R, Freeland R, Mowat W. The prevalence of calcified upper urinary tract stone disease in random population Cumberland health survey. *Br J Urol* 1977; 49: 589-95.
- Daudon M, Donsimoni R, Hennequin C. Sex- and age-related composition of 10 617 calculi analyzed by infrared spectroscopy. *Urol Res*2005;23:319-26.
- Pak CY, Poindexter JR, Adamshuet B, Pearle MS. Predictive value of kidney stone composition in the detection of metabolic abnormalities. *Am J Med*2003;115:26-32.
- Bultitude M, Rees J. Management of renal colic. *BMJ* 2012;345:30-5.
- Menon M, Resnick M. Urinary lithiasis etiology diagnosis and medical management. In: *Compbells Urology*. 8th ed. London Saunders Publication; 2007. P. 3229-305.
- Hadjzadeh MR, Khoei A, Hadjzadeh Z, Parizady MR. Ethanolic extract of *Nigella sativa* seeds on ethylene glycol-induced kidney coleuli in Rats. *Urol J* 2007; 4: 86-90
- Shafizadeh H. Medicinal plants in Lorestan. 1th ed. Lorestan Haian Publication. 2002; P.46-9.
- Bardaoui M, Sakly R, Neffati F, Mohamed NF, Abdelhamid EH. Effect of vitamin A supplemented diet on calcium oxalate renal stone formation in rats. *Urol Int*2009;82: 464-71.
- Mirazadi Z, Pilehvar B, Meshkatalasadat MH, Karamian R. [Site quality and essential oil composition of *Myrtuscommunis* L]. *J Agric Biotechnol* 1390; 3: 71-9.(Persian).
- Edzard, E. The efficacy of herbal medicine an over view. *Fundam Clin Pharmacol*2005; 19: 405-9.
- Eidi M, Sadeghipor A, Eidi A, Pooyan O, Shahmohamadi P, Bahar M. [The effect of ethanol extracts tassel (*Zea mays*) to prevent calcium oxalate kidney stone formation in mice]. *Iran J Biol Sci*2009; 2: 51-6. (Persian).
- Amiri H. [Antibacterial activity of essential oil and different extracs from *smyrnum cordifolium* boiss]. *Pharm Sci* 2007:19-5.(Persian).

15. Rosenberg P. Common names index poisonous animals plants and bacteria. *Toxicon* 1987; 25: 799-890.
16. Shafizadeh H. Medicinal Plants in Lorestan. Publication Haian 1st ed. 2002; P. 128.
17. Khanahmadi M, Rezazadeh SH, Taran M. In vitro antimicrobial and antioxidant properties of *Smyrniun cordifolium* boiss. *Asian J Plant Sci* 2010; 9: 99-103.
18. Tirillini BB, Maria A, Stoppini AM, Pellegrino RR. Essential oil component in the epigeous and hypogeous part of *Smyrniun perfoliatum* L. *J Ess Oil Res* 1996; 8: 611-4.
19. Molleken U, Sinnwell V, Kubeczka KH. The essential oil composition of fruits from *Smyrniun perfoliatum*. *Phytochemistry* 1998; 47: 1079-83.
20. Molleken U, Sinnwell V, Kubeczka KH. Essential oil composition of *Smyrniun olusartum*. *Phytochemistry* 1998; 49: 1709-14.
21. James JT, Dubery IA. Pentacyclic triterpenoids from the medicinal herb, *Centella asiatica* (L.) Urban. *Molecules* 2009; 14: 3922-41.
22. Ulubelen A, Oksuz S, Tanker N. Furano sesquiterpens from fruits of *Smyrniun cordifolium*. *Phytochemistry* 1984; 23: 1793-4.
23. Ulubelen A, Goren N, Bohlmann F, Jakupovic J, Granz M, Tanker N. Sesquiterpene lactons from *Smyrniun cordifolium*. *Phytochemistry* 1985; 24: 1305-8.
24. Ulubelen A, Abdolmalky H, Istanbulin D, Istanbulin E, two new sesquiterpene lactons from *Smyrniun creticum*. *Photochemistry* 1982; 21: 2128-9.
25. Esmacili A, Amiri A. The study of quantitative and qualitative changes of essential oil from *Smyrniun cordifolium* Boiss. in Lorestan province. *J Med Plants*. 2006; 5: 36-41.
26. Bertoli A, L Pistell, Morelli L, Fraternali D, Giamperi L, Ricci D. Volatile constituents of different parts (roots, stems and Leaves) of *Smyrniun colusatrum*. *Flavour Frag J* 2004; 19: 525-5.
27. Amiri H, Khavarinejad RA, Rustaiyan A. [Chemical composition of essential oil and study of secretory anatomy from *Smyrniun cordifolium* boiss]. *Pajouhesh Sazandegi J* 2007; 20: 11-6. (Persian).
28. Abbasi N, Mohammadyari E, Asadollahi KH, Tahmasebi M, Ghobad A, Taherikalani. Medicinal characteristics of *Smyrniun cordifolium* boiss. *J Med Plant Res* 2014; 8: 395-400.
29. Amiri H, Khavarinejad R, Ramezan A, Masoud SH, Chalabian F, Rustaiyan A. Composition and antimicrobial activity of the essential oil from stems leaves fruits and roots of *Smyrniun cordifolium* boiss. *J Ess Oil Res* 2006; 18: 574-7.
30. Vahdani R, Mehrabi S, Malekzadeh J, Jannesar R, Sadeghi H, Shafaeifar A. Effect of hydrophilic extract of *Allium jedsianum* on ethylene glycol-induced renal stone in male wistar rats. *Armaghanedanesh J* 2011; 16: 566-77.
31. Atmani F, Sadki C, Aziz M, Mimouni M, Hacht B. *Cynodondactylon* extract as a preventive and curative agent in experimentally induced nephrolithiasis. *Urol Res*. 2009; 37: 75-82.
32. Christina AJ, Packia Lakshim M, Nagarajan M, Kurian S. Modulatory effect of *Cycleapeltata* Lam on stone formation induced by ethylene glycol treatment in rats. *Method Find Exp Clin Pharmacol* 2002; 24: 77-9.
33. Hadjzadeh MR, Khajavi Rad A, Rajaei Z. The preventive effect of N-butanol fraction of *Nigella sativa* on ethylene glycol-induced kidney calculi in rats. *Pharmacogn Mag* 2011; 7: 338-43.
34. Moriyama MT, Suga K, Miyazawa K. Inhibition of urinary oxidative stress and renal calcium level by an extract of *Quercus salicina* blume/*quercus stenophylla* makino in a rat calcium oxalate urolithiasis model. *Int J Urol* 2009; 16: 397-401.
35. Khajavi Rad A, Hadjzadeh M, Monavar N, Ayathollahi H. [The preventive effects of ethyl acetate fractions from aqueous and ethanolic extract of *Nigella sativa* L. seeds on calcium oxalate stones in wistar rat]. *Koomesh* 2008; 9: 123-30. (Persian).



# The Effect of Alcoholic Extract of *Smyrniium cordifolium* Boiss Root on Prevention of Ethylene Glycol-Induced Kidney Calculi in Rats

Adhamian M<sup>1</sup>, Rouhi L<sup>1\*</sup>, Azizi S<sup>2</sup>

(Received: September 6, 2015)

Accepted: October 3, 2015)

## Abstract

**Introduction:** Considering the evidence which show the effect of herbal medicine on nephrolithiasis treatment, the aim of this study was to evaluate the efficacy of ethanolic extract of *Smyrniium cordifolium* Boiss root on prevention of calcium oxalate nephrolithiasis in rats.

**Materials & methods:** Thirty-two female Wistar albino rats were randomly divided into 4 groups. Normal control received water and other three groups received ethylene glycol (EG) (1% v/v) in distilled water for 28 days. Extract was given 200 mg/kg and 400 mg/kg orally in distilled water for 28 days in groups III and IV. The urea, uric acid and creatinine were measured on 28th day. 24 hr urinary volume and oxalate were measured on day 0 and 28.

**Findings:** EG significantly had increased serum creatinine, urea and uric acid in comparison to the normal control. Whereas serum creatinine, urea and uric acid were reduced non-significantly in groups III and IV in comparison to EG group. *Smyrniium cordifolium* extract significantly increased urinary volume but decreased urine oxalate level compared to EG group (P<0.05).

**Discussion & Conclusions:** This study showed that *Smyrniium cordifolium* extract was able to reduce urine oxalate in the rat. Therefore, the beneficial action of extract on human kidney stones may be suggested. However, further studies must clarify the mechanism.

**Keywords:** *Smyrniium cordifolium*, Boiss root, Nephrolithiasis, Ethyleneglycol, Calcium oxalate

1. Dept of Animal Physiology, Faculty of Basic Sciences, Islamic Azad University, Shahrekord Branch, Shahrekord, Iran

2. Dept of Pathobiology, Faculty of Veterinary, Shahid Bahonar University of Kerman, Kerman, Iran

\* Correspondin author Email: lrouhi@gmail.com