

بررسی نتایج استفاده از تکنیک پلاک گذاری با حداقل دستکاری در شکستگی های چند قطعه ای استخوان تی بیا

علی صدیقی^{1*}، اصغر علمی²، حسین اصلانی³

- (1) استادیار ارتوپدی دانشگاه علوم پزشکی تبریز
- (2) استادیار ارتوپدی دانشگاه علوم پزشکی تبریز
- (3) بوردر تخصصی ارتوپدی

تاریخ پذیرش: 87/2/15

تاریخ دریافت: 86/9/20

چکیده

مقدمه: با توجه به شیوع روز افزون تصادفات، شکستگی چند قطعه ای استخوان تی بیا، خصوصاً در جوانان بسیار شایع می باشد، امری که به از کار افتادگی طولانی مدت بیمار و در مواردی نقص عضو منجر می شود. از طرفی، به دلیل عوارض فراوان ناشی از این نوع شکستگی ها، درمان هر چه بهتر و سریعتر بیماران از اهمیت خاصی برخوردار می گردد. هدف از این بررسی، تحلیل نتایج روش پلاک گذاری با حداقل دستکاری است که از آن به عنوان روشی جدید نام برده می شود.

مواد و روش ها: این مطالعه از نوع توصیفی تحلیلی و آینده نگر است که روی 40 بیمار با شکستگی بسته چند قطعه ای در استخوان تی بیا صورت گرفت. در خلال هفت ماه، بیماران تحت عمل جراحی گذاشتن پلاک با حداقل دستکاری قرار گرفتند و وضعیت آنها به طور متوسط 8/5 ماه پیگیری شد. در این پیگیری، زمان جوش خوردن و وضعیت اندام از نظر اختلال چرخشی و نیز کوتاهی یا بلندی مورد بررسی قرار گرفت. سپس، داده ها با استفاده از روش آماری توصیفی و آزمون مستقل t تجزیه و تحلیل شد.

یافته های پژوهش: میزان جوش خوردگی کامل در ظرف شش ماه 77/5 درصد و در ظرف نه ماه 100 درصد بود. در خلال پی گیری، هیچ مورد عارضه جدی به جز چند مورد عفونت سطحی مشاهده نشد. بین زمان جوش خوردگی و سن بیماران ارتباط آماری معنی داری وجود داشت ($P < 0.0005$). در 10 بیمار (25 درصد) افزایش طول اندام به میزان کمتر از 1-1/5 سانتی متر و در 4 بیمار (10 درصد) کوتاهی کمتر از 1 سانتی متر مشاهده شد. اختلال چرخش در 8 بیمار (20 درصد) به صورت چرخش خارجی و در 2 بیمار (5 درصد) به صورت چرخش داخلی وجود داشت.

بحث و نتیجه گیری: روش پلاک گذاری با حداقل دستکاری باعث افزایش احتمال جوش خوردن و کوتاه نمودن دوره درمان می شود، امری که ناشی از عدم آسیب به بافت نرم در محل شکستگی و ترمیم سریع استخوان می باشد. رعایت نکات تکنیکی برای پیشگیری از اختلال چرخش و اختلاف طول اندام ضروری است.

واژه های کلیدی: شکستگی چند قطعه ای، استخوان تی بیا، پلاک گذاری با حداقل دستکاری

* نویسنده مسئول: استادیار ارتوپدی دانشگاه علوم پزشکی تبریز

مقدمه

با توجه به افزایش روز افزون وسائط نقلیه موتوری همه روزه شاهد سوانح بسیاری در سطح جاده های کشور هستیم که متأسفانه در اکثر این تصادفات، شکستگی های شدید و ضایعات غیر قابل جبران اتفاق می افتد. در بین استخوان های بلند، استخوان تی بیا از مهمترین قسمت هایی است که مقدار زیادی از انرژی وارده را در خود جذب کرده و دچار شکستگی چند تکه ای همراه با آسیب شدید بافت نرم می شود. در شکستگی های خرد شده، قطعات شکستگی اتصالات نسج نرم و خونرسانی خوبی نداشته و در معرض همه عوارض مربوط به شکستگی ها قرار می گیرند(1،2). برای این نوع شکستگی روشهای درمانی متفاوتی در کتب مرجع مطرح شده است مانند:

1-درمان با گچ گیری و تکنیک پین و پلاستر(1،2)، که از روشهای قدیمی ارائه شده می باشد.

2- جا اندازی باز و پلاک گذاری به روش معمولی که با درصد عفونت، عدم جوش خوردگی و میزان خونریزی بالا حین عمل همراه است(1،2).

3-استفاده از وسایل داخل کانال استخوانی(Intramedullary Nailing) که امکانات زیادی را می طلبد و شدیداً وابسته به تکنیک و نیازمند ست مخصوص جراحی می باشد(1،2).

4-استفاده از فیکساتور خارجی(External Fixator)، که انواع متفاوت داشته و اندیکاسیونهای خاص خود به خصوص در شکستگی های باز و شکستگی های اطراف مفاصل را دارد. با اینکه کمترین دستکاری نسج نرمی را دارد ولی همراه با عوارضی عمده همچون جوش خوردگی تاخیری، مال یونیون و عفونت محل پین ها می باشد.

5-روش جدید تکنیک پلاک گذاری با حداقل دستکاری(Minimally invasive plating osteosynthesis) که طی چند سال اخیر در مقالات علمی به آن اشاره شده و اخیراً در آخرین چاپ های کتب مرجع ارتوپدی به صورت مختصر از آن اسم برده شده است. این تکنیک نامهای دیگری از قبیل پلاک گذاری به روش بیولوژیک یا پلاک پل زنده(Bridging Plate) دارد(3،4،5،6). مزیت این

روش این است که بدون باز کردن موضع و محل شکستگی و با حداقل دستکاری و آسیب به بافت نرم، شکستگی به صورت بسته توسط کشش جالاندازی می شود و با دو برش مختصر و دور از محل شکستگی وسیله مخصوص تثبیت ساز را عبور می دهند، در واقع پلاک پلی خواهد بود بین دو قطعه سالم، به این دلیل به این روش پلاک پل زنده هم می گویند. پیوست استخوان که منبع اصلی خونرسانی و تغذیه استخوان است نسبتاً دست نخورده باقی می ماند. بنابراین، اساس این روش جدید حفظ هماتوم شکستگی و ایجاد زمینه مناسب برای استقرار، تکوین و تکامل کال استخوانی اولیه می باشد که این امر منجر به افزایش میزان جوش خوردگی و تسریع در آن و نیز کاهش عوارض می شود(7).

با توجه به افزایش تصادفات موتوری، مورفولوژی شکستگی های تی بیا از نوع شکستگی های ساده به شکستگی های خرد شده تبدیل شده است(2). این نوع شکستگی ها باعث افزایش معلولیت و از کار افتادگی برای مدت طولانی به خصوص در جوانان که نیروی کارآمد جامعه هستند می گردد، از این رو، درمان آنها همواره معطلی برای جامعه جراحان ارتوپدی بوده است. بر اساس این ملاحظات هدف این مطالعه بررسی میزان موفقیت تکنیک پلاک گذاری با حداقل دستکاری در این نوع شکستگی ها بوده است که به عنوان روش جدید از آن نام برده می شود.

مواد و روش ها

این مطالعه از نوع آینده نگر، توصیفی تحلیلی است و روی 40 بیمار انجام گرفت که دچار شکستگی چند قطعه ای استخوان تی بیا شده و از تاریخ 1383/8/1 لغایت 384/2/31 برای درمان به مرکز آموزشی درمانی شهداء تبریز مراجعه کرده بودند. از شکستگی استخوان تی بیای بیماران بیش از دو هفته نگذشته بود و محدوده سنی آنها بین 18 تا 60 سال بود. بیمارانی که شرایط شرکت در مطالعه را داشتند با گرفتن رضایت نامه به صورت کتبی و آگاهانه در این پژوهش شرکت داده شدند.

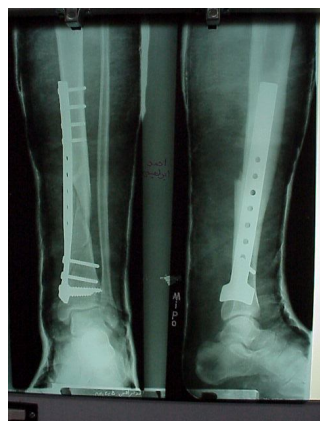
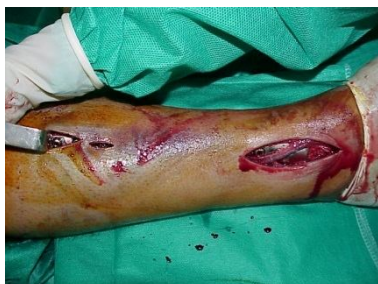حجم نمونه انتخابی با در نظر گرفتن سطح اطمینان 95 درصد ($\alpha = 5\%$) و دقت نسبی $d = 1/10$ و با

فرض جوش خوردگی برابر 90 درصد در یک دوره هفت ماهه حدود 40 نفر انتخاب شد. بیمارانی که بیش از 2 هفته از شکستگی آنها گذشته بود، شکستگی در سایر اندامها داشتند، دارای شکستگی باز بودند(به جز گاستیلو تایپ I)، با ضربه وارده به سر در بخش مراقبتهای ویژه بستری می شدند، در مناطق دور ساکن بودند و یا در همان اندام دچار سوختگی بودند از مطالعه حذف شدند. اطلاعات حاصله از طریق پرسشنامه تنظیم شده جمع آوری گردید.

نوع شکستگی براساس تقسیم بندی AO-OTA از نوع C³ (شکستگی خرد شده) بود. محل شکستگی نیز براساس سطح شکستگی به سه دسته پروگزیمال، میانی و دیستال تقسیم گردید. برای تمام بیماران درمان آنتی بیوتیکی پروفیلاکسی از 6 ساعت قبل از عمل شروع شد و بعد از 48 ساعت قطع گردید. وسیله تثبیت سازی شکستگی از نوع پلاک دینامیک فشاری (DCP-4,5) یا پلاک دینامیک فشاری با تماس محدود(LC-DCP) بود. برای برخی شکستگی های پروگزیمال و دیستال از پلاک سمی توبولر استفاده شد.

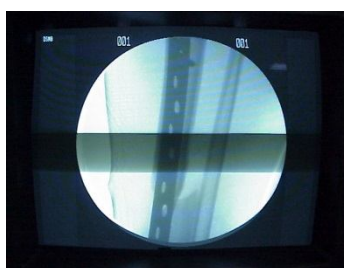
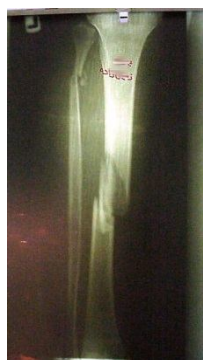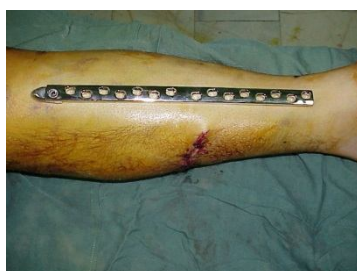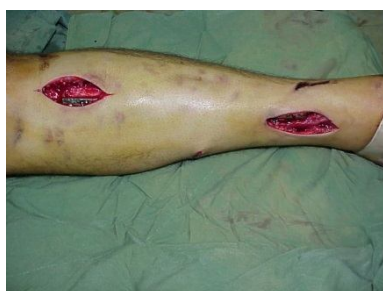برای بررسی میزان چرخش، حین عمل از روش بالینی و یا روش رادیولوژیکی استفاده شد(8). در روش بالینی ابتدا در اندام تحتانی سالم در حالت فلکشن 90 درجه زانو و هیپ، میزان چرخش داخلی و خارجی ساق پا را اندازه گرفته و بعد تثبیت سازی شکستگی را به گونه ای تنظیم می کنیم که میزان چرخش در طرف عمل شده معادل طرف سالم باشد. در روش رادیولوژیک از تکنیک Clementz استفاده کردیم که در این روش چرخش تی بیا با استفاده از زاویه Femoral Condyle(posterior contour)-Ankle(medial malleolus) تعیین می شود. بررسی طول اندام نیز با روش Meter-stick صورت گرفت(8). در این عمل جراحی، بیمار روی یک تخت رادیولوژنت استاندارد قرار داده می شد.

قبل از عمل، پوزیشن اندام در طرف سالم در حالت های فلکشن واکستانسیون زانو مشخص می شد. کل اندام را آماده می کردیم تا حین عمل، در صورت لزوم لندهارکهای آناتومیکیال از قبیل خطوط مفصلی مدیال و لاترال زانو، توبروزیته تی بیا ... به خوبی در دسترس باشند و هنگام استفاده از دستگاه فلوروسکوپی نیز مشکلی ایجاد نشود. از تورنیکه استفاده نمی شد، پلاک را با طول مناسب انتخاب نموده و ضمن کنترل با فلوروسکوپ در صورت لزوم bent می کردیم. البته سعی نمی شد که کل طول پلاک حتما در تماس کامل با استخوان باشد. دور از محل شکستگی در بالا و پایین آن با انسزبون حدود 4-3 cm استخوان را آشکار نموده و بعد پلاک را از برش بالا وارد کرده (در برخی موارد از برش پایینی) و از زیر جلد و عضلات عبور داده تا به برش دیگر برسیم. پلاک را با یک Kocher clamp نگه داشته و به کمک آن مانیپوله می کردیم (به خصوص در موارد عبور مشکل پلاک). بعد از کشش و ریداکشن اولیه، موقعیت پلاک را در هر 2 پلان سائیتال و کروئال با دستگاه C-Arm کنترل کرده و در صورت لزوم از محل دورترین سوراخ ها، K-wire به طور موقت (یا یک پیچ فقط در یک طرف) می زدیم و ریداکشن و الاینمنت اندام را کنترل می نمودیم. بعد از کنترل نهایی بادستگاه C-Arm دورترین پیچ های دیستال یا پروگزیمال را می زدیم. قبل از زدن پیچ ها، سوراخ ها را با فشار انگشت یا به کمک K-wire لمس می کردیم. تا فقط انسزبون کوچک پرکوتانئوس می دادیم. در هر 2 انتهای پلاک حداقل 3 پیچ تعبیه می شد. برای بیمار آتل گرفته و بعد اندام را به مدت 24-48 ساعت بی حرکت می کردیم. از روز دوم بعد از عمل در تمام بیماران حرکت و تحمل وزن به صورت Toe-touch به کمک عصا را شروع می کردیم و در بین حرکات آتل گچی قابل برداشت استفاده می شد.



فواصل 4 هفته، 6 هفته، 3 ماه و 6 ماه بعد از عمل استفاده می نمودیم. دامنه حرکت زانو و نیز مچ پا با معاینه بالینی و به کمک گونیومتری اندازه گیری شد. داده های حاصل با استفاده از روشهای آماری توصیفی و آزمون t مستقل مورد تجزیه و تحلیل قرار گرفت.

هنگام پی گیری وضعیت اندام از نظر اختلاف طول و نیز اختلال چرخش به صورت بالینی و با گونیومتری اندازه گیری می گردید و با طرف مقابل مقایسه می شد. همچنین اولین زمان جوش خوردن و میزان جوش خوردن کامل و جوش خوردن تاخیری ثبت می شد. برای پی گیری از نظر شروع جوش خوردن و جوش خوردن کامل از رادیوگرافی های کنترل، در



یافته های پژوهش

محدوده سنی بیماران 18 الی 60 سال و میانگین سنی در گروه جوش خورده 26/1 سال و در گروه جوش خورده تاخیری 40/6 سال بود. 80/6 درصد بیماران مذکر و 19/4 درصد آنها مؤنث بودند. میانگین پی گیری بیماران 8/5 ماه (محدوده 6 تا 12 ماه) بود. 88/2 درصد بیماران کمتر از 9 ماه و 11/8 درصد بیش از 9 ماه پیگیری داشته اند. در 33 بیمار (82/5 درصد) هیچ گونه عارضه ای دیده نشد ولی 7 بیمار (17/5 درصد) دچار ترشحات سرروز در محل زخم شدند که با مصرف آنتی بیوتیک و بدون احتیاج به باز کردن زخم طی زمان کوتاهی ترشح برطرف شد. شکستگی در 28/3 درصد بیماران در یک سوم پروگزیمال، در 45/9 درصد در یک سوم میانی و در 25/8 درصد در یک سوم تحتانی استخوان بود. میانگین زمان شروع تحمل وزن بصورت نسبی 5/5 هفته با

محدوده 4 تا 9 هفته بود. 33 نفر از بیماران قبل از هفته هفتم و 3 نفر دیگر بعد از هفته هفتم تحمل وزن نسبی را شروع کردند. میانگین زمان شروع تحمل وزن کامل برای بیماران 13/6 هفته با محدوده 11 تا 20 هفته می باشد که 31 نفر از بیماران قبل از هفته پانزدهم و 9 نفر دیگر بعد از هفته پانزدهم وزن گذاری کامل را شروع کردند. اولین زمان بروز کال استخوانی در نمای رادیولوژیکی با اشعه ایکس در 30 نفر از بیماران در کمتر از 5 هفته و در 10 نفر دیگر بیش از 5 هفته بود. جوش خوردگی تا 6 ماه به عنوان جوش خوردگی کامل و جوش خوردگی تا 9 ماه به عنوان جوش خوردگی تاخیری و پس از آن عدم جوش خوردگی محسوب شد (1،2). ارتباط بین میزان جوش خوردگی با سن بیماران را مورد مطالعه قرار دادیم که در جدول زیر درج شده است.

میانگین و انحراف معیار بین گروه جوش خورده و دیر جوش خورده در مدت 6 ماه

انحراف معیار	میانگین سن	تعداد	
9/22	26/1	31	شکستگی جوش خورده
9/3	40/6	9	شکستگی دیر جوش خورده

مشاهده نگردید، در بقیه 26 بیمار اختلاف طول اندام مشاهده نشد.

اختلال چرخش در 8 مورد (20 درصد) به صورت چرخش خارجی به میزان 15 درجه یا کمتر وجود داشت، ولی موارد شدیدتر مشاهده نشد. در 2 مورد (5 درصد) اختلال چرخش داخلی به میزان 10 درجه یا کمتر وجود داشت، ولی موارد شدیدتر دیده نشد. در بقیه 30 بیمار باقیمانده، اختلال چرخشی قابل تشخیص مشاهده نگردید.

در بررسی دامنه حرکتی مچ پا، در 4 بیمار کاهش دورسی فلکشن به میزان 10 درجه یا کمتر و در یک مورد کاهش پلانتر فلکشن به میزان کمتر از 15 درجه

با توجه به جدول بالا متوجه می شویم که بین میزان جوش خوردگی به موقع و سن ارتباط معنی داری وجود دارد ($P < 0.0005$). در بیماران جوان تر میزان جوش خوردگی به موقع 100 درصد بوده و با افزایش سن بیماران میزان جوش خوردگی با تأخیر بیشتر می شود.

از نظر اختلاف طول اندام، در 10 بیمار (25 درصد) افزایش طول اندام بین 1/5-1 سانتی متر وجود داشت، ولی در هیچ یک از بیماران بلندی بیش از 1/5 سانتی متر وجود نداشت. در 4 مورد (10 درصد) کوتاهی به میزان 1 سانتی متر یا کمتر مشهود بود ولی کوتاهی بیشتر از 1 سانتی متر در هیچ یک از بیماران

نسبت به طرف سالم مشاهده شد، ولی بیماران فاقد شکایت عمده بودند. دامنه حرکتی زانو در کلیه بیماران نرمال بود. موردی از خم شدن آشکار پلاک یا نیاز به عمل جراحی مجدد اصلاحی وجود نداشت.

بحث و نتیجه گیری

شکستگی چند قطعه ای استخوان تی بیا جزو شکستگی هایی است که بر اثر سوانح مختلف به وجود می آید و همراه با آن آسیب شدید بافت نرم نیز رخ می دهد. این شکستگی به از کار افتادگی برای مدت زمان طولانی منجر می شود و یکی از معضلات جامعه جراحان ارتوپدی تلقی می شود. برای درمان شکستگی چند قطعه ای استخوان تی بیا در کتب مرجع روشهای درمانی متفاوتی مطرح شده است (1،2). بعضی از این روشها نیاز به امکانات وسیع دارند و بعضی نیز با عوارض متعدد همراه هستند. استفاده از روش کارگذاری میله داخل کانالی بسته از جمله این روشهاست که ضمن هزینه بالا، نیازمند استفاده از ست مخصوص و سایر وسایل جانبی دیگر می باشد. از طرفی این روش بیشتر در شکستگی های قسمت میانی تی بیا روش ارجح بوده ولی در شکستگی های پروگزیمال تر و دیستال تر تی بیا، به خصوص با گسترش به مفصل، ناکارآمد و یا کمتر کارآمد می باشد (1-2). روشی را که در این مطالعه برای درمان این نوع شکستگیهای خرد شده انتخاب کردیم روش Minimally invasive plating osteosynthesis می باشد که طی چند سال اخیر در مقالات علمی و نیز اخیراً در کتب مرجع ارتوپدی به آن اشاره شده است و امکان استفاده از آن در مناطق با امکانات محدود و نیز در شکستگی های خرد شده با گسترش به داخل مفصل وجود دارد. همچنین این روش عوارض خاصی چون آسیب به سیرکولاسیون اینترامدولاری را که در روش میله داخل کانالی دیده می شود، ندارد (1،2،9،10،11).

در مطالعه Emami et al (12) به دلیل کاهش حوادث موتوری و نیز بهبود وضعیت جاده ها از تعداد شکستگیهای خرد شده تی بیا به خصوص در رده سنی جوان کاسته شده و محدوده سنی آن افزایش یافته است. در مطالعه Edinburch series (13) میانگین

سنی بیماران در این نوع شکستگیها 39/8 سال و در مطالعه Wong & Lee (14) 50/3 سال بوده است. در مطالعه ما، میانگین سنی بیماران 29/3 سال بود که نشان دهنده جوان بودن جمعیت در کشور ماست و درگیر شدن جوانان با تروما و شکستگی باعث می شود که نیروی کارآمد جامعه از گردونه کار و تولید خارج شوند، پس باید روش درمانی را که با کمترین امکانات و هزینه و حداقل عوارض باعث تسریع و افزایش احتمال جوش خوردگی شود را انتخاب نمود (15).

در مطالعه Oh CW et al (16) در 24 بیمار با شکستگی تی بیا، که به روش کم تهاجمی با پلاک درمان شده بودند، میزان جوش خوردگی بدون نیاز به عمل مجدد در نهایت 91/6 درصد بوده است. در مطالعه Wisniewski (17) در 56 بیمار با شکستگی پروگزیمال تی بیا (10cm زیر مفصل زانو) که تحت عمل پلاک گذاری به روش کم تهاجمی قرار گرفته بودند، با 2 مورد تاخیر در جوش خوردگی، میزان جوش خوردگی در نهایت 100 درصد بود. در مطالعه Wong, Lee (14) در 22 بیمار که تحت پلاک گذاری با روش کم تهاجمی قرار گرفته بودند، در 1 مورد (4/5 درصد) به دلیل مشکل در جوش خوردن عمل جراحی مجدد لازم شد. میزان جوش خوردگی کامل در مطالعه ما در ظرف 6 ماه اول 77/5 درصد و نهایتاً در ظرف 9 ماه 100 درصد بود و در هیچ کدام عمل جراحی مجدد لازم نشد. در این مطالعه، میانگین زمان شروع به تحمل وزن نسبی حدود 5/5 هفته و تحمل وزن کامل 13/6 هفته بود. در مطالعه Wisniewski، تحمل وزن نسبی در 6-8 هفته و تحمل وزن کامل در حدود 12 هفته بیان شده است. در مطالعه Helfet et al (10) در 20 بیمار تحمل وزن نسبی در حدود 6 هفته و کامل در حدود 10/7 هفته داده شده است، که البته همراه با استفاده از بریس بوده است. طبق بررسی Perren و همکاران، در شکستگی های عرضی یا مایل کوتاه بدون خرد شدگی، همه نیروها در محل شکستگی واحد متمرکز شده و باعث دفورماسیون قابل توجهی در Gap استخوان شده و نتیجتاً تشکیل کال به تاخیر می افتد. در شکستگی های خرد شده، همان نیروها در یک قسمت

دیفیزیال تی بیا که به روش فوق عمل شده بودند مورد قابل توجه مال الاینمنت دیده نشد. در مطالعه ما که حین عمل از دستگاه C-Arm استفاده می کردیم بدجوش خوردگی واضح و علامت دار وجود نداشت و مشکلات حرکتی علامت دار در مفاصل زانو و مچ پا نیز مشاهده نشد. در مطالعه ما، افزایش طول اندام بیش از کوتاهی آن و چرخش خارجی بیش از چرخش داخلی دیده شد که البته غیر قابل توجه بوده و نیاز به اقدام خاصی نبود. در مطالعه Colling و همکاران بر روی 14 بیمار با شکستگی خرد شده شفت تی بیا که تحت پلاک گذاری به روش کم تهاجمی قرار گرفته بودند موردی از مال یونیون دیده نشد. با این حال، آنها اذعان کرده اند که روش فوق از نظر تکنیک نیاز به مهارت جراح داشته و بایستی از مال الاینمنت حین عمل پرهیز شود(20).

باید به این نکته توجه کرد که در مورد شکستگی های چند تکه ایی امکان تعیین میزان چرخش و میزان تغییر طول اندام از روی جا اندازی قطعات شکسته به طور کامل مقدور نمی باشد و مهارت جراح به خصوص در استفاده از روش بالینی و رادیولوژیکی عامل اصلی و تعیین کننده در پرهیز از عوارض تکنیکال می باشد. بنابراین، دقت بیشتر در تکنیک عمل برای پرهیز از عوارض فوق ضروری به نظر می رسد. البته در روش فوق حصول بهتر این امر نیازمند استفاده از دستگاه اشعه است که شاید از محدودیتهای عمده این تکنیک باشد.

با توجه به نتایج حاصله از این مطالعه که عبارتند از: جوش خوردگی سریع تر، دامنه حرکتی مطلوب و عوارض کمتر، همگی بر مفید و کاربردی بودن این تکنیک جدید دلالت دارند. از طرفی، تکنیک عمل نیز ساده تر است و احتیاج به وسایل و تجهیزات بسیار پیشرفته نداشته و تقریباً در اکثر مراکز بیمارستانی حتی در مناطق محروم نیز قابل انجام است. ضمناً وسایل لازم برای عمل جراحی نسبت به سایر روشها ارزان تر است. با توجه به موارد بالا، این روش جدید نسبت به روشهای قبلی از جمله پلاک گذاری معمولی مزیت های متعددی دارد و در مواردی که امکان استفاده از میله داخل کانال استخوان مقدور نباشد

نسبتاً وسیع تری توزیع شده و نتیجتاً نیروی دفورمان کمتری در یک خط شکستگی متمرکز می شود. بنابراین تشکیل کال سریع تر بوده و کال ایجاد شده نیز حجیم خواهد بود(18-11).

بوم گارتل(4) طی بررسی که در سال 1992 برای اثبات تفاوت بین تثبیت سازی به دو روش آناتومیکیال (ریجید) و بیولوژیک (بریدجینگ) انجام داد، ثابت کرد که روش بیولوژیک و رداکشن غیر مستقیم نسبت به روش دیگر هم از نظر بیومکانیک و هم از نظر میکروآنژیوگرافیکی ارجح می باشد. وی نشان داد که کال پل زنده بین دو قطعه و یا قطعات، بسیار سریع تر و مؤثرتر و در ظرف 2 الی 3 هفته بعد از رداکشن در گروه بیولوژیک و بعد از حداقل 6 هفته در روش آناتومیکیال بروز می کند. در مطالعه ما نیز اولین زمان بروز کال استخوانی در 75 درصد از بیماران قبل از هفته پنجم بروز نمود.

طبق بررسی Fernandes و همکاران، زمان ترمیم شکستگی در بیمارانی که تحت عمل به روش کمتر تهاجمی با پلاک قرار گرفته حدود 4 هفته کمتر از آنها یی بوده که تحت عمل با تکنیک Nonreamed IM Nail قرار گرفته بودند(19).

طبق مطالعه Wisniewski در 6 مورد از 56 بیمار، عفونت در محل پیچهای دیستال دیده شد و در 4 مورد شل شدگی پیچهای پروگزیمال اتفاق افتاد، ولی جا به جایی بعدی یا شکست فیکساسیون دیده نشد. در مطالعه Helfet et al (10) از 20 بیمار عمل شده، در 2 مورد عفونت سطحی دیده شد. در مطالعه ما نیز 7 بیمار ترشحات مختصر سرور در محل زخم داشتند که همگی با مصرف آنتی بیوتیک درمان شدند.

در خصوص عوارض ناشی از تکنیک عمل جراحی و ارزیابی طول و میزان چرخش، در مطالعه Helfet et al بر روی 20 بیمار، در 2 مورد بدجوش خوردگی به صورت بالای 5 درجه واروس و بالای 10 درجه رکورواتوم دیده شد و در مطالعه Oh CW et al (16) از 24 مورد که تحت عمل با روش کمتر تهاجمی با پلاک قرار گرفته بودند در یک مورد آنگولار مال الاینمنت دیده شد که نیازمند عمل جراحی اصلاحی بود. در مطالعه Wong & lee در 22 بیمار با شکستگی غیر

شکستگی های خرد شده تی بیا ولی در یک ناحیه آناتومیکی خاص و نیز با استفاده از یک نوع پلاک صورت گیرد.

می توان از این روش استفاده نمود. با توجه به اینکه ما بیماران را به طور تصادفی انتخاب کردیم، پیشنهاد می شود مطالعه ای دیگر، مشابه این تحقیق در مورد

References

- 1-Paige W.A, George W Wood II. Fractures of Lower Extremity. In , S Terry canal: Campbelle's operative orthopedics, Mosby, USA,2003;3(10):2754-82.
- 2-Charles M.Court Brown Fractures of the tibia and fibula In: Robert W B, charles C B: Rockwood & wilkins Fractures IN Adults.,Lippincott Williams &wilkins, USA, 2006;2(6): 1845-1914.
- 3-Perren SM.Minimally invasive internal fixation. Injury, 2001; 32.
- 4-Baumgaertel F, Buhl M, Rahn BA. Fracture Healing in Biological Plate Osteosynthesis. Injury, 1998; 29(1): S-c3-s-c6.
- 5-Kerttek CH. Concepts of Minimally Invasive Plate Osteosynthesis. Injury, 1997; 28(1):S-a1-Sa2.
- 6-Miclau T and Martin RE . The evolution of modern Plate osteosynthesis. Injury, 1997;28 (1): S-A3 – S- A6 .
- 7-Farouk O, Krettek CH, Miclau T. Minimally invasive plate osteosynthesis and vascularity : preliminary results of a cadaver injection study. Injury, 1997; 28 (1) : S-A7- S- A12.
- 8-Kerttek CH, Miclau T, Grun O. Intraoperative control of axes ,rotation and length in femoral and tibial fractures. Injury 1998; 29,Suppl.No3:S-C29-S-C39.
- 9-Kerttek CH, Gerich T, Miclau T . A minimally invasive medial approach for proximal tibial fractures. Injury , 2001; 32: S-A4-13.
- 10-Helfet DL , Shonnard py , Levine D , et al. Minimally invasive plate osteosynthesis of distal fractures of the tibia. Injury , 1997; 28 (1) : S.A42- S. A48 .
- 11-Riiedi TP, Sommer C , Leutenegger A. New Techniques in indirect reduction of long bone fractures. Clin orthop,1998; 347:27-34.
- 12-Emami A , Mjoberg B , Ragnarsson B , et al. Changing epidemiologg of tibial shaft fractures. Acta Orthop Scand ,1996; 67: 557- 61.
- 13-Court- Brown CM, MC Birnie J . The Epidemiology of tibial fractures. J Bone Joint surg, 1995; 77B: 417-421.
- 14-Wong EWY, Lee EWK. Percutaneous plating of lower limb long bone fractutres.Injury,2006;37(6): 543-53.
- 15-Dejardin L. Minimally invasive surgery. World veterinary orthopedic congress, keystone Co, Feb. 25th, March ,4th:2006.
- 16-Oh cw, Park BC. Kgung Hs, et al. Percutaneous plating for unstable tibial fractures. Jorthop SCi, 2003; 8: 166-9.
- 17-Wisniewski TF, Radziejowski MJ. Minimally invasive plating of high proximal tibial fractures unsuitable for nailing. Program and abstracts of the 18th Annual Meeting of the Orthopaedic Trauma Association, Toronto, Ontario, Canada October 11-13, 2002.
- 18-Perren SM, Stephan M. Evaluation of the internal fixation of long bone fractures. J Bone Joint Surg ,2002; 84:110.
- 19-Fernandes HJ, sakaki MH, Silva-JDS, et al. Comparative multi center study of treatment of multifragmented tibial diaphyseal fractures with nonreamed interlocking nails and with bridging plates. Clinics,2006;61(4):333-8.
- 20-Collinge C, Sanders RW, De pasquale T. Treatment of complex tibial particular

fractures using percutaneous techniques.

Clin Orthop, 2000;375:69.

A Study on the Results of Minimally Invasive Plating Osteosynthesis in Comminuted Tibial Fractures

Sadighi A.^{*1}, Elmi A.², Aslani H.³

(Received:11 Dec, 2007

Accepted:21 Apr,2008)

Abstract

Introduction: Comminuted tibial fractures, as a result of increment of vehicles traffic and accidents, are very common, especially in young adults. These fractures can lead to long-term disabilities and, in some instances, limb deficiencies. Because of various complications of these fractures, providing the best and rapid treatment is very important. The goal of this study was to determine the outcomes of using minimal invasive technique, which refers to a new method.

Materials & methods: This study is a prospective one, carried out on 40 patients with comminuted tibial fractures. The patients had referred in the course of seven months and undergone plating surgery with minimal manipulation, then followed up for an average of 8,5 months. The follow-up evaluation study included the time of union and the status of extremities in the view point of rotation, shortening and lengthening.

Findings: The results showed that complete union rate was 77,5% in six months and 100% in nine months. There was no serious complication in the follow-up period other than a few slight infections. There was a statistically significant correlation between age and union. Lengthening of the extremities ranging from 1-1,5 cm was observed in 10 patients, while shortening of lower than 1cm was also observed in 4 patients. Rotation disorder existed in 8 patients with external rotation and in 2 patients with internal rotation.

Conclusion: The plating technique with minimal manipulation leads to an increase in the union rate and a decrease in the treatment duration. The basic principle of this method is not damaging the soft tissue at the fracture site. Attention to technique is most important for avoidance of rotational and limb lengths deformities.

Key words: Comminuted fractures, Tibia, minimally invasive plating

1. Assisst Prof., Orthopedia Dept, Tabriz University of Medical Sciences, Tabriz Iran (corresponding author)



2. Assisat Prof., Orthopedia Dept, Tabriz University of Medical Sciences, Tabriz, Iran

3. Orthopedist

Scientific Jour of Ilam Med University