بررسی میزان توافق بین حجم سنجی اتوماتیک و حجم سنجی دستی جهت کمی سازی حجم هیپوکامپ در تصاویر MRI بیماران مبتلا به صرع

مهسا حاجی آبادیان[۱]، فریبرز فائقی[۲*]، ایوب رستم زاده[۳]، محمود معتمدی[۴]، هومن بهرامی مطلق[۵]، محمدرضا کفاشیان[۶]، غلامرضا بخشنده‌پور[۷]

۱) گروه فناوری تصویربرداری پزشکی، دانشکده پیراپزشکی، دانشگاه علوم پزشکی شهید بهشتی، تهران، ایران

۲) گروه رادیولوژی، دانشکده پیراپزشکی، دانشگاه علوم پزشکی شهید بهشتی، تهران، ایران

۳) گروه آناتومی و علوم اعصاب، دانشکده پزشکی، دانشگاه علوم پزشکی شهرکرد، شهرکرد، ایران

۴) گروه مغز و اعصاب، دانشکده پزشکی، دانشگاه علوم پزشکی تهران، ایران

۵) گروه رادیولوژی، دانشکده پزشکی، دانشگاه علوم پزشکی تهران، تهران، ایران

۶) گروه فیزیولوژی، دانشکده پزشکی، دانشگاه علوم پزشکی ایلام، ایلام، ایران

۷) مرکز تصویربرداری بیمارستان امام حسین (ع)، دانشگاه علوم پزشکی شهید بهشتی، تهران، ایران

تاریخ دریافت: ۹۳/۱۲/۹ **تاریخ پذیرش: ۹٤/۳/۹**

چکیده

مقدمه: تعیین موقعیت ناحیه تشنج زا یک مرحله بسیار کلیدی در ارزیابی های پیش از جراحی در بیماران مبتلا به صرع مقاوم به درمان لوب تمپورال میانی(mTLE) است. ارزیابی کمی حجم هیپوکامپ با استفاده از روش استاندارد ترسیم دستی بسیار زمان بر، دشوار و وابسته به اپراتور است که امروزه از روش های متعدد حجم سنجی اتوماتیک استفاده می شود. هدف از این مطالعه بررسی میزان توافق میان روش های حجم سنجی اتوماتیک با اندازه گیری های حاصل از روش استاندارد(دستی) در بیماران mTLE بود.

مواد و روش ها: در این مطالعه ۱۰ بیمار مبتلا به صرع مقاوم به درمان لوب تمپورال میانی و ۱۰ فرد سالم شرکت داشتند. برای هر یک از نمونه ها حجم هیپوکامپ چپ و راست با استفاده از روش ترسیم دستی و سه روش حجم سنجی اتوماتیک شامل FSL، FreeSurfer و atlas-based اندازه گیری شد. آنالیز میزان توافق میان روش ها با استفاده از دو آزمون آماری pearson correlation و تعیین ضریب صورت گرفت.

یافته های پژوهش: ضریب همبستگی پیرسن حاصل برای حجم هیپوکامپ بین روش ترسیم دستی و Freesurfer به ترتیب برای هیپوکامپ راست و چپ برابر ۰/۸۰ و ۰/۸۸ و برای FSL به ترتیب برابر ۰/۸۰ و ۰/۷۹ و هم چنین برای روش atlas-based برابر ۰/۷۲ و ۰/۶۶ بود. ضریب ICC حاصل برای حجم هیپوکامپ بین روش ترسیم دستی و freesurfer به ترتیب برای هیپوکامپ راست و چپ برابر ۰/۸۰ و ۰/۸۷ و برای نرم افزار FSL برابر ۰/۷۷ و ۰/۷۸ بود. این مقدار برای روش atlas-based نیز برابر ۰/۷۰ و ۰/۶۶ بود.

بحث و نتیجه گیری: یافته های مطالعه حاضر نشان داد که روش های اتوماتیک می توانند ابزار ارزشمندی برای ارزیابی وضعیت بیماران مبتلا به صرع و هم چنین ارزیابی های قبل از جراحی باشند.

واژه های کلیدی: تصویربرداری تشدید مغناطیسی، حجم‌سنجی دستی، حجم‌سنجی اتوماتیک، هیپوکامپ

*نویسنده مسئول: گروه رادیولوژی، دانشکده پیراپزشکی، دانشگاه علوم پزشکی شهید بهشتی، تهران، ایران

Email: f_faeghi@sbmu.ac.ir

[Downloaded from sjimu.medilam.ac.ir on 2024-04-19]

مقدمه

حجم سنجی و مطالعات کمی مغز بر پایه تصویربرداری تشدید مغناطیسی به صورت روزافزونی به منظور ارزیابی تغییرات حجمی و بررسی غیرتهاجمی مغز با استفاده از تصاویر ساختاری MRI در برخی از موارد نورولوژیک مورد استفاده قرار می گیرد(۶-۱). صرع لوب تمپورال میانی(middle Temporal Lobe Epilepsy- mTLE) یکی از شایع ترین انواع صرع در میان بالغین است(۹-۷). یکی از متداول ترین یافته های تشخیصی در تصاویر MRI افراد مبتلا به mTLE، اسکلروزه شدن هیپوکامپ است(۱۶-۱۰). اسکلروزه شدن هیپوکامپ در تصویربرداری MRI توسط ۱) آتروفی هیپوکامپ(کاهش حجم) و ۲)افزایش زمان آسایش عرضی که به صورت نواحی با شدت سیگنال بالا در تصاویر T2W و FLAIR دیده می شود، تشخیص داده می شود(۲۰-۱۷). در حدود ۳۰ الی ۴۰ درصد بیماران مبتلا به mTLE علی رغم دریافت درمان های دارویی ضد صرع، هم چنان تشنج ها و حمله های ناتوان کننده را دارند(۲۱). عمل جراحی برداشت لوب تمپورال قدامی، باعث بهبود و کنترل تشنج در افراد مبتلا به صرع مقاوم به درمان می شود در حدود ۸۵ درصد این بیماران پس از جراحی seizure-free می شوند(۲۳-۲۱). هدف از جراحی در بیماران مبتلا به صرع مقاوم به درمان حذف ناحیه تشنج زا است(۱۵،۲۳). روش های متنوعی جهت ارزیابی های پیش از جراحی جهت lateralization کانون تشنج وجود دارد که نشان داده اند عدم تقارن حجمی هیپوکامپ مرتبط با سمتی از مغز است که منشاء حملات و تشنج ها است. گروه مبتلا به mTLE به طور قابل توجهی دارای هیپوکامپ کوچک تری در همان سمت کانون تشنج هستند(۱۹،۲۴). mTLE همراه با اسکلروزیس شدید را می توان توسط یک نورولوژیست یا نورورادیولوژیست آموزش دیده با بررسی چشمی شناسایی کرد(۲۴). آتروفی هیپوکامپ غیر متقارن، با یک نسبت هیپوکامپ کوچک تر به بزرگ تر، کمتر از ۷۰ درصد به راحتی توسط یک متخصص قابل شناسایی است، در حالی که درجات خفیف تر آتروفی هیپوکامپ معمولاً احتیاج به کمی سازی دارد(۲۰). آتروفی هیپوکامپ به طور معمول با استفاده از ارزیابی چشمی تصاویر T1W آشکار می شود. اما ممکن است ارزیابی مناسب و دقیق به سبب موقعیت سر درون مگنت و درجات مختلف از آتروفی که بین دو هیپوکامپ یافت می شود لطمه ببیند؛ برای مثال چرخش سر ممکن است باعث شود که یک هیپوکامپ به طور غیر عمدی کوچک تر از هیپوکامپ دیگر به نظر برسد(۲۵). از طرفی آشکارسازی اسکلروزه شدن هیپوکامپ از نظر بالینی با اهمیت است زیرا در صورت تشخیص دقیق ضایعه و آشکارسازی کیفی و کمی آن می توان احتمال موفقیت عمل جراحی را در این بیماران به ۷۰ تا ۸۰ درصد افزایش داد و عامل تشنج زا را حذف نمود(۱۷،۱۸). حجم سنجی هیپوکامپ در ارزیابی آتروفی هیپوکامپ در بیماران مبتلا به صرع مفید بوده و یک ابزار کلینیکی است که به طور گسترده جهت آشکارسازی و lateralization در بیماران مبتلا به mTLE مورد استفاده قرار می گیرد(۱). انجام حجم سنجی در مواردی که آتروفی هیپوکامپ دوطرفه است و هم چنین در افرادی که تغییرات حجم هیپوکامپ آن ها جزئی است می تواند مفید باشد(۲۴). عمدتاً حجم سنجی هیپوکامپ به صورت دستی بر روی یک سری از اسلایس های MRI انجام می گیرد. این روش دارای معایبی از جمله: احتیاج به داشتن اپراتور آموزش دیده، ایستگاه کار، نرم افزار و هم چنین وقت گیر بودن آن است. علاوه بر آن این روش امکان بخش بندی بین ماده سفید و خاکستری مغز را نمی دهد. این روش تنها می تواند در مناطق مورد نظر(region of interest-ROI) انجام شود و به همین دلیل احتیاج به تعریف و تعیین قبلی مرزهای آناتومیک وجود دارد. هم چنین بین افراد تفسیر کننده که تصویر را گزارش می کنند، اختلاف سلیقه و اختلاف نظر نیز وجود دارد(۳۲-۲۶). با وجود تمام این نقاط ضعف این روش دارای این مزیت است که یک روش اندازه گیری مستقیم و به هنگام(Real time) است(۳۳). به طور معمول، روش ترسیم دستی به عنوان روش استاندارد طلایی در نظر گرفته می شود(۴،۲۷،۳۴). یک فرد مجرب ممکن است برای تعیین ساختارهای پیچیده ای مانند هیپوکامپ به دو ساعت زمان احتیاج داشته باشد(۲۹). در نتیجه کمی

[Downloaded from sjimu.medilam.ac.ir on 2024-04-19]

سازی معمولاً به مراکز تحقیقاتی محدود می شود و خیلی از آتروفی های هیپوکامپ که توانایی بالقوه درمان شدن با عمل جراحی را دارند، از همان ابتدا قابل شناسایی نیستند، بنا بر این وجود یک روش اتوماتیک و قابل اعتماد جهت اندازه گیری حجم هیپوکامپ ضروری به نظر می رسد(۲۰). روش های اتوماتیک با تکرارپذیری و دقت بالا این توانایی را دارند که کارآمدتر از روش های حجم سنجی دستی عمل کنند(۴،۲۹،۳۲). در سال ۲۰۰۸، Tae و همکاران دو روش حجم سنجی اتوماتیک FreeSurfer و IBASPM را با روش ترسیم دستی در بیماران مبتلا به افسردگی مزمن نسبت به افراد سالم مورد مقایسه قرار دادند و نشان دادند که روش FreeSurfer در بررسی هیپوکامپ توافق مطلوبی با روش ترسیم دستی دارد(۰/۰۰۶)، اما حجم های حاصل از FreeSurfer، نسبت به روش IBSPM مورد تردید بود($P>0.05$)(۴). در سال ۲۰۱۱، Doring و همکاران در مطالعه ای حجم هیپوکامپ را در بیماران مبتلا به اختلال دو قطبی و گروه کنترل توسط سه روش FSL، freesurfer و روش ترسیم دستی مورد بررسی و مقایسه قرار دادند و نشان دادند که روش های بخش بندی اتوماتیک یک گزینه قوی و تکرارپذیر جهت ارزیابی حجم هیپوکامپ است(۳۲). در سال ۲۰۱۴، Wenger و همکاران حجم هیپوکامپ به دست آمده از روش ترسیم دستی را با نتایج حاصل از نرم افزار freesurfer-V.5.3 در گروه های سنی مختلف مورد مقایسه قرار دادند و گزارش کردند که freesurfer یک روش معتبر و دقیق در ارزیابی اختلاف حجم هیپوکامپ در گروه سنی جوان است(۳۵). همان گونه که ذکر شد حجم سنجی در ارزیابی های پیش از جراحی در بیماران مبتلا به صرع اهمیت دارد و جایگزین کردن روش های اتوماتیک قابل اعتماد، به جای روش های وقت‌گیر دستی یا غیراتوماتیک از اهمیت بالایی برخوردار است. هدف از این مطالعه بررسی میزان توافق میان روش های حجم سنجی اتوماتیک متداول با اندازه گیری های حاصل از روش استاندارد(حجم سنجی دستی) در بیماران مبتلا به صرع مقاوم به درمان لوب تمپورال میانی بود.

مواد و روش ها

افراد شرکت کننده در این مطالعه شامل ۱۰ فرد سالم (۸ زن و ۲ مرد) با میانگین سنی ۳۰/۹ سال و ۱۰ فرد بیمار(۸ زن و ۲ مرد) با میانگین سنی ۳۱ سال بود که بیماران از بین افراد مبتلا به صرع مقاوم به درمان لوب تمپورال انتخاب شدند. بنا بر گزارش نورولوژیست و پرونده بیمار آتروفی هیپوکامپ در تصاویر MRI پیشین آن ها وجود داشت. در این پژوهش معیارهایی مانند: نداشتن سابقه صدمه به سر، اختلال در عملکرد تیروئید، تشنج، بیماری های عصبی، مصرف استروئید، مصرف الکل، عدم سوء مصرف مواد جهت انتخاب گروه نرمال به عنوان ضوابط ورود به مطالعه برای بیماران در نظر گرفته شد. هم چنین افرادی که ترس از محیط های بسته داشتند(حالت کلاستروفوبیا)، یا در تصاویر MRI آن ها پاتولوژی های دیگری به غیر از mTLE وجود داشت و یا تصاویر MRI آن ها بی کیفیت بود، از مطالعه خارج شدند. ضرورت انجام این تحقیق و نقش دستیابی به نتایج حاصل از آن در تشخیص به هم نوعان و دیگر بیماران برای بیماران مراجعه کننده توضیح داده شد و ضمن اخذ رضایت نامه آگاهانه جهت انجام آزمایش، به محفوظ ماندن اطلاعات شخصی بیماران و حریم خصوصی آنان تاکید شد. در ضمن هیچ هزینه اضافی بابت انجام تصویربرداری از بیماران دریافت نگردید. این پژوهش توسط کمیته اخلاق دانشگاه تائید گردید و مطابق دستورالعمل های معاونت پژوهشی دانشگاه اجرا شد.

جهت انجام این مطالعه هم بیماران و هم گروه نرمال از نظر کنترا اندیکاسیون های انجام آزمون MRI کنترل شدند و آمادگی های لازم صورت گرفت. تصویربرداری با استفاده از دستگاه MRI ۱/۵ تسلا زیمنس مدل آوانتو(ساخت کشور آلمان) در مرکز تصویربرداری حقیقت(تهران، ایران) انجام شد. در مطالعات ساختاری سه فاکتور اساسی شامل: قدرت تفکیک فضایی و کنتراست بالا بین ماده سفید و ماده خاکستری جهت افتراق ساختارهای کوچک از هم، انجام بخش بندی به نحو مناسب و پایین بودن مدت زمان تصویربرداری جهت جلوگیری از کاهش کیفیت تصاویر، مهم هستند(۳۵،۳۶). از این رو سکانس سه

[Downloaded from sjimu.medilam.ac.ir on 2024-04-19]

بعدی MPRAGE هم به دلیل کنتراست و قدرت تفکیک فضایی بالا و هم زمان تصویربرداری مناسب، سکانس مطلوبی جهت انجام مطالعات حجم سنجی است. البته انتخاب پارامترهای اسکن مناسب جهت ایجاد مناسب ترین کنتراست بین ماده سفید و ماده خاکستری ضروری است که در این مطالعه از پارامترهای تصویربرداری بهینه شده جهت کسب تصاویر با کنتراست بالا استفاده شد(جدول شماره ۱).

اندازه گیری حجم هیپوکامپ با استفاده از روش atlas-based: یکی از روش های اصلی حجم سنجی مغز استفاده از روش Region-of-Interest-ROI است. روش ROI دارای دو زیر مجموعه manually traced ROI method و atlas-based method است. در این میان روش atlas-based قادر به محاسبه حجم مطلق است(۳۷،۳۸). در این مطالعه ما از نرم افزارهای VBM (http://dbm.neuro.uni-jena.de/vbm8/) و WFU-PickAtlas (www.ansir.wfubmc.edu WFU-pickatlas) به کمک نرم افزار SPM (Statistical Parametric Mapping) جهت انجام حجم سنجی با روش atlas-based استفاده کردیم. اولین مرحله پیش پردازش داده ها تعیین دستی مبداء تصاویر در نرم افزار SPM بود. از آن جایی که موقعیت بیماران مختلف هم از نظر مبداء و هم از نظر نحوه قرارگیری درون کویل سر(Head coil) ممکن است متفاوت باشد، بنا بر این لازم بود که ما با استفاده از این نرم افزار اختلاف ها را تصحیح نماییم.

اندازه‌گیری حجم هیپوکامپ با استفاده از نرم افزار Freesurfer V.5.0.1: Freesurfer یک نرم افزار رایگان است که در سایت http://surfer.nmr.mgh.harvard.edu می توان ثبت نام نمود و آن را دریافت کرد. این نرم افزار قابلیت نصب بر روی سیستم های عامل لینوکس، مکینتاش و ویندوز را دارد و جهت آنالیز نتایج مطالعات تصویربرداری از مغز کاربرد دارد که در مطالعه حاضر از نسخه 5.0.1 این نرم افزار استفاده شد. پردازش در این نرم افزار شامل مراحل زیر است:

-حذف بافت غیرمغزی با استفاده از hybrid watershed یا surface deformation procedure

-تبدیل اتوماتیک تالاریک(Automated talairach transformation)

-بخش بندی ساب کورتیکال ماده سفید و ساختارهای عمقی ماده خاکستری شامل هیپوکامپ، آمیگدال، هسته دم دار(Cudate N.)، هسته عدسی شکل قسمت putamen آن و بطن ها

-نرمال سازی شدت

-بازسازی کورتیکال

در این نرم افزار روش بخش بندی ساب کورتیکال کاملاً اتوماتیک است. این نرم افزار هم چنین کورتکس را به نواحی آناتومیکال بخش بندی می کند و اطلاعاتی در مورد ضخامت، مساحت و حجم را برای ناحیه مورد نظر ارائه می کند. علاوه بر آبشن های بازسازی سطح، این نرم افزار شامل یک الگوریتم بخش بندی اتوماتیک و پیچیده است که نواحی آناتومیکی مغز را به صورت یکسری نشانه(label) کورتیکال و ساب کورتیکال نمایش می دهد. در این روش، هر وکسل در مغز به صورت اتوماتیک به عنوان یکی از چهل ساختار مغزی نشانه گذاری می گردد. به طور خلاصه ساختارها با استفاده از یک الگوریتم پیچیده که اطلاعاتی از شدت تصویر، محل احتمالی ساختار بر اساس اطلس مرجع و ارتباط موقعیت فضایی بین ساختارهای ساب کورتیکال را ترکیب می کند، نشانه گذاری می شوند(۴۱-۳۹). Freesurfer دارای ابزاری به نام recon-all است که با استفاده از آن تمامی مراحل بخش‌بندی به‌صورت اتوماتیک انجام می شود.

محاسبه حجم هیپوکامپ با استفاده نرم افزار FIRST/FSL: این نرم افزار نیز یک نرم افزار رایگان بوده و در سایت http://www.fmrib.ox.ac.uk/fsl قابل دسترس است. FSL مخفف عبارت the FMRIB Software Library است و قابلیت نصب بر روی سیستم های عامل لینوکس و ویندوز را دارد. اغلب ابزارهای موجود در FSL هم از طریق دادن دستور(command line) و هم از طریق رابط گرافیکی کاربر(GUI) اجرا می گردند. نرم افزار FSL دارای دو

[Downloaded from sjimu.medilam.ac.ir on 2024-04-19]

ابزار FIRST و FAST جهت انجام بخش بندی است. FAST که مخفف FMRIB's Automated Segmentation Tool است و برای بخش بندی بافت های کورتکس مغزی مانند ماده خاکستری و ماده سفید استفاده می شود، اما ابزار FIRST که مخفف FMRIB Integrated Registration and Segmantation Tool است جهت بخش بندی ساختارهای عمقی مغز مانند هیپوکامپ مورد استفاده قرار می گیرد که در این مطالعه نیز جهت انجام حجم سنجی هیپوکامپ از ابزار FIRST استفاده شد(۴۱،۴۲).

محاسبه حجم هیپوکامپ با استفاده از روش ترسیم دستی: در این روش حجم ناحیه آناتومیکال مورد نظر(هیپوکامپ) توسط ترسیم دستی مرزهای ROI بر روی تصاویر کرونال T1W که عمود بر محور طولی هیپوکامپ تصویربرداری شده بودند با استفاده از نرم‌افزار ITK-SNAP 2.4.0 اندازه گیری شد. ترسیم مرزهای آناتومیکال هیپوکامپ از قدام به خلف صورت گرفت و بر اساس پروتکل McLean(۴۳) پزشک متخصص رادیولوژی آن را اندازه گیری نمود(شکل شماره ۱).

پس از محاسبه حجم هیپوکامپ چپ و راست توسط روش دستی و روش های اتوماتیک ذکر شده، داده ها وارد نرم افزار آماری SPSS vol.20 شد و داده های حاصل با دو آزمون آماری ضریب پیرسون و تعیین ضریب Intraclass Correlation Coefficient (ICC) انجام گرفت برای تعیین ضریب ICC بین یافته های حاصل از روش های حجم سنجی اتوماتیک و روش استاندارد دستی از روش آماری two-way mixed mode استفاده شد. هم چنین از نمودار Bland-Altman نیز جهت بررسی توافق میان روش استفاده شد. جهت بررسی تکرارپذیری و اعتبارسنجی یافته های حاصل از روش ترسیم دستی، ضریب ICC را مشخص کردیم که برای این منظور پس از یک بازه زمانی سه ماه حجم سنجی دستی را برای تعدادی از نمونه ها که به صورت تصادفی انتخاب شدند توسط همان نورورادیولوژیست تکرار کردیم. جهت تعیین ضریب ICC به منظور بررسی تکرارپذیری یافته های حاصل از روش ترسیم دستی از تست آماری one-way random استفاده شد و جهت تعیین میزان همبستگی بین مقادیر محاسبه شده از آنالیز رگرسیون ساده استفاده گردید. سطح معنی داری بین گروه ها نیز کمتر از ۰/۰۵ در نظر گرفته شد. هم چنین برای رسم نمودارهای پراکنش(scatter plot) و نمودار bland-altman از نرم افزار R Studio0.98.1062 استفاده شد.

یافته های پژوهش

اطلاعات مربوط به میانگین حجم هیپوکامپ محاسبه شده توسط سه روش اتوماتیک Freesurfer، FSL و atlas-based و هم چنین روش ترسیم دستی در دو گروه کنترل و بیمار در جدول شماره ۲ لیست شده است. نتایج حاصل از آزمون ضریب پیرسون نشان داد که حجم هیپوکامپ محاسبه شده توسط روش های اتوماتیک ارتباط معنی داری را با روش ترسیم دستی دارد(جدول شماره ۳). هم چنین ضرایب همبستگی کلی(گروه بیمار و گروه کنترل) در این مطالعه برای Freesurfer، FSL و روش atlas-based برای هیپوکامپ راست به ترتیب برابر ۰/۸۰، ۰/۸۰ و ۰/۷۲ و برای هیپوکامپ چپ به ترتیب برابر ۰/۸۸، ۰/۷۹ و ۰/۶۶ (P<0.006) بود. یافته های حاصل از این آزمون نمایانگر وجود یک ارتباط معنی دار بین مقادیر حاصل از روش دستی و روش اتوماتیک Freesurfer است، اما ضریب همبستگی برای هیپوکامپ راست در گروه کنترل برابر ۰/۹۰ (P<0.001) و در گروه بیمار برابر ۰/۸۳ (P=0.003) بود و هم چنین عرض از مبداء در گروه کنترل برابر ۸۰۶/۱۴ و تا حدودی کمتر از گروه بیمار ۹۷۵/۱۱ بود. هم چنین ضریب همبستگی برای هیپوکامپ چپ برای گروه کنترل برابر ۰/۸۸ (P=0.001) و برای گروه بیمار برابر ۰/۸۱ (P=0.004) بود. عرض از مبداء نیز در گروه کنترل برابر ۶۴۳/۰۱ و در گروه بیمار برابر ۱۳۸۶/۳۲ بود. نتایج هم چنین نشان داد که یک همبستگی معنی دار میان مقادیر حاصل از روش دستی و روش اتوماتیک FSL وجود دارد، اما ضریب همبستگی که در هیپوکامپ راست گروه کنترل برابر ۰/۷۸ (P=0.007) بود، نسبت به گروه بیمار(0.74 و P=0.0013) مقداری بیشتر بود. عرض از مبداء در گروه کنترل برابر ۵۰۶/۸۲ بود که

[Downloaded from sjimu.medilam.ac.ir on 2024-04-19]

نسبت به گروه بیمار(۸۱۹/۹۲) تا حدودی کمتر بود. در هیپوکامپ چپ هم ضریب همبستگی در گروه بیمار برابر ۰/۷۲ (P=0.019) بود که نسبت به گروه کنترل (0/77 و P=0.008) مقدار کمتری داشت. عرض از مبداء در این سمت نیز در گروه بیمار برابر ۱۶۱۳/۶۳ بود که نسبت به گروه کنترل(۵۲۰/۴۰) مقدار بیشتری را نشان داد. نتایج هم چنین نشان داد که یک همبستگی معنی داری میان مقادیر حاصل از روش دستی و روش اتوماتیک atlas-based وجود دارد. ضریب همبستگی در هیپوکامپ راست در گروه کنترل برابر ۰/۷۵ (P=0.012) بود که نسبت به گروه بیمار (0/63 و P=0.05) بیشتر بود. عرض از مبداء در این سمت در گروه کنترل برابر ۱۱۹۶/۷۷ بود که تا حدودی کمتر از گروه بیمار(۲۲۷۸/۹۴) تظاهر کرد. در هیپوکامپ چپ نیز ضریب همبستگی در گروه کنترل برابر ۰/۷۷ (P=0.009) بود که نسبت به گروه بیمار (0/64 و P=0.04) کمی بیشتر بود، اما عرض از مبداء در هر دو گروه تقریباً مشابه بود به طوری که در گروه بیمار برابر ۱۳۹۸/۳۲ و در گروه کنترل برابر ۱۳۹۱/۸۱ بود. جهت محاسبه ICC به منظور بررسی تکرارپذیری یافته های حاصل از روش ترسیم دستی از روش one way random استفاده شد، در صورتی که مقدار ICC، حداقل برابر با ۰/۷۵ باشد نشان از توافق خوب است. مقدار توافق برای روش دستی در محاسبه هیپوکامپ چپ و راست به ترتیب برابر با ۰/۸۷ (P=0.006) و ۰/۸۶ (P=0.007) به دست آمد که نشان از توافق در تکرارپذیری روش دستی بود. به منظور بررسی دقیق تر میزان توافق میان مقادیر حاصل از روش های حجم سنجی اتوماتیک ذکر شده با مقادیر حاصل از روش ترسیم دستی از آزمون ICC استفاده شد. قابل ذکر است که انواع متفاوتی از روش تعیین ضریب ICC وجود دارد که در این مطالعه از two-way mixed mode استفاده شد(جدول شماره ۴).

یافته های حاصل از منحنی های Bland-Altman نشان می دهد که هر سه روش حجم سنجی اتوماتیک نسبت به حجم های حاصل از روش استاندارد ترسیم دستی بیش برآورد حجم دارد، به غیر از تفاوت در حجم مطلق(absolute) بین روش های حجم سنجی ذکر شده هیچ گونه مدرکی دال بر وجود خطای سیستماتیک دیگری وجود ندارد(شکل های شماره ۴، ۵ و ۶). میانگین مقادیر حجم های اندازه گیری شده توسط روش های اتوماتیک و دستی بر روی محور افقی و اختلاف حجم مطلق بین دو روش اندازه گیری حجم بر روی محور عمودی تصاویر نشان داده شده است.

جدول شماره ۱. پارامترهای تصویربرداری بهینه شده جهت انجام MRI از مغز.

پارامترها / سکانس	TR (میلی ثانیه)	TE (میلی ثانیه)	FA (درجه)	TE (میلی ثانیه)	NEX	Voxel Size (میلی متر مکعب)	FOV	Slice Thickness (میلی متر)
MPRAGE	۲۷۳۰	۳/۵	۷	۱۰۰۰	۱	۱ ×۱ ×۱	۲۵۶ ×۲۵۶	۱

جدول شماره ۲. مقایسه میانگین حجم هیپوکامپ محاسبه شده با چهار روش دستی، Freesurfer، FSL و atlase-based در دو گروه کنترل و بیمار(واحد حجم بر اساس میلی متر مکعب است)

روش	ناحیه	گروه کنترل	گروه بیمار	P
ترسیم دستی	هیپوکامپ راست	۳۱۳۷/۵۰± ۳۹۱/۶۲	۲۴۸۸/۸۰± ۷۹۴/۳۳	۰/۰۰۱
	هیپوکامپ چپ	۳۰۰۷/۹۰± ۴۱۶/۷۰	۲۰۹۴/۳۰± ۸۴۹/۰۹	۰/۰۰۱
Freesurfer	هیپوکامپ راست	۳۶۳۴/۶۰± ۳۹۴/۰۷	۳۴۰۹/۷۰± ۹۳۷/۴۴	۰/۱۲
	هیپوکامپ چپ	۳۷۱۵/۸۰± ۴۸۲/۲۴	۲۸۹۶/۰۰± ۷۵۳/۶۶	۰/۰۰۱
FSL	هیپوکامپ راست	۳۹۵۵/۸۰± ۵۴۹/۶۰	۳۲۵۹/۲۰± ۱۰۴۵/۳۱	۰/۰۰۴
	هیپوکامپ چپ	۳۶۶۹/۹۰± ۵۶۲/۹۶	۳۰۱۵/۶۰± ۷۸۹/۰۶	۰/۰۲۵
atlas-based	هیپوکامپ راست	۳۸۱۳/۶۰± ۴۳۴/۴۸	۳۳۴۴/۰۰± ۵۳۷/۶۰	۰/۰۴
	هیپوکامپ چپ	۳۶۹۱/۶۰± ۴۱۲/۱۷	۳۲۸۸/۳۰± ۱۱۷۱/۷۰	۰/۰۸

[Downloaded from sjimu.medilam.ac.ir on 2024-04-19]

جدول شماره ۳. ضریب همبستگی پیرسون و عرض از مبداء بین هر یک از سه روش Freesurfer، FSL و atlase-based با روش ترسیم دستی

روش	ناحیه	گروه کنترل			گروه بیمار			مجموع		
		ضریب همبستگی	سطح معناداری	عرض از مبدأ	ضریب همبستگی	سطح معناداری	عرض از مبدأ	ضریب همبستگی	سطح معناداری	عرض از مبدأ
Freesurfer	هیپوکامپ راست	۰/۹۰	<۰/۰۰۱	۸۰۶/۱۴	۰/۸۳	۰/۰۰۳	۹۷۵/۱۱	۰/۸۰	<۰/۰۰۱	۱۲۱۰/۷۳
	هیپوکامپ چپ	۰/۸۸	۰/۰۰۱	۶۴۳/۰۱	۰/۸۱	۰/۰۰۴	۱۳۸۶/۳۲	۰/۸۸	<۰/۰۰۱	۱۲۱۵/۱۶
FSL	هیپوکامپ راست	۰/۷۸	۰/۰۰۷	۵۰۶/۸۲	۰/۷۴	۰/۰۱۳	۸۱۹/۹۲	۰/۸۰	<۰/۰۰۱	۷۳۹/۲۷
	هیپوکامپ چپ	۰/۷۷	۰/۰۰۸	۵۲۰/۴۰	۰/۷۲	۰/۰۱۹	۱۶۱۳/۶۳	۰/۷۹	<۰/۰۰۱	۱۴۷۱/۱۰
atlas-based	هیپوکامپ راست	۰/۷۵	۰/۰۱۲	۱۱۹۶/۷۷	۰/۶۳	۰/۰۵۰	۲۲۷۸/۹۴	۰/۷۲	<۰/۰۰۱	۲۰۱۱/۶۶
	هیپوکامپ چپ	۰/۷۷	۰/۰۰۹	۱۳۹۱/۸۱	۰/۶۴	۰/۰۴۰	۱۳۹۸/۳۲	۰/۶۶	۰/۰۰۱	۱۶۳۴/۱۸

جدول شماره ٤. محاسبه ICC بین هر یک از سه روش Freesurfer، FSL و atlase-based با روش ترسیم دستی در گروه کنترل و بیمار

روش	ناحیه	ICC		آماره آزمون		P	
		گروه کنترل	گروه بیمار	گروه کنترل	گروه بیمار	گروه کنترل	گروه بیمار
Freesurfer	هیپوکامپ راست	۰/۹۰	۰/۸۲	۱۸/۲۱	۹/۹۷	<۰/۰۰۱	۰/۰۰۱
	هیپوکامپ چپ	۰/۸۷	۰/۸۱	۱۴/۸۰	۹/۳۳	<۰/۰۰۱	۰/۰۰۱
FSL	هیپوکامپ راست	۰/۷۴	۰/۷۲	۶/۷۰	۶/۰۸	۰/۰۰۵	۰/۰۰۶
	هیپوکامپ چپ	۰/۸۷	۰/۸۱	۱۴/۸۰	۹/۳۳	<۰/۰۰۱	۰/۰۰۱
atlas-based	هیپوکامپ راست	۰/۷۴	۰/۵۹	۶/۹۳	۳/۸۴	۰/۰۰۴	۰/۰۲۹
	هیپوکامپ چپ	۰/۷۷	۰/۶۲	۷/۸۱	۴/۲۸	۰/۰۰۳	۰/۰۲۱

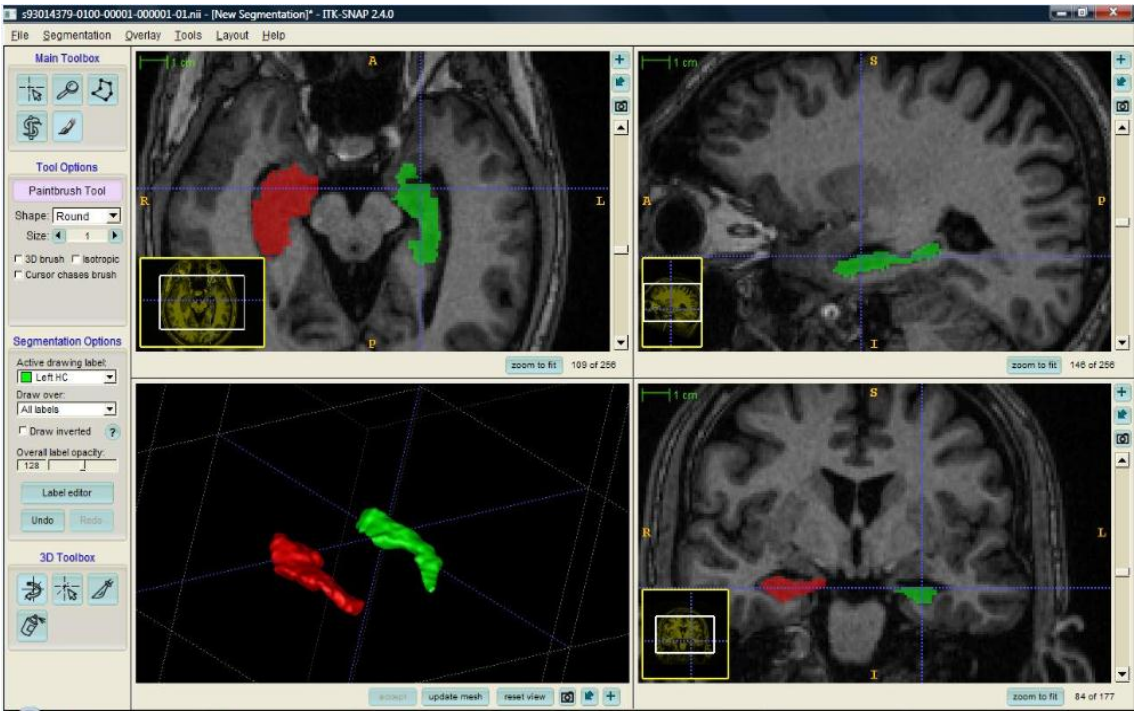

شکل شماره ۱. نحوه اندازه گیری دستی مرزهای هیپوکامپ در نرم افزار ITK-Snap مربوط به روش ترسیم دستی

[Downloaded from sjimu.medilam.ac.ir on 2024-04-19]

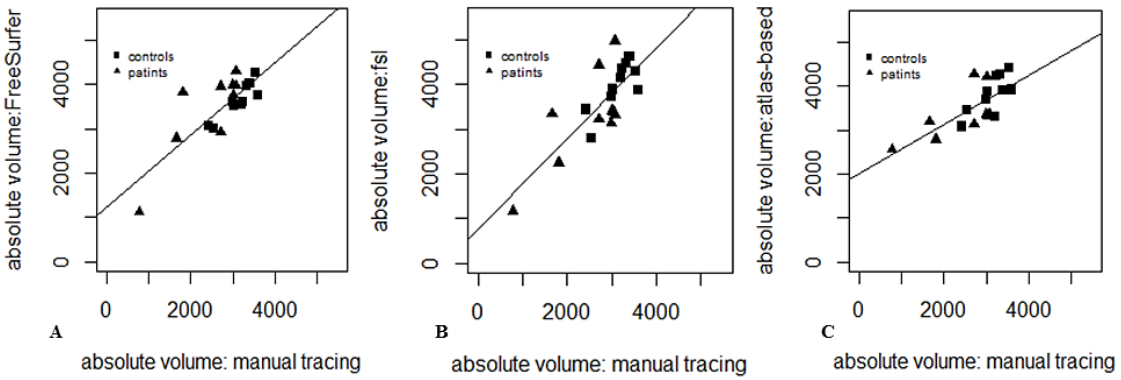

شکل شماره ۲. نمودار پراکنش روش دستی برای هیپوکامپ راست در تمام افراد(کنترل و بیمار). A) نرم‌افزار Freesurfer، B) نرم افزار FSL و C) روش atlas-based. نماد مربع در عکس ها نمایانگر گروه کنترل و نماد مثلث نمایانگر گروه بیمار است. مقادیر حجم حاصل از روش ترسیم دستی بر روی محور افقی و مقادیر حجم حاصل از روش های اتوماتیک بر روی محور عمودی نمایش داده شده است. حجم ها بر اساس واحد میلی‌متر مکعب(mm^3) است.

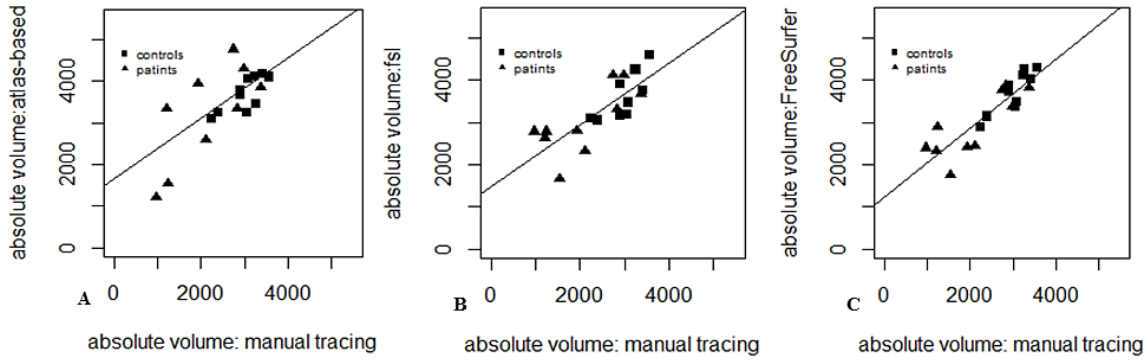

شکل شماره ۳. نمودار پراکنش روش ترسیم دستی برای هیپوکامپ چپ در تمام افراد(کنترل و بیمار). A) نرم افزار Freesurfer، B) نرم‌افزار FSL و C) روش atlas-based. نماد مربع در عکس ها نمایانگر گروه کنترل و نماد مثلث نمایانگر گروه بیمار است. مقادیر حجم حاصل از روش ترسیم دستی بر روی محور افقی و مقادیر حجم حاصل از روش های اتوماتیک بر روی محور عمودی نمایش داده شده است. حجم ها بر اساس واحد میلی متر مکعب(mm^3) است.

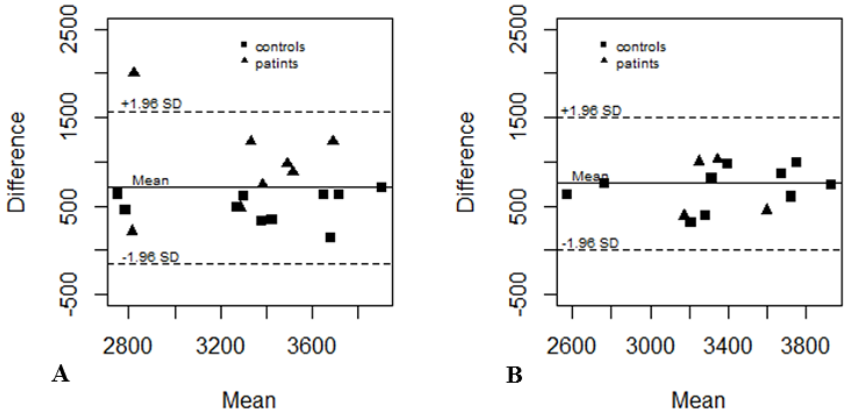

شکل شماره ٤. نمودار Bland-Altman برای نرم افزار Freesurfer در همه افراد(کنترل و بیمار). A) هیپوکامپ راست و B) هیپوکامپ چپ. مربع نمایانگر گروه کنترل و مثلث نشان دهنده گروه بیمار است. میانگین مقادیر حجم های اندازه گیری شده توسط روش اتوماتیک(Freesurfer) و روش ترسیم دستی بر روی محور افقی و اختلاف حجم مطلق(absolute) بین دو روش اندازه گیری فوق، نیز بر روی محور عمودی نشان داده شده است. حجم ها بر اساس واحد میلی متر مکعب(mm^3) است.

[Downloaded from sjimu.medilam.ac.ir on 2024-04-19]

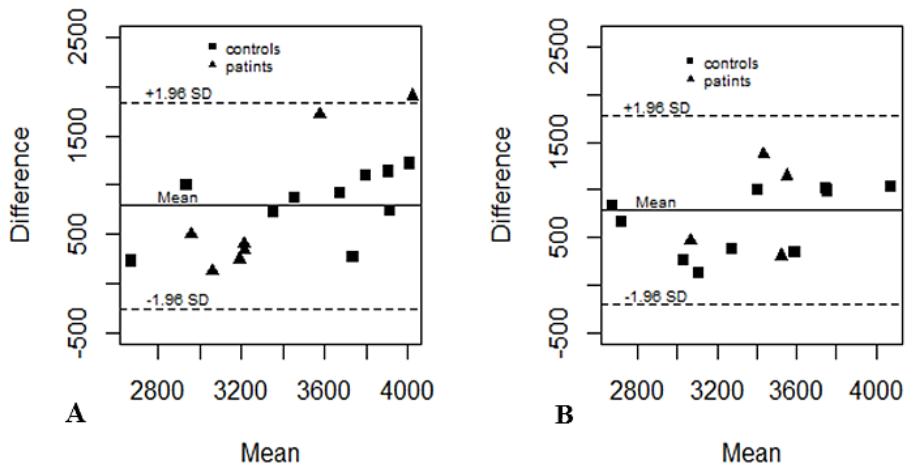

شکل شماره ۵. نمودار Bland-Altman برای نرم افزار FSL در همه افراد(کنترل و بیمار). A) هیپوکامپ راست و B) هیپوکامپ چپ. مربع نمایانگر گروه کنترل و مثلث نشان دهنده گروه بیمار است. میانگین مقادیر حجم های اندازه گیری شده توسط روش اتوماتیک(FSL) و روش ترسیم دستی بر روی محور افقی و اختلاف حجم مطلق(absolute) بین دو روش اندازه گیری فوق، نیز بر روی محور عمودی نشان داده شده است. حجم ها بر اساس واحد میلی متر مکعب(mm^3) است.

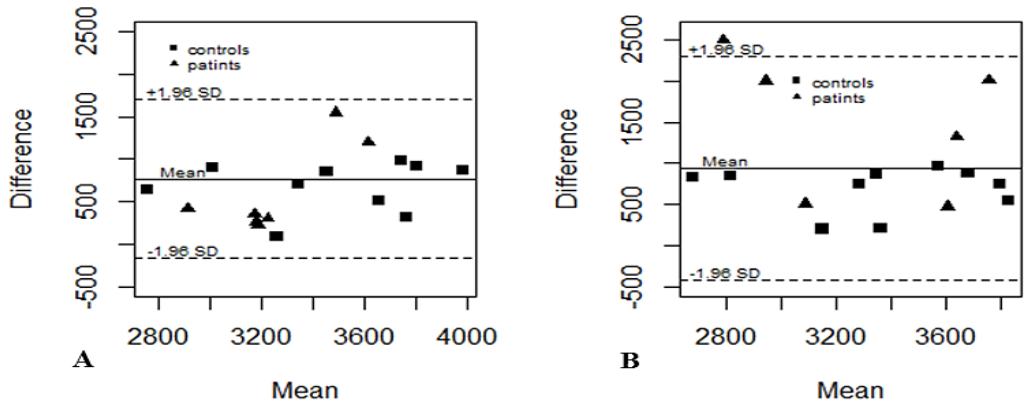

شکل شماره ٦. نمودار Bland-Altman به روش atlas-based در همه افراد(کنترل و بیمار). A) هیپوکامپ راست و B) هیپوکامپ چپ. مربع نمایانگر گروه کنترل و مثلث نشان دهنده گروه بیمار است. میانگین مقادیر حجم های اندازه گیری شده توسط روش اتوماتیک(atlas-based) و روش ترسیم دستی بر روی محور افقی و اختلاف حجم مطلق(absolute) بین دو روش اندازه گیری فوق، نیز بر روی محور عمودی نشان داده شده است. حجم ها بر اساس واحد میلی متر مکعب(mm^3) است.

بحث و نتیجه‌گیری

نتایج مطالعه حاضر نشان داد که حجم هیپوکامپ محاسبه شده توسط روش های اتوماتیک همبستگی معنی داری با روش ترسیم دستی دارند. در مقایسه با مطالعات مشابه صورت گرفته یافته های نسبتاً مشابهی حاصل شد البته با این تفاوت که ضریب همبستگی نرم افزار FSL در مقایسه با نتایج حاصل از سایر مطالعات صورت گرفته متفاوت بود و مقادیر بیشتری را نشان داد. در مطالعه ای که توسط Morey و همکاران در سال ۲۰۰۹ بر روی حجم هیپوکامپ ۲۰ فرد نرمال توسط نرم افزارهای Freesurfer و FSL و روش ترسیم دستی صورت گرفت، گزارش شد که حجم هیپوکامپ در هر دو روش اتوماتیک ذکر شده، مقادیر بزرگ تری را نسبت به روش دستی برآورد می‌کند. ضریب همبستگی محاسبه شده در مطالعه این افراد برای نرم افزار Freesurfer برابر ۰/۸۲ و برای نرم افزار FSL برابر ۰/۶۶ بود و یکی از معایب کار این محققین این بود که مقادیر حجم هیپوکامپ راست و

[Downloaded from sjimu.medilam.ac.ir on 2024-04-19]

چپ مستقل در نظر گرفته شده بود و تنها یک ضریب همبستگی برای هر دو هیپوکامپ راست و چپ گزارش شده بود(۲۹). در مطالعه Tea و همکاران(۲۰۰۸) که با استفاده از دو روش حجم سنجی اتوماتیک Freesurfer و IBASPM و روش ترسیم دستی بر روی دو گروه کنترل و بیمار مبتلا به اختلال افسرده کننده مزمن صورت گرفت، ضریب همبستگی حجم هیپوکامپ برای نرم افزار Freesurfer برای هیپوکامپ راست برابر ۰/۷۴۹ (P<0.000001) و برای هیپوکامپ چپ برابر ۰/۷۴۳ (P<0.000001) بود. نتایج کار این محققین با نتایج مطالعه حاضر از آن جهت که هر دو روش اتوماتیک مورد بررسی مقدار حجم هیپوکامپ را بیش برآورد می کردند، هم خوانی دارد(۴).

Sanchez و همکاران(۲۰۱۰) حجم هیپوکامپ را در افراد سالم و بیماران مبتلا به نقص شناختی ملایم توسط نرم افزار Freesurfer و روش ترسیم دستی مورد بررسی قرار دادند و مشاهده کردند که ضریب همبستگی پیرسون برای تمامی افراد به ترتیب برای هیپوکامپ چپ و راست برابر ۰/۸۵ و ۰/۸۴ است که با نتایج مطالعه حاضر هم خوانی دارد(۲۷). در مطالعه ما از مقادیر مطلق حجم استفاده شد و حجم های به دست آمده نرمالیزه نشدند که ما برای بررسی دقیق تر میزان توافق میان روش های حجم سنجی از آزمون ICC استفاده کردیم. در مطالعه حاضر، ضریب ICC محاسبه شده بین روش های حجم سنجی اتوماتیک Freesurfer، FSL و روش atlas-based و روش ترسیم دستی در تمامی افراد(کنترل و بیمار) به ترتیب برای هیپوکامپ راست برابر ۰/۸۰، ۰/۷۷ و ۰/۷۰ و برای هیپوکامپ چپ به ترتیب برابر ۰/۸۷، ۰/۷۸ و ۰/۶۶ (P<0.001) بود. در مطالعه Tae و همکاران ضریب ICC گزارش شده بین روش دستی و Freesurfer به ترتیب برای هیپوکامپ چپ و راست برابر ۰/۸۴۶ و ۰/۸۴۸ گزارش شد که با نتایج ما هم خوانی دارد(۴). ضرایب ICC گزارش شده در مطالعه Shen و همکاران برای نرم افزار Freesurfer به ترتیب برای هیپوکامپ راست و چپ برابر ۰/۸۴۶، ۰/۸۳۸ (P<0.001) گزارش شد(۳). هم چنین ضرایب ICC گزارش شده برای نرم افزار Freesurfer در مطالعه Doring و همکاران به ترتیب برای هیپوکامپ راست و چپ برابر ۰/۸۴۶ و ۰/۸۵۶ و برای نرم افزار FSL به ترتیب برای هیپوکامپ راست و چپ برابر ۰/۷۴۶ و ۰/۶۴۵ (P<0.001) گزارش شد که با نتایج ما مغایرت دارند(۳۲). وجود تفاوت میان یافته های مطالعه حاضر می تواند به علت تفاوت حجم نمونه، استفاده از نرم افزارها با ورژن های متفاوت و هم چنین استفاده از پروتکل های متفاوت جهت تعیین مرزهای آناتومیک هیپوکامپ باشد. یافته های حاصل از منحنی Bland-Altman در مطالعه حاضر نشان داد که هر سه روش اتوماتیک به‌طور سیستماتیک مقادیر حجم بزرگ تری را نسبت به روش ترسیم دستی ایجاد می کنند که با یافته های حاصل از مطالعات صورت گرفته مانند مطالعه Cherbuin(۲۰۰۹)، Doring(۲۰۱۱) و Morey(۲۰۰۹) مطابقت دارد(۲۸،۲۹،۳۲). هم چنین حجم های هیپوکامپ محاسبه شده توسط Freesurfer به طور میانگین حدود ۲۵ درصد بزرگ تر از حجم های به دست آمده با استفاده از روش ترسیم دستی بودند که این نتایج با یافته های از مطالعه Tea و Cherbuin هم خوانی دارد(۴،۲۸)، اما نتایج ما با نتایج حاصل از مطالعه Sanchez(۲۰۱۰) که در آن نتایج نرم افزار Freesurfer با روش ترسیم دستی توافق نداشت، متفاوت است(۲۷).

به طور کلی، یافته های مطالعه حاضر نشان داد که مقادیر مطلق حاصل از روش های حجم سنجی اتوماتیک به طور قابل توجهی از ترسیم دستی متفاوت است و به طور معنی داری مقادیر بزرگ تری را ایجاد می کنند. در این مطالعه intra-rater reliability (قابلیت اطمینان درون ارزیابی) مطلوبی حاصل شد و حجم های به دست آمده با استفاده از روش های اتوماتیک توافق نسبتاً خوبی با روش حجم سنجی دستی نشان دادند، اما میانگین حجمی هر دو هیپوکامپ اندازه گیری شده توسط روش های اتوماتیک به طور معنی داری بزرگ تر از مقادیر حاصل از روش دستی بود. یافته های حاصل از نمودار Bland-Altman نشان داد که هر سه روش اتوماتیک به طور سیستماتیک مقادیر حجم بزرگ تری را نسبت به روش ترسیم دستی ایجاد می کنند. هم چنین در بین

[Downloaded from sjimu.medilam.ac.ir on 2024-04-19]

سه روش حجم سنجی اتوماتیک، نتایج حاصل از نرم افزار Freesurfer توافق بهتری را نسبت به دیگر نرم افزارها هم در گروه کنترل و هم در گروه بیمار نشان داد که می تواند نویدی برای بررسی وضعیت ساختاری و مورفولوژیک بیماران و تعیین پیش آگهی سیر بیماری آنان باشد، بنا بر این پیشنهاد می شود که این نرم افزار به عنوان یک ابزار روتین بر روی سیستم های MRI جهت بررسی های دقیق تر بیماران نصب و راه اندازی گردد. یکی از مهم ترین محدودیت های این مطالـــعه کم بودن حجم نمونه و هم چنین بررسی تنها یک ناحیه آناتومیک(فقط هیپوکامپ) بود که پیشنهاد می شود مطالعات مشابه بر روی حجم وسیع تری از بیماران مبتلا به صرع و دیگر بیماران صورت گیرد.

سپاسگزاری

از معاونت محترم پژوهشی دانشگاه علوم پزشکی شهید بهشتی، جهت حمایت های مالی و هم چنین کارکنان مرکز تصویربرداری حقیقت جهت فراهم نمودن شرایط انجام این طرح قدردانی می شود.

[Downloaded from sjimu.medilam.ac.ir on 2024-04-19]

References

1.Giorgio A, Stefano N. Clinical use of brain volumetry. J Magn Reson Imaging 2013; 37:1-14.

2.Klauschen F, Goldman A, Barra V, Meyer- Lindenberg A, Lundervold A. Evaluation of automated brain MR image segmentation and volumetry methods. Hum Brain Mapp 2009; 30:1310-27.

3.Shen L, Saykin AJ, Kim S, Firpi HA, West JD, Risacher SL, et al. Comparison of manual and automated determination of hippocampal volumes in MCI and early AD. Brain Imaging Behav 2010; 4:86-95.

4.Tae WS, Kim SS, Lee KU, Nam EC, Kim KW. Validation of hippocampal volumes measured using a manual method and two automated methods (FreeSurfer and IBASPM) in chronic major depressive disorder. Neuroradiology 2008; 50:569-81.

5.Oscarberman M, Song J. Brain volumetric measures in alcoholics: a comparison of two segmentation methods. Neuropsychiatr Dis Treat 2011; 7:65-75.

6.Bresser J, Portegies MP, Leemans A, Biessels GJ, Kappelle LJ, Viergever MA. A comparison of MR based segmentation methods for measuring brain atrophy progression. Neuroimage 2011; 54:760-8.

7.Mumoli L, Labate A, Vasta R, Cherubini A, Ferlazzo E, Aguglia U, et al. Detection of hippocampal atrophy in patients with temporal lobe epilepsy: a 3-Tesla MRI shape. Epilepsy Behav 2013; 28:489-93.

8.Hogan RE, Mark KE, Wang L, Joshi S, Miller MI, Bucholz RD. Mesial Temporal Sclerosis and Temporal Lobe Epilepsy: MR Imaging Deformation-based Segmentation of the Hippocampus in Five Patients. Radiology 2000; 216:291-7.

9.Mueller SG, Laxer KD, Cashdollar N, Buckley S, Paul C, Weiner MW. Voxel- based Optimized Morphometry (VBM) of Gray and White Matter in Temporal Lobe Epilepsy (TLE) with and without Mesial Temporal Sclerosis. Epilepsia 2006; 47:900-7.

10.Lucarelli RT, Peshock RM, Coll R, Hulsey K, Ayers C, Whittemore AR, et al. MR imaging of hippocampal asymmetry at 3T in a multiethnic, population-based sample: results from the Dallas Heart Study. AJNR Am J Neuroradiol 2013; 34:752-7.

11.Keller SS, Wieshmann UC, Mackay CE, Denby CE, Webb J, Roberts N. Voxel based morphometry of grey matter abnormalities in patients with medically intractable temporal lobe epilepsy: effects of side of seizure onset and epilepsy duration. J Neurol Neurosurg Psychiatry 2002; 73:648-55.

12.Quirico T, Meira ID, Gomes AC, Pereira VC, Pinto M, Monteiro M, et al. Resection of the epileptogenic lesion abolishes seizures and reduces inflammatory cytokines of patients with temporal lobe epilepsy. J Neuroimmunol 2013; 254:125-30.

13.Scorzin JE, Kaaden S, Quesada CM, Müller CA, Fimmers R, Urbach H, et al. Volume determination of amygdala and hippocampus at 1.5 and 3.0 T MRI in temporal lobe epilepsy. Epilepsy Res 2008; 82:29-37.

14.Lopez ML, Martinez LM, Favila R, Roldan VE. Secondary MRI-findings, volumetric and spectroscopic measurements in mesial temporal sclerosis. Swiss Med Wkly 2012; 142:13549.

15.Bote RP, Blázquez LL, Fernández MA, Alonso NL, Muñoz A, Felipe J. Hippocampal sclerosis histopathology substrate and magnetic resonance imaging. Semin Ultrasound CT MR 2008; 29: 2-14.

16.Kuwabara T, Hasegawa D, Kobayashi M, Fujita M, Orima H. Clinical magnetic resonance volumetry of the hippocampus in 58 epileptic dogs. Vet Radiol Ultrasound 2010; 51:485-90.

17.Kim H, Chupin M, Colliot O, Bernhardt BC, Bernasconi N, Bernasconi A. Automatic hippocampal segmentation in temporal lobe epilepsy: impact of developmental abnormalities. Neuroimage 2012; 59:3178-86.

18.Camacho DL, Castillo M. MR imaging of temporal lobe epilepsy. Semin Ultrasound CT MR 2007; 28: 424-36.

19.Geuze E, Vermetten E, Bremner J. MR-based in vivo hippocampal volumetrics: 1. Review of methodologies currently employed. Mol Psychiatry 2005; 10:147-59.

20.Hammers A, Heckemann R, Koepp MJ, Duncan JS, Hajnal JV, Rueckert D, et al. Automatic detection and quantification of hippocampal atrophy on MRI in temporal

[Downloaded from sjimu.medilam.ac.ir on 2024-04-19]

lobe epilepsy: a proof-of-principle study. Neuroimage 2007; 36:38-47.
21.Mechanic HD, Korczykowski M, Yushkevich PA, Lawler K, Pluta J, Glynn S, et al. Hippocampal volumetry and functional MRI of memory in temporal lobe epilepsy. Epilepsy Behav 2009; 16:128-38.
22.Farid N, Girard HM, Kemmotsu N, Smith ME, Magda SW, Lim WY, et al. Temporal lobe epilepsy: quantitative MR volumetry in detection of hippocampal atrophy. Radiology 2012; 264:542-50.
23.Clusmann H. Predictors, procedures, and perspective for temporal lobe epilepsy surgery. Semin Ultrasound CT MR 2008; 29: 60-70.
24.Pardoe HR, Pell GS, Abbott DF, Jackson GD. Hippocampal volume assessment in temporal lobe epilepsy: how good is automated segmentation? Epilepsia 2009; 50:2586-92.
25.Siadat MR, Soltanianzadeh H, Elisevich KV. Knowledge-based localization of hippocampus in human brain MRI. Comput Biol Med 2007; 37:1342-60.
26.Kennedy KM, Erickson KI, Rodrigue KM, Voss MW, Colcombe SJ, Kramer AF, et al. Age related differences in regional brain volumes a comparison of optimized voxel-based morphometry to manual volumetry. Neurobiol Aging 2009; 30:1657-76.
27.Sanchez BG, Gomez AB, Sainz A, Vives Y, Delfino M, Pena CJ. Manual validation of free surfers automated hippocampal segmentation in normal aging, mild cognitive impairment, and Alzheimer disease subjects. Psychiatry Res 2010;181:219-25.
28.Cherbuin N, Anstey KJ, Réglade MC, Sachdev PS. In vivo hippocampal measurement and memory: a comparison of manual tracing and automated segmentation in a large community-based sample. PLoS One 2009; 4:5265.
29.Morey RA, Petty CM, Xu Y, Hayes JP, Wagner HR, Lewis DV, et al. A comparison of automated segmentation and manual tracing for quantifying hippocampal and amygdala volumes. Neuroimage 2009; 45:855-66.
30.Bergouignan L, Chupin M, Czechowska Y, Kinkingnehun S, Lemogne C, Bastard G, et al. Can voxel based morphometry, manual segmentation and automated segmentation equally detect hippocampal volume differences in acute depression? Neuroimage 2009; 45:29-37.
31.Dewey J, Hana G, Russell T, Price J, Caffrey D, Harezlak J, et al. Reliability and validity of MRI-based automated volumetry software relative to auto-assisted manual measurement of subcortical structures in HIV-infected patients from a multisite study. Neuroimage 2010; 51:1334-44.
32.Doring TM, Kubo TT, Cruz LC, Juruena MF, Fainberg J, Domingues RC, et al. Evaluation of hippocampal volume based on MR imaging in patients with bipolar affective disorder applying manual and automatic segmentation techniques. J Mag Res Imaging 2011; 33:565-72.
33.Uchida RR, Delben CM, Araújo D, Busatto FG, Duran FL, Crippa JA, et al. Correlation between voxel based morphometry and manual volumetry in magnetic resonance images of the human brain. An Acad Bras Cie2008; 80:149-56.
34.Mevel K, Desgranges B, Baron JC, Landeau B, Sayette LV, Viader F, et al. Which SPM method should be used to extract hippocampal measures in early Alzheimer's disease? J Neuroimag 2011; 21:310-6.
35.Deichmann R, Good C, Josephs O, Ashburner J, Turner R. Optimization of 3-D MP-RAGE sequences for structural brain imaging. Neuroimage 2000; 12:112-27.
36.Howarth C, Hutton C, Deichmann R. Improvement of the image quality of T1-weighted anatomical brain scans. Neuroimag 2006; 29:930-7.
37.Goto M, Miyati T, Abe O, Takao H, Kurosu T, Hayashi N, et al. Repeatability of measured brain volume by atlas-based method using T1-weighted image. J Dig Imag 2012; 25:173-8.
38.Gonoi W, Abe O, Yamasue H, Yamada H, Masutani Y, Takao H, et al. Age-related changes in regional brain volume evaluated by atlas-based method. Neuroradiology 2010; 52:865-73.
39.Whitwell JL. Voxel-based morphometry: an automated technique for assessing structural changes in the brain. J Neurosci 2009; 29:9661-4.
40.Fischl B. Freesurfer. Neuroimage 2012; 62:774-81.
41.Hosseini MP, Nazemzadeh MR, Pompili D, Soltanianzadeh H, editors. Statistical

[Downloaded from sjimu.medilam.ac.ir on 2024-04-19]

validation of automatic methods for hippocampus segmentation in MR images of epileptic patients. Conf Proc IEEE Eng Med Biol Soc 2014; 2014: 4707-10.
42.Jenkinson M, Beckmann CF, Behrens TE, Woolrich MW, Smith SM. FSL. Neuroimage 2012; 62:782-90.
43.Matsufuji M, Utsunomiya H, Inoue T, Yasumoto S, Takashima S, Mitsudome A. Magnetic resonance imaging volumetry and clinical analysis of epilepsy patients with unilateral hippocampal abnormality. Pediatr Int 2012; 54:19-26.

[Downloaded from sjimu.medilam.ac.ir on 2024-04-19]

Assessment of Degree of Agreement between Automated and Manual Volumetry for Quantification of Hippocampal Volume on MRI Images of Epileptic Patients

Hajiabadian M[1], Faeghi F[2], Rostamzadeh A[3], Motamedi M[4], Bahramimotlagh H[5], Kaffashian M[6], Bakhshandepour Gh[7]*

(Received: February 28, 2015 Accepted: May 30, 2015)

Abstract

Introduction: localizing of the epileptogenic zone is a key step in the preoperative assessment of patients with medically refractory medial temporal lobe epilepsy (mTLE). Quantitative measurement of hippocampal volume (HV) using a standard method of manual tracing is very time consuming, difficult and operator-dependent; that is why several automated hippocampal volumetric methods are used. The purpose of this study was to assess the degree of agreement between the automated hippocampal volumetric methods and measurements obtained from standard method (manually) in mTLE patients.

Materials & methods: This study was performed in10 patients with mTLE, and 10 healthy controls participated. For each case, the right and left hippocampal volumes were measured using manual tracing method and three automated hippocampal volumetric methods include FSL, FreeSurfer and atlas-based. Degree of agreement between these methods was analyzed using statistical tests of the Pearson correlation coefficient and the Intra-class Correlation Coefficient (ICC).

Findings: The Pearson correlation coefficients of HV between the manual tracing and FreeSurfer methods were 0.80(right) and 0.88(left), between the manual tracing and FSL methods were 0.80(right) and 0.79(left), and between the manual tracing and atlas-based methods were 0.72(right) and 0.66(left). The ICCs of HV between the manual tracing and FreeSurfer methods were 0.80(right) and 0.87(left), between the manual tracing and FSL methods were 0.77(right) and 0.78(left), and between the manual tracing and atlas-based methods were 0.70(right) and 0.66(left).

Discussion & Conclusion: Findings of this study showed that automated methods could be valuable tools for the evaluation of epileptic patients and preoperative assessment.

Keywords: Magnetic resonance imaging, Manual volumetry, Automated volumetry, Hippocampus

1.Dept of Medical Imaging, Faculty of Allied Medical Sciences, Shahid Beheshti University of Medical Sciences, Tehran, Iran.
2.Dept of Radiology Technology, Faculty of Allied Medical Sciences, Shahid Beheshti University of Medical Sciences, Tehran, Iran.
3.Dept of Anatomy and Neuroscience, Faculty of Medicine, Shahrekord University of Medical Sciences, Shahrekord, Iran.
4.Dept of Neurology, Faculty of Medicine, Tehran University of Medical Sciences, Tehran, Iran.
5.Depat of Radiology, Faculty of Medicine, Tehran University of Medical Sciences, Tehran, Iran.
6.Department of Physiology, Faculty of Medicine, Ilam University of Medical Sciences, Ilam, Iran.
7.Imaging Center, Imam Hossein Hospital, Shahid Beheshti University of Medical Sciences, Tehran, Iran.
** Correspondin author Email: f_faeghi@sbmu.ac.ir*

Scientific Journal of Ilam University of Medical Sciences

[Downloaded from sjimu.medilam.ac.ir on 2024-04-19]