

## بررسی اثر التیام بخشی عصاره هیدروالکلی گیاه تشنه داری (Scrophularia striata)

## بر روی زخم باز پوستی خرگوش

بهناز شوهانی<sup>1\*</sup>، علی اصغر همتی<sup>2</sup>، مهین طاهری مقدم<sup>3</sup>

1) گروه بافت شناسی، دانشکده پزشکی، دانشگاه علوم پزشکی ایلام

2) گروه فارماکولوژی، دانشکده داروسازی، دانشگاه علوم پزشکی بندی شاپور اهواز

3) گروه پاتولوژی، دانشکده پزشکی، دانشگاه علوم پزشکی بندی شاپور اهواز

تاریخ پذیرش: 88/11/10

تاریخ دریافت: 88/3/1

## چکیده

**مقدمه:** گیاه تشنه داری که در مناطقی از استان ایلام می روید سالهاست که به صورت تجربی در درمان بیماری های مختلف از جمله کمک به بهبود زخم به کار می رود با این وجود مطالعه زیادی روی آن صورت نگرفته است. به همین منظور در این پژوهش اثر عصاره هیدروالکلی این گیاه بر روی ترمیم زخم پوستی بررسی شده است.

**مواد و روش ها:** پس از جمع آوری و خشک نمودن قسمت های مختلف گیاه، عصاره هیدروالکلی آن به روش خیساندن تهیه و تغلیظ گردید. برای مطالعه از 36 راس خرگوش نیوزلندی نر و ماده در محدوده وزنی 2/06-1/200 کیلوگرم استفاده شد. طبق روش CROSS و همکاران زخم هایی به ابعاد 2x2 سانتی متر بر روی پوست پهلوی خرگوش ها ایجاد گردید و سپس به شش گروه شش تایی تقسیم گردیدند: گروه اول به عنوان شاهد بدون درمان نگهداری شد، در گروه دوم از اسرین (شاهد منفی)، گروه سوم از پماد فنی توئین 1 درصد (شاهد مثبت) و در سه گروه دیگر از پمادهای ساخته شده از گیاه تشنه داری با غلظت های 2 درصد، 5 درصد و 10 درصد وزنی - وزنی در پایه اسرین دوبار در روز استفاده گردید. برای بررسی روند ترمیم زخم ها هر روز کناره های زخم اندازه گیری گردید و درصد بهبودی زخم گروه های مختلف طی تمام روزهای درمان بر اساس آزمون one way ANOVA و Tukey با یکدیگر مقایسه شدند. به منظور مطالعات بافت شناسی، در روزهای هفتم و پایان درمان هر گروه نمونه هایی از ضخامت کامل زخم ها برداشته شد.

**یافته های پژوهش:** در بررسی انجام شده متوسط زمان ترمیم کامل زخم در گروه های بدون درمان و درمان شده با اسرین 21 روز، با پماد فنی توئین 1 درصد، 16 روز و با پمادهای 2 درصد، 5 درصد و 10 درصد گیاه تشنه داری به ترتیب 18، 17 و 16 روز بود. در بررسی بافت شناسی نیز علائم بهبود و تکامل بافت پوست در درمان با عصاره تشنه داری کامل تر بوده است.

**بحث و نتیجه گیری:** تمامی گروه های درمانی اختلاف معنی دار آماری ( $P < 0/05$ ) با گروه های دریافت کننده اسرین و گروه شاهد داشتند اما نتایج آماری و بافت شناسی نشان می دهد که پماد تشنه داری 10 درصد نسبت به بقیه گروه ها بهترین اثر را در ترمیم زخم پوستی خرگوش داشته است. با توجه به مطالعات میکروسکوپی و ماکروسکوپی احتمال می رود مشخص گردد که اجزاء موثر گیاه تشنه داری موجب تحریک ساخت کلاژن و انقباض سریعتر زخم، رگ زایی، اتساع عروقی و همچنین کاهش التهاب، خونریزی و ادم زخم می شود.

**واژه های کلیدی:** التیام زخم، عصاره هیدروالکلی، گیاه تشنه داری، پوست، خرگوش

\*نویسنده مسئول: گروه بافت شناسی، دانشکده پزشکی، دانشگاه علوم پزشکی ایلام

Email: [shohanibeh@yahoo.com](mailto:shohanibeh@yahoo.com)

## مقدمه

التیام یا ترمیم زخم یک فرایند بهبودی است که به دنبال ضایعه پوست و سایر نسوج ایجاد می شود، (1). یکی از اهداف علم پزشکی، ترمیم زخم در زمان کوتاه تر و با عوارض جانبی کمتر است. کوتاه کردن زمان بهبود زخم به دلیل کم کردن احتمال عفونت و یا عوارض زخم و کاهش هزینه ها از اهمیت به سزایی برخوردار می باشد. (2)

داروهای گیاهی (به دانه، شیرین بیان، بابونه...) و شیمیایی (اکسیددوژنگ، دکسپانتنول، فنی توئین...) فراوانی جهت ترمیم زخم به کار برده می شود.

گل سازویی یا اسکروفولاریا استریاتا با نام محلی تشنه داری گیاهی است خودرو، چند ساله و از تیره گل میمون که در استان ایلام و مناطقی از استان خوزستان رشد می کند. (4)

ترکیبات شیمیایی این گیاه شناسایی نشده اما مردم ساکن استان ایلام سالهاست که به صورت تجربی از این گیاه به صورت مختلف از قبیل جوشانده خوراکی، بخور و ضماد در درمان بیماری های متفاوت از جمله التهاب و عفونت چشم و گوش، سوختگی های پوستی، زخم های عفونی، اپی زیاتومی، درد و اختلالات گوارشی، سرماخوردگی، هموروئید، کورک و... استفاده می کنند، (5). لذا با توجه به مصرف فراوان این گیاه در استان ایلام، اثر آن بر روند التیام زخم باز پوستی خرگوش طی مطالعه ای تجربی در سال 1386 در مرکز تحقیقات و نگهداری حیوانات آزمایشگاهی دانشگاه علوم پزشکی جندی شاپور اهواز بررسی شده است تا با ارائه نتایج آن به مراکز دارویی معتبر، زمینه تحقیقات وسیع تر این گیاه فراهم شده و نهایتاً فرم دارویی موثر آن در دسترس عموم قرار بگیرد.

## مواد و روش ها

### 1) تهیه گیاه:

گیاه تشنه داری در فصل بهار از دامنه کوه های استان ایلام (زاگرس) جمع آوری و در سایه خشک شد. این گیاه توسط کارشناسان دانشکده کشاورزی دانشگاه چمران اهواز و مرکز تحقیقات کشاورزی جهاد کشاورزی استان خوزستان شناسایی شد.

### 2) تهیه عصاره و پماد:

برای استخراج مواد موثر از روش خیساندن استفاده شد. به 200 گرم از گیاه پودر شده، 1000 میلی لیتر الکل 70 درصد اضافه و به مدت 3 روز نگهداری گردید، سپس عصاره به کمک کاغذ صافی و قیف جدا و توسط دستگاه تقطیر در خلاء تا حد امکان تغلیظ شد، پس از تعیین چگالی عصاره تغلیظ شده، پمادهایی با غلظت های 2 درصد، 5 درصد و 10 درصد وزنی - وزنی در پایه اسرین (ساخت انستیتو پاستور ایران)، تهیه گردید. (6،7)

### 3) حیوانات آزمایشگاهی:

حیوان مورد آزمایش، 36 راس خرگوش نر و ماده نیوزلندی در محدوده وزنی 2/06-1/2 کیلوگرم بوده، که از مرکز تحقیقات، تکثیر و نگهداری حیوانات آزمایشگاهی دانشگاه علوم پزشکی جندی شاپور اهواز تهیه شدند. حیوانات در همین مرکز در قفس های آلومینیومی جداگانه با شرایط 12 ساعت روشنایی، 12 ساعت تاریکی و دمای  $23 \pm 2$  درجه سانتیگراد و رطوبت 45-55 درصد نگهداری شده و با غذای فشرده (ساخت کارخانه شوشتر)، سبزیجات تازه، هویج و آب لوله کشی شهر بدون محدودیت تغذیه شدند. حیوانات به 6 گروه شش تایی: شاهد، گروه اسرین (شاهد منفی)، گروه فنی توئین 1 درصد (شاهد مثبت)، تشنه داری 2 درصد (آزمایش 1)، 5 درصد (آزمایش 2) و 10 درصد (آزمایش 3) تقسیم شدند.

### 4) روش ایجاد زخم و درمان آن

محل ایجاد زخم، طبق روش CROSS و همکارانش (1995)، پهلوی حیوان نزدیک ستون فقرات در نظر گرفته شد، (8). ابتدا موهای محل مورد نظر با قیچی کوتاه و سپس کاملاً تراشیده شدند، پس از آن حیوان در وضعیت خمیده استاندارد قرار داده شده و پس از ضد عفونی محل، در حالی که پوست با کشش ساده، بین انگشتان نگه داشته شده بود، با کمک یک شابلن فلزی، مربعی با ابعاد  $20 \times 20$  mm روی پوست ترسیم گردید. پس از بی حسی موضعی ناحیه ترسیم شده، ضخامت کاملی از پوست تالایه فاشیا با استفاده از چاقوی جراحی برداشته شد، (8،9). بلافاصله پس از ایجاد زخم، محل مورد نظر با سرم فیزیولوژی

شست و شو داده شده و براساس طبقه بندی انجام شده، زخم هر گروه با ماده مورد نظر پانسمان شد. بدین ترتیب که در گروه شاهد منفی از اسرین، در گروه شاهد مثبت از اسرین محتوی فنی توئین 1 درصد (ساخت شرکت دارو پخش)، در گروه های آزمایش نیز به ترتیب غلظت های متفاوت اسرین محتوی عصاره تشنه داری 2 درصد، 5 درصد و 10 درصد استفاده گردید. این کار تا بسته شدن کامل زخم و تشکیل مجدد اپیدرم هر 12 ساعت یک بار ادامه یافت. (۹،۱۰)

علاوه بر این مساحت زخم نیز هر 24 ساعت یک بار تا بهبود کامل زخم اندازه گیری شد. برای این کار، حیوان را در وضعیت خمیده استاندارد قرار داده و با کمک کاغذ شفاف، محیط زخم ترسیم و با استفاده از کاغذ میلی متری مساحت زخم محاسبه شد. خطای اندازه گیری با 3 بار اندازه گیری و به دست آوردن معدل آن ها به حداقل رسید، (۸،۹). وسعت زخم در روز اول به عنوان 100 درصد در نظر گرفته شد و وسعت زخم در روزهای بعد با مساحت آن ها در روز اول مقایسه گردید. (۱۰،۱۱)

به منظور بررسی آماری نتایج، درصد بهبودی زخم گروه های مختلف طی تمام روزهای درمان بر اساس آزمون one way ANOVA و Tukey با یکدیگر مقایسه شدند.

##### 5) مطالعات بافت شناسی:

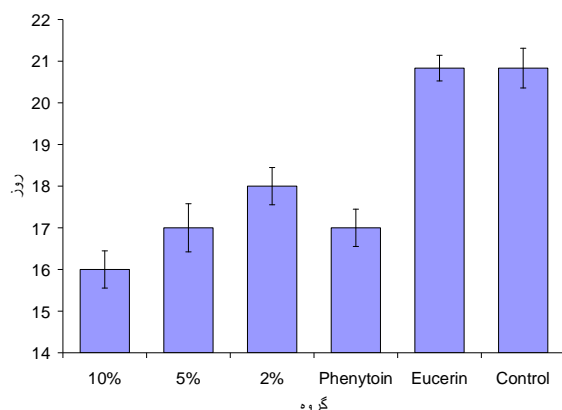
جهت بررسی های بافت شناسی از روش رنگ آمیزی هماتوکسیلین و ائوزین استفاده شد. بدین ترتیب که نمونه هایی از ضخامت کامل پوست در روزهای هفتم و پایان درمان از یک حیوان اضافی که در هر گروه برای مطالعه بافت شناسی در نظر گرفته شده بودند، برداشته شدند، (7). نمونه ها پس از شست و شو

با سرم فیزیولوژی در محلول فرمالین 10 درصد نگهداری و ثابت شده، پس از گذراندن مراحل آب گیری در الکل با غلظت های صعودی 60 تا مطلق، با استفاده از گزیلل شفاف شده و با پارافین قالب گیری شدند. ضخامت های 5 میکرونی از بافت ها تهیه و با روش متداول H&E رنگ آمیزی و در نهایت با میکروسکوپ نوری مطالعه شدند. (۱۲،۱۳)

##### یافته های پژوهشی

در گروه های شاهد و شاهد منفی (دریافت کننده اسرین)، بهبود زخم حیوان 21 روز طول کشید و بین زمان التیام زخم این دو گروه اختلاف آماری معنی دار وجود نداشت اما این گروه ها با تمامی گروه های تحت درمان اختلاف آماری ( $P < .05$ ) داشتند.

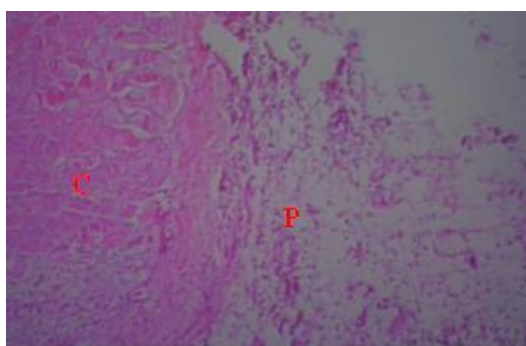
زخم پوستی در خرگوش های درمان شده با پماد فنی توئین 1 درصد، پس از گذشت 17 روز بهبود یافت که از ابتدای درمان با گروه درمان شده با اسرین و شاهد دارای اختلاف آماری معنی دار ( $P < .01$ ) می باشد. بهبود کامل زخم در گروه های آزمایش دریافت کننده عصاره تشنه داری 2 درصد، 5 درصد و 10 درصد به ترتیب در 18، 17 و 16 روز صورت گرفت و هر سه این گروه ها با گروه های شاهد و درمان شده با اسرین اختلاف آماری معنی دار داشتند ( $P < .05$ ). بین گروه درمان شده با عصاره تشنه داری 5 درصد و گروه های فنی توئین 1 درصد و عصاره تشنه داری 2 درصد و 10 درصد اختلاف آماری معنی داری مشاهده نگردید. همچنین زمان التیام در گروه دریافت کننده عصاره تشنه داری 10 درصد با گروه 2 درصد اختلاف آماری معنی دار ( $P < .05$ ) و با گروه های 5 درصد عصاره تشنه داری و فنی توئین 1 درصد اختلاف آماری معنی دار نداشت. (نمودار شماره 1)



نمودار شماره 1. میانگین مدت زمان ترمیم در گروه های مختلف

دیدگی نمی شود، زخم به همراه نکروز مشاهده شده و خونریزی و التهاب در درم مشهود است. (تصویر شماره 1)

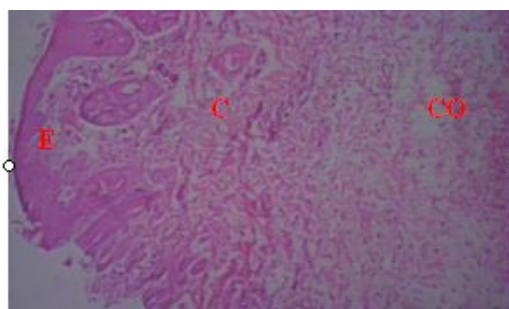
در نتایج به دست آمده از مطالعه بافت شناسی نمونه ها در روز هفتم، در نمونه های پوستی بدون درمان و گروه درمان شده با اسیرین اپیدرم



تصویر شماره 1. نمونه پوست گروه شاهد در روز هفتم درمان (بزرگنمایی  $\times 25$  H&E)  
P: زخم C: پرخونی

نمی شود. در ناحیه درم خونریزی، پرخونی و واکنش التهابی دیده می شود. تکثیر سلول های فیبروبلاست و رسوب کلاژن مشهود است. (تصویر شماره 2)

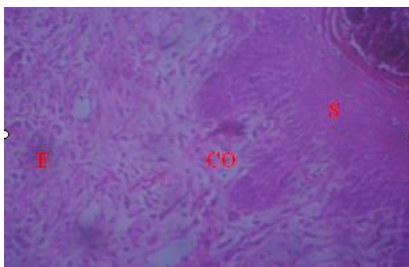
اپیدرم در نمونه های درمان شده با فنی توئین 1 درصد با ضخامت کم تشکیل شده. بافت همبندی زیرین تشکیل شده اما ضامم پوستی در آن دیده



تصویر شماره 2. نمونه پوست گروه فنی توئین 1 درصد در روز هفتم درمان (بزرگنمایی  $\times 25$  H&E)  
E: اپیدرم CO: کلاژن

مشاهده بوده و مقدار کمی التهاب و نکروز دیده می شد. این در حالی است که در نمونه های درمان شده با عصاره 10 درصد تشنه داری علاوه بر تشکیل اپیدرم و درم، سلول های فیبروبلاست و رشته های کلاژن فراوان مشاهده می شود. سلول های التهابی به تعداد کم قابل مشاهده است. (تصویر شماره 3)

تصاویر پوستی درمان شده با عصاره 2 درصد تشنه داری، موید تکثیر سلول های اپیدرمی در کناره زخم به همراه واکنش التهابی و تشکیل مختصر نسج گرانولاسیون و گلبول های قرمز بوده است. در نمونه های پوستی درمان شده با عصاره 5 درصد تشنه داری نیز اپیدرم در حال تشکیل شدن بود، رشته های کلاژن و فیبروبلاست ها در عمق درم قابل



تصویر شماره 3. نمونه پوست گروه تشنه داری 10 درصد در روز هفتم درمان (بزرگنمایی  $\times 40$  H&E) دلمه S:

قابل رویت است. در نمونه های 5 و 10 درصد عصاره تشنه داری اپیدرم به طور کامل تشکیل شده، فولیکول مو و غدد سباسه تکامل یافته، پرخونی و التهاب مشاهده نمی شود. رگ خونی به همراه فیبروبلاست و رشته های کلاژن فراوان در نمونه 10 درصد قابل مشاهده است.

در روز پایان درمان، در نمونه های پوستی گروه درمان نشده و گروه دریافت کننده اسرین با آن که اپیدرم مشاهده می شود اما ضمائم پوستی مشاهده نمی شوند در صورتی که در گروه درمان شده با عصاره تشنه داری 2 درصد، قسمتی از اپیدرم همراه ضمائم پوستی و قسمتی دیگر بدون ضمائم پوستی در درم دیده می شود و قلدری پرخونی در بافت

### بحث و نتیجه گیری

اثر ضد باکتریایی آن که معادل بتادین است پی بردند. (14) در این پژوهش طبق بررسی های انجام شده چنین نتیجه گیری شد که مدت زمان ترمیم زخم در گروه های بدون درمان و دریافت کننده اسرین طولانی تر و در گروه فنی توئین 1 درصد و عصاره تشنه داری 1 درصد از بقیه کوتاه تر بوده و تمامی گروه ها با دو گروه بدون درمان و گروه دریافت کننده اسرین اختلاف آماری معنی دار داشته اند. این اختلاف در تصاویر میکروسکوپی بافت شناسی نیز به وضوح مشخص بود.

با وجود مشابه بودن طول دوره ترمیم با

ترمیم زخم دارای مراحل مختلف التهاب، تکثیر و بازسازی است که هرکدام از این ها خود از مراحل متعدد دیگری تشکیل شده که پاره ای از آن ها باهم تداخل داشته و به راحتی از هم قابل تفکیک نیستند. (3). لذا بهبود کمی و کیفی هرکدام از مراحل می تواند منجر به تسریع ترمیم زخم و کاهش عوارض ناشی از آن شود. پس از بررسی و جستجوهای فراوان در منابع مختلف علمی در رابطه با گیاه تشنه داری و زخم و یا التهاب پوست مطالعه ای یافت نشد. تنها در سال 1383 عباسی و همکاران اثر عصاره تشنه داری را روی باکتری های استاف اورئوس و سودوموناس اسپرژیلوس در محیط آزمایشگاهی بررسی کرده و به

فنی توئین 1 درصد و عصاره تشنه داری 10 درصد، نتایج هیستوپاتولوژی در روز هفتم درمان نشان داد که میزان التهاب و خونریزی در گروه درمان شده با عصاره تشنه داری 10 درصد نسبت به گروه درمان شده با فنی توئین 1 درصد کمتر بوده و تراکم رشته های کلاژن و فیبروبلاست های آن بیشتر بود. در روز پایان درمان نیز رگ زایی و موزایی به وضوح در گروه درمان شده با عصاره تشنه داری 10 درصد نسبت به گروه فنی توئین 1 درصد بیشتر بود.

لذا با جمع بندی اطلاعات فوق، در روز هفتم درمان و همچنین در روز پایان درمان که در چهار گروه فوق اپیدرم تشکیل شده و بافت گرانولاسیون کامل گشته، وجود رسوب بیشتر رشته های کلاژن و تراکم بالاتر فیبروبلاست ها و فولیکول های مو و رگ های خونی در گروه درمان شده با پماد تشنه داری 10 درصد و کمتر بودن طول دوره ترمیم در این گروه در می یابیم که پماد تشنه داری 10 درصد موجب ترمیم سریع تر و بهتر نسبت به دیگر گروه های درمانی شده است.

طبق بررسی های انجام شده توسط محققین مختلف و استخراج مواد متفاوت از دیگر گونه های اسکروفولاریا احتمال می رود که با توجه به مشترک بودن بسیاری از این ترکیبات در گونه های پراکنده در سراسر دنیا، حداقل برخی از این ترکیبات در تشنه داری موجود باشند. لذا ممکن است که موثرتر بودن گیاه تشنه داری در روند ترمیم به خاطر وجود ترکیبات گلیکوزیدی ایریدوئیدی در قسمت های مختلف این گیاه باشد که با مهار تولید پروستاگلاندین  $E_2$ ، اینترلوکین های مختلف ( $IL-1\alpha$  ,  $IL-2$  ,  $IL-4$ )، فاکتور

نکروز دهنده تومورگاما و اینترفرون باعث کاهش ادم و ارتشاح سلولی و کاهش تکثیر لنفوسیت های T می شوند،(۱۵،۱۶). علاوه بر این با افزایش رشد فیبروبلاست ها زمینه را برای ترشح بیشتر کلاژن و در نتیجه ترمیم سریع تر زخم فراهم می نمایند.(17)

علاوه بر این وجود گلیکوترپنوئیدهای متفاوت در دیگر گونه های اسکروفولاریا که باعث کاهش ادم و توقف ارتشاح سلولی می شوند و خاصیت ضد التهابی دارند،(18). و همچنین وجود گلیکوزیدهای فنیل پروپانوئید که مهارکننده فعالیت ماکروفاژ و در نتیجه مهار تولید واسطه های شیمیایی التهابی و نهایتاً کاهش التهاب می شوند،(19). و وجود اسیدهای فنولیک با خاصیت ضد باکتریایی در برخی گونه ها،(20). دلیل دیگری برای موثر بودن این گیاه در التیام زخم های پوستی می باشد. با این حال تحقیقات در مورد این گیاه هنوز در مراحل ابتدایی بوده و با توجه به مصرف گسترده آن در منطقه توصیه می شود اثر آن بر التهاب، انواع دیگر زخم ها، سوختگی ها و همچنین اثر آن بر رشد فیبروبلاست ها نیز بررسی و مواد موثره موجود در این گیاه جداسازی و شناسایی گردد.

### سپاسگزاری

هزینه این تحقیق توسط دانشگاه علوم پزشکی ایلام تامین شده است. در نهایت از همکاری مدیریت محترم آموزشی، معاونت و کارکنان محترم پژوهشی دانشگاه علوم پزشکی ایلام، دکتر فروزان حسینی، دکتر شبنم موثقی و مهندس لطیفی صمیمانه تشکر و قدردانی می شود.

### References

۱-Ferguson MW, Leigh IM. Wound healing textbook of dermatolog. ۶th ed. London: Blackwell Science ۱۹۹۸; ۱: ۳۳۷-۴۳.  
۲-Sabistan W. Textbook of surgery. ۱۴th ed. New York: WB Saunders Company ۱۹۹۱; ۱: ۱۷۱-۳.

۳-Champion RH, Burton JL, Burns DA, Breathnach SM. Textbook of dermatology. Oxford: Blackwell Science ۱۹۹۸. p.۳۳۷-۹.  
۴-Mozafarian VA. [Khuzestan flora: Agriculture natural resources research]. Publication Center of Khuzestan Province. ۱۹۹۹; ۳۵۳.(Persian)



- ۵-Shohani F. [People Journalism of Ivan]. Ilam Cultural Heritageorg. ۲۰۰۳.p. ۵۶-۷.(Persian)
- ۶-Moghbel A, Hemmati AA. [Comparison of effects of anti-inflammatory gel prepared by glysertinic acid in licorice extract and plant rizome with hydrocortisone ointment in rats]. PhD Thesis. Ahwaz University of Med Sci ۲۰۰۸.(Persian)
- ۷-Tammri P. [The effect of Niphidipin on wound healing of rabbit skin]. PhD Thesis. Ahwaz University of Med Sci ۲۰۰۰.(Persian)
- ۸- Cross SE. An experimental model to investigate the dynamics of wound contraction. Br J Plastic surgery ۱۹۹۵; ۵۸: ۱۸۹-۹۷.
- ۹-Hemmati AA, Mohammadian F. An investigation on effects of mucilage of quince seeds on wound healing in rabbits. Herbs J Spices & Medicinal Plants ۲۰۰۰; ۷: ۴۱-۶.
- ۱۰-Arzi A, Hemmati AA, Amin M. Stimulation of wound healing by licorice in rabbits. Saudi Pharmaceutical J ۲۰۰۳; ۱۱: ۵۷-۶۰.
- ۱۱-Hemmati AA, Arzi A, Amin M. Effect of achillea millefolium extract on wound healing in rabbits. J of Natural Remedies ۲۰۰۲; ۲(۲): ۱۶۴-۷.
- ۱۲-Bahadori M. [Pathology and staining methods]. Tehran University Pub L ۱۹۹۰.p. ۲۱۶-۱۷.(Persian)
- ۱۳-Bancroft S. Theory and practice of histological techniques. ۳rd ed. Churchill Livingstone ۱۹۹۱. p. ۹۳-۱۰۷.
- ۱۴-Abbasi N, Abdi M, Azizi Jalilian F, Seifmanesh M. Antimicrobial effect of extracts of *Scrophularia striata* on *Staphylococcus aureus* and *Pseudomonas aeruginosa* and comparison with selective effective antibiotics. MD thesis. Ilam University of Med Sci ۲۰۰۴.(Persian)
- ۱۵-Bas E, Recio MC, Abdallah M. Inhibition of the proinflammatory mediators production and anti-inflammatory effect of iridoid Scrovalentinoside. Ethnopharmacology J ۲۰۰۷; ۱۱۰: ۴۱۴-۲۷.
- ۱۶- Bas E, Recio MC. New insight into the inhibition of the inflammatory response to experimental delayed-type hypersensitivity reaction in mice by Scropolioside A. European J of Pharmacology ۲۰۰۷; ۵۵۵: ۱۹۹-۲۱۰.
- ۱۷-Stevenson PC, Simmonds MS, Sampson J. Wound healing activity of acylated iridoid glycosides from *Scrophularia nodosa*. Phytotherapy Res ۲۰۰۲; ۱۶(۱): ۳۳-۳۵.
- ۱۸-Giner RM, Villalba ML. Anti-inflammatory glycoterpenoids from *Scrophularia auriculata*. European J of Pharmacology ۲۰۰۰; ۳۸۹: ۲۴۳-۵۲.
- ۱۹-Diaz AM, Abadb MJ. Phenylpropanoid glycosides from *Scrophularia scorodonia*: in vitro anti-inflammatory activity. Life Sciences ۲۰۰۴; ۷۴: ۲۵۱۵-۲۶.
- ۲۰-Frenandez MA, Garcia MD, Saenz MT. Antibacterial activity of phenolic acid fraction of *Scrophularia frutescens* and *Scrophularia sambucifolia*. Ethnopharmacology J ۱۹۹۶; ۵۳(۱): ۴-۱۱.

\*\*\*



## Effects of *Scrophularia striata* Extract on Wound Healing in Rabbit

Shoohani B<sup>1\*</sup>, Hemati AA<sup>2</sup>, Taheri Moghadam M<sup>3</sup>

(Received: 22 May, 2009

Accepted: 30 Jan, 2010)

### Abstract

**Introduction:** *Scrophularia striata* which grows in Ilam province is used as a traditional medicine for treatment of diseases for years. Medical properties of this plant have not been documented yet. For this reason, a study was performed on this plant. In study, the healing effects of *Scrophularia striata* extract was investigated on open skin wound of rabbit.

**Materials & Methods:** All parts of the plant were collected and dried. Hydroalcoholic extract of *Scrophularia striata* was prepared by maceration method. 36 males and female Newzeland rabbits weighing 1,2-2,06 kg were used during the study. Method of Cross et al. was used to make full thickness wound (20x20) in left flank of the animals. They were divided into 6 groups: the first group was left without treatment, the second was treated with Eucerin, in third group Phenytoin cream 1% was used and in the other groups, different concentrations of hydroalcoholic extract of *Scrophularia striata* (2%, 5%, 10%w/w) in Eucerin base were administered 2 times daily. The areas of wounds were measured daily and healing percentage during all the days was compared with one

wat ANOVA and Turkey. For histopathological studies, some biopsies were taken on the 7th and the last day.

**Findings:** In no treatment and Eucerin groups, the healing was completed in 21 days. In Phenytoin 1% group, the healing time was 16 days and in *Scrophularia striata* groups of 2%, 5% and 10% the complete wound closure was observed in 18, 17 and 16 days respectively.

**Conclusion:** There was a significant difference between all the treated, and control and Eucerin groups, but statistical and histological studies showed that the best healing effect was from *Scrophularia striata* 10% extract. However, considering histological examinations and macroscopic observations, it can be suggested that *Scrophularia striata* extract may stimulate collagen synthesis, faster wound contraction, angiogenesis, vessel dilatation and decrease of inflammation, bleeding and edema.

**Keywords:** wound healing, hydroalcoholic extract, *Scrophularia striata*, rabbit, skin

1. Dept of Histology, Faculty of Medicine, Ilam University of Medical Sciences, Ilam, Iran (corresponding author)

2. Dept of Pharmacology, Faculty of Pharmacology, Ahwaz Jondi Shapur University of Medical Sciences, Ahwaz, Iran

3. Dept of Pathology, Faculty of Medicine, Ahwaz Jondi Shapur University of Medical Sciences, Ahwaz, Iran





*Scientific Journal of Ilam University of Medical Sciences*

