



بررسی اثرات سمی عنصر مس بر پارامترهای سرمی مربوط به عملکرد کلیه در رت های نر نژاد ویستار

نسیم بابک نژاد^{۱*}، سید علی اصغر مشتاقی^۱، کهن شاهانی پور^۱

۱) گروه بیوشیمی، دانشگاه آزاد اسلامی، واحد فلاورجان، اصفهان، ایران

تاریخ پذیرش: ۹۳/۶/۱

تاریخ دریافت: ۹۲/۱۲/۱۳

چکیده

مقدمه: مس یکی از مهم ترین عناصر سنگین می باشد. با توجه به اهمیت مس و کاربرد هایی که این فلز در پزشکی و صنعت دارد، بررسی تاثیر آن بر زندگی انسان و بروز اختلال در پارامترهای مختلف حیات امری لازم و ضروری به نظر می رسد. این مطالعه به بررسی اثرات سمی عنصر مس بر روی پارامترهای سرمی مربوط به عملکرد کلیه می پردازد.

مواد و روش ها: رت های نر بالغ از نژاد ویستار به ۳ گروه تقسیم گردیدند. کلرید مس با مقدار ۰/۵ و ۱/۵ میلی گرم/کیلوگرم و ۰/۵ سی سی سرم فیزیولوژی برای گروه کنترل، روزانه به صورت داخل صفاقی به مدت سه هفته به رت ها تزریق گردیدند. سپس، سطح سرمی پارامترهای مربوط به عملکرد کلیه (سدیم، پتاسیم، اوره، کراتینین و پروتئین) اندازه گیری شد.

یافته های پژوهشی: در معرض قرارگیری با کلرید مس سبب کاهش سطح اوره، سدیم و پروتئین و افزایش معنی دار سطح کراتینین و پتاسیم سرم نسبت به گروه کنترل گردید. این اثرات وابسته به دوز بودند به نحوی که در مقادیر ۱/۵ میلی گرم/کیلوگرم کلرید مس مسمومیت حاصله از این عنصر افزایش یافته است ($P < 0.05$).

بحث و نتیجه گیری: یافته های مطالعه حاضر نشان می دهند که متعاقب در معرض قرارگیری با کلرید مس عملکرد کلیه دچار اختلال می شود. از آن جا که مس در اعمال بدن نقش مهمی دارد باید توجه بیشتری به مسمومیت با این عنصر مبذول گردد.

واژه های کلیدی: سمیت، مس، عملکرد کلیه

* نویسنده مسئول: گروه بیوشیمی، دانشگاه آزاد اسلامی، واحد فلاورجان، اصفهان، ایران

از این مطالعه بررسی نقش مس بر پارامترهای سرمی مربوط به عملکرد کلیه (پتاسیم، سدیم، اوره، کراتینین و پروتئین) در رت های نر نژاد ویستار می باشد.

مواد و روش ها

مواد لازم از کارخانه اکراس (Acros Organics) تهیه گردیدند و همگی از نوع خالص آزمایشگاهی بودند. کیت های آزمایشگاهی جهت اندازه گیری پارامترهای بیوشیمیایی (اوره و کراتینین) از شرکت پارس آزمون و شرکت زیست شیمی (پروتئین) تهیه شدند.

در این پروژه از موش های صحرائی نر بالغ (Rats) از نژاد ویستار (Wistar) ۱۰-۸ هفته با وزن ابتدایی ۲۵۰-۲۰۰ استفاده گردید. حیوانات از دانشگاه علوم پزشکی شهرکرد تهیه شدند. دمای اتاق حیوانات در حدود ۲۵ درجه سانتی گراد و میزان رطوبت بین ۷۰-۴۰ درصد بود. حیوانات در شرایط ۱۲ ساعت روشنایی و ۱۲ ساعت تاریکی نگهداری شدند. رت ها از غذای فشرده شده ساخت کارخانه بهپرور و آب تصفیه شده لوله کشی شهر تغذیه گردیدند.

حیوانات به ۳ گروه ۵ تایی تقسیم شدند. گروه کنترل که تحت شرایط استاندارد از قبیل آب و غذا قرار گرفتند و روزانه ۰/۵ سی سی سرم فیزیولوژی قابل تزریق دریافت می کردند. یک گروه هر روز کلرید مس به مقدار ۰/۵ میلی گرم به ازاء هر کیلوگرم وزن بدن به صورت تزریق داخل صفاقی دریافت کردند. به گروه دیگر کلرید مس در دوز ۱/۵ میلی گرم به ازاء هر کیلوگرم وزن بدن به صورت تزریق داخل صفاقی تزریق شد. این دوزها بر اساس مطالعات انجام شده انتخاب گردیدند (۸). این آزمایش برای مدت ۲۱ روز متوالی انجام گردید. ۲۴ ساعت بعد از انجام آخرین آزمایش حیوانات با استفاده از کتامین گزین (۷/۰ میلی گرم به ازای هر کیلوگرم وزن بدن) بیهوش شده عمل خونگیری با استفاده از روش خونگیری مستقیم از قلب صورت گرفت و نمونه ها با سرعت ۲۰۰۰ rpm به مدت ۲۰ دقیقه سانتریفوژ گردیدند. سرم حیوانات به منظور انجام آزمایش های بیوشیمیایی مربوط به عملکرد کلیه شامل اندازه گیری پتاسیم، سدیم، اوره، کراتینین و پروتئین استفاده شد. برای انجام مطالعات هیستوپاتولوژی کلیه رت ها جدا و پس از وزن کردن بافت با ترازوی حساس در فرمالین ۱۰ درصد فیکس گردید و پس از رنگ آمیزی با همتاکسیلین و اتوزین با میکروسکوپ نوری مورد بررسی قرار گرفتند.

تجزیه و تحلیل داده ها توسط نرم افزار SPSS صورت گرفت. جهت بررسی تفاوت معنی دار ($P < 0.05$) در بین میانگین ها از

همان طور که می دانیم بیش از ۷۵ درصد عناصر شناخته شده فلز هستند و بین این فلزات و زندگی بشر ارتباط بسیار نزدیکی وجود دارد. یکی از این فلزات عنصر مس می باشد. این عنصر با شرکت در ساختمان آنزیم ها و پروتئین های بدن نقش مهمی در کنترل اعمال بدن ایفا می کند. با وجودی که مس یک عنصر ضروری برای ارگان های بدن محسوب می شود اما مرز بین کمبود و سمیت آن بسیار اندک است. در واقع وجود عناصر سنگین و فلزات در طبیعت می تواند با تداخل در چرخه حیات و خصوصاً تداخل در فعالیت های زیستی بدن انسان، اثرات سوء بر انسان داشته باشد و به طبع این تداخل می تواند منجر به بروز مسمومیت در انسان و حیوانات گردد. مس به عنوان یکی از این عناصر در بدن به دو فرم آزاد و متصل به سروپولپلاسمین وجود دارد که فرم آزاد مس منجر به بروز سمیت می گردد (۱). اکثر مسمومیت های حاصل از مس در انسان، از مصرف خوراکی مس و از طریق سیستم های آب لوله کشی که از لوله های مسی در آن استفاده شده است، ایجاد می شوند (۲). مسمومیت مس در انسان به صورت حاد و مزمن اتفاق می افتد (۱). مسمومیت حاد حاصل از مس سبب آسیب های روده ای، خونریزی و اختلالات حاد کلیه می شود (۳). نکروز کبدی از دیگر عوارضی است که در مسمومیت های حاد با مس گزارش شده است (۴). در معرض قرارگیری مداوم با مس باعث بروز مسمومیت های مزمن می شود که به دو دسته اولیه و ثانویه تقسیم می گردد. در فرم اولیه بیشتر صدمات به بافت هایی نظیر کبد و کلیه وارد می شود. در این حالت از مسمومیت سلول های کبدی و کلیوی قبل از ذخیره کردن مس متحمل خسارت های ناشی از سمیت مس می شوند (۵). بیماری ویلسون را می توان در نتیجه صدمات مزمن اولیه حاصل از مسمومیت با مس دانست (۶). هم چنین مطالعات نشان دهنده اثرات سمی مس بر بخش های مختلف سیستم کلیوی از قبیل آسیب های توبولار، آسیب های گلومرولار و اختلال در باز جذب مواد در کلیه است. با وجود آن که مس یک عامل سرطان زا به حساب نمی آید ولی در افراد مسگر درصد بالایی از انواع سرطان ها مشاهده گردیده است (۷). نظر به اهمیت عنصر مس و کاربردهای فراوان این عنصر در بخش های مختلف صنعت و پزشکی و هم چنین خطراتی که مسمومیت با آن به وجود می آورد به خصوص در بیماران ویلسونی بررسی اثرات این فلز بر زندگی انسان و هم چنین احتمال مسمومیت با این عنصر در دوزهای پایین امری لازم و ضروری است. هدف

آنالیز واریانس یک طرفه (one way ANOVA) استفاده گردید و برای بررسی تفاوت های معنی دار هر یک از میانگین ها نسبت به هم از آزمون تعقیبی (LSD) استفاده شد. تمام آزمایش ها دو مرتبه تکرار شدند.

یافته های پژوهش

تغییرات وزن بدن و کلیه رت ها: تزریق داخل صفاقی کلرید مس سبب کاهش اندک وزن بدن رت ها در طی ۲۱ روز دوره آزمایش گردید. وزن کلیه رت ها در گروه های تحت تیمار با کلرید مس تغییر معنی داری نشان نداد (اطلاعات نشان داده نشده اند).

پارامترهای مربوط به عملکرد کلیه: تزریق داخل صفاقی ۰/۵ و ۱/۵ میلی گرم کلرید مس به ازای هر کیلوگرم وزن بدن رت تغییر قابل ملاحظه ای بر سطح اوره و سدیم سرم نسبت به گروه کنترل ایجاد نکرد. این در حالی است که عنصر مس در دوز ۰/۵ و ۱/۵ میلی گرم/کیلوگرم سبب کاهش معنی دار سطح پروتئین سرم (به ترتیب ۱۰ درصد، $P < 0.001$ و ۱۲ درصد، $P < 0.001$) گردید (جدول شماره ۱). میزان کراتینین و پتاسیم سرم تنها در گروه دریافت کننده ۱/۵ میلی گرم/کیلوگرم کلرید مس افزایش معنی داری (به ترتیب ۶ درصد، $P < 0.005$ و ۱۴ درصد، $P < 0.001$) نسبت به گروه کنترل داشته اند (جدول شماره ۲).

جدول شماره ۱. تغییرات غلظت پارامترهای سرمی مربوط به عملکرد کلیه متعاقب تزریق دوز ۰/۵ میلی گرم/کیلوگرم کلرید مس

فاکتورهای سرمی	گروه کنترل	گروه مس (۰/۵ mg/kg)	تغییرات (درصد)
اوره	۱/۲۲±۲۰/۹۵	۰/۷۴±۲۰/۷۲	۱-
کراتینین	۰/۰۳±۰/۵۹	۰/۰±۰/۰۶	۵+
سدیم	۰/۵۴±۱۴۲/۷۰	۰/۳۴±۱۴۱/۵۰	۵-
پتاسیم	۰/۰۲±۴/۲۰	۰/۰۷±۴/۴۴	۵/۷+
پروتئین	۰/۰۵±۶/۴۸	۰/۰۶±۵/۹۵	۸/۱*

یافته ها به صورت میانگین±انحراف استاندارد نشان داده شده اند. مقادیر ستاره دار از لحاظ آماری معنی دار هستند ($P < 0.001$).

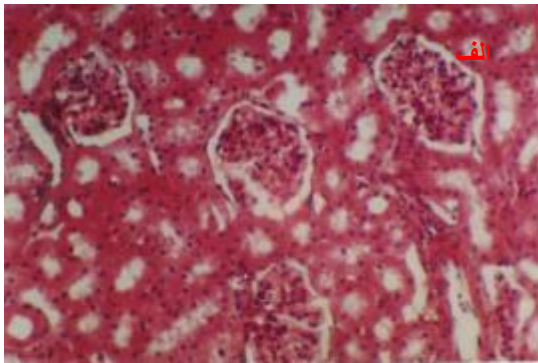
جدول شماره ۲. تغییرات غلظت پارامترهای سرمی مربوط به عملکرد کلیه متعاقب تزریق دوز ۱/۵ میلی گرم/کیلوگرم کلرید مس

فاکتورهای سرمی	گروه کنترل	گروه مس (۱/۵ mg/kg)	% تغییرات
اوره	۱/۲۲±۲۰/۹۵	۰/۷۰±۱۹/۵۲	۶/۸-
کراتینین	۰/۰۳±۰/۵۹	۰/۰۴±۰/۶۲	۱/۶*+
سدیم	۰/۵۴±۱۴۲/۷۰	۰/۲۴±۱۴۱/۲۰	۵/۲-
پتاسیم	۰/۰۲±۴/۲۰	۰/۰۶±۴/۷۹	۱۴*+
پروتئین	۰/۰۵±۶/۴۸	۰/۰۸±۵/۸۳	۱۰*-

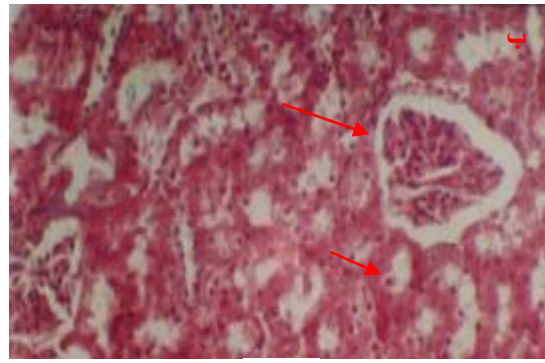
یافت شناسی آشکاری نسبت به گروه کنترل مشاهده نشد. در گروه تزریق ۱/۵ میلی گرم/کیلوگرم کلرید مس اتساع و دژنراسیون کپسول بومن و هم چنین آنکلوژیون های پروتئینی بیش از حد طبیعی (گروه شاهد) مشاهده گردید (شکل شماره ۱).

یافته ها به صورت میانگین±انحراف استاندارد نشان داده شده اند. مقادیر ستاره دار از لحاظ آماری معنی دار هستند ($P < 0.001$).

تغییرات یافت شناسی کلیه رت ها: کلیه رت های گروه کنترل از لحاظ ساختمان کورتکس و مدولا طبیعی بود. در گروه تزریق ۰/۵ میلی گرم/کیلوگرم کلرید مس تغییرات



الف



ب

شکل شماره ۱. تغییرات بافت شناسی از بافت کلیه رت های نر بالغ متعاقب در معرض قرارگیری کلرید مس. الف: ساختار طبیعی کلیه در رت های گروه کنترل. ب: ساختار کلیه در رت های گروه دریافت کننده ۱/۵ میلی گرم/کیلوگرم کلرید مس.

بحث و نتیجه گیری

می یابد(۱۳). به طور کلی مس بر بخش های مختلف نفرون های کلیه اثر گذاشته و سبب بزرگ شدن کلیه، اتساع مویرگ های گلوبولوی تغییر در بخش های مختلف لوله های پروگزیمال و دیستال می شود. باید خاطر نشان شد که اثرات سمی مس به صورت وابسته به دوز و زمان می باشد و افزایش مدت زمان در معرض قرارگیری و هم چنین دوز مس موجب افزایش آسیب های وارده به بافت کلیه می گردد(۱۴).

از طرف دیگر بروز پروتئینوری متعاقب مصرف مس و آسیب های عملکردی کلیه در پی تزریق ۲ میلی گرم کلرید مس به ازای هر کیلوگرم وزن بدن رت گزارش شده اند در این وضعیت سلول های اپیتلیال توبول های پروکسیمال کلیه از لحاظ عملی و ساختمانی غیر نرمال گردیده و در نتیجه منجر به کاهش باز جذب اسیدهای آمینه از مایع درون توبولی می شود و از این طریق دفع اسیدهای آمینه افزایش یافته و سبب کاهش پروتئین های سرم می گردد(۱۵،۱۶). افزایش مس مصرفی سبب اتصال این عنصر به گروه های سولفیدریل آنزیم هایی از قبیل گلوکز ۶-فسفات دهیدروژناز و گلوکاتیون ردوکتاز می شود که در نهایت منجر به بروز اختلال در مکانیسم عمل این آنزیم ها در حفاظت از سلول در برابر آسیب های حاصله از رادیکال های آزاد می شود(۱۷). بروز استرس اکسیداتیو متعاقب در معرض قرارگیری مس گزارش شده است(۱۸).

علاوه بر مطالب گفته شده مس هم چنین با اثر بر کلیه سبب ضعف عضلانی و کاهش وزن می گردد. به نظر می رسد که کاهش وزن مربوط به کاهش پروتئین های سرم و پروتئین اوری احتمالی و هم چنین اسهال شدیدی بود که در این رت ها مشاهده شد(۱۹).

با توجه به بررسی های انجام گرفته و نظر به این که در بیماران ویلسونی استعداد بیشتری در راستای بروز

مس به عنوان یکی از عناصر سنگین کاربردهای فراوانی در بخش های مختلف صنعت مانند صنایع مسگری و صنعت برق دارد. استفاده از این ترکیب در صنایع و پزشکی به صورت گسترده و هم چنین به صورت ناخالصی در برخی ترکیبات سبب آلودگی و بروز مسمومیت می گردد(۹). نتایج این تحقیق نشان داد تزریق داخل صفاقی کلرید مس به صورت وابسته به دوز سبب افزایش سطح پتاسیم و کراتینین و کاهش سدیم و پروتئین سرم گردید. از نظر هیستوپاتولوژی نیز آسیب به ساختمان کلیه به صورت وابسته به دوز مشاهده شد. مطالعات نشان داده اند که مسمومیت با عنصر مس می تواند آثار نامطلوب قابل ملاحظه ای بر ارگان های مختلف انسان و حیوانات ایجاد نماید. کبد و کلیه از ارگان های اصلی بدن می باشند که تحت تاثیر آثار سمی مس قرار می گیرند. بر طبق مطالعات انجام شده مسمومیت با مس بر روی ساختمان و عملکرد کلیه اثر می گذارد. اثر مس بر عملکرد کلیه احتمالاً از طریق تخریب توبول های کلیه می باشد. رسوب مس در کلیه به صورت اختلال در عمل کلیه نظیر گلیکوزوری، فسفاتوری، آمینواسیدوری و اسیدوز لوله های کلیوی بروز می کند که این امر منجر به تغییر در پارامترهای مربوط به عملکرد کلیه می گردد(۱۰). رابدومیولیز نیز به عنوان یکی از علائمی است که در نتیجه مسمومیت با مس به خصوص، سولفات مس گزارش می گردد. افزایش کراتینین کیناز سرم و متعاقب آن کراتینین، از تظاهرات بالینی رابدومیولیز می باشند(۱۱).

مسمومیت با مس سبب نکروز توبول های کلیه می گردد (۱۲). هم چنین مسمومیت با مس به سلول های توبولی کلیه آسیب می رساند که بر اثر آن سدیم سرم کاهش می یابد و بر عکس پتاسیم سرم نسبت به حالت طبیعی افزایش

مطالعه و با توجه به اهمیت عنصر مس و نقشی که این عنصر در بدن ایفا می کند باید توجه بیشتری به مسمومیت‌های حاصل از این عنصر مبذول گردد.

سپاسگزاری

بدین وسیله از خانم سمیه بهرامی به دلیل مساعدت‌های ایشان در راستای انجام این تحقیق تشکر و قدردانی می شود.

مسمومیت با مس وجود دارد می توان به اهمیت سمیت مس در این بیماران پی برد به این دلیل که این مسمومیت‌ها بیشتر به صورت صدمات مغزی و کلیوی بروز می کنند و هم چنین با اختلال در دفع صفراوی مس در این بیماران مسمومیت در این بیماران خطرناک‌تر می گردد (۲۰). بر اساس مطالعه کنونی عنصر مس به صورت وابسته به دوز منجر به بروز اختلال در عملکرد کلیه می گردد و هم چنین این ترکیب سبب ایجاد تغییراتی در ساختمان کلیه می شود البته باید خاطر نشان کرد که این تغییرات در دوزهای بالای کلرید مس بروز می کنند. با توجه به نتایج حاصل از این

References

- Masom KE. A conspectus of research on Copper metabolism and requirement in man. *J Nuter* 1979;109: 1979-2066.
- Sinkovic A, Strdin A, Svensek F. Severe acute copper sulphate poisoning A case report. *Arh High Rada Toksikol* 2008;59: 31-5.
- Preston BL, Snell TW. Full life cycle toxicity assessment using rotifer resting egg production: implications for ecological risk assessment. *Environ Pollut* 2008;114:399-406 .
- Babaei H, Kheirandish R, Ebrahimi L. The effects of copper toxicity on histopathological and morphometrical changes of the rat testes. *Asian Pac J Trop Biomed* 2012;2: S1615-S1619 .
- Kayacan SM, Vatansever S, Akkaya V. A case of copper sulphate intoxication that is presented with prolonged hemolysis and acute renal failure *J Ist Faculty Med* 2007; 70: 47-50.
- Roberts EA, Schilsky ML. American Association for Study of Liver Diseases (AASLD). Diagnosis and treatment of Wilson disease: An update. *Hepatology* 2008;47: 2089-11.
- Bozynski CC, Evans TJ, Kim DY, et al. Copper toxicosis with hemolysis and hemoglobinuric nephrosis in three adult Boer goats. *J Vet Diagn Invest* 2009;21: 395-400.
- WHO (2004) Copper in Drinking-water. USA, World Health Organization.
- Galhardi CM, Diniz YS, Faine LA, et al. Toxicity of copper intake: Lipid profile, oxidative stress, and susceptibility to renal dysfunction. *Food Chem Toxicol* 2004;42: 2053-60.
- Bauer M. Copper sulphate poisoning in horses. *Veterinarski Arhiv* 1975;5: 257-267.
- Saravu K, Jose J, Bhat MN, Jimmy B, Shastry B: Acute ingestion of copper sulphate: A review on its clinical manifestations and management. *Indian J Crit Care Med* 2007;11:74-80.
- Patel KC, Kulkarni BS, Acharya VN. Acute renal failure and methaemoglobinaemia due to copper sulphate poisoning. *J Postgrad Med* 1976; 22: 180-184.
- Lyle WH, Payton JE, Hui M. Haemodialysis and copper fever. *Lancet* 1976;1: 1324-1325.
- Mehta A, Patney NL, Bhati DPS, Singh SP. Copper sulphate poisoning - its impact on kidneys. *J Indian Med Assoc* 1985;83: 108-10.
- Haywood S, Trafford J, Loughran M. Copper toxicosis and tolerance in the rat: IV. Renal tubular excretion of copper. *Int J Exp Pathol* 1985;66: 699-707.
- Cisternas FA, Tapia G, Arredondo M, et al. Early histological and functional effects of chronic copper exposure in rat liver. *Biomaterials* 2005; 8: 541-551.
- Abu-Zinadah OA, Hussein HK. The potential of stem cells to correct lost tissue mass in liver and kidney of rats after copper toxicity. *Insithg Stems Celles* 2011;1: 1-5.
- Iyanda AA, Anetor J, Adeniyi FA. Altered copper level and renal dysfunction

in Nigerian women using skin-whitening agents. *Biol Trace Elem Res* 2011; 143: 1264-1270.

18. Matovic V, Bulat ZP, Dukic-cosic D, Soldatovic D. Zinc, copper, or magnesium supplementation against cadmium toxicity.

New York: Nova Science Pub Inc; 2010: 5-35.

19. Saravu K, Jose J, Bhat MN. Acute ingestion of copper sulphate: A review on its clinical manifestations and management. *Indian J Crit Care Med* 2007;11: 74-80.

Determination of Toxicity Impacts of Copper on Serum Parameters Related to Renal Functions in Wistar Male Rats

Babaknejad N^{1*}, Moshtaghih A¹, Shahanipour K¹

Abstract

Introduction: Copper (Cu) is one of the most important heavy metals. Regarding to Cu importance and applications of this metal in medicine and industry, investigation of its impact on human life and disorders in different vital parameters would be necessary. This study investigates the toxicity impact of Cu on serum parameters related to renal function.

Materials & methods: Adult male Wistar rats were divided into 3 groups. Copper chloride was daily injected to rats with amounts of 0.5 cc, 0.5 and 1.5 mg/kg of normal saline for control group intraperitoneally for three weeks. Then, Serum parameters of renal function (sodium, potassium, urea, creatinine and protein) were measured.

Findings: Exposure to copper chloride reduces the level of urea, sodium and protein and increases serum creatinine and potassium levels than the control group significantly. These impacts were dose-dependent as the amount of 1.5 mg / kg of copper chloride, created poisoning from this element has increased.

Discussion & Conclusion: The findings of this study show that following the exposure with copper chloride, kidney function is impaired. Since copper has an important role in body function, more attention should be paid to this metal.

Keywords: Toxicity, Copper, Renal function.

1. Dept of Biochemistry, Islamic Azad University Falavarjan Branch, Isfahan, Iran.

** Correspondin author Email: n.babaknejad@gmail.com*

Scientific Journal of Ilam University of Medical Sciences