

بررسی اثرات کمی و کیفی L-Arginine و L-Name بر جسم زرد و فولیکول های در حال رشد تخمدان موش صحرایی باردار

سید محمد حسین نوری موگهی^{1*}، باقر مینایی¹، طویبی مهران نیا²، مهناز آذرنیا³، رضا شیرازی⁴

1) گروه بافت شناسی، دانشکده پزشکی، دانشگاه علوم پزشکی تهران

2) گروه آناتومی، دانشکده پزشکی، دانشگاه علوم پزشکی کرمانشاه

3) گروه بافت شناسی، دانشکده پزشکی، دانشگاه تربیت معلم

4) گروه آناتومی، دانشکده پزشکی، دانشگاه علوم پزشکی تهران

تاریخ پذیرش: 88/10/8

تاریخ دریافت: 87/6/17

چکیده

مقدمه: با توجه به نقش مهم نیتریک اکساید (NO) در بسیاری از فرایندهای بیولوژیک سلول ها و بافت های بدن از جمله سیستم تولید مثل، این بررسی به منظور مطالعه تغییرات جسم زرد و فولیکول های در حال رشد تخمدان موش صحرایی پس از تجویز L-Arginine به عنوان پیش ساز و L-Name به عنوان مهارکننده سنتز نیتریک اکساید (NO) انجام گرفته است.

مواد و روش ها: 40 سر موش صحرایی ماده با وزن متوسط 200-250 گرم و سن متوسط 8 هفته، پس از جفت گیری و مشاهده پلاک واژینال که به عنوان روز صفر حاملگی در نظر گرفته می شد به 5 گروه 8 تایی تقسیم شدند. به غیر از گروه کنترل، بقیه گروه ها به ترتیب 2ml/kg/ip نرمال سالین، 200mg/kg/ip ماده L-Arginine، 20mg/kg/ip ماده L-Name و مخلوط دو ماده L-Arginine و L-Name را با همان دوزهای مشابه، در روزهای سوم، چهارم و پنجم حاملگی دریافت کردند. در روز هیجدهم بارداری، موش ها با اتر بیهوش شده و تخمدان ها به روش لاپاراتومی خارج و در فرمالین 10 درصد فیکس گردیدند. پس از پاساژ بافتی و رنگ آمیزی عمومی هماتوکسیلین-ائوزین (H&E) و اختصاصی پاس (PAS)، تغییرات ایجاد شده با میکروسکوپ نوری و گراتیکول مورد بررسی قرار گرفت.

یافته های پژوهش: موش های گروه دریافت کننده L-Arginine از نظر کیفی تغییرات بافتی به صورت از هم گسیختگی در مناطق وسیعی از ساختمان بافتی تخمدان و در بررسی های کمی از لحاظ آماری کاهش معنی داری در تعداد و اندازه جسم زرد نشان دادند. ($P < 0/05$)

بحث و نتیجه گیری: از مطالعه حاضر چنین بر می آید که NO در مرحله ی بارداری می تواند به عنوان یک عامل بازدارنده رشد سلولی مطرح بوده و سبب اختلال در عملکرد تخمدان گردد.

واژه های کلیدی: نیتریک اکساید، تخمدان، جسم زرد، موش صحرایی

*نویسنده مسئول: گروه بافت شناسی، دانشکده پزشکی، دانشگاه علوم پزشکی تهران

مقدمه

نتیریک اکساید (NO) یک مولکول کوچک چربی دوست با نیمه عمر کوتاه است که در بسیاری از فرایندهای بیولوژیک دخالت داشته و نخستین بار در سال 1978 کشف و در سال 1992 به عنوان مولکول سال انتخاب شده (1). این مولکول یک پیامبر داخل سلولی و بین سلولی در کنترل فرایندهای فیزیولوژیک بوده و لذا در حفظ هموستاز بدن نقش اساسی بازی می کند (2). پاره ای از اعمال فیزیولوژیک آن عبارت از دخالت در تنظیم تونوسیت عروقی، انتقال پیام های عصبی، عملکرد پلاکت ها، مکانیسم های دفاعی بدن، عملکرد تخمدان ها و تکامل رویانی می باشد (3).

بسیاری از سلول های زنده بدن توانایی ساخت آن را دارند که در این رابطه تاکنون چند ایزوآنزیم سازنده به نام های نتیریک اکساید سنتتاز (NOS)، نتیریک اکساید سنتتاز القائی (iNOS)، نتیریک اکساید سنتتاز اندوتلیالی (eNOS) و نتیریک اکساید سنتتاز عصبی (nNOS) شناسایی شده اند. شایان ذکر است تمامی این آنزیم ها به طور طبیعی از L-Arginine به عنوان ماده پیش ساز استفاده می کنند (4).

NOS قادر است L-Arginine را به نتیریک اکساید و L-Citrulline تبدیل نماید. از طرفی NO قادر است با مولکول اکسیژن واکنش ایجاد نموده N_2O_3 تولید نماید که این ماده باعث دامینه شدن DNA می شود (5). علاوه بر این N_2O_3 می تواند با مولکول های اکسیژن دیگری مانند سوپراکسید (O_2^-) واکنش ایجاد نموده پراکسی نیتريت ($ONOO^-$) تولید کند، که این ماده باعث آسیب های بافتی می شود (6). اخیراً مشخص شده است که NO می تواند سلول های بدن را در برابر اکسیدان ها حفاظت نماید (7).

تخمدان عضوی است که طی چرخه تولید مثلی دچار تغییرات ساختاری و عملکردی زیادی می شود (8). تحلیل جسم زرد (لوتئولیز) مکانیسمی طبیعی و ضروری در این چرخه بوده و نشان دهنده ی کاهش عملکرد سلولی است. تحلیل جسم زرد در تخمدان های سالم با افزایش تولید محصولات بی به نام ROS (Reactive Oxygen Species) مانند O_2^- و

H_2O_2 همراه می باشد. یکی از نتایج تولید رادیکال های آزاد در بافت تخمدانی، پراکسیداسیون لیپیدهای غشای پلاسمائی سلول های زرده ای (لوتال) بوده که ممکن است باعث از دست رفتن گیرنده های گونادوتروپین، کاهش تشکیل آدنیلات سیکلاز حلقوی (cAMP) و نهایتاً کاهش استروئید سازی جسم زرد طی روند تحلیلی آن شود (9).

با توجه به دخالت نتیریک اکساید در فیزیولوژی سیستم تولید مثل، پژوهشگران سعی می کنند از این ملکول در جلوگیری و درمان اختلالات تولید مثل ناشی از آن استفاده نمایند. لذا ما نیز بر آن شدیم تا اثرات L-Arginine به عنوان سنتز کننده و L-Name به عنوان مهارکننده سنتز NO را، بر روی جسم زرد و فولیکول های در حال رشد تخمدانی بررسی نمائیم.

مواد و روش ها

در این مطالعه که از نوع تجربی مداخله ای است 40 سر موش صحرائی ماده از نژاد prague Dawley که دارای سن متوسط 8 هفته و وزن 200-250 بودند از خانه حیوانات دانشکده بهداشت دانشگاه علوم پزشکی تهران تهیه و پس از سازگاری با شرایط حیوان خانه موش ها برای انجام تحقیق آماده شدند. موش ها پس از جفت گیری و مشاهده پلاک واژینال، توزین گردیدند و روز مشاهده پلاک به عنوان روز صفر در نظر گرفته شد. در طول تحقیق کلیه شرایط زیستی برای تمامی حیوانات یکسان بود. در روز صفر موش های حامله به طور تصادفی به پنج گروه هشت تایی به ترتیب زیر تقسیم گردیدند.

گروه اول به عنوان کنترل هیچ ماده ای دریافت نکرد، گروه دوم 2 میلی لیتر بر کیلوگرم نرمال سالین، گروه سوم 20 میلی لیتر بر کیلوگرم L-Name، گروه چهارم 200 میلی لیتر بر کیلوگرم L-Arginine و گروه پنجم ترکیبی از 200 میلی لیتر بر کیلوگرم L-Arginine و 20 میلی لیتر بر کیلوگرم L-Name دریافت کردند (9-12).

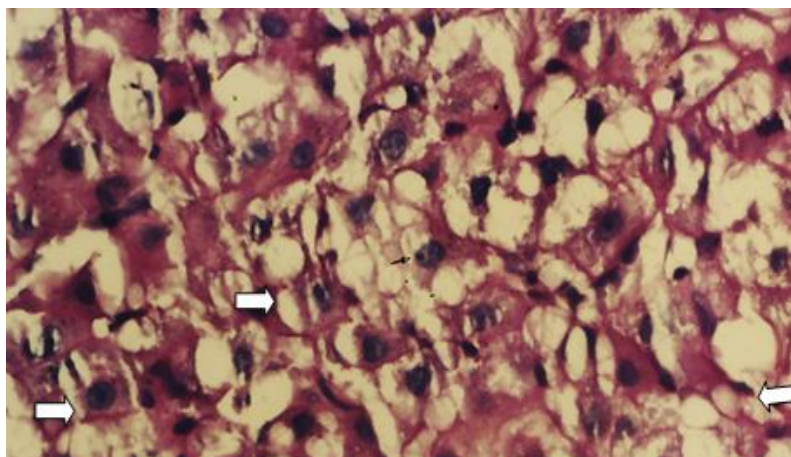
تمامی مواد مورد نظر به صورت داخل صفاقی در روزهای سوم و چهارم و پنجم حاملگی تزریق شدند. یاد آور می شود که برای تهیه محلول L-Arginine و

و Tukey HSD و آزمون SPSS (Version ۱۱,۵) و آنالیز واریانس یک طرفه انجام شد.

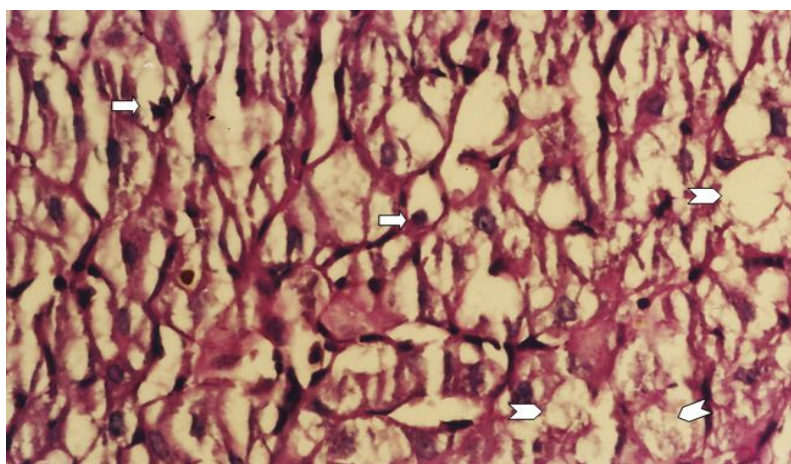
یافته های پژوهش

الف) نتایج کیفی: در بررسی ساختمان بافت شناسی جسم زرد با رنگ آمیزی عمومی (H&E) و رنگ آمیزی اختصاصی (PAS)، انهدام نسبی برخی از سلول های لوتئال در گروه چهارم یا گروه دریافت کننده L-Arginine در مقایسه با گروه کنترل دیده می شود (فتومیکروگراف های شماره 1 و 2). علاوه بر این در بررسی های به عمل آمده از فولیکول های در حال رشد در گروه دریافت کننده L-Arginine از هم گسیختگی دیواره فولیکول های در حال رشد در مقایسه با گروه کنترل قابل مشاهده است (فتومیکروگراف های شماره 3 و 4).

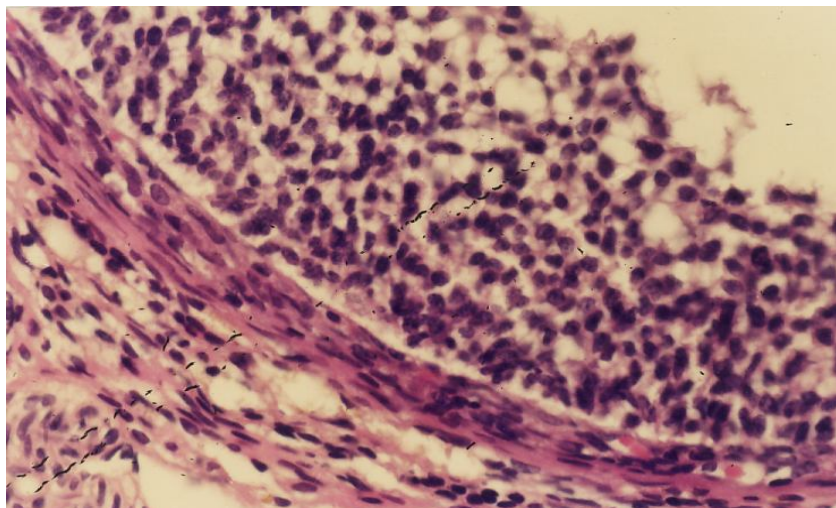
L-Name و ترکیب این دو ماده مقادیر مشخص شده از این مواد در دو میلی لیتر محلول نرمال سالین حل گردید، (7،9). در روز هیجدهم بارداری، موش ها پس از بیهوشی با اتر، قطع نخاع شده و تخمدان ها از طریق لاپاراتومی خارج و برای بررسی ماکروسکوپی، توزین و مشاهدات بافت شناسی آماده شدند. نمونه ها را در فرمالین 10 درصد فیکس و پس از انجام مراحل پاساژ بافتی و قالب گیری پارافینی، برش هایی با ضخامت 5-6 میکرون تهیه گردید. نمونه ها پس از رنگ آمیزی معمولی (H&E) و اختصاصی (PAS)، برای مطالعات کمی و کیفی آماده شدند، (13). برای بررسی های کیفی از میکروسکوپ نوری الیمپوس (ساخت کشور ژاپن) و جهت مطالعات کمی از گراتیکول معمولی استفاده شد. بررسی های آماری با بکارگیری نرم افزار



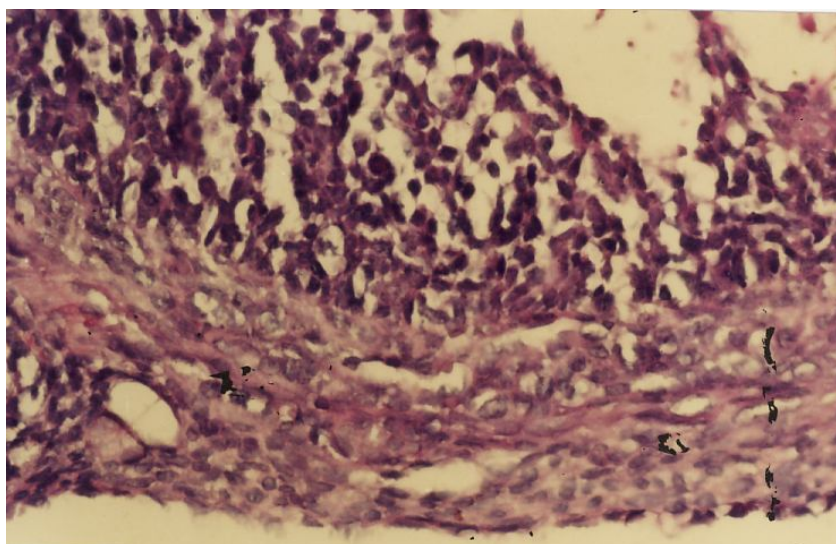
فتومیکروگراف شماره 1. گروه کنترل، به حالت طبیعی سلول های لوتئال → توجه شود. هسته و هستک سلول های لوتئال مشخص می باشد (بزرگ نمایی 40، رنگ آمیزی اختصاصی PAS).



فتومیکروگراف شماره 2. گروه دریافت کننده L-Arginine، به انهدام نسبی برخی سلول های لوتئال (→) و حفره های کاذب (Σ) ایجاد شده توجه شود (بزرگ نمایی 40، رنگ آمیزی اختصاصی PAS).



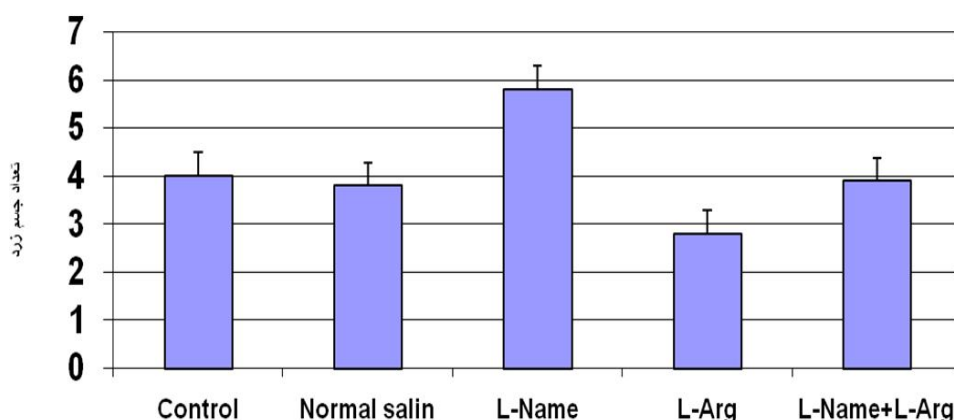
فتومیکروگراف شماره 3. گروه کنترل، به ساختار منظم دیواره فولیکول در حال رشد توجه شود (بزرگ نمایی 40، رنگ آمیزی اختصاصی PAS).



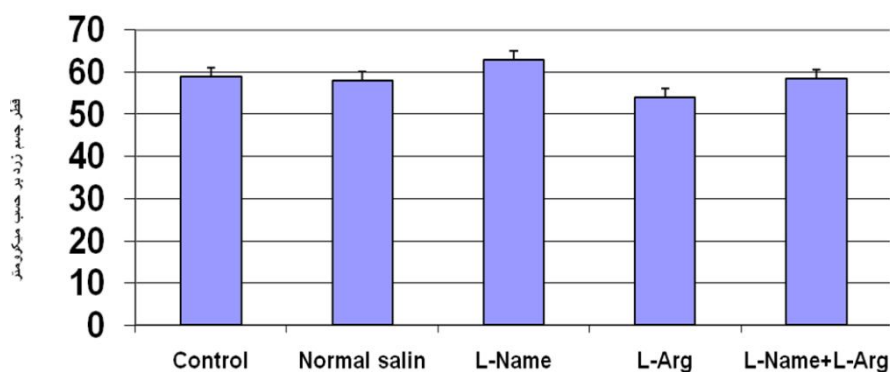
فتومیکروگراف شماره 4. گروه دریافت کننده L-Arginine، به ساختار تخریب شده دیواره فولیکول در حال رشد توجه شود (بزرگ نمایی 40، رنگ آمیزی اختصاصی PAS).

آماري معنی داری بین گروه کنترل و گروه نرمال سالیین و گروه L-Arginine مشاهده گردید. بین گروه نرمال سالیین و گروه L-Arginine و L-Name از لحاظ تعداد و اندازه جسم زرد تفاوت آماری معنی داری مشاهده نشد. (نمودار 1 و 2)

ب - نتایج کمی: تعداد و قطر جسم زرد در بین گروه های مورد مطالعه توسط آزمون تحلیل واریانس یک طرفه، نشان دهنده اختلاف آماری معنی داری در بین 5 گروه بوده است. در بررسی دو به دو گروه ها با معیار LSD، Tukey HSD در سطح $P < 0/05$ ، اختلاف



نمودار شماره 1. مقایسه توزیع تعداد جسم زرد در گروه های مورد مطالعه (40=N) را نشان می دهد. همان گونه که ملاحظه می شود گروه مصرف کننده L-Name بیشترین تأثیرپذیری را داشته است. ($P < 0,05$)



نمودار شماره 2. توزیع اندازه قطر جسم زرد در گروه های مورد مطالعه (40=N) را نشان می دهد. همان گونه که ملاحظه می شود بیشترین تأثیرپذیری در گروه L-Name مشاهده می شود. ($P < 0,05$)

بحث و نتیجه گیری

تحقیقات صورت گرفته از سال 1974 تا 2009 در مورد اثرات نتیریک اکساید بر روی تخمدان، نتایج متناقضی را نشان می دهند که ممکن است به دلیل حساس بودن ماده به کار گرفته شده یا کوتاه بودن نیمه عمر آن و یا اختلاف در دوزهای به کار رفته، زمان یعنی مدت و روزهای مداخله، شرایط ساختمانی تخمدان و نیز نوع مدل آزمایشگاهی انتخاب شده باشد. برخی از مطالعات حاکی از آن است که ماده مورد بحث بر تخمدان اثرات دژنراتیو داشته و سبب تحلیل جسم زرد می گردد، (14). نتیریک اکساید اندوژن با تنظیم سنتز پروستاگلاندین F_2 و پروژسترون طی روند

تحلیل جسم زرد، در این پدیده نقش دارد، (15). همچنین گزارش شده که سیستم NO/NOS با افزایش تولید پروستاگلاندین F_2 تخمدانی و مهار استروئید سازی جسم زرد می تواند در تحلیل آن نقش داشته باشد. (16)

موتا در سال 1996 اعلام نمود اکسی توسین طی فاز آخر حاملگی کاذب موش های صحرانی باعث افزایش تولید پروستاگلاندین F_2 تخمدانی و رحمی می شود که این تأثیر توسط افزایش فعالیت NOS تخمدانی اعمال می گردد. (17)

نتایج مطالعات دیگر نشان داد که نتیریک اکساید

کرده اند که مسدود کننده های NOS باعث مهار بلوغ اووسیت هامی شوند. (23)

با توجه به این که نتیریک اکساید در فیزیولوژی، بیولوژی و پاتوفیزیولوژی سیستم تولید مثل شرکت می کند دانشمندان سعی می کنند از این ماده برای درمان اختلالات تولید مثل وابسته به آن استفاده کنند. (16)

در مطالعه حاضر سعی شد که با استفاده از مهارکننده و پیش ساز نتیریک اکساید، تاثیر آن در دوران بارداری بر جسم زرد تخمدان و فولیکول های در حال رشد، بررسی شود. در این تجربه با توجه به فتومیکروگراف های شماره 1 تا 4 نشان داده شد که نتیریک اکساید بر جسم زرد و فولیکول های در حال رشد اثر تخریبی دارد. از طرفی نتایج به دست آمده در این تحقیق نشان داد که اگر مهارکننده های تولید نتیریک اکساید به کار روند اثر تخریبی آن تعدیل می شود. نتایج کیفی به دست آمده در بررسی های کمی نیز تائید گردیده، نمودارهای شماره 1 و 2 نشان می دهند که در گروه دریافت کننده L-Arginine، تعداد و همچنین اندازه جسم زرد در مقایسه با گروه کنترل کاهش یافته است. در تجربه حاضر مشاهده گردید که L-Arginine سنتز نتیریک اکساید را افزایش داده و سبب تخریب پارانشیم بافت تخمدانی، جسم زرد، مدولای و دیواره فولیکول های در حال رشد آن شده و پس از مصرف L-Name مهار می گردد که این امر احتمالاً به علت مهار تشکیل نتیریک اکساید می باشد.

در گروه هایی که مخلوطی از هر دو ترکیب L-Arginine و L-Name را به طور همزمان دریافت کرده بودند نتایج به دست آمده مشابه گروه دریافت کننده نرمال سالین و گروه کنترل بود. بنابراین می توان نتیجه گرفت که نتیریک اکساید به عنوان یک عامل بازدارنده رشد در تخمدان ها عمل می کند. در مجموع نتایج این تحقیق نشان می دهند که این ماده در دوران بارداری اثرات مخربی بر ساختار تخمدان ها دارد. البته تعمیم اثرات مذکور به انسان تحقیقات بسیار گسترده تر و وسیع تری را می طلبد. زیرا مشخص است با تغییر دوز L-Arginine یا L-Name و یا

دارای نقش مهمی در حفظ تعادل فیزیولوژیک اندام ها از جمله تخمدان می باشد، (3). موتا در سال 2001 از ارتباط مستقیم بین تحلیل جسم زرد و افزایش پروستاگلاندین F₂ تخمدانی خبر داد. وی اعلام کرد که تحلیل جسم زرد با کاهش تولید گلوتاتیون (GSH) تخمدانی رابطه مستقیم دارد. وی همچنین اعلام نمود افزایش NO با مکانیسم کاهش GSH تخمدانی می تواند اثر اکسید کنندگی مواد اکسیداز را افزایش داده و سبب تحلیل جسم زرد شود. علاوه بر این مشخص نمود که نتیریک اکساید موجود در بدن، سلول ها و از جمله سلول های تخمدانی را در برابر سیتواکسیدازها محافظت می کند، (16). یک سال بعد باز هم موتا و همکاران او در باره اثر این ماده بر تخمدان مطالعه و اظهار داشتند که اگر با به کاربردن L-Name از تولید نتیریک اکساید درون سلولی در تخمدان جلوگیری شود، به علت افزایش اکسیداسیون لیپیدها، تخریب بافت جسم زرد افزایش می یابد، (8، 17، 18). البته در مطالعه دیگری که در سال 2008 انجام شد محققان نشان دادند که ماده مذکور در جلوگیری از ایجاد فولیکول های آترتیک هم نقش بسزائی دارد. به طوری که در موش های مورد مطالعه در گروه دریافت کننده L-Name تعداد فولیکول های آترتیک افزایش یافته بود، (19). نتیریک اکساید و مواد آزاد کننده آن باعث مهار سنتز استروئید در سلول های گرانوزا و لوتئال در انسان و موش صحرائی می شوند، (17). همچنین زاکرسین وجود NOs را در سلول های گرانولوزا گزارش کرده (21) و شوکوفسکی عنوان نمود که مهار کننده های نتیریک اکساید باعث توقف HCG (القا کننده تخمک گذاری) در موش صحرائی می شود. (22)

زاکرسین در سال های اخیر RNA های نتیریک اکساید را در تخمدان موش صحرائی شناسایی کرده و احتمال می دهد که این مولکول در تخمک گذاری و آترزی جسم زرد نقش داشته باشد. (22-21) برخی از محققین اعلام کرده اند که تولید موضعی نتیریک اکساید برای حفظ و افزایش جریان خون تخمدان های موش صحرائی طی مرحله پیش از تخمک گذاری مهم است، (4). از طرفی دیگران عنوان

بررسی گردد. همچنین بهتر است طی مراحل تحقیق میزان سـرمی هورمون دی استروئیدی و GSH و رادیـکال های آزاد نیز اندازه گیری شوند تا بتوان مکانیسم اثرات فیزیولوژیک مواد به کار رفته در گروه های مورد نظر را ارزیابی نمود.

با تغییر روزهای تزریق این مواد و همچنین با انجام آزمایشات در حالت غیر حاملگی نتایج متفاوتی به دست خواهد آمد. لذا پیشنهاد می شود به علت اهمیت بسیار زیاد عملکرد تیتریک اکساید، اثرات و عوارض دوزهای مختلف این مولکول بر سایر دستگاه های بدن و نیز قسمت های دیگر دستگاه تناسلی

References

- ۱-Kosiland D E. Molecule of the year. Science ۱۹۳۳; ۲۰۲:۱۹۵۳-۶۰.
- ۲-Ignarro Lj. Biosynthesis and metabolism of endothelium- derived nitric oxide. Ann Rev Pharmacol Toxicol ۱۹۹۸; ۳۰: ۵۳۵-۹.
- ۳-Gouge RC, Marshburn P. Nitric oxide as a regulator of embryonic development. Biology of Reproduction ۱۹۹۸; ۵۸: ۸۷۵-۹.
- ۴-Crane BR, Arvai AS. The structure of nitric oxide syntheses oxygen's domain and inhibitor Complex. Science ۱۹۹۷; ۲۷۸: ۴۲۵-۳۱.
- ۵-Motta AB, Estevez A. Regulation at lipid per oxidation by nitric oxide and PGF α during Luteal regression in rats. Reproduction ۲۰۰۱; ۱۲۱:۶۳۱- ۳۷.
- ۶-Ischiropoulos H, Zhu L. Peroxynitrites formation from macrophage-derived nitric oxide. Archives of Biochemistry and Biophysics ۱۹۹۲; ۲۹۵:۴۴۶-۱.
- ۷-Hogg N, Struck A. Inhibition of macrophage-dependent low density lipoprotein oxidation by nitric oxide donors. J Lipid Res ۱۹۹۹; ۳۶:۱۷۵۶-۶۲.
- ۸-Motta A B, Estevez A. The involvement of NO in corpus luteum regression in the rat:Feedback mechanism between PGF α and NO. Molecular Human Rep ۱۹۹۹; ۱۱:۱۰۱۱-۱۶.
- ۹-Noori Mugahi SMH, Azar Nia M, Ghobeh Mohager N. [Effects of nitric oxide on qualitative and quantitative differentiation of mouse uterus]. Iranian Anat Scenic J ۲۰۰۴; ۲(۱): ۶۱-۷. (Persian)
- ۱۰-Noori Mugahi SMH. The effects of L-Arginine and L-Name on ovarian corpus luteum changes in pregnant female. ۱st International Congress & Exhibition of Veterinary Pharmacology & Pharmaceutical Sciences (1st ICVPS) Tehran; Oct. ۴-۵, ۲۰۰۸.
- ۱۱-Noori Mugahi SMH, Safiee M and Takzaree N. Study of Nitric Oxide (NO) effects on pregnant rats Cerebellum, using morphometric methods. ۱۵th International Congress of Neurology & Clinical Electrophysiology of Iran. Tehran; May ۲۸-۳۱, ۲۰۰۸.
- ۱۲-Noori Mugahi SMH Effects of nitric oxide (NO) system on cardiovascular development of rat embryo. The ۱۰th International Congress of Toxicology. Tampere-Finland July ۱۱-۱۵۲۰۰۴.
- ۱۳-Noori, SMH, Mahmmoudzadeh Sagheb HR, Heidari Z. [Applied methods and terminology of histotechnique, stereology & morophology]. ۳rd ed.Tehran; Tehan University of Medical Sciences Publications ۲۰۰۹. P.۷۱, ۹۵-۸. (Persian)
- ۱۴-Riley JCM, Behrman HR. In vivo generation of hydrogen peroxide in the rat corpus luteum during luteolysis. Endocrinology ۱۹۹۹; ۱۲۸: ۱۷۴۹-۵۳.
- ۱۵-Motta AB, Gimeno MA. Nitric oxide participates in the CL regression in ovaries isolated from pseudo pregnant rats. Can J Physiol Pharmacol ۱۹۹۷; ۷۵(۱۲): ۱۳۳۵-۹.
- ۱۶-Motta AB, Estevez A. Dual effects of NO in functional and regressing rat corpus luteum. Molecular Human Rep ۲۰۰۱; ۷(۱): ۴۳-۷.
- ۱۷-Motta AB, Franchi AM. Effect of an oxytocin receptor antagonist on ovarian and uterine synthesis and release of PGF α in PSP rats. Prostaglandins Leuko t Essent Fatty Acids ۱۹۹۶; ۵۴(۲): ۹۵- ۱۰۰.
- ۱۸-Motta AB, Franchi AM. Role of No on uterine and ovarian PG synthesis during luteolysis in the rat. Prostaglandins Leukot Essent Fatty Acids ۱۹۹۷; ۵۶(۴): ۲۶۵-۹.
- ۱۹-Najati V, Ilkhanipour M, Salehi S, Sadeghi-Hashjin G. Role of nitric oxide on the generation of atretic follicles in the rat ovaries. Pak J Biol Sci ۲۰۰۸; ۱۱(۲):۲۵۰-۴.

۲۰-Olson LM, Jones-Burton CM. No decreases estradiol synthesis in rat luteal cells in vitro. *Endocrinology* ۱۹۹۶; ۱۳۷: ۳۵۳۱-۹.

۲۱-Shukovski L, Tsafiri A. The involvement of NO in the ovulatory process in the rat. *Endo Crinology* ۱۹۹۴; ۱۳۵: ۲۲۸۷ - ۹۰.

۲۲-Zackrisson U, Mikani M. Cell - specific localization of NO syntheses (NOS) in the

rat ovary during follicular development, ovulation and luteal formation. *Hum Reprod* ۱۹۹۸; ۱۲:۲۶۶۷-۷۳.

۲۳-Voznesens kaia TIU, Blashkiv TV. The effect of NO synthase blockers, NO donors and anti-ovarian antibodies on murine oocytes. *Eksp Klin Farmakol* ۲۰۰۲; ۶۵ (۴): ۳۰-۲.

The effects of L-Arginine and L-Name on corpus luteum and growing follicle changes in pregnant rats

Noori Mugahi SMH^{*1}, Minaee B¹, Mehran Nia T², AzarNia M³, Shirazi R⁴

(Received: 5 Aug, 2008

Accepted: 29Dec, 2009)

Abstract

Introduction: Considering the important role of nitric acid in many biologic processes of cells and tissues including reproduction, in this study we investigated the effects of L-Arginine as a NO formation progenitor and L-Name as a NO formation inhibitor on ovarian corpus luteum and growing follicle changes in pregnant rats.

Materials & Methods: Forty female rats of 8 weeks old and 200-250 gr. weight were divided into 5 groups, containing 8 rats in each group upon observing vaginal plaque (It has been considered as zero days at pregnancy). These 5 groups were as follows: Control, Normal Saline, L-Arginine, L-Name and L-Arginine & L-Name. Except the control group, the other groups received normal saline (2 ml/kg/ip), L-Arginine (200mg/kg/lip), L-Name (20mg/kg/lip) and a mixture of two substances for L-Arginine & L-Name group respectively on 3th, 4th, and 5th days of pregnancy. On the 18th day of

pregnancy, after anesthesia with ether, laparotomy was performed to separate the mother's ovaries. Then, the ovaries were fixed in 10% formalin, after tissue passage, the sections were stained with H&E and PAS methods. The changes were observed via light microscopy and graticule.

Findings: In the eye of qualitative study, tissue degenerative changes and eruption in most parts of ovaries in L-Arginine group were observed, in quantitative study, the reduction of corpus luteum dimension in mentioned group were seen. (p<0,05)

Discussion & Conclusion: Results of this study showed that NO can inhibit the cell growth in pregnancy and induce malfunction in ovary.

Keywords: nitric oxide, ovary, corpus luteum, rat

1. Dept of Histology, Faculty of Medicine, Tehran University of Medical Sciences, Tehran, Iran

2. Dept of Anatomy, Faculty of Medicine, Kermashah University of Medical Sciences, Kermashah, Iran

3. Dept of Histology, Faculty of Biology, Tehran University of Tarbiat Moallem, Tehran, Iran

4. Dept of Anatomy, Faculty of Medicine, Tehran University of Medical Sciences, Tehran, Iran

*(corresponding author)

Scientific Journal of Ilam University of Medical Sciences