

بررسی اثرات تجویز مهارکننده نیتریک اکساید بر تغییرات وزن و ساختار بافتی کلیه موش صحرائی باردار

سیدمحمدحسین نوری موگهی^{۱*}، مریم خانه زاد^۲، طیبه رستگار^۱

(۱) گروه بافت شناسی، دانشکده علوم پزشکی، دانشگاه علوم پزشکی تهران

(۲) گروه آناتومی، دانشکده علوم پزشکی، دانشگاه علوم پزشکی تهران

تاریخ دریافت: ۹۲/۴/۳۰

تاریخ پذیرش: ۹۲/۱۰/۴

چکیده

مقدمه: نیتریک اکساید به عنوان یک پیامبر داخل سلولی و بین سلولی در بسیاری از فرایندهای بیولوژیک بدن از جمله عملکرد صحیح کلیه نقش مهمی را بر عهده دارد. لذا مطالعه حاضر جهت بررسی اثر مهار L-NAME بر وزن و ساختار بافتی کلیه موش صحرائی باردار انجام گرفته است.

مواد و روش ها: ۲۴ سر موش صحرائی ماده نژاد ویستار با وزن متوسط ۲۵۰-۲۰۰ گرم و سن متوسط ۸ هفته، پس از جفت گیری و مشاهده پلاک واژینال که به عنوان روز صفر حاملگی در نظر گرفته می شود به ۳ گروه ۸ تایی تقسیم شدند. به غیر از گروه کنترل، بقیه گروه ها به ترتیب ۱ ml/kg/ip نرمال سالین، ۱ mg/kg/ip ماده L-NAME، در روزهای سوم، چهارم و پنجم حاملگی دریافت کردند. در روز هیجدهم بارداری، موش ها با اتر بی هوش و پس از خروج کلیه ها به روش لاپاراتومی توسط محلول کلروفورم کشته شدند. پس از اندازه گیری وزن، کلیه ها در فرمالین ۱۰ درصد فیکس شد. سپس پاساژ بافتی و رنگ آمیزی با روش هماتوکسیلین-اوتوزین (H&E)، انجام و تغییرات بافتی با میکروسکوپ نوری الیمپوس مدل Cx31 ساخت ژاپن مورد بررسی قرار گرفت.

یافته های پژوهش: در بررسی مقایسه ای با آزمون ANOVA علی رغم افزایش وزن کلیه ها در گروه L-NAME، اختلاف آماری معنی داری ($P < 0.01$) بین گروه ها وجود نداشت. در تصاویر مربوط به گروه L-NAME به هم خوردگی نظم در قشر و گلومرول های کلیوی، ارتشاح لنفوسیتیک و احتقان عروق خونی (Congestion) دیده شد. **بحث و نتیجه گیری:** مطالعه حاضر نشان می دهد که تجویز L-NAME در دوره بارداری ممکن است از طریق کاهش سطح NO باعث تخریب ساختار بافتی کلیه شود.

واژه های کلیدی: نیتریک اکساید، کلیه، L-NAME

*نویسنده مسئول: گروه بافت شناسی، دانشکده علوم پزشکی، دانشگاه علوم پزشکی تهران

Email: noorimoo@sina.tums.ac.ir & noorimoo@yahoo.com

مقدمه

نیتریک اکساید (NO) یک مولکول دو اتمی ساده با اثرات بیولوژیک بسیار وسیع می باشد. در بدن انسان و سایر پستانداران سلول های زیادی توانایی سنتز NO را دارند. این عمل به وسیله آنزیم های نیتریک اکساید سنتتاز (NOS) از تبدیل L-Arginine در حضور اکسیژن و ترکیبی به نام (Nicotinamide Adenine Dinucleotide Phosphate=NADPH) صورت می گیرد. سه ایزوفرم مشابه از NOS به نام های نورال (Neuronal NOS=nNOS)، القاچی (Inducible NOS=iNOS) و اندوتلیال (Endothelial NOS=eNOS) وجود دارد. iNOS و nNOS در فرایندهای داخل سلولی و eNOS در فرایندهای التهابی درگیر هستند (۱،۲). ترکیباتی هم چون L-NAME نیز وجود دارند که با تأثیر مستقیم بر آنزیم NOS تمام ایزوفرم های آن را مهار می کنند. در این راستا برخی از تحقیقات نشان می دهند که مهار ساخت NO توسط L-NAME به علت تغییرات در پارانشیم کلیه باعث ایجاد فشارخون و آسیب گلومرولی می شود (۳).

NO به عنوان یک پیامبر داخل سلولی و بین سلولی دارای نقش حیاتی در بسیاری از اعمال فیزیولوژیک بدن از جمله رشد سلولی، آپوپتوز، تنظیم تونسیسته عروق، مکانیسم دفاعی بدن، قدرت انقباضی و تعداد ضربان قلب، تونوس برونش ها، حافظه و یادگیری است (۴،۵،۶). علاوه بر این تأثیر NO بر عملکرد کلیه از طریق تنظیم هموستاز اسید و باز، اعمال گلومرول و بافت بینابینی، فعال سازی سیستم رنین-آنژیوتانسین بسیار حائز اهمیت است (۷). بسیاری از محققین نیز به نقش حفاظت سلولی (Cytoprotective) و آنتی اکسیدانی آن جهت کاهش آسیب های سلولی ناشی از ایسکیمی اشاره کرده اند (۸)، با توجه به عملکردهای فراوان همودینامیکی که برای NO به عنوان یک ترانسمیتر مهم در کلیه اشاره شد و هم چنین اهمیت عملکرد دقیق کلیه خصوصاً در حفظ توازن مایع و الکترولیت های بدن، تولید رنین به عنوان ماده ای مهم در تنظیم فشارخون، تولید اریتروپوئیتین و به دنبال آن تحریک تولید اریتروسیت ها و هیدروکسیله کردن ویتامین D3 و هم چنین نقش آن در دفع محصولات زائد متابولیکی، در تحقیق حاضر به بررسی اثرات مهاری L-NAME بر وزن و ساختار بافتی کلیه موش صحرایی باردار پرداخته ایم.

مواد و روش ها

در این مطالعه تجربی (Experimental) از ۲۴ سر موش صحرایی ماده نژاد ویستار با وزنی حدود ۲۵۰-۲۰۰ گرم و سن متوسط ۸ هفته تهیه شده از انستیتو پاستور استفاده شد. موش ها در شرایط یکسان و استاندارد از نظر نور، دما و رطوبت نگهداری شدند. موش ها پس از جفت گیری و مشاهده پلاک واژینال، توزین و روز مشاهده پلاک به عنوان روز صفر حاملگی در نظر گرفته شد. در روز صفر موش های حامله به طور تصادفی به سه گروه هشت تایی به ترتیب زیر تقسیم شدند:

گروه اول به عنوان کنترل هیچ ماده ای دریافت نکردند، گروه دوم به عنوان گروه نرمال سالین ۱ میلی گرم بر کیلوگرم نرمال سالین ۰/۹ درصد و گروه سوم ۱ میلی گرم بر کیلوگرم L-NAME (تهیه شده از شرکت سیگما) دریافت کردند. تمامی مواد مورد نظر به صورت داخل صفاقی در روزهای سوم، چهارم و پنجم حاملگی تزریق شدند. برای آماده سازی محلول L-NAME، یک میلی گرم از آن در ۲ میلی لیتر محلول نرمال سالین حل شد (۹). در روز ۱۸ بارداری موش ها پس از بی هوشی با اتر، تشریح شده سپس کلیه موش های باردار خارج و با فرمالین ۱۰ درصد فیکس شدند.

مراحل آماده سازی بافتی برای تهیه لام ها انجام و برش هایی با ضخامت ۵-۶ میکرون از نمونه ها تهیه و با روش معمولی هماتوکسیلین-ئوزین (H&E) رنگ آمیزی و با میکروسکوپ نوری (Olympus, Japan) المپیوس (Olympus) مدل CX31 ساخت ژاپن بررسی شدند. برای آنالیز آماری از نرم افزار SPSS vol.16 و آزمون One way ANOVA استفاده شد (۱۰).

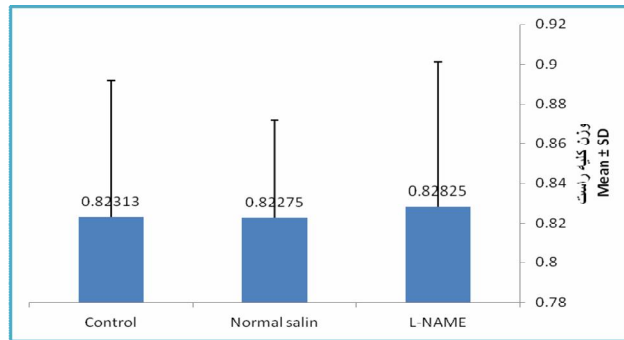
یافته های پژوهش

یافته های ماکروسکوپی کمی: برای تعیین ارتباط گروه ها از آزمون One way ANOVA استفاده شد و نتایج به دست آمده نشان داد که وزن هر دو کلیه در گروه L-NAME نسبت به سایر گروه ها افزایش یافته بود، ولی این تفاوت در وزن اختلاف آماری معنی داری ($P < 0.01$) را بین گروه ها نشان نداد. (نمودار شماره ۱ و ۲)

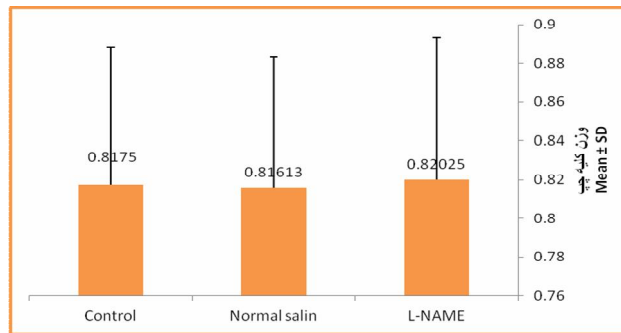
یافته های میکروسکوپی کیفی: در فتومیکروگراف های مربوط به گروه L-NAME به هم خوردگی نظم در قشر و اجزای آن از جمله گلومرول های کلیوی، ارتشاح لنفوسیتیک، احتقان عروق خونی (Congestion) و

بافتی قشر کلیه در گروه نرمال سالین تفاوت قابل ملاحظه ای با گروه کنترل نداشت.


تخریب در ساختار لوله های پیچیده نزدیک (PCT) و دور (DCT) مشاهده شد. (فتومیکروگراف ۱ و ۲) البته ساختار



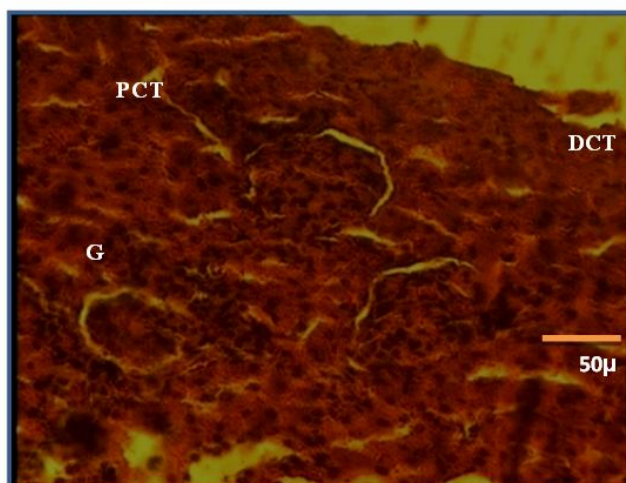
نمودار شماره ۱. مقایسه وزن کلیه راست در گروه های مختلف (N=8, P<0.01)



نمودار شماره ۲. مقایسه وزن کلیه چپ در گروه های مختلف (N=8, P<0.01)



فتومیکروگراف شماره ۱. ساختار بافتی معمولی در گروه کنترل را نشان می دهد، به لوله های پیچیده نزدیک (PCT)، دور (DCT) و گلومرول های کلیوی (G) توجه شود (رنگ آمیزی هماتوکسیلین-انوزین، بزرگ نمایی ۴۰۰×)



فتومیکروگراف شماره ۲. بی‌نظمی ساختار بافتی در گروه L-NAME را نشان می‌دهد، به لوله‌های پیچیده نزدیک (PCT) و دور (DCT) و گلومرول‌های کلیوی (G) تخریب شده توجه شود (رنگ آمیزی هماتوکسیلین-انوزین، بزرگ نمایی ۴۰۰)

بحث و نتیجه گیری

در بررسی‌های ماکروسکوپی کمی، وزن کلیه‌ها در گروه L-NAME نسبت به سایر گروه‌ها افزایش یافته بود ولی این تفاوت بین گروه‌ها از نظر آماری معنادار نبود. سایر پژوهشگران نیز نتایجی مشابه با ما گزارش کرده‌اند (۱۱). در بررسی ساختار بافتی نیز بیشترین آسیب بافتی به دنبال تزریق L-NAME مشاهده شد که در توجیه آن می‌توان به نقش L-NAME در مهار تولید NO-یک عامل حفاظتی- اشاره کرد (۱۳، ۱۲). هیگ و همکاران نیز با توجه به نقش NO در تنظیم تونسیسته عروقی اظهار داشتند که مهار نیتریک اکساید با افزایش فشارخون و آسیب گلومرولی همراه است (۳). کاهش تولید NO به عنوان یکی از مهم‌ترین گشادکننده‌های عروقی در اثر تزریق L-NAME به طور قابل ملاحظه‌ای منجر به افزایش فشارخون و استاز عروق خونی کوچک می‌شود (۱۵، ۱۴). لذا تجمع لنفوسیتی ناشی از تزریق L-NAME را می‌توان به استاز و احتقان مویرگی و حضور فاکتورهای التهابی نسبت داد. از طرفی در مطالعه‌ای دیگر بیان شده که افزایش ساخت NO می‌تواند در ایجاد افت فشارخون حاد ناشی از همودیالیز نقش داشته باشد (۱۶). پژوهشگران در سال ۲۰۱۲ نشان دادند که کمبود eNOS به نقص در تشکیل عروق کرونری، افزایش آپوپتوز، نقص مادرزادی در دیواره قلبی، کاهش تکثیر کاردیومیوسیت‌ها و در نتیجه سبب هیپرتروفی قلب به صورت جبرانی می‌شود (۱۷). مطالعه‌ای دیگر نشان داد که کاهش تولید نیتریک اکساید در اواخر بارداری مادر می‌تواند

باعث افزایش تعداد و ضخامت سلول‌های لایه عضلانی حلقوی پیلور و متعاقب آن استنوز هیپرتروفیک در جنین رت شود و این تغییرات احتمالاً به علت حذف اثر مهاری NO بر رشد سلولی است. هم‌چنین کاهش بیان ژن کدکننده NOS در کودکان مبتلا به استنوز هیپرتروفیک گزارش شده است (۱۸). بسیاری از مطالعات بر نقش NO در گلومرونفریت و پروتئینوری دلالت دارند و هم‌چنین نقش آن در تنظیم همودینامیک و رشد کلیه بعد از تولد گزارش شده است (۲۰، ۱۹).

مهار NO باعث تغییر عملکرد و آسیب بافتی به کلیه می‌شود و به نقش محافظتی NO در کلیه دلالت دارد (۲۱)، که نتایج تجربه حاضر نیز با این موضوع هم‌خوانی دارد. البته در مطالعه‌ای دیگر نشان داده شده که L-NAME و ترکیبات مشابه آن با اثر مهاری بر عملکرد L-Arginine برای کاهش آسیب‌های بافتی حاصل از NO مفید هستند (۲۲). این نتایج بیانگر این مطلب است که نیتریک اکساید مانند یک چاقوی دو لبه عمل کرده، با اتساع عروق اکسیژن‌رسانی سلول‌ها را می‌افزاید و از سوی دیگر در داخل سلول‌ها به عنوان یک ماده اکسیدان باعث آسیب سلولی می‌شود. (فتومیکروگراف شماره ۱ و ۲) نتایج به دست آمده نشان می‌دهد که احتمالاً L-NAME در مرحله بارداری به واسطه کاهش سطح نیتریک اکساید، می‌تواند سبب تخریب ساختار قشر و گلومرول‌های کلیوی شود. این مطلب اشاره به نقش حفاظتی نیتریک اکساید در کاهش آسیب بافتی دارد.

References:

- 1- Razavi HM, Hamilton JA, Feng Q. Modulation of apoptosis by nitric oxide: implications in myocardial ischemia and heart failure. *Pharmacol Therap* 2005; 106: 147-62.
- 2- Mondillo C, Pagotto RM, Piotrkowski B, Reche CG, Patrignani ZJ, Cymeryng CB, et al. Involvement of nitric oxide synthase in the mechanism of histamine-induced inhibition of Leydig cell steroidogenesis via histamine receptor subtypes in Sprague-Dawley rats. *Biol Reprod* 2009; 80:144-52.
- 3- Huige Li, Stephan MH, Stephan CS, Brausch I, Huang Q, Mang CH, et al. Midostaurin upregulates eNOS gene expression and preserves eNOS function in the microcirculation of the mouse. *Nitric oxide* 2005;12: 231-6.
- 4- Bian K, Doursout MF, Murad F. Vascular system: role of nitric oxide in cardiovascular diseases. *J Clin Hypertens (Greenwich)* 2008; 10:304-10.
- 5- Harlan RE, Webber DS, Garcia MM. Involvement of nitric oxide in morphine-induced c-Fos expression in the rat striatum. *Brain Res Bull* 2001; 54:207-12.
- 6- Kawahara K, Hachiro T, Yokokawa T, Nakajima T, Yamauchi Y, Nakajima Y. Ischemia/reperfusion-induced death of cardiac myocytes: possible involvement of nitric oxide in the coordination of ATP supply and demand during ischemia. *J Mol Cell Cardiol* 2006; 40:35-46.
- 7- Marsh N, Marsh A. A short history of nitroglycerine and nitric oxide in pharmacology and physiology. *Clin Experiment Pharmacol Physiol* 2000; 27: 313-9.
- 8- Meng X, Shi J, Liu X, Zhang J, Sun N. Role of nitric oxide and nitric oxide synthases in ischemia-reperfusion injury in rat organotypic hippocampus slice. *J Huazhong Uni Sci Technol* 2005; 25:619-21.
- 9- Noori-Mugahi SH, Azar NM, Ghobeh MN. [Effects of nitric oxide on qualitative and quantitative differentiation of mouse uterus]. *Iranian Anat Scenic J* 2004; 2: 61-7. (Persian)
- 10- Noori, SMH, Mahmmoudzadeh-Sagheb HR, Heidari Z. [Applied methods and terminology of histotechnology, stereology & morphometry]. 3th ed. Tehran; Tehran University of Medical Sciences Publications; 2009. P.71, 95-8. (Persian)
- 11- Zanfolin M, Faro R, Araujo EG, Guaraldo AM, Antunes E, De Nucci G. Protective effects of BAY 41-2272 on hypertension, heart and cardiomyocyte hypertrophy induced by chronic L-NAME treatment in rat. *J Cardiovas Pharmacol* 2006; 47:391-5.
- 12- Phillips L, Toledo AH, Lopez-Neblina F, Anaya-Prado R, Toledo-Pereyra LH. Nitric oxide mechanism of protection in ischemia and reperfusion injury. *J Invest Surg* 2009;22:46-55.
- 13- Ward R, Souder N, Stahl D, Hunter F, Probe R, Chaput C, Childs E. The role of nitric oxide synthase and heme oxygenase in the protective effect of hypothermia in ischemia-reperfusion injury. *J Bone Joint Surg Am* 2009;91:2637-45.
- 14- Thomas DD, Ridnour LA, Isenberg JS, Flores-Santana W, Switzer CH, Donzelli S, et al. The chemical biology of nitric oxide: implications in cellular signaling. *Free Radic Biol Med* 2008; 45:18-31.
- 15- Pittner J, Liu R, Brown R, Wolgast M, Persson AE. Visualization of nitric oxide production and intracellular calcium in juxtamedullary afferent arteriolar endothelial cells. *Acta Physiol Scand* 2003; 179:309-17.
- 16- Rostoker G. Colloids in Dialytic Refractory Hypotension. *J Sci Med* 2013;14: 260-7.
- 17- Yin Liu, Qingping Feng. NOing the heart: Role of nitric oxide synthase-3 in heart development. *Differentiation* 2012; 84:54-61.
- 18- Panteli C. New insights into the pathogenesis of infantile pyloric stenosis. *Acta Physiol Scand* 2009; 25:1043-52.
- 19- Trachtman H. Nitric oxide and glomerulonephritis Nitric Oxide and the Kidney. *Acta Physiol Scand* 2004; 24(4): 324-32.
- 20- Rodebaugh J, Sekulic M, Davies W, Montgomery S, Khraibi A, Solhaug MJ, Ratliff BB. Neuronal nitric oxide synthase, nNOS, regulates renal hemodynamics in the

postnatal developing piglet. J Physiol 2012; 71:144-9.

21- Gautam Ch, Edgar A. Role of L-Arginine in the Pathogenesis and Treatment of Renal Disease. Am Soc Nutr Sci 2004;9: 2801-6.

22- Karambaksh A, Noori-Mougahi SH, Hassan-Zadeh GR, Tak ZN. [Excitatory and inhibitory effects of nitric oxide on weight, size, and histological changes of rat cerebellum.] Tehran Uni Med J 2013; 70: 595-600. (Persian)

Evaluating the inhibitory effects of nitric oxide on the wight and structural changes of kidney in pregnant rats

Nourimogahi SM^{1*}, Khanehzad M², Rastgar T¹

(Recived: July 21, 2013 Accepted: December 25, 2013)

Abstract

Introduction: Nitric oxide (NO), as an intra and inter cellular secondary messenger, has an important role in many biological processes of body. In this study we examined the inhibitory effects of L-NAME on the wight and structural changes of kidney in pregnant rats.

Materials & Methods: 24 Wistar rats weighing 200- 250 g with a mean age of 8 weeks were divided in 3 groups (each group contain 8 rats) upon observing vaginal plaque that was considered as the day zero of pregnancy. Except the control group, the remaining groups received normal saline (1mg/kg/ip), L-NAME (1mg/kg/ip) during 3, 4 and 5th days of pregnancy. On the 18th day of pregnancy, the rats were anesthetized by ether and their kidneys were removed via laparotomy and then killed

with chloroform. After weighing, the Kidneys were fixed in 10% formalin. After tissue sample preparation general (H+E) staining was used. Finally, the histomorphological changes were studied by light microscopy.

Findings: Despite the increasing in weight of the L-NAME group, there was no significant differences between the groups (P<0.01), however in the L-NAME group there were evidence of adrenal cortex and kidney capsule disorder, lymphocytic infiltration, and blood vessels congestion.

Discussion & Conclusion: Results of this study showed that L-NAME administration during pregnancy may cause damages in kidney tissue via decreasing NO levels.

Keywords: Kidney, nitric oxide, L-NAME

1- Dept of Histology, Faculty of Medicine, Tehran University of Medical Sciences, Tehran, Iran.

2- Dept of Anatomy, Faculty of Medicine, Tehran University of Medical Sciences, Tehran, Iran

* (Corresponding author)