

پلاستینیشن دیواره خلفی تنه به همراه نخاع و بصل النخاع با تزریق پلیمر رنگی بداخل شریان‌ها

حمیدرضا غفاری^۱، غلامرضا دشتی^۲، محمد آهی^۳، محمد حسن کریم فر^۴، محمد رضا نام آور^۵، عزیز شهرکی^۶

- (۱) گروه آناتومی، دانشکده پزشکی، دانشگاه علوم پزشکی زابل
 (۲) گروه آناتومی، دانشکده پزشکی، دانشگاه علوم پزشکی (صفهان)
 (۳) گروه آناتومی، دانشکده پزشکی، دانشگاه علوم پزشکی ایلام
 (۴) گروه آناتومی، دانشکده پزشکی، دانشگاه علوم پزشکی زابل
 (۵) گروه آناتومی، دانشکده پزشکی، دانشگاه علوم پزشکی شیراز
 (۶) گروه پرستاری، گروه دانشکده پرستاری و مامایی دانشگاه علوم پزشکی زابل

تاریخ پذیرش: ۸۶/۱/۵

تاریخ دریافت: ۸۵/۷/۵

چکیده

مقدمه: آموزش آناتومی بدن انسان علاوه بر نیاز به معلم مجرب و متخصص، نیاز به استفاده از تکنیک‌های کمک آموزشی مناسب نیز دارد. قطعات پلاستینه جهت اهداف آموزشی بسیار مناسب می‌باشند. هدف این مطالعه ایجاد نمونه پلاستینه دیواره خلفی تنه به همراه نخاع و بصل النخاع با تزریق پلیمر رنگی بداخل شریان‌ها می‌باشد.

مواد و روش‌ها: پس از تهیه یک جسد انسانی جهت پلاستینیشن و تزریق محلول فیکساتیو به درون و فیکس شدن آن، پلیمر رنگی را که از مخلوط کردن خمیر رنگ مخصوص با پلی استر و مواد سخت کننده (پراکسید) و شتاب دهنده (کبالت) ساخته شد و سپس به داخل کاتتر مخصوص که در شریان فمورال قرار داده شده بود، تزریق گردید. پس از خشک شدن پلیمر رنگی داخل عروق، به ترتیب مراحل تشریح (در دیواره خلفی تنه، نخاع و بصل النخاع)، آبگیری، چربی گیری، اشباع تحت فشار و پرداخت را انجام دادیم. در نهایت نمونه آماده شده با نمونه استاندارد توسط دستگاه اونیورسال^۱ از نظر کشش، استحکام و انعطاف پذیری مورد بررسی و مقایسه قرار گرفت.

نتایج: بافت پلاستینه تهیه شده در لمس، خشک، بدون بو، غیر سمی و شکل اصلی خود را دارا بوده و از نظر رنگ و قوام کاملاً مناسب بود و نمای مناسبی از این ناحیه ایجاد کرده بود. در این نمونه شریانها و وریدهای رنگ آمیزی شده براحتی قابل تشخیص می‌باشند. تفاوت و مقایسه کشش، استحکام و انعطاف پذیری نمونه‌هایی از نمونه تهیه شده با نمونه‌هایی مشابه از نمونه استاندارد مقایسه شد ($P > 0.05$, $SE = -0.382 \pm -0.460$).

نتیجه گیری نهایی: نمونه آماده شده، خشک، قابل انعطاف، غیر سمی بوده، رنگ و شکل اصلی خود را حفظ نموده و جهت آموزش آناتومی دیواره خلفی تنه و نخاع کاملاً مناسب است. تزریق پلیمر رنگی بداخل شریان‌ها اجازه مطالعه و آموزش توپوگرافی صحیح از موقعیتهای نرمال آناتومیک را فراهم کرده است.

واژه‌های کلیدی: پلیمر رنگی، پلاستینیشن، شریان‌ها، نخاع و بصل النخاع

مقدمه

فساد و پوسیدگی، در عین حال که فرآیندی حیاتی در طبیعت است، برای مطالعات مرفولوژیکی، آموزشی و تحقیقاتی بعنوان یک مانع محسوب می شود. یافتن تکنیک مناسب نگهداری، بخصوص برای متخصصان رشته آناتومی از اهمیت خاصی برخوردار بوده و متخصصان علوم تشریح از گذشته های دور همواره در جستجوی روشی جهت نگهداری بافتهای قابل فساد و نرم بدن انسان و تهیه نمونه هایی بادوام، با قوام، با استحکام و قابل حمل و نقل بوده اند. دیکنز و پرت^۱ در سال (۱۹۱۴) و هوفستر و شیمایدل^۲ در سال (۱۹۲۴) با نگهداری نمونه ها در پارافین تا حدودی به این هدف نزدیک شدند. این نمونه های خشک دارای ظاهری طبیعی و نسبت به تأثیرات مکانیکی مقاوم بودند. ولی با این وجود دوام و قوام آنها زیاد نبود و در مقابل گرما، حساس و قابل اشتعال بودند. تا روش منحصر به فردی در نگهداری بافتها توسط دکتر گونترفون هاگنز در هایدلبرگ آلمان در سال ۱۹۷۸ ابداع شد و آن را پلاستینیشن نامیدند^(۱). در این روش آب و چربی در بافتهای بیولوژیک با پلیمرهای مخصوص (سلیکون- پلی استر- اپوکسی) جایگزین شده که بعداً آنها سخت گردیده و در پایان قطعات خشک، بی بو و بادوامی را ایجاد می نماید. او برای اولین بار در سال ۱۹۸۵ قلب انسان را به کمک تکنیکی بعنوان S10 (ویژه نمونه های حجمی مانند سر، لگن، اندامها) نگهداری نمود^(۲). آموزش آناتومی بدن انسان علاوه بر نیاز به معلم مجرب و متخصص، نیاز به استفاده از تکنیکهای کمک آموزشی مناسب نیز دارد. قطعات پلاستینه جهت اهداف آموزشی بسیار مناسب می باشند^(۳). با توجه به اینکه تشریح عضلات خلف تنه و نخاع در سالنهای تشریح دانشکده های پزشکی ممکن است کمتر صورت گیرد لذا هدف این مطالعه ایجاد نمونه پلاستینه دیواره خلفی تنه به همراه نخاع و بصل النخاع با تزریق پلی مررنگی جهت رنگ پذیری و افتراق بهتر شریان‌ها بود.

مواد و روش ها

این پژوهش یک طرح تجربی- کاربردی است و از نظر آماری یک نمونه کافی می باشد. برای پلاستینیشن دیواره خلفی تنه به همراه نخاع و بصل النخاع با تزریق پلیمر رنگی به داخل شریانها مواد زیر به ترتیب زیر بکار گرفته شد:

مواد و وسائل مورد نیاز : (۱) جسد انسانی ، (۲) پلیمر (پلی استر رزین) ، (۳) سخت کننده (پراکسید ایتالیایی) ، (۴) شتاب دهنده (کبالت) ، (۵) خمیر رنگ قرمز و آبی ، (۶) استون ۱۰۰٪ (sheet آلمان) ، (۷) فرمالین ۱۰٪ ، (۸) گلیسرین ، (۹) اتانول ، (۱۰) پودر تیمول ، (۱۱) فنول ، (۱۲) سوند معده ، (۱۳) پمپ هیدرولیک ، (۱۴) دستگاه DARTEC Universal Test (جهت اندازه گیری خواص فیزیکی) ، (۱۵) محفظه درب دارجهت استون ، (۱۶) پمپ خلاء ، (۱۷) محفظه اشباع تحت فشار ، (۱۸) وسائل تشریح کردن ، (۱۹) استون متر.

پس از تهیه یک جسد بدون وارث و مجهول الهویه از مرکز پزشکی قانونی به ترتیب مراحل زیر انجام شد:

الف) تثبیت جسد: اساس فراهم نمودن نمونه های خوب بافتی، تثبیت کامل نمونه است. ترکیب محلول ثابت کننده جسد شامل: اسید فنیک یا فنول، فرمالین، الکل، گلیسرین، آب و پودر تیمول بود. پس از تزریق محلول فیکساتیو به درون شریانها آنرا به مدت شش ماه در سردخانه نگهداری نمودیم تا جسد کاملاً فیکس شد^(۶).

ب) طرز ساخت پلی مر رنگی و روش تزریق

پلی مر رنگی بداخل شریانها : پلی مر رنگی ساخته شده جهت تزریق بداخل شریانها دارای ترکیب ذیل بود :

۱- پلیمر (پلی استررزین شفاف H150)
 $[(CH_2)_X-COO-R-]$ سی سی ۱۰۰-۲ خشک کننده [پراکسید $(C_6H_5-COOOC-C_6H_5)$] ۱/۸ سی سی،
 ۳- شتاب دهنده [محلول کبالت Fe_2O_3 - (xH_2O)] ۰/۱ سی سی،
 ۴- مواد رنگدانه ای (خمیر رنگ قرمز) ۲۵ گرم (ساخت کشورآلمان).

برای تزریق پلی مر رنگی در تمام عروق بدن از یک پمپ هیدرولیک ساخت آمریکا با ظرفیت نیم لیتر و با قدرت ۲۸۱ نیوتن به همراه یک رابط مخصوص و یک کاتتر (سوند معده) استفاده گردید. کاتتر در شریان

1. Dikceaens Webrent
 2. Hokhster&Sheimaidel

فمورال قرار داده شد و توسط پمپ هیدرولیک خمیر رنگ تهیه شده بداخل شریانها تزریق گردید(۷).

ج) تشریح : با استفاده از متد کنینگهام تشریح دیواره خلفی تنه، نخاع و بصل النخاع به ترتیب انجام شد(۸).

د) آب گیری : پدیده ای است که بر اساس قانون انتشار صورت میگیرد و بمعنای جایگزین نمودن آب بافتی توسط یک حلال آلی می باشد. در این مرحله آبگیری بطورعمده توسط استون صورت گرفت و برای به حداقل رساندن چروکیدگی نمونه، آبگیری بصورت تدریجی انجام شد. در طی این روش نمونه در یکسری از محلولهای آبگیری با غلظت های افزایش یابنده در دمای 15°C - قرار دادیم ، بطوریکه غلظت محلول اول ۵۰٪ محلول دوم ۷۰٪ و محلول آخر ۱۰۰٪ بود. طول مدت هر وان استون ۱۴-۱۱روز بود و از سه وان استون درب دار که هر کدام حدود ۶۰لیترحجم داشت استفاده شد(۲).

ه) چربی گیری: طی مرحله آبگیری چربی نمونه نیزتا حدی حل گردید. در نمونه ما از استون ۱۰۰٪ استفاده شد و چربی گیری این نمونه به مدت دو هفته دریک محفظه درب دار استون به حجم ۶۰ لیتر، در دمای اتاق (دمای ۲۵ + تا ۲۲ + درجه سانتی گراد) انجام شد(۲).

و) اشباع تحت فشار: در اشباع تحت فشار نمونه آبگیری شده پس از اشباع توسط حلال میانجی(استون) در مخلوط پلیمر P75 [پلیمرP75 شامل : رزین پلی استر(۵۰لیتر) + خشک کننده (۱۵۰ سی سی پراکسید) + شتابدهنده (۱۰CC کبالت) + گلیسرین(۱۰لیتر) غوطه ور شده و با استفاده از وکیوم مایع حدواسط تبخیر شدنی از نمونه خارج گردید و همزمان توسط پلیمر سفت شونده جایگزین شد. پلیمر سفت شونده وارد فضای داخل سلولی و بین سلولی گردید(۴). اشباع با فشار را در دمای ۱۰- ۸ درجه سانتی گراد، درمدت ۳۶ ساعت صورت پذیرفت. اشباع تحت فشار با مشاهده حباب بر سطح مخلوط پلیمر و نیز درجه وکیوم اندازه گیری شد. وقتی فشارداخل محفظه خلاء به پنج میلی متر جیوه رسید، وکیوم استون کامل شده بود. به ازای یک کیلوگرم نمونه تقریباً دو لیتر مخلوط پلیمر مصرف گردید (۴).

ز) پرداخت: عبارت است از خشک کردن نمونه به نحوی که براحتی قابل دست زدن و حمل و نقل باشد. مدت پرداخت در نمونه مورد تحقیق ۴ هفته در دمای ۲۵ درجه سانتی گراد بوده که در زیر نور UV انجام گرفت(۵).

ح) نحوه رنگ آمیزی وریدها: بعدازخشک شدن نمونه با همان روش قبلی اقدام به ساخت پلیمر رنگی با خمیر رنگ آبی نموده و وریدها را که بعلت پر بودن از لخته امکان بکارگیری پمپ هیدرولیک برای آنها نبود، با استفاده از قلم موی ظریف وریدهای قابل دسترسی رنگ گردید.

ط) تهیه عکس های نمونه: با استفاده از دوربین دیجیتال(Nikon7500 ساخت ژاپن) از نمای قدامی (شکل ۱) و از نمای خلفی نمونه (شکل ۲) عکسبرداری شد.

ی) مقایسه نمونه ساخته شده با نمونه استاندارد: توسط دستگاه اونیورسال(Universal Test DARTEC IC10) ساخت کشور انگلیس در گروه فیزیک پزشکی دانشکده پزشکی اصفهان چهار قسمت از عضلات مختلف نمونه تهیه شده در اندازه ها و شرایط یکسان از نظر کشش، استحکام و انعطاف پذیری مورد بررسی قرار گرفت و سپس با نمونه ساخت آلمان (نمونه استاندارد)مورد مقایسه قرار دادیم. به نمونه های مورد نظر فشارهایی بین ۱ تا ۳۰۰ نیوتن در ۱۸مرحله با سرعت پنج میلیمتر در دقیقه وارد گردید. تفاوت کشش، استحکام و انعطاف پذیری تعداد دفعاتی که فشار بر روی پنج نمونه وارد آمده بود با نمونه استاندارد توسط آزمون ONE WAY ANOVA مقایسه شد.

یافته ها

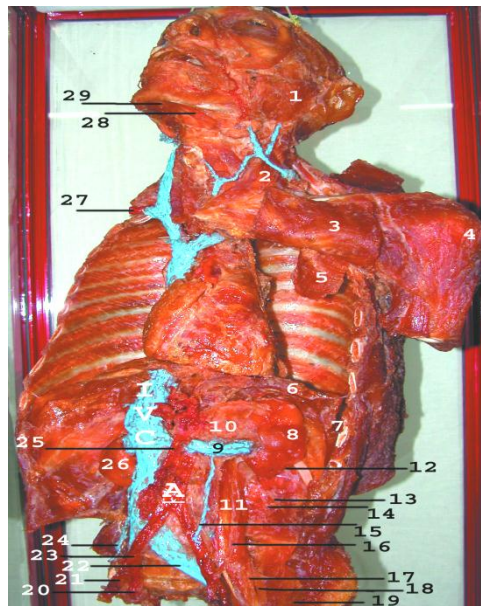
بافت پلاستینه در لمس، خشک، بدون بو، غیر سمی و شکل اصلی خود را دارا بوده و از نظر رنگ و قوام کاملاً مناسب بود و نمای مناسبی از این ناحیه را ایجاد نموده است(شکل ۱ و شکل ۲). این نمونه اجازه مطالعه و آموزش توپوگرافی دقیق و طبیعی از موقعیتهای صحیح آناتومی را داده و براحتی قابل حمل به کلاس درس می باشد. شکل ۱ از نمای قدامی نمونه تهیه شده است، که عناصرتشریحی، شریانها و وریدهای مربوط به این ناحیه براحتی قابل بررسی و مطالعه است. شکل ۲ از

شکمی، سینه ایی بزرگ و عضله نردبانی قدامی از نمونه تهیه شده با نمونه هایی مشابه از نمونه استاندارد مقایسه شد ($P > 0.05$). همچنین قطعه ای از نمونه از نظر رشد قارچ و باکتری در آزمایشگاه میکروب شناسی مورد آزمایش قرار گرفت که رشدی گزارش نگردید.

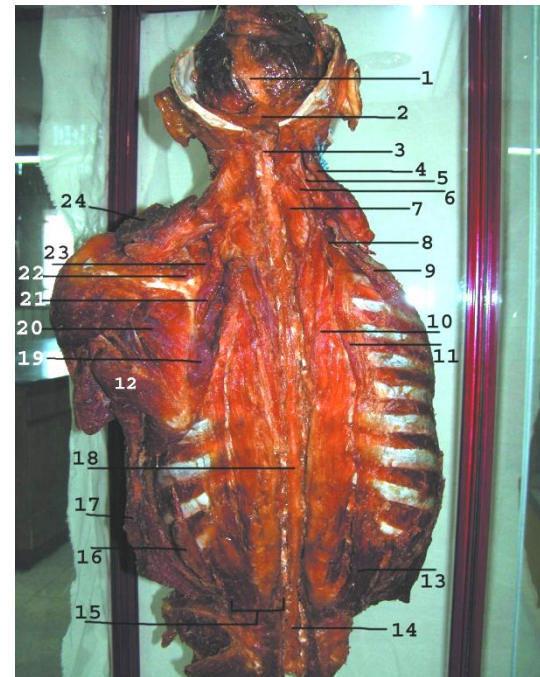
نمای خلفی نمونه تهیه شده است که در آن به‌مراه نخاع، بصل النخاع و مغز، سه لایه عضلات (سطحی، میانی و عمقی) پشت قابل مشاهده است. بعلت لامینکتومی جهت مشخص کردن نخاع عضلات اسپاینالیس و روتاتورها برداشته شده اند. در این نمونه شریانها و وریدهای رنگ آمیزی شده براحتی قابل تشخیص می باشند. تفاوت و مقایسه کشش، استحکام و انعطاف پذیری نمونه هایی از عضله دوزنقه، مستقیم

جدول شماره ۱ توزیع فراوانی میانگین و انحراف معیار نمونه های مورد مطالعه و مقایسه آن با نمونه استاندارد

P.Value	SD±Mean	نمونه های مورد مطالعه
$P > 0.05$	0.951 ± -0.792	نمونه ای از عضله دوزنقه
$P > 0.05$	0.723 ± -0.621	نمونه ای از عضله مستقیم شکمی
$P > 0.05$	0.701 ± -0.81	نمونه ای از عضله سینه ای بزرگ
$P > 0.05$	0.978 ± 0.7014	نمونه ای از عضله نردبانی قدامی



- 1-Parotid gland, 2-Sterno cleidomastoid muscle, 3-Pectoralis major, 4-Deltoid, 5-Pectoralis minor, 6-Diaphragm, 7-Costodiaphragmatic recess, 8-Left kidney, 9-Left renal vein, 10-Supra renal gland, 11-Psoas major muscle, 12-Subcostal nerve, 13-Illiohypogastric nerve, 14-Illioinguinal nerve, 15-Left gonadal vein, 16-Ureter, 17-Jenitofemoral nerve, 18-Femoral nerve, 19-Illiacus muscle, 20-Internal iliac artery, 21-External iliac artery, 22-Left common illiac vein, 23-Common illiac artery, 24-Right gonadal artery, 25-Superior mesenteric, 26-Left kidney, 27-Subcalavin artery, 28-Anterior belly of digastric muscle, 29-Mylohyoid muscle.



1-Dura mater, 2-Tentorium cerebelli, 3-Medulla oblongata, 4-Sernocleidomastoid, 5-Splenius capitis, 6-Longissimus capitis muscle, 7-Semisplanialis cervicis muscle, 8-Iliocostalis cervicis muscle, 9-Serratus posterior superior muscle, 10-Longissimus thoracis muscle, 11-Iliocostalis thoracis muscle, 12-Tears major muscle, 13- Iliocostalis lumborum muscle, 14-Cauda equine, 15-Erector spinae, 16-Serratus posterior inferior, 17-Latissmus dorsi muscle, 18-Spinal cord, 19-Rhomboid major muscle, 20-Infraspinatus muscle, 21-Rhomboid minor muscle, 22-Supraspinatus muscle, 23-Levator scapula muscle, 25-Trapezius muscle.

بحث و نتیجه گیری

تزریق وجود ندارد و وسیله تزریق نیز نامشخص است (۱۰). در سال ۱۹۱۵ لئوناردو داوینچی تزریق بداخل بطن‌های مغزی و تزریق مایع بداخل بدن را انجام داد که مواد تزریقی مومی شکل بود ولی وسیله تزریق نامشخص است (۱۱). در تحقیقی مواد رنگی ژلاتینی در عروق جفت تزریق شد که در این روش از یک سرنگ ۶۰ سی سی به همراه یک کاتتر (سوند معده) استفاده شده بود، که در این روش پیستون سرنگ تعویض و توسط یک رابط به یک کمپرسور هوا متصل می شد. سپس سرنگ توسط پلیمررنگی پر شده و با روشن کردن سیستم پلیمررنگی بداخل نمونه پمپ می گردید (۳). برای اولین بار در ایران و همچنین در دنیا ساخت پلیمر رنگی از رزین پلی استر و تزریق آن به داخل شریانهای کل جسد به منظور پلاستینیشن توسط ابزاری بنام پمپ هیدرولیک انجام گرفت که با طراحی این پمپ هر نوع پلیمر رنگی را با هر غلظتی، می توان در عروق کاداور

هدف اصلی از این تحقیق پلاستینیشن دیواره خلفی تنه به همراه نخاع و بصل نخاع با تزریق پلیمر رنگی به داخل شریانها بود. بافت پلاستینه ایجاد شده در لمس، خشک، بدون بو، غیر سمی و شکل اصلی خود را دارا بوده و از نظر رنگ و قوام کاملاً مناسب است و شریانها و مسیرشان براحتی با چشم غیر مسلح قابل تمایز می باشد. تفاوت کشش، استحکام و انعطاف پذیری تعداد دفعاتی که فشار بر روی چهار نمونه توسط دستگاه اونیورسال وارد آمده بود با نمونه استاندارد مقایسه شد (جدول شماره ۱). نتایج نشان می دهد که تفاوت معنی داری از نظر آماری بین کشش، استحکام و انعطاف پذیری آن دو وجود ندارد.

تزریق بداخل عروق جسد، اولین بار توسط آناتومیست‌ها صورت گرفت (۹). Giglian در سال ۱۳۲۶ تزریق به داخل عروق خونی را با مواد مختلفی انجام داد، ولی اطلاعاتی در مورد محتویات

چون براحتی می توان به آنها دست زد (۱۳). بجای سلیکون در تکنیک S10 با بکارگیری پلی استر به همراه گلیسرین نمونه های شفاف و قابل انعطافی تولید شد و همچنین از نظر اقتصادی نیز مقرون به صرفه بود (۱۴). پیشنهاد می گردد، برای مطالعه شریانها در نمونه های مرطوب تزریق پلیمر رنگی بداول عروق کاداور قبل از تشریح انجام شود تا درک مجاورات و توپوگرافی آنها برای دانشجویان براحتی صورت گیرد. نمونه هایی که از نظر آناتومیک تیبیک هستند و یا گوناگونیهای (variation) جالبی را نشان میدهند، برای پایایی بایستی آنها حتما پلاستینه شوند.

تقدیر و تشکر

با سپاس فراوان از استاد فرزانه جناب آقای دکترابراهیم اسفندیاری و اساتید دیگر گروه علوم تشریحی دانشکده پزشکی اصفهان که در انجام این طرح ما را یاری رساندند.

References :

- 1- Hagnes GV. Preservation by plastination. *Body World Plastination*.1994;pp 1-3.
- ۲- محمود شبانی فر، "پلاستینیشن" پایان نامه پزشکی، دانشگاه علوم پزشکی اصفهان، آذر۱۳۷۴، صص ۳۲-۱
- 3-Orly R.Wax and gelatin and plaster and rubber and plastic anatomical method.*JISP*.2000; 15(1):30 – 35.
- 4- Henry. R.W, Nel.P.P.C. Forced impregnation for standard S10 method"*JISP*. 1993, vol 7, No.1:27-31.
- 5- Weiglein. AH "Preservation and plastination"*Clin Anat*. 2002 Nov; 15(6):445.
- 6- Dale P.A"Fixation is the key the good tissue preservation"*JISP*. 1993 vol 1: 7-11.
- 7- Mcquillen P. Use of plastinated in teaching region al anesthetic technique.*JISP*. 1994;8(1): 15- 18.
- 8- Romanes GJ. Dissection of trunk cunninhams manual of practical- anatomy. *Oxford Medical PUB*. 2000;1:22-209.
- 9- Ripani. M , Basi. A . Comparative analysis of a plastination specimen and clinical diagnostic images. *JISP* ,1994 vol 8 ,No1 : 12-14.
- 10- Glover R. Plastination of anatomical material. *Anat Embryol*. 1984; 175:411-421.
- 11- Wittaker G. Plastination in teaching Anatomy. Australian Optometrical Association Conference . 25-26th Dec. 1995, Perth,Australia.
- 12- Weiglein. A.H. Plastination a tool for teaching and research . *Acta Anatomica* . No1: 1997 , vol 158: 27-36.
- 13-Weiglein.A.H. Henry.R.W . Curing of polymer - biodur S10. *JISP*.2002, vol 7, No.1: 32-35.
- 14- Miklosova M , Miklos V . "Plastination with silicone method S 10 - monitoring and analysis causes of failure. *Biomed Pap Med Fac Univ Palacky Olomouc Czech Repub*. 2004 Dec; 148(2):237-8.