

اثر شیرابه زرد رنگ گیاه آلوئه ورا و عصاره الکلی بره موم بر بهبود زخم در موش های صحرائی دیابتی

مینا جعفری^۱، عبدالحسین شیروی^۲، پیراسته نوروزی^{۳*}، مهدی خاکساری^۳

(۱) مرکز بهداشت، دانشگاه علوم پزشکی سمنان، سمنان، (ایران)

(۲) دانشکده علوم پایه، دانشگاه آزاد اسلامی، واحد دامغان، دامغان، (ایران)

(۳) گروه فیزیولوژی، دانشکده پزشکی، دانشگاه علوم پزشکی شاهرود، شاهرود، (ایران)

تاریخ دریافت: ۹۴/۶/۱۶

تاریخ پذیرش: ۹۴/۱/۲۵

چکیده

مقدمه: زخم و عوارض ناشی از آن می تواند مشکلات زیادی را برای بیماران به وجود آورد. لذا شناخت عواملی که بتوانند در درمان زخم موثر باشند و از گسترش آسیب ها جلوگیری کنند حائز اهمیت است. بنا بر این مطالعه حاضر با هدف شناسایی عوامل موثر بر ترمیم زخم از شیرابه زرد رنگ گیاه آلوئه ورا و عصاره الکلی بره موم مورد بررسی قرار گرفته است.

مواد و روش ها: در این تحقیق ۵۰ سر موش صحرایی نژاد ویستار (۱۸۰-۱۳۰ گرم) به ۵ گروه ۱۰ تایی در گروه های کنترل (بدون دیابتی شدن و تیمار)، شاهد (دیابتی، بدون تیمار)، گروه تجربی ۱ (دیابتی و تیمار با شیرابه زرد رنگ گیاه آلوئه ورا) و گروه تجربی ۲ (دیابتی و تیمار با عصاره بره موم) و گروه تجربی ۳ (دیابتی و تیمار با ترکیب شیرابه زرد رنگ گیاه آلوئه ورا و عصاره بره موم) تقسیم شدند و سپس در هر ۵ گروه بریدگی هایی به طول ۲ سانتی متر بر روی پوست پشت ایجاد شد و روند بهبود زخم روزانه پیگیری شد. مساحت زخم در روزهای آزمایش با استفاده از نرم افزار Matlab اندازه گیری شد و درصد بهبود زخم محاسبه شد. به منظور مطالعات بافت شناسی در روزهای ۴، ۷، ۱۴ و ۲۱ از هر گروه نمونه هایی از زخم برداشته شد تمامی داده ها از نظر آماری با واریانس یک طرفه (One way ANOVA) و آزمون تکمیلی (Tukey)، تحت نرم افزار آماری SPSS انجام شد.

یافته های پژوهش: متوسط زمان ترمیم زخم در گروه تجربی تیمار شده با ترکیب شیرابه زرد رنگ گیاه آلوئه ورا و عصاره بره موم نسبت به چهار گروه دیگر کمتر ($P \leq 0.01$) بود. در بررسی بافت شناسی نیز علائم بهبود بافت پوست در درمان با ترکیب شیرابه زرد رنگ گیاه آلوئه ورا و عصاره بره موم نسبت به چهار گروه دیگر تفاوت معنی داری ($P \leq 0.01$) داشته است.

بحث و نتیجه گیری: این تحقیق نشان داد که تجویز موضعی ترکیب شیرابه زرد رنگ گیاه آلوئه ورا و عصاره بره موم روند بهبود زخم های دیابتی را تسریع می کند.

واژه های کلیدی: دیابت، آلوئه ورا، زخم، رت، بره موم

*نویسنده مسئول: گروه فیزیولوژی، دانشکده پزشکی، دانشگاه علوم پزشکی شاهرود، شاهرود، ایران

مقدمه

یکی از عوارض جدی دیابت تاخیر در ترمیم زخم ها است. به علت تغییرات فیزیولوژیکی در بافت ها و سلول ها در فرآیند ترمیم زخم ها اختلال ایجاد می شود (۱). این موضوع سبب ایجاد بیماری های دیگری نظیر زخم پای دیابتی می شود که یکی از علل اصلی مرگ و میر در میان جمعیت رو به رشد بیماران دیابتی است. التیام زخم یک فرآیند زیستی پیچیده است که سلول های مختلفی از جمله کراتینوسیت ها، فیبروبلاست ها و سلول های اندوتلیال را درگیر می کند (۲). این فرآیند شامل مراحل هموستاز، التهاب، تکثیر و جایگزینی بافت جدید می باشد (۳). از داروها و پمادهای متعددی برای ترمیم زخم باز استفاده می گردد که هر کدام دارای محدودیت و نواقص است (۵). در حال حاضر در ایران برای درمان زخم ها از محلول های ضد عفونی کننده (بتادین، اسیداستیک و ...) و آنتی بیوتیک ها استفاده می کنند که با مهار رشد عوامل پاتوژنیک از ایجاد عفونت جلوگیری می کنند (۶)، اما نمی توانند محرک و آغازگر فرآیند ترمیم زخم باشند. داروهای گیاهی اثر مفید بر روند بهبود زخم دارند (۷، ۸) و از طرف دیگر داشتن عوارض کمتر، ارزانی و سهل الوصول بودن عامل گرایش به سمت آن ها شده است (۹، ۱۰).

گیاه صبر زرد با نام علمی Aloe Vera، گیاهان طبی از خانواده Liliaceae است که از قرن ها پیش برای درمان بیماری های مختلف به کار رفته است (۳۰). دارای اثرات ضدسم، ضد میکروبی، ضدسرطانی و خواص آنتی اکسیدانی است (۱۱، ۱۲).

این گیاه بومی نواحی خشک هند است و برای درمان بیماری هایی چون مشکلات معده ای-روده ای، دردهای مزمن، بیماری های پوستی، التهاب، زخم ها و سوختگی ها، زخم معده و دیابت به کار می رود (۴، ۸). تجویز موضعی آن برای تسریع درمان آسیب های پوستی نظیر سوختگی ها، زخم ها، سرمازدگی، التهاب ها و عفونت های پوستی توصیه شده است (۱۳، ۱۴). ژل این گیاه که از سلول های موسیلاژی واقع در ناحیه مرکزی برگ های آن تولید می شود، دارای مولکول ها و اجزای فعال زیستی است که بر فعالیت فیبروبلاست

ها، افزایش تولید کلاژن و تحریک و شکل گیری بافت اپیدرم موثر است (۱۷، ۱۸).

امروزه از این گیاه برای مراقبت های پوستی و در لوازم آرایش استفاده می شود (۱۵، ۱۶). ثابت شده است که شیره آلوئه ورا درد را کاهش می دهد و التهاب را کم می کند مطالعات گذشته، آلوئه ورا بر روی ترمیم زخم اثرات متضادی را ایجاد کرده است (۱۹، ۲۰).

بره موم (Propolis) دارای ترکیبات فنلی مانند فلاونوئید است که هیدرزیلازها را به فلاونوئید و قندهای آزاد تبدیل می کند که این مواد از ارزش دارویی بالائی برخوردار می باشند (۲۱). با توجه به بررسی های انجام شده در مورد بره موم های مختلف، به طور کل این ماده از مواد مختلفی شامل ۵۰ درصد رزین و بالزام، ۳۰ درصد موم، ۱۰ درصد روغن های آروماتیک و ۵ درصد گرده تشکیل شده است. مابقی مواد تشکیل دهنده بره موم شامل انواع فلاونوئیدها (Flavonoids)، آمینو اسیدها، ویتامین های گروه B و از همه مهم تر مواد آنتی بیوتیکی می باشد (۲۲). در بره موم ویتامین های A، B1، B2، B3 و بتوتین یافت می شود. هم چنین طیف وسیعی از ترکیبات فلاونوئیدی (فلاونوئیدها به عنوان مهم ترین آنتی اکسیدان ها در طبیعت در بره موم به مقدار زیاد و متنوع یافت می شوند) و یا فلزاتی مانند کلسیم، منیزیم، مس، کبالت و روی نیز موجود می باشند (۲۳). از مواد مشخص و مفید در درمان بیماری ها به خصوص سرطان از ترین های دارویی مانند منتول ها و تاکسول ها (Menthol and Taxol) و هم چنین کافئیک اسید (Caffeic Acid) که یک ماده ضد سرطان بسیار موثر است را می توان نام برد (۲۴).

مواد و روش ها

در این مطالعه از ۵۰ سر موش صحرایی نر نژاد ویستار (به وزن ۱۸۰-۱۳۰ گرم) استفاده شد. حیوانات با دمای 22 ± 2 درجه سانتی گراد با دوره ۱۲ ساعت تاریکی و ۱۲ ساعت روشنایی و رطوبت نسبی ۴۰ تا ۶۰ درصد و با شرایط دسترسی آزاد به آب و غذا نگهداری شدند. حیوانات جهت تطابق با شرایط جدید به مدت ۷ روز در حیوان خانه نگهداری شدند و به ۵ گروه زیر دسته بندی شدند:

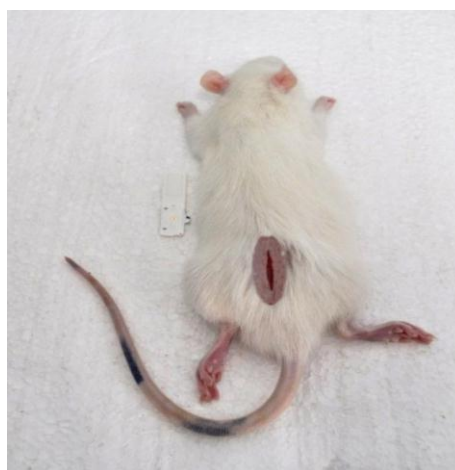انجام شد و موش های صحرایی دارای قندخون بالاتر از ۳۰۰ mg/dl به عنوان دیابتی در نظر گرفته شدند. برای تهیه عصاره بره موم از ۲۵۰ گرم بره موم و چهار برابر (۱ لیتر) الکل اتانول ۹۹/۶ درصد استفاده شد. جهت انجام آزمایش ابتدا حیوان با کتامین و زایلازین بیهوش شد. پس از القای بیهوشی موش ها به صورت شکمی بر روی میز جراحی قرار داده شدند. موهای بخشی از پشت حیوان به طور کامل توسط تیغ های موبر بعد از استریل کردن تراشیده و محل ایجاد زخم با الکل ۷۵ درجه، شست و شو داده شد. با استفاده از یک شابلون و یک ماژیک نوک باریک، زخم طولی پوستی با طول ۲۰mm بر روی ناحیه ترسیم گردید (۳۸). (شکل شماره ۱). سپس با رعایت کلیه اصول جراحی و با استفاده از قیچی و تیغ اسکالپل شماره ۱۰ زخم پوستی (بریدگی) به عمق ۰/۵ میلی متری شامل اپیدرم، درم و هیپودرم به وجود آورده (۳۸) و روز عمل، روز صفر در نظر گرفته شد. زخم موش ها به وسیله گاز استریل بانداز شد و هر موش در یک قفس (برای رعایت اصول بهداشتی) نگهداری شد.

۱- گروه کنترل: شامل ۱۰ سر موش سالم که پس از ایجاد زخم در این گروه هیچ مرهمی استفاده نشد.
 ۲- گروه شاهد: شامل ۱۰ سر موش که با تزریق درون صفاقی استرپتوزوتوسین ۵۵ mg/kg (STZ) دیابتی شدند و پس از ایجاد زخم در این گروه هیچ مرهمی استفاده نشد.
 ۳- گروه تجربی اول: شامل ۱۰ سر موش دیابتی که پس از ایجاد زخم روزانه دوبار با شیرابه گیاه آلوئه ورا تیمار شدند.
 ۴- گروه تجربی دوم: شامل ۱۰ سر موش دیابتی که پس از ایجاد زخم روزانه دوبار با محلول عصاره الکی بره موم تیمار شدند.
 ۵- گروه تجربی سوم: شامل ۱۰ سر موش دیابتی که پس از ایجاد زخم روزانه دوبار با مخلوط محلول موم عسل و شیرابه موجود در گیاه آلوئه ورا تیمار شدند.
 القاء دیابت: القای دیابتی با تزریق درون صفاقی STZ (حل شده در بافر سیترات ۰/۰۵ مولار با PH=۴/۵) دیابتی شدند. جهت حصول اطمینان از دیابتی شدن موش ها ۷۲ ساعت بعد از تزریق STZ، سنجش قندخون به کمک دستگاه Glucoard 01

$$\text{درصد سطح زخم در روز } x = \frac{100 \times \text{سطح زخم در روز } x}{\text{سطح زخم در روز صفر}}$$

$$\text{درصد سطح زخم در روز } x = 100 - \text{درصد بهبودی در روز } x$$

X: روز اندازه گیری سطح زخم
 فرمول ۱



شکل شماره ۱. ایجاد زخم پوستی، به طول ۲۰ میلی متر در ناحیه پشتی حیوان

و $P \leq 0.05$ در نظر گرفته شد. نهایتاً هیستوگرام های مربوطه با استفاده از نرم افزار Excel vol.2007 رسم گردید.

یافته های پژوهش

نتایج نشان می دهد که طول زخم در روز هفتم و چهاردهم برای گروه تجربی ۳ (گروه تیمار شده با ژل آلوئه ورا و بره موم) به طور معنی داری از سایر گروه های تجربی کمتر است. بنا بر این می توان نتیجه گرفت که تا روز هفتم مصرف توام داروها بر روی تیمار از مصرف جداگانه آن ها بر روی گروه های تجربی تاثیر بهتری داشته است. البته گروه کنترل نیز با توجه به مبتلا نبودن به دیابت روند بهبود زخم را همسان با گروه تجربی ۳ طی می کند. هم چنین میانگین گروه های تجربی ۱ (گروه تیمار شده با بره موم) و ۲ (گروه تیمار شده با ژل آلوئه ورا) نیز نسبت به گروه شاهد تفاوت معنی داری دارد (نمودار شماره ۱).

در خصوص مساحت زخم نیز با توجه به نمودار شماره ۲ می توان دریافت که مساحت زخم ها از روز اول تا روز بیست و یکم رو به کاهش می باشد و در مقایسه بین ۵ گروه، ملاحظه می شود که کاهش معنی داری در گروه تجربی ۳ (شیرابه آلوئه ورا و بره موم) نسبت به سایر گروه ها ($P \leq 0.01$) وجود دارد.

درصد بهبود زخم در روز هفتم و چهاردهم برای گروه های تجربی ۳ (شیرابه آلوئه ورا و بره موم) به طور معنی داری از سایر گروه های تجربی بیشتر است. بنا بر این می توان نتیجه گرفت که تا روز هفتم مصرف توام داروها بر روی تیمار از مصرف جداگانه آن ها بر روی گروه های تجربی تاثیر بهتری داشته است. البته گروه کنترل نیز با توجه به مبتلا نبودن به دیابت روند بهبود زخم را همسان با گروه تجربی ۳ طی می کند. هم چنین میانگین گروه های تجربی ۱ (گروه تیمار شده با بره موم) و ۲ (گروه تیمار شده با ژل آلوئه ورا) نیز نسبت به گروه شاهد تفاوت معنی داری دارد. نتایج نشان می دهد که درصد بهبود زخم در روز بیست و یکم برای گروه شاهد به طور معنی داری از سایر گروه ها پایین تر است ($P \leq 0.01$). همان طور که در نمودار شماره ۱ مشاهده می گردد، طول زخم ها از روز اول تا روز بیست و یکم رو به کاهش می باشد و در مقایسه

موش های زخم شده در گروه کنترل و گروه شاهد تحت هیچ تیماری قرار نگرفتند. اما سه گروه تجربی از روز اول، روزانه دوبار شیرابه گیاه آلوئه ورا، محلول موم عسل و مخلوط محلول موم عسل و ژله آلوئه ورا تیمار شدند.

سطح زخم و میزان بهبودی زخم در روزهای ۴، ۷، ۱۴، ۲۱ بعد از ایجاد زخم اندازه گیری با کولیس با دقت صدم میلی متر محاسبه شد و زمان لازم برای بهبودی کامل زخم بررسی شد. اندازه گیری ۳ بار پیاپی از هر نمونه و محاسبه میانگین در جداول جداگانه ای از روز ۱ تا ۲۱ آزمایش ثبت گردید. برای اندازه گیری درصد بهبود زخم، مساحت زخم در روزهای آزمایش بر اساس آزمون One way Anova و Tukey با یکدیگر مقایسه شدند. برای کار با نرم افزار، عکس ناحیه زخم به نرم افزار داده شد و طبق برنامه تعریف شده، نرم افزار مساحت زخم را محاسبه کرد. با استفاده از فرمول ۱ درصد بهبود زخم محاسبه شد (۳۲،۳۳).

پس از بیهوش کردن در روزهای ۴، ۷، ۱۴ و ۲۱ دو نمونه از بستر زخم و پوست مجاور آن تهیه شد و در فیکساتیو قرار گرفت. پس از پردازش بافت و قالب گیری با پارافین برش های بافتی توسط میکروتوم به ضخامت ۰/۷ میکرون شامل پوست و بستر زخم تهیه گردید و به روش رنگ آمیزی هماتوکسین و اتوزین رنگ آمیزی شد.

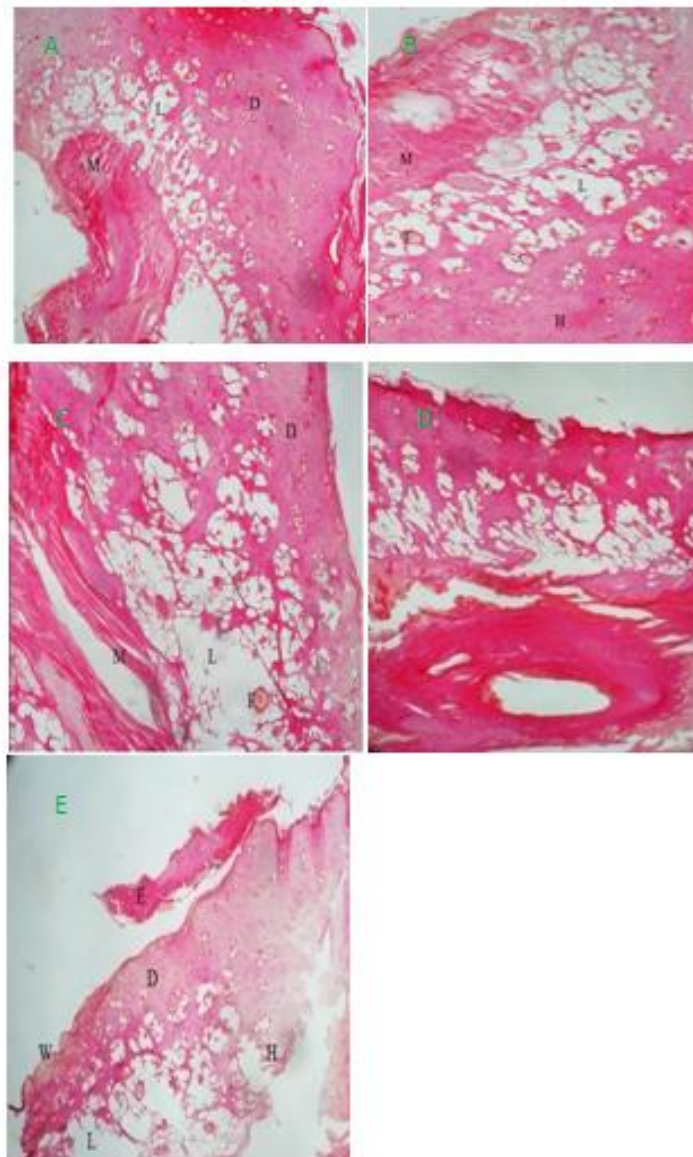
به منظور مطالعات بافت شناسی و میکروسکوپی در روزهای ۴، ۷، ۱۴ و ۲۱ از محل ترمیم نمونه برداری شده و نماهای میکروسکوپی توسط میکروسکوپ نوری Nikon E100 مورد بررسی قرار گرفت و با دوربین دیجیتال Nikon COOLPIX P6000 عکسبرداری شد. با توجه به فاکتورهای ادم و واکنش آماسی، پرخونی و خونریزی، فیبروپلازی، بازسازی بافت پوششی، انقباض زخم و کلاژنیزاسیون بررسی شدند (شکل شماره ۲).

تمامی داده ها از نظر آماری با واریانس یک طرفه (One way anova) و آزمون تکمیلی (Tukey)، تحت نرم افزار آماری SPSS مورد تجزیه و تحلیل قرار گرفتند. نتایج آزمایش ها به صورت $Mean \pm SD$ گزارش شد. معیار استنتاج آماری $P \leq 0.001$ و $P \leq 0.01$

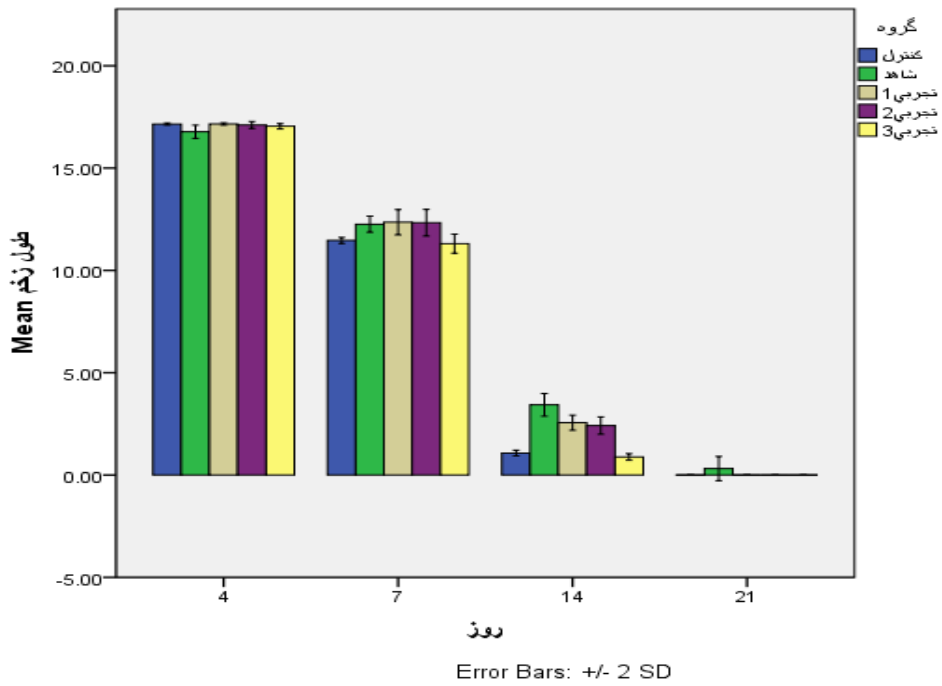
بین ۵ گروه، ملاحظه می شود که کاهش معنی داری در گروه تجربی ۳ (شیرابه آلونه ورا و بره موم) نسبت به سایر گروه ها ($P \leq 0.01$) وجود دارد.

درمان با شیرابه آلونه ورا و عصاره بره موم به مدت بیست و یک روز، سبب افزایش بافت جوانه ای به

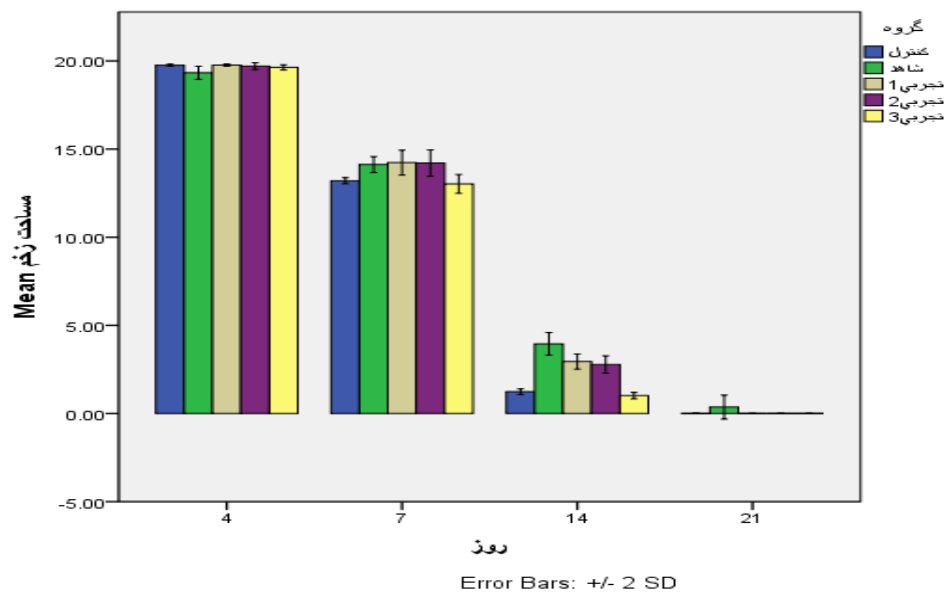
خصوص در لبه های زخم، که با کاهش معنی دار مساحت زخم در گروه های تجربی ۱، ۲ و ۳ نسبت به گروه های شم می باشد، همراه بوده است (نمودار شماره ۱ تا ۳)



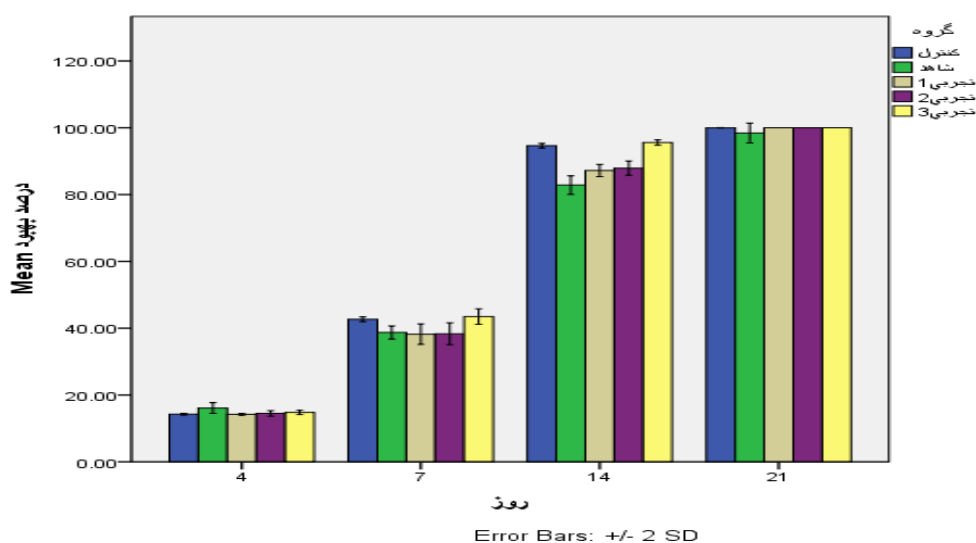
شکل شماره ۲. مطالعه میکروسکوپی ناحیه زخم (بزرگ نمایی ۴۰×) A: گروه کنترل، B: گروه شاهد، C: گروه تیمار شده با بره موم، D: گروه تیمار شده با ژل آلونه ورا، F: گروه تیمار شده با شیرابه آلونه ورا و بره موم در روز ۲۱. L: بافت چربی، D: درم، M: بافت عضله و E: اپیدرم، H: هیپودرم، F: فولیکول مو و W: زخم.



نمودار شماره ۱. درصد طول زخم در چهار دوره مورد بررسی



نمودار شماره ۲. درصد مساحت زخم در چهار دوره مورد بررسی



نمودار شماره ۳. درصد بهبودی سطح زخم در چهار دوره مورد بررسی

بحث و نتیجه گیری

اختلال در جریان خون موضعی و اکسیژن گیری همراه با سایر عوامل سن، چاقی، سوء تغذیه، عفونت، بعضی از داروها و بیماری ها نظیر دیابت و ... می تواند فرآیند التیام زخم را به تاخیر اندازد (۲۵).

در زمینه ترمیم زخم پژوهش های بسیاری صورت گرفته است که همگی با هدف تسریع در روند بهبودی بوده است. ولی هنوز در بیماران دیابتی روند ترمیم با نارسایی همراه می باشد و آن ها را با مشکل مواجه کرده است. درمان با شیرابه آلوئه ورا و عصاره بره موم به مدت بیست و یک روز، سبب افزایش بافت جوانه ای به خصوص در لبه های زخم، که با کاهش معنی دار مساحت زخم در گروه های تجربی ۱، ۲ و ۳ نسبت به گروه های شم می باشد، همراه بوده است (نمودار شماره ۱ تا ۳).

یکی از علل نارسایی در بهبود زخم در افراد دیابتی افزایش رادیکال های آزاد اکسیژن و هم چنین کاهش ساخت یا افزایش در تجزیه کلاژن می باشد که هر دو پدیده می تواند ناشی از کمبود ویتامین C، ویتامین E و یا نبود یک سیستم آنتی اکسیدانی قوی در بدن باشد (۲۶).

در نتیجه عدم تعادل بین اکسیدان و آنتی اکسیدان ها سبب ایجاد استرس اکسیداتیو و آسیب های سلولی و بافتی در جریان دیابت می شود (۲۶). رادیکال های آزاد مولکول هایی با یک یا چند الکترون آزاد هستند که باعث آسیب دیافراگم سلول و سرطان می شوند. آنتی اکسیدان ها قادر به ترکیب با رادیکال های آزاد و در نتیجه خنثی سازی آن ها هستند. بتاکاروتین، ویتامین E و C، فلاوین ها، گلوکاتینون ها و ترکیبات موجود در انار از جمله قوی ترین آنتی اکسیدان ها می باشند (۲۶).

شاید بتوان نتیجه گرفت که در تحقیق حاضر عدم ترمیم زخم در گروه دیابتی یا تعلیق التیام زخم به علت وجود اکسیدان های دیابتی می باشد، در افراد دیابتی وجود هیدروکسیل و نیتریک اکسید باعث آسیب به بافت ها و اندام های مختلف می شود که شیرابه آلوئه ورا و عصاره بره موم با خاصیت آنتی اکسیدانی باعث ترمیم آسیب های وارد بر بدن می شود (۲۵).

در این تحقیق نیز میزان درصد سطح زخم در گروه کنترل نسبت به شم، گروه تجربی ۳ (گروه تیمار شده با ژل آلوئه ورا و بره موم) نسبت به گروه تجربی دو (گروه تیمار شده با بره موم) و یک (گروه تیمار شده با ژل آلوئه ورا) بررسی گردید که کاهش معنی داری

داشت. ترمیم زخم در گروه شم که شامل حیوانات دیابتی بدون مرهم بود دیرتر از گروه کنترل انجام شد زیرا ترمیم زخم در افراد دیابتی دیرتر التیام می یابد.

در یک مطالعه بر روی رت های دیابتی شده به وسیله استروپتوزوتوسین، درمان دهانی رت ها به وسیله ژل آلوئه ورا (حل شده در عصاره الکلی) به طور قابل توجهی قندخون ناشتا، ترانس آمینازهای کبدی، کلسترول، تری گلیسیرید، اسید چرب آزاد و فسفولیپیدها را کاهش داد و به طور قابل توجهی باعث افزایش میزان انسولین پلاسما شد (۳۴). در مطالعه دیگر که بر روی رت های دیابتی انجام شد، نشان داد که کاهش میزان گلوکز موجود در خون به وسیله ژل آلوئه ورا از طریق مکانیسم افزایش سوخت و ساز گلوکز انجام شده است. هم چنین پیشنهاد شده است که کاهش میزان گلوکز موجود در خون به وسیله مکانیسم آنتی اکسیدان انجام می شود زیرا سبب تقلیل آسیب اکسیداتیو در مغز موش های دیابتی می شود (۳۵). التهاب پاسخی است که به وسیله بدن طی جراحات ایجاد می شود و ویژگی هایی چون تورم، درد، قرمزی، گرما و عدم عملکرد دارد. این پاسخ طبیعی می تواند باعث تاخیر بهبود زخم شود. عمل ضد التهابی مانور فسفات شبیه عمل مانان استیل شده در ژل آلوئه ورا است. ژل آلوئه ورا می تواند با ازدیاد سنتز پروستاگلاندین ها و هم چنین نفوذ لکوسیت ها باعث کاهش التهاب شود. اما در مقابل التهاب های ناشی از واکنش های آلرژیک اثر کمتری دارد (۳۶). آزمایش های بیشتر بر روی مکانیسم عمل پیشنهاد می کند که عمل ضد التهابی عصاره ژل آلوئه ورا از طریق عمل مهارتی بر روی مسیر آرشیدونیک اسید به واسطه سیکلواکسیژناز انجام می شود (۳۷).

سال ها پیش عقیده بر این بود که زخم ها را نباید پوشاند تا خشک بماند و از پوست جدا شود زیرا از مهاجرت سلول ها و تاثیر فاکتورهای رشد که باعث بهبود زخم می شوند، جلوگیری می کنند. با استفاده از آلوئه ورا به عنوان پوششی برای زخم، زخم مرطوب باقی می ماند و مهاجرت سلول های فیبروبلاست و اپیدرمی به خوبی انجام می گیرد. آلوئه ورا با دوز محدوده غلظت ۱ تا ۱۰۰ میلی گرم بر کیلوگرم باعث افزایش بهبود زخم می شود (۳۰).

آنتی اکسیدان ها اثرات زیانبار رادیکال های آزاد را که باعث پیری و آسیب دیدگی بافت ها می شوند، خنثی کرده و به آن ها اجازه نمی دهند که به DNA سلول ها حمله کنند (۲۷). از سویی دیگر در افراد دیابتی به علت کاهش قدرت ایمنی و بازسازی مجدد سلولی در پروسه ترمیم زخم، این روند به تاخیر افتاده و همین امر وسعت آسیب را افزایش خواهد داد (۲۸)، این امر نیز در پژوهش ما مشخص بوده است.

عبادی و همکاران به بررسی اثر نیفدیپین موضعی بر روند التیام زخم پوستی در موش دیابتی پرداخته است که نتایج تحقیق او نشان داد که نیفدیپین می تواند با تسریع جریان خون موضعی زیر جلدی به عنوان یک درمان حمایتی و مکمل در کنار سایر روش های رایج در روند التیام زخم موش های دیابتی تاثیر داشته باشد (۲۹)، که مصرف شیرابه آلوئه ورا و عصاره بره موم نتایج مشابه با تحقیق فوق دارد.

لاریجانی در بررسی تاثیر فاکتور رشد اپیدرمال موضعی در تسریع بهبود زخم پای دیابتی، نشان داد که فاکتور رشد اپیدرمال از طریق فعال سازی سلول های مزانشیمال و اپی تلیال، بازسازی اپیدرم را پس از آسیب تحریک می نماید و باعث تحریک تقسیم و مهاجرت سلول های اپیدرمال و استرومال و تحریک آنژیوژنز می شود و نیز یک میتوژن قوی برای کراتینوسیت ها است بنا بر این به میزان معنی داری سبب تسریع در بهبود زخم پای دیابتی می شود (۲۸).

صداقت و همکاران در اثرات ضد التهابی ابوخلسا بر التیام زخم های جراحی پوستی در رت چنین بیان داشتند که گیاه ابوخلسا اثرات ضد التهابی داشته و می تواند از طریق کاهش وسعت و شدت التهاب به التیام زخم کمک کند که خاصیت ضد التهابی ریشه گیاه به دلیل وجود آکالوئید هایی مانند الکانین و شیکونین در ریشه این گیاه می باشد که فعالیت آنتی اکسیدانی آن مشخص شده است. اثر ضد التهابی این گیاه با اثر ضد التهابی بره موم یکسان می باشد (۳۱). همان طور که قبلاً گفته شد استعمال موضعی بعضی از روغن های فرار به همراه بعضی گیاهان از جمله اسطوخودوس و... به بهبود سریع زخم خصوصاً زخم های ناشی از سوختگی کمک می کند (۳۲).

دارای اسید آسکوربیک است، می توان پیش بینی کرد که احتمالاً آلوئه ورا و موم عسل بر روند بهبود زخم تاثیر داشته باشد.

نتایج این تحقیق نشان داد که ژله آلوئه ورا و بره موم موجب پیشبرد ترمیم زخم پوستی در موش می شود و مدت ترمیم را کاهش می دهد با وجود این به واسطه تفاوت فرآیند ترمیم زخم در حیوانات آزمایشگاهی و انسان این موضوع نیازمند بررسی بیشتر در رابطه با اثر ترمیمی آلوئه ورا و بره موم بر بهبود بریدگی ها و زخم های جراحی در انسان است.

سپاسگزاری

بدین وسیله از همه عزیزانی که ما را در انجام این مطالعه یاری نمودند صمیمانه تشکر و قدردانی می نمایم.

References

1. Powers AC. Diabetes mellitus. *Harrisons Principles of Internal Medicin*. 15th ed. Hauser longo Jamson 2004. P.2109-38.
2. Tao H, Anthony J, David RC, Kelly AF. In vitro human keratinocyte migration rate are associated with SNPs in the KRT1 interval. *Plos One* 2007; 2: 67-69.
3. Krishnan P. The scientific study of herbal wound healing therapies: Current state of play. *Curr Anaesth Crit Care* 2006; 17: 21-27.
4. Akev N, Turkay G, Can A. Tumor preventive effect of Aloe vera leaf pulp lectin (Aloctin I) on Ehrlich ascites tumors in mice. *Phytother Res* 2007; 21: 1070-5.
5. Sewall GK, Robertson KM, Connor NP, Heisey DM, Hartig GK. Effect of topical mitomycin on skin wound contraction. *Arch Facial Plast Surg*. 2003; 5:59-62.
6. Esimone CO, Ibezim EC, Chah K. The wound healing effect of herbal ointment formulated with Napolena Imperialis. *J Pharm Allied Sci* 2005; 3:294-9.
7. Agyare C, Asase A, Lechtenberg M, Niehues M, Deters A, Hensel A. An ethnopharmacological survey and in vitro confirmation of ethnopharmacological use of medicinal plants used for wound healing in Bosomtwi and Atwima and Kwanwoma area Ghana. *J Ethnopharmacol* 2009; 25:125:393-403.

با توجه به این مسئله که دیابت از جمله بیماری های شایع بین مردم جهان است عوارض ناشی از این بیماری نیز به مشکلات این افراد افزوده است لذا این دسته از بیماران از زمان ابتلاء تا پایان عمر نیازمند مراقبت های بهداشتی دقیق و وسیع تر خواهند بود به علاوه اکثر این بیماران بعد از گذشت چند سال کم و بیش مبتلا به عوارض مربوطه نیز خواهند شد که مراقبت های مضاعفی را طلب می کند. هم چنین علی رغم تامین نیازمندی های بهداشتی درمانی برای این دسته از بیماران و پیگیری و مراقبت دقیق از آن ها باز هم درصد قابل توجهی از توان کاری و اقتصادی خود را از دست خواهند داد (۳۳).

اسید آسکوربیک با سنتز کلاژن، افزایش آنتی اکسیدان ها و با ایجاد مصونیت در برابر بیماری در بهبود زخم موثر است و با نظر به این که گیاه آلوئه ورا

8. Demelo JG, Santos AG, Deamorim EL, et al. Medicinal plants used as antitumor agents in Brazil : An ethnobotanical approach. *Evid Based Complement Alternat Med* 2011;365359.
9. Schmidt C, Fronza M, Goettert F, Geller F, Luik S, Flores EM, et al. Biological studies on Brazilian plants used in wound healing. *J Ethnopharmacol* 2009; 122: 523-32.
10. Samuelsen AB. The traditional uses chemical constituents and biological activities of *Plantago major* L. A review. *J Ethnopharmacol* 2000; 71:1-21.
11. Demelo JG, De Sousa Araujo TA, Dealmeida VTN, et al. Antiproliferative activity antioxidant capacity and tannin content in plants of semi-arid northeastern Brazil. *Molecules* 2010; 15:8534-42.
12. Asamenew G, Bisrat D, Mazumder A, et al. Invitro antimicrobial and antioxidant activities of anthrone and chromone from the latex of *Aloe harlana reynolds*. *Phytother Res* 2011;25:1756-60.
13. Gupta R, Flora SJ. Protective value of Aloe vera against some toxic effects of arsenic in Rats. *Phytother Res* 2005;19:23-8.
14. Etim OE, Farombi EO, Usuh IF, et al. The protective effects of Aloe vera juice on

- linden induced hepatotoxicity and genotoxicity. *Pak J Pharm Sci* 2006; 19: 337-40.
15. Akev N, Turkay G, Can A. Tumor preventive effect of Aloe vera leaf pulp lectin (Aloctin I) on Ehrlich ascites tumors in mice. *Phytother Res* 2007; 21: 1070-5.
16. Dealbuquerque UP, Muniz P, Dealmeida AL, Monteiro JM, Machado E, Gomes J. Medicinal plants of the caatinga vegetation of NE Brazil a quantitative approach. *J Ethnopharmacol* 2007; 114: 325-54.
17. Demelo JG, Desousa Araujo TA, Dealmeida VTN, et al. Antiproliferative activity antioxidant capacity and tannin content in plants of semi-arid northeastern Brazil. *Molecules* 2010; 15: 8534-42.
18. Asamenew G, Bisrat D, Mazumder A, et al. In vitro antimicrobial and antioxidant activities of anthrone and chromone from the latex of *Aloe harlana reynolds*. *Phytother Res* 2011; 25: 1756-60.
19. Anilakumar KR, Sudarshanakrishna KR, Chandramohan G, et al. Effect of Aloe vera gel extract on antioxidant enzymes and azoxymethane-induced oxidative stress in rats. *Indian J Exp Biol* 2010; 48: 837-42.
20. Atiba A, Nishimura M, Kakinuma S, et al. Aloe vera oral administration accelerates acute radiation-delayed wound healing by stimulating transforming growth factor- β and fibroblast growth factor production. *Am J Surg* 2011; 201: 809-18.
21. Ghisalberti EL. Propolis: Review. *BeeWorld* 1979; 60: 59-84.
22. Chena ChR, Shena CT, Wu JJ, Yangb HL, Hsu SL, CMJ Chang. Precipitation of sub-micron particles of 3,5-diprenyl-4-hydroxycinnamic acid in Brazilian propolis from supercritical carbon dioxide anti-solvent solutions. *J Supercrit Fluids* 2009; 50: 176-182.
23. Banskota AH, Tezuka YT, Kadota S. Recent progress in pharmacological research of propolis. *Phytother Res* 2001; 15: 561-71.
24. Tosi EA, Re E, Ortega ME, Cazzoli AF. Food preservative based on propolis: bacteriostatic activity of propolis polyphenols and flavonoids upon *Escherichia coli*. *Food Chem* 2007; 104: 1025-9.
25. Rezaeizadeh A, Khaksari M, Mardani M. [The effect of ascorbic acid diet on healthy and diabetic wound healing in rats]. *J Med Sci Uni Hormozgan* 2003; 7: 45-53. (Persian)
26. Ahmed RG. The physiological and biochemical effects of diabetes on the balance between oxidative stress and antioxidant defense system. *Sultan Qaboos Uni Med J* 2005; 15: 31-42.
27. Akhter MH, Sabir M, Bhide NK. Possible mechanism of anti-diarrhoeal effect of berberine. *Indian J Med Res* 1979; 70: 233-41.
28. Larejani B, Afshari M, Fadaie M, Pahi M, Bastan Hagh M, Jalili R. [Effect of local epidermal growth factor on wound healing in diabetic foot]. *J Endocrin Metab Iran* 2003; 5: 107-110. (Persian)
29. Ebadi A, Ghoshooni H, Cheraghali AM. [The effect of topical Nifedipine on wound healing in diabetic rats]. *J Physiol Pharmacol* 2001; 5: 204-199. (Persian)
30. Vazquez B, Avila G, Segura D, Escalante B. Anti-inflammatory activity of extracts from Aloe vera gel. *J Ethnopharmacol* 1996; 55: 69-75.
31. Birdsall TC, Kelly GS. Berberine: Therapeutic potential of an alkaloid found in several medicinal plants. *Altern Med Rev* 1997; 2: 94-103.
32. Yaghmayei P, Moshrefjavadi F, Nilforooshzade M, Mardani H, Kakanejadian P. Effects of watery and alcoholic extract of green tea on the process of open skin wounds healing in male rat (NMRI). *J Med Sci* 2009; 18: 57-63.
33. Shiravi A, Aleboie M, Hojati V, Akbari H. [Effect of *Lawsonia inermis* on skin wound healing in male Wistar rats]. *J Anim Biol* 2011; 7: 45-51. (Persian)
34. Boudreau MD, Beland FA. An evaluation of the biological and toxicological properties of Aloe *Barbadensis* (Miller) *Aloe vera*. *J Environ Sci Health* 2006; 24: 103-54.
35. Ardestani A, Yazdanparast R, Jamshidi SH. Therapeutic effects of *Teucrium polium* extract on oxidative stress in of Streptozotocin induced diabetic Rats. *J Med Food* 2008; 11: 525-32.
36. Okyar A, Akev N, Baktir G, Sutlupinar N. Effect of Aloe vera leaves on blood

glucose level in type I and type II diabetic rat models. *Phytother Res*2001;15: 161-75.

37. Stocum DL. Regenerative biology and medicine. *J Musculoskelet Neuronal Interact* 2002; 2: 270-3.

38. Abbasi Zadeh Z, Kesmati M, Galehdari H , Rezai A , Seyednezhad S , Torabi M. [Evaluation of the relationship between serum levels of insulin, cortisol and growth

hormones with wound healing in normal and diabetic rats]. *Physiol Pharmacol*2014;18:92-100. (Persian)

39. Moezzi N, Najafzadehvarzi H, Shirali S. Comparing the effect of *Elaeagnus angustifolia* L. extract and *lowsonia intermis* L.paste with silver Sulfadiazine ointment on wound healing in rat. *Iran J Med Aromatic Plants*2009; 25:253-60.

◆ **Effect of Yellow Plant Aloe vera and Alcoholic Extract of Propolis Improving Diabetic Rat Ulcers**

Jafari M¹, Shiravi A², Norouzi P^{3*}, Khaksari M³

(Received: May 15, 2015)

Accepted: September 7, 2015)

Abstract

Introduction: Ulcer and its complications can cause many problems for patients. Therefore, understanding the factors that can influence wound healing and prevent the spread of damage is important. The study aimed to identify factors affecting wound healing yellow Aloe vera plant and propolis extracts.

Materials & methods: In this study, 50 male wistar rats (180-130Gm) were randomly selected and divided into five groups: control, diabetic rats, diabetic rats treated with Aloe vera plant, diabetic rats treated with propolis extract and diabetic rats treated with their combination. Then each of five groups after being injured 2 cm in length, were made on the skin and the wound healing process was followed daily. Wound area was measured at the next days and MATLAB software was used for calculating the percentage of wound healing. In order to study pathology on days 4, 7, 14 and 21 of the wounds were sampled

and one way analysis of variance (ANOVA) test was used to compare the differences between the groups and Tukey post hoc test was used to specify where the difference occurred.

Findings: The mean healing time in the experimental group treated with a combination of Aloe vera plant and propolis extract was less than the other groups ($P \leq 0.01$). Also, the histological study Confirmed improvement in skin texture treatment with Aloe vera plant and propolis extract significant difference compared to the other groups ($P \leq 0.01$).

Discussion & Conclusions: The study showed that topical administration of Aloe vera plant and propolis extract accelerate healing of diabetic ulcers.

Keywords: Diabetes, Aloe vera, Rats, Propolis

1. Vice-Chancellery of Health, Semnan University of Medical Sciences, Semnan, Iran

2. Dept of Biology, Faculty of Sciences, Islamic Azad University, Damghan Branch, Damghan, Iran

3. Dept of Physiology, Faculty of Medicine, Shahroud University of Medical Sciences, Shahroud, Iran

*Corresponding author Email: pirasteh_norouzi@yahoo.com