

القای تخمدان پلی کیستیک توسط دهیدرو اپی آندروستندیون در موش های سوری

مجید احمدی^۱، محمد جعفر رضایی^{*}، فردین فتحی^۱

۱) گروه علوم تشریح، دانشکده پزشکی، دانشگاه علوم پزشکی کردستان، سنندج، ایران

تاریخ پذیرش: ۹۵/۳/۱۲

تاریخ دریافت: ۹۴/۱۲/۱۷

چکیده

مقدمه: سندرم تخمدان پلی کیستیک به عنوان یک اختلال آندو کرینی شایع ترین علت نا باروری زوجین محسوب می شود، شناخت بهتر پاتوژنز این سندرم نیازمند مدل های حیوانی است. این مطالعه با هدف القای تخمدان پلی کیستیک توسط دهیدرو اپی آندروستندیون در موش سوری انجام شده است.

مواد و روش ها: برای القاء فنوتیپ سندرم تخمدان پلی کیستیک تعداد ۲۴ سر موش های نا بالغ (حدوداً ۲۲-۲۱ روزه) در دو گروه ۱۲ تایی کنترل و آزمایش مورد مطالعه قرار گرفتند. در گروه آزمایش به مدت ۲۱ روز با تزریق روزانه دهیدرو اپی آندروستندیون به صورت داخل صفاقی تیمار شدند. به گروه کنترل حلال دهیدرو اپی آندروستندیون تزریق شد. به منظور بررسی تغییرات بافت تخمدان، از روش های هیستو مورفومتري استفاده گردید.

یافته های پژوهش: استفاده از دهیدرو اپی آندروستندیون در جهت ایجاد مدل سندرم تخمدان پلی کیستیک سبب کاهش معنی دار تعداد فولیکول های آنترال و جسم زرد و افزایش تعداد فولیکول های پریماری و پره آنترال و کیستی در مقایسه با گروه کنترل گردید ($P < 0.05$). موش های تیمار شده با دهیدرو اپی آندروستندیون، افزایش معنی داری در اندازه فولیکولی ($P < 0.001$)، در ضخامت تکا ($P < 0.001$) و کاهش معنی داری در ضخامت لایه گرانولوزا ($P < 0.001$) در مقایسه با گروه کنترل نشان دادند.

بحث و نتیجه گیری: بر اساس نتایج به دست آمده از این مطالعه، می توان نتیجه گیری کرد که دهیدرو اپی آندروستندیون می تواند تخمدان پلی کیستیک را در موش سوری القاء نماید.

واژه های کلیدی: تخمدان پلی کیستیک، دهیدرو اپی آندروستندیون، موش سوری

* نویسنده مسئول: گروه علوم تشریح، دانشکده پزشکی، دانشگاه علوم پزشکی کردستان، سنندج، ایران

Email: rezaiejafar@gmail.com

مقدمه

سندرم تخمدان پلی کیستیت (Poly Cystic Ovarian Syndrome: PCOD) شایع ترین علت نا باروری است (۲۰٪ علل نا باروری زوجین) و ۸-۶٪ زنان در سنین باروری مبتلا به این اختلال اندو کرینی اند که اولین بار توسط Stein و Leventhal در سال ۱۹۳۵ شناخته شد (۱، ۲). اگر چه واژه بیماری (Poly Cystic Ovarian Disease: PCOD) هم برای این اختلال به کار می رود اما واژه PCOS ارجح تر است؛ چرا که با نشانه های کلینیکی هتروژنوس بروز می یابد که عبارتند از: پر مویی و آکنه، اختلالات قاعدگی، آندروژن پلاسمایی بالا، نسبت هورمون LH به FSH بیش از دو برابر، افزایش شاخص توده بدنی، اختلالات متابولیکی نظیر انسولین خون بالا، مقاومت به انسولین، دیابت نوع II، افزایش خطر ابتلا به عارضه های قلبی- عروقی، افزایش فشار خون و اختلالات هیستولوژیک مانند بزرگی دو طرفه تخمدان بیش از ۱۰ میلی متر، حضور تعداد بیش از ۱۲ فولیکول با سایز کم تر از ۱۰ میلی متر اطراف استرومای متراکم مرکزی، افزایش ضخامت غلاف فولیکولی و استرومای تخمدانی به دلیل افزایش آنژیوژنز، واسکولوژنز و جریان خون تخمدانی و متعاقباً کاهش یا عدم تخمک گذاری مزمن و نا باروری (۳، ۴). اگر چه اتیولوژی و پاتوژنز PCOS شناخته نشده است، اما به نظر می رسد آندروژن اضافی علت اصلی PCOS باشد (۵). مطالعات انجام شده روی میمون هایی که فنوتیپ PCOS با تزریق آندروژن در آن ها القا شده، نشان می دهد که آندروژن اضافی ممکن است علت اصلی القای PCOS باشد (۶). از طرفی، سیستم آندو کرینی محیطی که نقش اساسی در رسیدگی اووسیت قبل از تخمک گذاری ایفاء می کند، در زنان با سندرم تخمدان پلی کیستیک غیر طبیعی است و با عملکرد غیر طبیعی سلول های گرانولوزا همراه است (۷). مطالعات اخیر نشان می دهند مکانیسمی که آندروژن ها موجب القای سندرم تخمدان پلی کیستیک می شود از طریق مهار بیان مولکول هایی در اووسیت است که به موجب آن باعث توقف رشد فولیکولی می شود (۵). فهمیدن پاتوژنز PCOS درمان این بیماری را بهبود می بخشد؛ بنا بر این، برای تحقیق

در رابطه با سندرم تخمدان پلی کیستیک به مدل های جدید احتیاج است. در چند دهه اخیر، مدل های مختلف PCOS در انواع مختلف حیواناتی از گروه جوندگان، گوسفندان و نخستی ها معرفی شده اند (۸). هم چنین از روش های خاصی برای القای PCOS استفاده شده است. مدل هایی که تغییرات فیزیولوژیکی در آن ها صورت گرفته است مانند تغییر در قرار گیری نور، مدل هایی با تغییرات ژنتیکی از قبیل مدل های ترانس ژنیک و ناک اوت، مدل های ایجاد شده با استفاده از هورمون ها مانند آندروژن ها (۹) و مدل های حیوانی در فهمیدن پاتوژنز مفید هستند؛ اما ما نمی توانیم انتظار داشته باشیم که هر یک از مدل ها بتواند همه نیاز ها را پاسخ دهد. هر یک از مدل ها دارای معایب و مزایای خاص خود هستند. آموزنده ترین مدل ها، آن هایی هستند که حیوان قبل از تولد در معرض آندروژن های اضافی قرار گیرد؛ زیرا آندروژن تکوین PCOS را در زندگی به زر گسالی باعث می شود (۷). جوندگان مدل مفیدی برای مطالعه اثرات خاص آندروژن ها بر روی تکوین اولیه فولیکول ها، کنترل ترشح گنادو تروپین ها (۱۰) و بررسی اثرات متابولیکی قرار گیری در معرض آندروژن های اضافی به شمار می آیند (۱۲، ۱۱). مزایای استفاده از موش شامل توانایی برای فراهم نمودن زمینه ژنتیکی پایدار و ایجاد شرایط محیطی کنترل شده، به علاوه سیکل کوتاه زندگی برای قرار گیری در معرض اثرات تولید مثلی و متابولیکی می باشد (۷). این مطالعه با هدف ایجاد یک مدل حیوانی PCOS با استفاده از دهیدرو اپی آندروستندیون صورت گرفته است.

مواد و روش ها

حیوانات آزمایشگاهی: در این تحقیق ۲۴ سر موش ماده سوری نژاد NMRI نا بالغ (حدوداً ۲۲-۲۱ روزه) تهیه شد. جهت تطابق حیوانات به مدت یک هفته در قفس های خود در شرایط آزمایشگاهی شامل دمای ۲۱±۲ °C و دوره های نوری ۱۲ ساعته و با مصرف آزاد غذا و آب و تهویه مناسب نگهداری شدند. موش ها پس از وزن شدن به صورت تصادفی به دو گروه آزمایش و کنترل تقسیم شدند. گروه آزمایش به مدت ۲۱ روز با تزریق روزانه دهیدرو اپی آندروستندیون با دوز mg/kg

ساختارهای موجود در تخمدان بر اساس مورفولوژی به ۵ گروه شامل: گروه فولیکولهای اولیه (PF)، گروه فولیکولهای پره آنترال (PAF)، گروه فولیکولهای آنترال (AF)، گروه فولیکولهای کیستیک (CF) و گروه جسم زرد (CL) دسته بندی شده و تغییرات آنها در تخمدان مورد بررسی قرار گرفت.

آنالیز داده ها: برای تجزیه و تحلیل آماری داده ها از آزمون آنالیز واریانس یک طرفه (ANOVA) و از نرم افزار آماری SPSS نسخه ۲۰ استفاده شده است. P value کم تر از ۰/۰۵ معنی دار تلقی گردید.

یافته های پژوهش

با بررسی مورفولوژی مقاطع بافتی تهیه شده از تخمدان ها در گروه کنترل فولیکولهای مختلف از جمله فولیکولهای گراف با لایه ضخیم سلولهای گرانولوزا و تعداد قابل توجهی جسم زرد دیده شد. در تخمدانهای مربوط به گروه آزمایش تعدادی فولیکول آترتیک در مراحل مختلف رشد با لایه بسیار نازک گرانولوزا که از مشخصات فولیکولهای کیستی است مشاهده شد. در این گروه تنها چند مورد جسم زرد که نشان دهنده تخمک گذاری است مشاهده شد؛ بنابراین بر اساس مشاهدات بافت تخمدانها، تزریق دهیدرو اپی آندروستندیون به موشها در مدت ۲۱ روز، منجر به ایجاد فولیکولهای آترتیک، کیستی و کاهش تعداد فولیکولهای آنترال و جسم زرد و عدم تخمک گذاری و یا تخمک گذاری بسیار اندک (به دلیل کاهش تعداد جسم زرد) در این گروه شده است (جدول و شکل ۱).

۶ به صورت تزریق داخل صفاقی تیمار شدند. دوز و مدت زمان تزریق دهیدرو اپی آندروستندیون بر اساس مطالعات مشابه بر روی رت محاسبه گردید (۲۲). به گروه کنترل حلال دهیدرو اپی آندروستندیون (روغن کنجد) تزریق شد. بدیهی است پیش از آغاز مطالعه، مجوزهای لازم جهت استفاده از این تعداد حیوان آزمایشگاهی از کمیته اخلاق دانشگاه علوم پزشکی کردستان اخذ گردید.

بررسی هیستولوژیک تخمدان: موشها با روش جابجایی گردنی کشته شده و شکم آنها در شرایط استریل باز می شد. هر دو تخمدان موشها جهت بررسی هیستولوژی برداشته شدند. پس از تثبیت نمونه های بافتی در محلول بوئن الکیلی به مدت ۱۶-۱۴ ساعت، نمونه ها توسط محلولهای الکل با درجات صعودی ۲۰٪ تا ۱۰۰٪ در هر کدام برای مدت ۴۵ دقیقه تا یک ساعت آگیری و سپس در الکل زایلین (۵۰:۵۰) و زایلین (سه بار) شفاف سازی و با پارافین قالب گیری شدند. سپس نمونه ها با میکروتوم به قطر ۵ میکرو متر برش گیری و بر روی لام قرار داده شدند. برشها پس از پارافین زدایی و آبدهی توسط محلولهای الکل با درجات نزولی، با همتاکسین رنگ آمیزی شده و با محلول اسید-الکل تمایز یافته سپس با آئوزین رنگ آمیزی شدند.

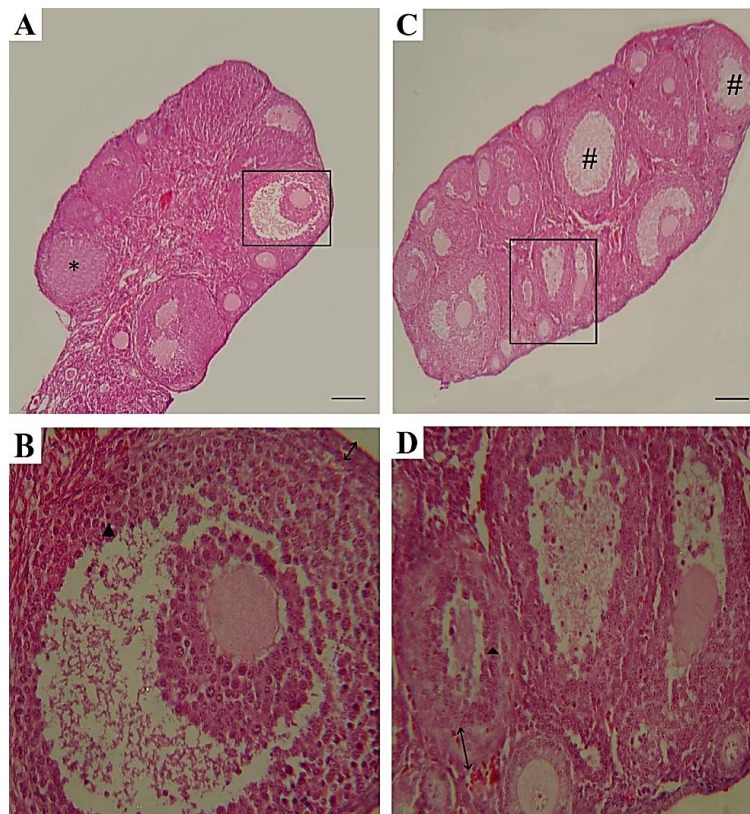
شمارش فولیکولی: در این مرحله مقاطع بافتی تهیه شده از تخمدانها در زیر میکروسکوپ نوری با بزرگ نمایی ۴۰۰ مشاهده و گروه های مختلف فولیکولی شمارش گردید. هم چنین ضخامت لایه تکای فولیکول آنترال، گرانولوزا و تونیکای آلبوژینه تخمدان اندازه گیری شد. به منظور بررسی تغییرات بافت تخمدان،

جدول ۱: مقایسه شاخص های عددی تعداد متغیرهای مورد بررسی به تفکیک گروه های مورد مطالعه

P	گروه آزمایش انحراف معیار ± میانگین	گروه کنترل انحراف معیار ± میانگین	گروه تعداد متغیر
۰/۰۰۴	۲۷/۶۶±۱/۳۶	۲۴/۱۶±۱/۴۷	فولیکول پرموردیال †
<۰/۰۰۱	۱۸/۳۳±۱/۶۳	۹±۱/۸۹	فولیکول پرایمری *
<۰/۰۰۱	۳۵±۲	۲۰±۳/۰۳	فولیکول پره آنترال *
۰/۳۴۲	۶/۳۳±۱/۸۶	۷/۶۶±۲/۱۶	فولیکول آنترال *
<۰/۰۰۱	۳۳/۸۳±۱/۶۰	۰	فولیکول کیستیک †
<۰/۰۰۱	۰/۱۶±۰/۴۰	۱۱/۸۳±۱/۴۷	جسم زرد *

* مقادیر ارائه شده با (Mean ± SD) آنالیز واریانس و Tukey

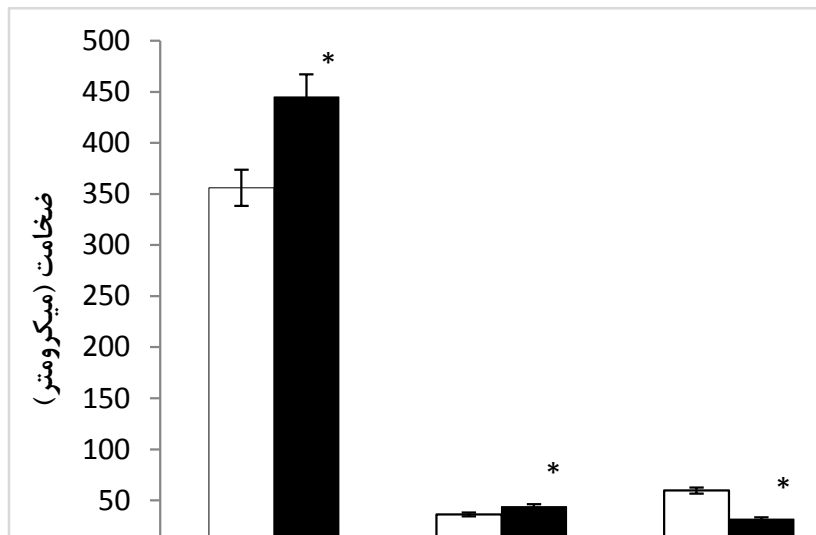
† مقادیر ارائه شده با (Mean ± SD) کروسیکال والیس



شکل ۱. فتو میکرو گراف تخمدان ها در گروه های مختلف مورد مطالعه (رنگ آمیزی هماتوکسیلین - اتوزین). A: مقطع تخمدان در گروه کنترل به همراه جسم زرد (*). B: کادر مشخص شده در تصویر A که فولیکول گراف را در گروه کنترل نشان می دهد. C: مقطع تخمدان در گروه آزمایش با چندین فولیکول کیستیک (#). D: کادر مشخص شده در تصویر C که فولیکول های آنترتیک را در گروه آزمایش نشان می دهد. نوک پیکان نشان دهنده لایه گرانولوزا و پیکان نشان دهنده لایه تکا است. A و C بزرگ نمایی $40\times$ و B و D بزرگ نمایی $100\times$.

مورد مطالعه، افزایش معنی داری در ضخامت تکا بین گروه کنترل و آزمایش مشاهده شد ($P<0.001$). در اندازه گیری ضخامت لایه گرانولوزا در دو گروه فوق نیز کاهش معنی داری ($P<0.001$) بین گروه کنترل و آزمایش مشاهده شد (نمودار ۱).

در اندازه گیری قطر فولیکول ها در تخمدان ها، اختلاف معنی داری بین دو گروه مشاهده شد. افزایش معنی داری در اندازه فولیکولی بین گروه کنترل و گروه آزمایش مشاهده شد ($P<0.001$) که به دلیل وجود کیست ها می باشد. اندازه گیری لایه تکا در دو گروه



نمودار ۱- مورفو متری قطر فولیکولی، ضخامت لایه‌های تکا و گرانولوزا در تخمدان گروه بیماری در مقایسه با گروه کنترل (میانگین ± انحراف معیار). * $P < 0.001$

بحث و نتیجه گیری

در مطالعه حاضر اثر دهیدرو اپی آندروستندیون در ایجاد فنوتیپ تخمدان پلی کیستیک در موش بررسی گردید و درصد فولیکول‌ها در مراحل مختلف رشد در دو گروه آزمایش و کنترل مورد مطالعه قرار گرفت. یافته‌های این آزمایش نشان داد که دهیدرو اپی آندروستندیون می‌تواند تخمدان پلی کیستیک را پس از ۲۱ روز در موش ایجاد کند. برای القای فنوتیپ تخمدان پلی کیستیک از روش‌های هورمونی و غیر هورمونی متنوعی از قبیل به کارگیری تستوسترون انانتات (۱۳)، لتروزول (۱۴)، استرادیول والرات (۱۵)، تستوسترون پروپیونات (۱۶) می‌توان استفاده نمود. هم‌چنین با قرار دادن حیوان آزمایشگاهی در نور یکنواخت می‌توان PCO را القاء نمود (۱۷). در برخی مطالعات از حیوانات ترانس ژن برای القاء PCO استفاده می‌کنند (۱۸). مطالعات متعددی، نقش آندروژن‌ها را در شروع رشد و تکوین فولیکولی گزارش نموده‌اند (۲۰، ۱۹)، چنان‌چه در موش‌های فاقد رسپتور آندروژن؛ هر چه سن بالا تر می‌رود، ذخیره فولیکولی تخمدان کم‌تر می‌شود و موارد آزمایشی دچار از کارافتادگی زود رس تخمدان می‌گردند (۲۱). از مزایای استفاده از مدل‌های حیوانی که توسط آندروژن‌ها ایجاد می‌گردند، این است که؛ آندروژن‌های بیرونی منجر به آسیب پایدار به بافت تخمدان و تکرار طیف علائم PCOS در این گونه مدل‌ها می‌شود اما از آن جایی که این نوع مدل‌ها توسط هیپر آندروژنیسم

مصنوعی ایجاد می‌شوند؛ نمی‌توانند کمکی به تشخیص هیپر آندروژنیسم غیرطبیعی در این بیماران کند (۲۲). در مطالعه‌ای که کوچصفهانی و همکاران انجام دادند از استرادیول ولرات برای القای PCO استفاده نمودند. روش کاری آن‌ها تزریق ۲ میلی گرم استرادیول ولرات که در ۰/۲ میلی لیتر روغن کجند که به صورت حلال استفاده شده بود، به صورت زیر پوستی و یک بار تزریق در ناحیه کشاله ران در سطح شکمی بود (۲۳). بلوسسکی و جان نثاری نیز در مطالعاتی نشان دادند که با استفاده از تزریق روزانه تستوسترون پروپیونات حل شده در روغن کجند به مقدار ۱ میلی گرم به ازای هر ۱۰۰ گرم وزن بدن به صورت زیر جلدی می‌توان فنوتیپ PCO را ایجاد نمود (۲۴، ۱۶). جان نثاری در مطالعه خود نشان داد که کاهش معنی دار تعداد فولیکول‌های در حال رشد، در تیمار دراز مدت با تستوسترون پروپیونات نشانگر افزایش ذخیره فولیکولی است. آزاد بخت و همکاران نشان دادند که تیمار موش‌های NMRI در هفته‌های دوم و چهارم با تستوسترون انانتات فنوتیپ شبه PCOS ایجاد می‌نماید، روش کاری آن‌ها تزریق روزانه تستوسترون انانتات به مقدار ۱ میلی گرم به ازای هر ۱۰۰ گرم وزن بدن به صورت زیر جلدی به ناحیه پشت گردن به مدت ۲ تا ۴ هفته بود. آنالیز بافت‌شناسی برش‌های تخمدانی نمونه‌های تیمار شده به وضوح وجود فولیکول‌های کیستیک و تجمع فولیکول‌های پره

کیست های متعدد، نبود جسم زرد) در این موش ها نمایان گردید که نتایج آزمایش ما مشابه نتایج کار های قبلی بوده است. نتایج این مطالعه نشان داد که با توجه به افزایش تعداد فولیکول های کیستیک و فقدان جسم زرد در تخمدان موش پس از تیمار با دهیدرو اپی آندروستندیون؛ این ماده می تواند موجب ایجاد فنوتیپ تخمدان پلی کیستیک پس از ۲۱ روز گردد.

سپاسگزاری

بدینوسیله از حمایت مالی حوزه معاونت تحقیقات و فناوری و همکاری کلیه اساتید، همکاران، دانشجویان و پرسنل گروه علوم تشریحی دانشگاه علوم پزشکی کردستان تشکر و قدردانی می شود.

آنترال، عدم تخمک گذاری و فقدان اجسام زرد را نشان داد. با افزایش تیمار موش های NMRI به ویژه در هفته چهارم مشاهده گردید که تعداد فولیکول های پریمو ردیال به طور معنی داری در مقایسه با تیمار های دو هفته ای و کنترل افزایش یافته است در حالی که تعداد فولیکول های پره آنترال و آنترال در مقایسه با تیمارهای دو هفته ای و کنترل، به طور معنی داری کاهش دارد (۱۳). در تایید این گزارش ها، داده های به دست آمده از درصد فولیکول ها نشان می دهد که تزریق روزانه دهیدرو اپی آندروستندیون به صورت داخل صفاقی به موش های NMRI به مدت ۲۱ روز، باعث ایجاد مدل حیوانی PCO می گردد. مشاهدات بافت شناسی در تخمدان های موش پس از ۲۱ روز، افزایش فولیکول های پره آنترال در ناحیه زیر قشری تخمدان را نشان داد و مشخصات تخمدان پلی کیستیک (وجود

References

- 1.Skrtic A, Sokolic L, Borovecki A, Rosa J, Fenzl V. Immunohistochemical localization of CD31, NOTCH1 and JAGGED1 proteins in experimentally induced polycystic ovaries of immature rats. *Acta Histochem*2001;113:262-9.
- 2.Baravalle C, Salvetti NR, Mira GA, Pezzone N, Ortega HH. Microscopic characterization of follicular structures in letrozole induced polycystic ovarian syndrome in the Rat. *Arc Med Res*2006;37:83-9.
- 3.Quintana R, Kopcow L, Marconi G, Young E, Yovanovich C, Paz DA. Inhibition of cyclooxygenase-2 by meloxicam decreases the incidence of ovarian hyperstimulation syndrome in a Rat model. *Fertil Steril*2008;90:1511-6.
- 4.Chang RJ. The reproductive phenotype in polycystic ovary syndrome. *Nature Clin Pract Endocrinol Metab*2007;3:688-95.
- 5.Yang JL, Zhang CP, Li L, Huang L, Ji SY, Lu CL, et al. Testosterone induces redistribution of forkhead box-3a and down-regulation of growth and differentiation factor 9 messenger ribonucleic acid expression at early stage of mouse folliculogenesis. *Endocrinology*2010;151:774-82.
- 6.Abbott DH, Barnett DK, Levine JE, Padmanabhan V, Dumesic DA, Jacoris S, et al. Endocrine antecedents of polycystic ovary syndrome in fetal and infant prenatally androgenized female rhesus monkeys. *Biol Rep* 2008;79:154-63.
- 7.Franks S. Polycystic ovary syndrome. *New Engl J Med* 1995;333:853-61.
- 8.Franks S. Do animal models of polycystic ovary syndrome help to understand its pathogenesis and management? Yes but their limitations should be recognized. *Endocrinology*2009;150:3983-5.
- 9.Walters KA, Allan CM, Handelsman DJ. Rodent models for human polycystic ovary syndrome. *Biol Rep* 2012;86:149.
- 10.Sullivan SD, Moenter SM. Prenatal androgens alter GABAergic drive to gonadotropin-releasing hormone neurons: implications for a common fertility disorder. *Proce National Acad Sci Unit Sta Am*2004;101:7129-34.

- 11.Manneras L, Cajander S, Holmang A, Seleskovic Z, Lystig T, Lonn M, et al. A new rat model exhibiting both ovarian and metabolic characteristics of polycystic ovary syndrome. *Endocrinology* 2007;148:3781-91.
- 12.Demissie M, Lazic M, Foecking EM, Aird F, Dunaif A, Levine JE. Transient prenatal androgen exposure produces metabolic syndrome in adult female Rats. *Am J Physiol Endocrinol Metab*2008;295: 262-8.
- 13.Kalhari Z, Azadbakht M, Bazdar A, Zeinali H. Polycystic ovary induction in Mouse by testosterone enanthate. *J Med Sci* 2014;3:387-91.
- 14.Kafali H, Iriadam M, Ozardal I, Demir N. Letrozole induced polycystic ovaries in the rat: a new model for cystic ovarian disease. *Arc Med Res*2004;35:103-8.
- 15.Brawer J, Munoz M, Farookhi R. Development of the polycystic ovarian condition in the estradiol valerate treated Rat. *Biolo Rep*1986;35:647-55.
- 16.Beloosesky R, Gold R, Almog B, Sasson R, Dantes A, Landbracha A, et al. Induction of polycystic ovary by testosterone in immature female Rats modulation of apoptosis and attenuation of glucose insulin ratio. *Int J Mole Med* 2004;14:207-15.
- 17.Salveti NR, Canal AM, Gimeno EJ, Ortega HH. Polycystic ovarian syndrome: temporal characterization of the induction and reversion process in an experimental model. *Brazilian J Vet Res Anim Sci*2004;41:389-95.
- 18.Mcmullen ML, Cho BN, Yates CJ, Mayo KE. Gonadal pathologies in transgenic Mice expressing the Rat inhibin α -subunit. *Endocrinology*2001;142:5005-14.
- 19.Vendola KA, Zhou J, Adesanya OO, Weil SJ, Bondy CA. Androgens stimulate early stages of follicular growth in the primate ovary. *J Clin Invest*1998;101:2622.
- 20.Murray A, Gosden R, Allison V, Spears N. Effect of androgens on the development of mouse follicles growing in vitro. *J Rep Fertil*1998;113:27-33.
- 21.Shiina H, Matsumoto T, Sato T, Igarashi K, Miyamoto J, Takemasa S, et al. Premature ovarian failure in androgen receptor-deficient Mice. *Proce National Acad Sci Unit Sta Am*2006;103:224-9.
- 22.Oakley O ,Lin PC, Bridges P, Ko C. Animal models for the study of polycystic ovarian syndrome. *endocrinology and metabolism*2011;26:193-202.
- 23.Koochesfahani M, Nabiuni M, Adham H. Effect of bee venom on PCOS and expression of VEGF in rat ovary. *Biol Bas Sci*2008;2:64-9.
- 24.Jarooghi N, Hossein G, Jannesariladani F. The relationship between GSK3 β and β -catenin proteins with apoptotic events in normal and induced polycystic ovaries in Rats. *J Rep Infertil*2008;9:215-28.

Polycystic ovary induction by Dehydroepiandrosterone in Mice

Ahmadi M¹, Rezaei MJ^{1*}, Fathi F¹

(Received March 7, 2016)

Accepted: June 1, 2016)

Abstract

Introduction: Polycystic ovary syndrome (PCOS) as an endocrine disorder, the most common cause of infertility in couple is considered, for be a better understanding of the pathogenesis of this syndrome, the animal models is needed. This study was conducted with the aim of polycystic ovary induction by dehydroepiandrosterone in mice.

Materials & methods: To induce PCOS phenotype of immature mice (approximately 21-22 days) in both control and experimental groups of 12 mice were studied. in the experimental group for 21 days with a daily injection of dehydroepiandrosterone were treated intraperitoneally. The solvent of dehydroepiandrosterone was injected to the control group. For evaluate changes in ovarian tissue, histomorphometry methods were used.

Findings: The use of dehydroepiandrosterone in order to create a model of polycystic ovary syndrome causes a significant reduction in the number of antral follicles and the corpus luteum and increase the number of follicles primordial, primary and preantral and cysts in comparison to the control group ($P<0.05$). Mice treated with dehydroepiandrosterone in compared with the control group respectively showed a significant increase in the size of the follicles ($P<0.001$), a significant increase in the thickness of the theca ($P<0.001$) and a significant decrease in granulosa layer thickness ($P<0.001$).

Discussion & Conclusions: Based on the results of this study, we can conclude that dehydroepiandrosterone can induce polycystic ovary in mice.

Keywords: Polycystic ovary, Dehydro epi androstenedione, Mice

1. Dept of Anatomical Sciences, Faculty of Medicine, Kurdistan University of Medical Sciences, Sanandaj, Iran

* Correspondin author Email: rezaienjafar@gmail.com