

اثر لاکتوباسیلوس کازئی بر روی فاکتورهای هماتولوژیک و هیستوپاتولوژیک در رت های آلوده با سالمونلا تیفی موریوم

مهنوش فاطمی¹، فرشته قندهاری^{2*}، عاطفه خیرخواه²

1) گروه زیست شناسی، واحد فلاورجان، دانشگاه آزاد اسلامی، اصفهان، ایران

2) گروه میکروبیولوژی، واحد فلاورجان، دانشگاه آزاد اسلامی، اصفهان، ایران

تاریخ پذیرش: 1397/1/14

تاریخ دریافت: 1396/8/14

چکیده

مقدمه: سالمونلاتیفی موریوم یکی از مهم ترین عوامل ایجادکننده بیماری های گوارشی در انسان و حیوانات می باشد. پروبیوتیک ها به واسطه تولید ترکیبات ضد میکروبی باعث مهار پاتوژن ها از جمله سالمونلاتیفی موریوم می شوند از این رو در پژوهش حاضر تاثیر حفاظتی لاکتوباسیلوس کازئی بر فاکتورهای هماتولوژیک رت های آلوده با سالمونلاتیفی موریوم با احتمال درمان سالمونلوزیس مورد ارزیابی قرار گرفت.

مواد و روش ها: 32 رت نر (150±20 گرم) تهیه و به طور تصادفی در 4 گروه تقسیم بندی شدند. A: کنترل تزریقی، B: آلوده با سالمونلاتیفی موریوم (1/5×10⁸ CFU/ml)، C: تیمار با لاکتوباسیلوس کازئی D: آلوده با سالمونلاتیفی موریوم و تیمار با لاکتوباسیلوس کازئی. پس از اتمام دوره تیمار، به منظور ارزیابی پارامترهای خونی، خون گیری شد. قسمتی از بافت کبد جداسازی و با رنگ هماتوکسین-ائوزین رنگ آمیزی و قسمتی دیگر هموژنیزه و به روش پور پلیت کشت داده شد و تعداد باکتری در بافت کبد شمارش گردید.

یافته های پژوهش: نتایج نشان داد که تعداد لنفوسیت ها، مونوسیت ها و بازوفیل ها در گروه B افزایش معنی داری نسبت به گروه کنترل داشته است. تغییرات هیستوپاتولوژیک و مرگ سلولی در کبد گروه B کاملاً مشهود بود. در حالی که در سایر گروه ها بافت کبد ظاهر نرمالی داشت. رشد باکتری سالمونلاتیفی موریوم در گروه D به طور معنی داری کمتر از گروه B بود.

بحث و نتیجه گیری: نتایج نشان داد که لاکتوباسیلوس کازئی بدون اثر سوء بر فاکتورهای هماتولوژیک و هیستوپاتولوژیک قادر به مقابله با سالمونلاتیفی موریوم بوده و تا حدودی از پیشرفت بیماری جلوگیری کرده است.

واژه های کلیدی: لاکتوباسیلوس کازئی، سالمونلاتیفی موریوم، هماتولوژی، هیستوپاتولوژی

* نویسنده مسئول: گروه میکروبیولوژی، واحد فلاورجان، دانشگاه آزاد اسلامی، اصفهان، ایران

Email: Ghandehari@iaufala.ac.ir

Copyright © 2019 Journal of Ilam University of Medical Science. This is an open-access article distributed under the terms of the Creative Commons Attribution international 4.0 International License (<https://creativecommons.org/licenses/by-nc/4.0/>) which permits copy and redistribute the material, in any medium or format, provided the original work is properly cited.

مقدمه

سالمونلا یکی از پاتوژن‌هایی است که قادر به ایجاد بیماری‌های گوارشی در طیف وسیعی از مهره داران می باشد. عفونت ناشی از گونه تیفی موریوم در انسان عمدتاً از راه غذا و با مصرف شیر آلوده، تخم مرغ و فرآورده های آلوده طیور اتفاق می افتد. به دنبال ورود سالمونلاتیفی موریوم به دستگاه گوارش از طریق تهاجم به سلول های M منجر به تخریب سیتواسکلت سلولی شده و بعد از آن منجر به القاء آپوپتوزیس در ماکروفاژها در زیر پلاک های پیر می شود و با ورود باکتری به خون باکتری می ناپایداری را سبب می شود و سپس توسط سیستم رتیکولاندوتلیال جذب، تکثیر یافته و سبب انتشار عفونت می شود. سالمونلاتیفی موریوم از طریق پروتئین های ترشح شده از سیستم ترشحی تیپ III منجر به تحریک پاسخ ایمنی میزبان می شود و در نهایت سلول های ایمنی از جمله گلبول های سفید، مونوسیت ها و لنفوسیت ها را افزایش می دهد. پروبیوتیک ها، میکروارگانیسم های زنده و غیر بیماری زا هستند که اثرات مفیدی بر سلامت میزبان دارند. این باکتری ها جزئی از فلور طبیعی دستگاه گوارش هستند. دو گروه مهم از پروبیوتیک ها خانواده لاکتوباسیلوس ها و بیفیدوباکترها هستند که دارای خصوصیتی از جمله مقاومت در برابر اسید معده، صفرا و آنزیم های گوارشی، توانایی چسبیدن به دیواره روده، اثرات ضد سرطانی، توانایی مقابله با عوامل بیماری زا، بهبود هضم لاکتوز، بهبود جذب کلسیم، سنتز ویتامین ها و پروتئین ها و بهبود تعادل میکروبی روده می باشند(4). اخیراً مشخص شده است که این دسته از باکتری ها و متابولیت های تولیدی آن ها قادر به مهار پاتوژن ها می باشند بنا بر این کاربرد وسیعی در درمان بیماری ها دارند(8). پروبیوتیک ها خاصیت مهاری بر پرو آپوتوتیک ها و مسیر آپوتوتیک دارند و بدین صورت می توانند فرآیند آپوپتوزیس را مهار کنند(یان و پولک) مطالعات نشان دادند که باسیلوس ها می توانند آپوپتوزیس القاء شده توسط سیتوکین هایی مانند $TNF-\alpha$, $IL-1\alpha$ یا $IL-1\alpha$ را مهار کنند(17). از این رو در تحقیق حاضر تاثیر حفاظتی لاکتوباسیلوس کازئی به عنوان یکی از

باکتری های پروبیوتیک بر فاکتورهای هماتولوژیک و هیستوپاتولوژیک در رت های آلوده با سالمونلاتیفی موریوم مورد ارزیابی قرار گرفت.

مواد و روش ها

کشت و تهیه سوسپانسیون میکروبی: سوبه باکتری سالمونلاتیفی موریوم (PTCC1709) از کلکسیون میکروبی دانشگاه تهران خریداری شد و با استفاده از رنگ آمیزی گرم و انجام آزمون ها بیوشیمیایی سوبه خریداری شده تأیید گردید. بعد از کشت سالمونلاتیفی موریوم در محیط سالمونلا-شیگلا آگار و انکوباسیون به مدت 24 ساعت در دمای 37 درجه سانتی گراد سوسپانسیون میکروبی معادل $1/5 \times 10^8$ CFU/ml از باکتری تهیه گردید.

سوش باکتری لاکتوباسیلوس کازئی (ATCC 7469) از بانک میکروبی سازمان پژوهش های علمی و صنعتی ایران خریداری شد و پس از کشت در محیط MRS Broth ابتدا کدورت به صورت چشمی با استاندارد نیم مک فارلند مقایسه شد. سپس جذب نوری سوسپانسیون آماده شده با دستگاه اسپکتروفنومتر در طول موج 630 نانومتر بین 0/1-0/80 تنظیم گردید. *آنالیز آماری*: داده ها به شکل میانگین \pm انحراف معیار (Mean \pm SD) در نظر گرفته شد و توسط نرم افزار SPSS vol.19 و با استفاده از آزمون ANOVA مورد تجزیه و تحلیل آماری قرار گرفت. نمودارها با کمک نرم افزار Excel ترسیم شد

نگهداری و گروه بندی حیوانات: 32 سر رت نر بالغ نژاد ویستار با محدوده وزنی 150 ± 20 گرم از دانشگاه آزاد اسلامی واحد فلاورجان تهیه و در قفس های مجهز به آب و غذای کافی به مدت 4 هفته در شرایط آزمایشگاه نگهداری شدند. در طول مدت آزمون دمای محیط 25-20 درجه سانتی گراد، رطوبت 45 تا 55 درصد و طول مدت نور و تاریکی 12:12 ساعت برای جانوران فراهم شد. حیوانات به طور تصادفی به 4 گروه هشت تایی تقسیم شدند. رت های گروه کنترل A: 1cc سرم فیزیولوژی را به مدت 4 هفته به صورت یک روز در میان به صورت درون گوارشی و در پایان هفته دوم 1 cc به طور زیرصفتی دریافت کردند. گروه B: رت های گروه آلوده با سالمونلاتیفی موریوم، در

داده شد. نمونه ها در انکوباتور 37 درجه به مدت 24 ساعت انکوبه گردید. بعد از 24 ساعت شمارش کلنی انجام و تعداد باکتری محاسبه شد. به منظور ارزیابی تغییرات هیستوپاتولوژیک قطعه ای از کبد از هر رت جداسازی و به فرمالین 10 درصد انتقال داده شد. پس از انجام مراحل آگیری-شفاف سازی-آغشته سازی- قالب گیری برش های 5 میکرومتری از بافت ها تهیه و به کمک رنگ هماتوکسیلین و ائوزین اسلایدها رنگ آمیزی شد(10).

نمونه خون جهت ارزیابی تعداد سلول ها و اندیکس های خونی در شرایط کاملاً آسپتیک جمع آوری گردید. قسمتی از بافت کبد نیز در گروه های آزمایش جهت ارزیابی تعداد باکتری سالمونلاتیفی موریوم به روش پورپلیت و هم چنین ارزیابی تغییرات بافتی جدا گردید.

یافته های پژوهش

نتایج حاصل از بررسی شمارش سلول های خونی: با توجه به جدول شماره 1 و 2 هیچ گونه تغییر معنی داری در تعداد گلبول های قرمز و اندیکس های آن، غلظت هموگلوبین، درصد هماتوکریت، هم چنین تعداد پلاکت ها و اندیکس های آن بین گروه های تیمار با لاکتوباسیلوس کازئی و گروه آلوده با سالمونلاتیفی موریوم و تیمار با لاکتوباسیلوس کازئی نسبت به گروه کنترل مشاهده نشد.

هفته دوم، تزریق زیر صفاقی 100 میکرولیتر سالمونلاتیفی موریوم ($1/5 \times 10^8$ CFU/ml). گروه C: رت های تیمار با باکتری لاکتوباسیلوس کازئی: گاواژ 1cc لاکتوباسیلوس کازئی ($1/5 \times 10^8$ CFU/ml) به مدت چهار هفته به صورت یک روز در میان. گروه D: گروه رت های آلوده با سالمونلاتیفی موریوم و تیمار با لاکتوباسیلوس کازئی: گاواژ با 1cc لاکتوباسیلوس کازئی به مدت 4 هفته به صورت یک روز در میان و در پایان هفته دوم تزریق زیر صفاقی یک دوز سالمونلاتیفی موریوم(8). پس از اتمام دوره تیمار در پایان هفته چهارم، رت ها با رعایت اخلاق پزشکی توسط دی اتیل اتر بی هوش و توزین شده سپس خون گیری مستقیماً از قلب آن ها انجام شد. خون ها به لوله های محتوی ماده ضد انعقاد به منظور ارزیابی تعداد سلول ها و اندیکس های خونی انتقال یافت. وزن کبد جهت محاسبه نسبت وزن کبد به وزن کل بدن پس از تشریح اندازه گیری شد. هم چنین به منظور ارزیابی تعداد باکتری در بافت کبد 1 mg از بافت کبد گروه های آزمایشی جدا و بعد از اضافه نمودن 1 cc سرم فیزیولوژی نمونه ها توسط دستگاه هموژنایز هموژنیزه گردید و پس از سانتریفیوژ در دور 3000 rpm سوپرناتانت جداسازی و از سوپرناتانت حاصله از هر بافت به میزان 100 میکرولیتر برداشته و بر روی محیط های انتخابی به روش پورپلیت کشت

جدول شماره 1. نتایج حاصل از بررسی فاکتورهای هماتولوژیک

پارامتر های خونی گروه ها	WBC ($10^3 / \mu\text{l}$)	Neu ($10^3 / \mu\text{l}$)	Lym ($10^3 / \mu\text{l}$)	Mon ($10^3 / \mu\text{l}$)	Eos ($10^3 / \mu\text{l}$)	Bas ($10^3 / \mu\text{l}$)	RBC ($10^3 / \mu\text{l}$)	HGB ($10^5 / \mu\text{l}$)
A	9/79±2/5	1/22±0/4	8/19±1/7	0/47±0/13	0/06±0/016	0/0125±0/004	8/76±0/57	14/74±0/93
B	12/95±2/3	1/53±0/9	10/58±1/8*	1/77±0/2***	0/07±0/015	0/0325±0/024*	9/44±0/96	15/55±1/17
C	10/53±1/8	1/02±0/3	9/36±1/5	0/56±0/22	0/057±0/02	0/015±0/009	9/49±0/59	15/5±0/5
D	12/19±2/8	1/4±0/5	10/03±0/8	0/8±0/1**	0/051±0/02	0/018±0/009	9/36±0/35	15/23±0/51

-داده ها به شکل mean±SD محاسبه شده است و سطح معنی داری به صورت (P≤0.05)*، (P≤0.01)** و (P≤0.001)*** در نظر گرفته شده است. - A: کنترل، B: آلوده با سالمونلاتیفی موریوم، C: تیمار با لاکتوباسیلوس کازئی، D: آلوده با سالمونلاتیفی موریوم تیمار با باکتری

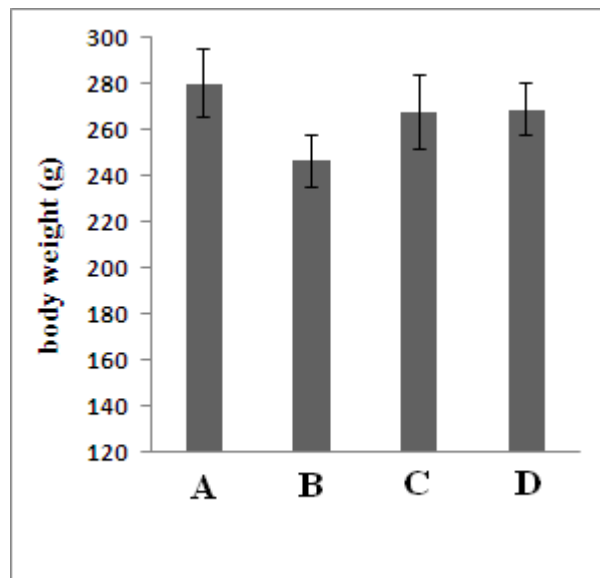
جدول شماره 2. نتایج حاصل از بررسی فاکتورهای هماتولوژیک

پارامتر های خونی گروه	HCT ($10^3 / \mu\text{l}$)	MCV ($10^3 / \mu\text{l}$)	MCH ($10^3 / \mu\text{l}$)	MCHC ($10^3 / \mu\text{l}$)	RDW _{cv} ($10^3 / \mu\text{l}$)	PLT ($10^3 / \mu\text{l}$)	MPV ($10^3 / \mu\text{l}$)	PDW ($10^3 / \mu\text{l}$)
A	49,68±2/48	57/03±1/73	16/59±0/65	29/45±0/5	17/46±1/27	886/2±203/14	8/05±0/22	8/43±0/396
B	53/61±5/75	56/78±1/19	16/52±0/66	29/1±1/1	19/52±2/82	854/8±107/025	8/13±0/75	9/12±1/48
C	52/81±1/92	55/77±2/44	16/36±0/82	29/36±0/34	18/47±1/03	941/5±51/39	7/75±0/37	8/26±0/46
D	53/14±2/13	56/75±1/59	16/27±0/47	28/68±0/45	18/72±1/06	857/1±119/1	7/98±0/55	8/72±0/78

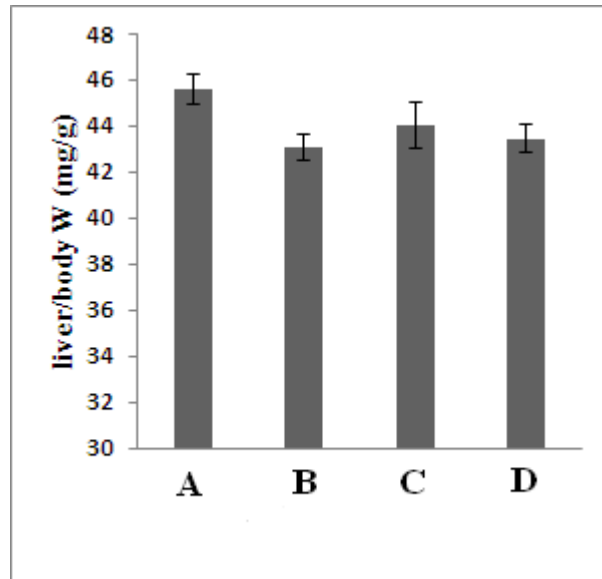
A - کنترل، B: آلوده با سالمونلاتیفی موریوم، C: تیمار با لاکتوباسیلوس کازئی، D: آلوده با سالمونلاتیفی موریوم تیمار با باکتری

نتایج حاصل از مقایسه وزن بدن و نسبت وزن کبد به وزن بدن: با توجه به نمودار شماره 1، 2 با وجود کاهش مختصر در وزن و نسبت وزن کبد به وزن بدن رت های آلوده با سالمونلاتیفی موریوم این کاهش معنی دار نیست و وزن بدن و نسبت وزن کبد به وزن بدن سایر گروه ها نیز نسبت به گروه کنترل تغییر معنی داری نشان نداده است.

از بین گلبول های سفید در گروه آلوده با سالمونلاتیفی موریوم تعداد مونوسیت ها ($P \leq 0.001$) و لنفوسیت ها و بازوفیل ها ($P \leq 0.05$) به طور معنی داری افزایش نشان داد. تعداد مونوسیت ها در گروه آلوده با سالمونلاتیفی موریوم و تیمار با لاکتوباسیلوس کازئی نیز نسبت به گروه کنترل به طور معنی داری افزایش یافته ($P \leq 0.01$) اما در مقایسه با گروه آلوده با سالمونلاتیفی موریوم این افزایش در سطح کمتری است.



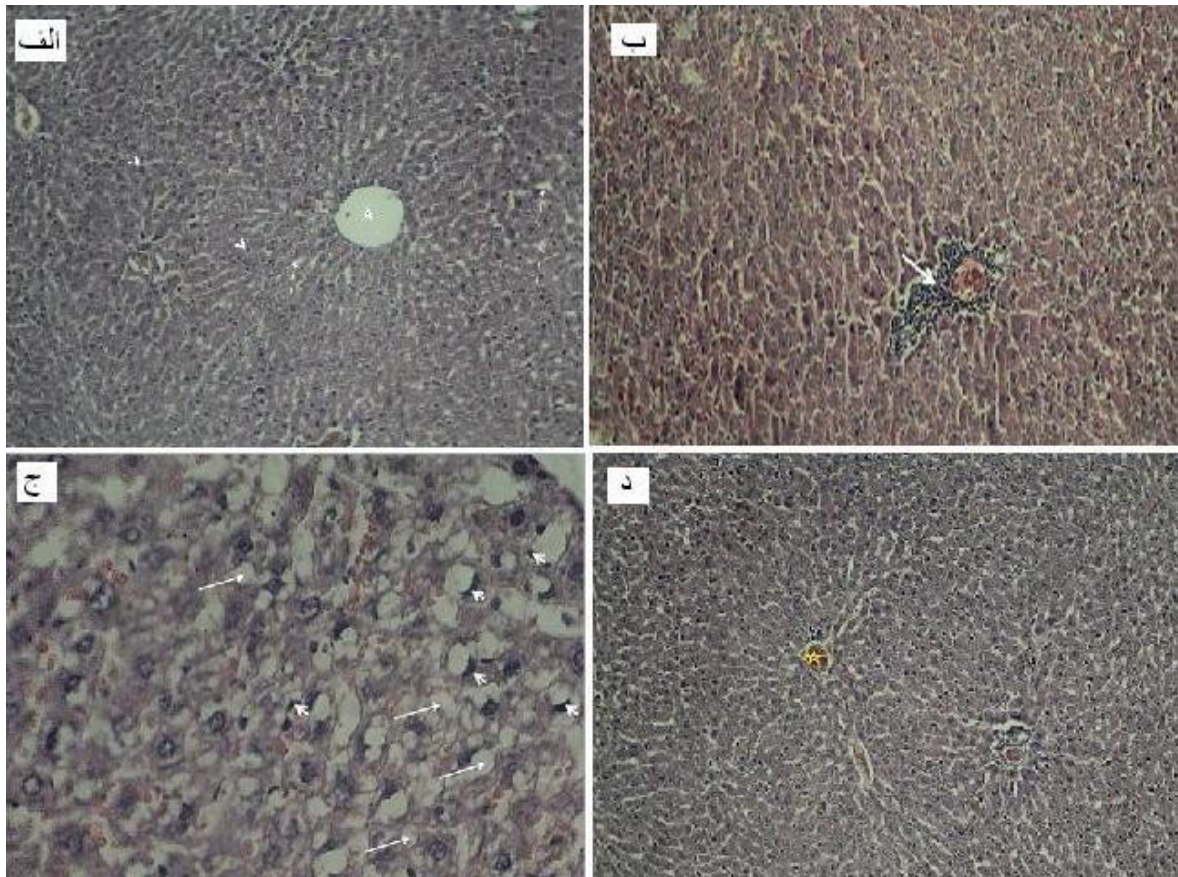
نمودار شماره 1. بررسی مقایسه میانگین وزن کلی بدن رت های گروه آزمایشی نسبت به گروه کنترل داده ها به شکل $\text{mean} \pm \text{SD}$ محاسبه شده است. A: گروه کنترل. B: گروه آلوده با سالمونلاتیفی موریوم. C: گروه تیمار با لاکتوباسیلوس کازئی. D: گروه آلوده با سالمونلاتیفی موریوم و تیمار با لاکتوباسیلوس کازئی



نمودار شماره 2. مقایسه مقایسه وزن کبد در گروه های مورد آزمایش. داده ها بر اساس $Mean \pm SD$ محاسبه شده است. A: گروه کنترل. B: گروه آلوده با سالمونلاتیفی موریم. C: گروه تیمار با لاکتوباسیلوس کازئی. D: گروه آلوده با سالمونلاتیفی موریم و تیمار با لاکتوباسیلوس کازئی

سلول های کبدی در کبد این گروه از رت ها مشاهده می شود. بافت کبد در رت های آلوده با سالمونلاتیفی موریم و تیمار با لاکتوباسیلوس کازئی شکل شماره 1-د ظاهری نسبتاً طبیعی نشان می دهد و تنها در بعضی از قسمت ها پرخونی سیاهرگ مرکزی و سینوزئیدها مشاهده می شود. در رت های تیمار با لاکتوباسیلوس کازئی بافت کبد کاملاً نرمال و قابل مقایسه با بافت کبد در رت های گروه کنترل است.

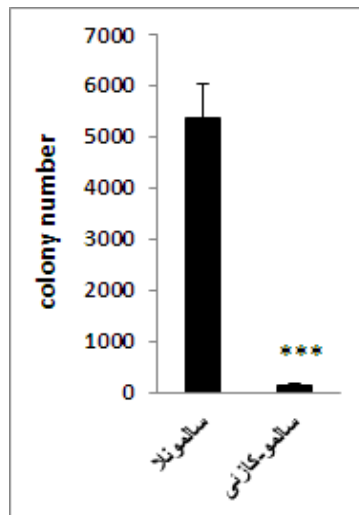
نتایج حاصل از بررسی تغییرات هیستوپاتولوژیک بافت کبد در گروه های آزمایشی: شکل شماره 1-الف بافت کبد با لبول های منظم، سیاهرگ مرکزی و طناب های هیپاتوسیتی نرمال اطراف آن را در گروه کنترل نشان می دهد. در کبد رت های آلوده با سالمونلاتیفی موریم نشت سلول های التهابی در اطراف فضای پرتال و بی نظمی و پرخونی سیاهرگ مرکزی بسیار مشهود است شکل شماره 1-ب و با توجه به شکل شماره 1-ج، دژنراسیون چربی و مرگ



شکل شماره 1. (الف) بافت کبد در گروه کنترل بزرگ نمایی $100\times$ ، (*) سیاهرگ مرکزی، (→) سینوزوئید، (►) هیپاتوسیت های نرمال (ب) بافت کبد در گروه آلوده با سالمونلاتیفی موریوم با بزرگ نمایی $100\times$ ، (*) پرخونی و تجمع گلبول های قرمز در سیاهرگ مرکزی و (→) نشت سلول های التهابی (مونو نوکلئر) از عروق فضای پورتال، (ج) بافت کبد در گروه آلوده با سالمونلاتیفی موریوم با بزرگ نمایی $400\times$ ، (►) مرگ سلول های کبدی با هسته کروماتینی و (→) دژنراسیون چربی (د) بافت کبد در گروه آلوده با سالمونلاتیفی موریوم و تیمار با لاکتوباسیلوس کازئی با بزرگ نمایی $100\times$ ، (*) پرخونی در سیاهرگ مرکزی

لاکتوباسیلوس کازئی نسبت به گروه آلوده با سالمونلاتیفی موریوم کاهش نشان داده و این کاهش در سطح $P\leq 0.001$ معنی دار است.

نتایج حاصل از شمارش تعداد کلنی های سالمونلاتیفی موریوم در بافت کبد: با توجه به نمودار 3، میانگین تعداد باکتری سالمونلاتیفی موریوم در گروه رت های آلوده با سالمونلاتیفی موریوم و تیمار با



نمودار شماره 3. بررسی مقایسه تعداد باکتری سالمونلاتیفی موریوم در نمونه بافت گروه آلوده با سالمونلاتیفی موریوم و تیمار با لاکتو باسیلوس کازئی نسبت به گروه آلوده با سالمونلاتیفی موریوم. داده ها به شکل $\text{mean} \pm \text{SD}$ محاسبه شده است و سطح معنی داری به صورت $(P \leq 0.05)$ ، $(P \leq 0.01)$ و $(P \leq 0.001)$ در نظر گرفته شده است.

بحث و نتیجه گیری

در دهه های گذشته استفاده گسترده آنتی بیوتیک ها در درمان عفونت های انسانی و حیوانی سبب مقاوم شدن برخی از باکتری ها به خصوص باکتری های گرم منفی به آن ها شده است. اغلب به دلیل نداشتن درمان قطعی و هم چنین اثرات نامناسب آنتی بیوتیک ها بر سلامت انسان، از جمله به هم زدن فلور طبیعی بدن و مقاوم بودن اکثر سویه های باکتریایی پاتوژن به آنتی بیوتیک ها جستجوی راه های از بین بردن پاتوژن ها اهمیت زیادی دارد. بنا بر این با توجه به اهمیت پروبیوتیک ها در از بین بردن باکتری های پاتوژن، بی خطر بودن، تهیه ارزان، آسان و مفید بودن آن ها در حفظ سلامت میزبان و خواص رقابتی که با باکتری های پاتوژن دارند در درمان عفونت های ناشی از آن ها استفاده می شوند (12). در این پژوهش ارزیابی حاصل از بررسی میانگین تعداد RBC و اندیکس های خونی بین گروه های آزمایشی بیانگر عدم تغییر معنی داری این فاکتورها نسبت به گروه کنترل بود. در پژوهش انجام شده توسط دانگانا و همکاران (2010) و هم چنین پژوهش آنوسویا و همکاران (2015) کاهش گلبول های قرمز، هموگلوبین و اندیکس های مربوطه مشاهده گردید. این کاهش را

به دلیل آسیب های کبدی ایجاد شده توسط سالمونلاتیفی موریوم و هم چنین جذب آهن توسط سیدروفورهای تولید شده توسط باکتری توجیه نمودند (2،5). اما احتمالاً عدم تغییر معنی دار این فاکتورها در پژوهش حاضر می تواند کوتاه بودن دوره آزمون باشد. در این پژوهش افزایش تعداد لنفوسیت ها و مونوسیت ها در گروه آلوده با سالمونلاتیفی موریوم نسبت به گروه کنترل کاملاً مشهود بود. در این راستا تامسون و همکاران در سال 2009 تغییرات تعداد سلول های ایمنی در خون در عفونت با سالمونلاتیفی موریوم را بررسی کردند و نشان دادند که تعداد گلبول های سفید (لنفوسیت و مونوسیت) در پاسخ به عفونت افزایش می یابند (13). هم چنین اگانلیه و همکاران در سال 2009 لکوسیتوزیس را به دلیل افزایش نوتروفیل ها، لنفوسیت ها، مونوسیت ها و ائوزینوفیل ها گزارش کردند (11). دانگانا و همکاران در سال 2010 اثر عفونت ناشی از سالمونلا (تیفی و پاراتیفی) را بر پارامترهای خونی ارزیابی کردند در مراحل اولیه عفونت افزایش معنی داری در تعداد لنفوسیت ها در گروه آلوده در مقایسه با گروه کنترل مشاهده کردند و بعد از مرحله اولیه عفونت تعداد لنفوسیت ها نشان داد (5). احتمالاً

تغییر فاکتورها در گروه آلوده با سالمونلاتیفی موریوم و تیمار شده با لاکتوباسیلوس کازئی احتمالاً بیانگر آن است که لاکتوباسیلوس کازئی تا حدودی توانسته اثر سوء سالمونلاتیفی موریوم را خنثی و مانع از افزایش التهاب و عفونت شود. نتایج حاصل از بررسی میانگین وزن بدن و نسبت وزن کبد به کل بدن بین گروه های آزمایشی با وجود کاهشی در وزن بدن گروه رت های آلوده با سالمونلاتیفی موریوم نسبت به گروه کنترل مشاهده گردید اما این کاهش از نظر آماری معنی دار نبود. احتمالاً تاثیر کوتاه مدت سالمونلاتیفی موریوم بر بدن رت ها منجر به کاهش قابل توجه در وزن آن ها نشده است و این کاهش مختصر وزن نیز احتمالاً به دلیل کم آبی بدن و اسهال شدید در اثر عفونت با سالمونلاتیفی موریوم می باشد. کاهش وزن کبد نسبت به بدن نیز احتمالاً می تواند به دلیل تخریب بافتی باشد. طبق مطالعات وو و همکاران در سال 2010 سالمونلا با ترشح سیتوکین ها و القاء آپوپتوزیس و در نهایت عفونت زایی منجر به کاهش وزن گروه های مورد آزمایش می شود زیرا القاء آپوپتوزیس منجر به تخریب بافت می شود (15). ایوت و همکاران در سال 2006 بر روی گاستروانتریت ناشی از عفونت با سالمونلا مطالعه داشتند و نشان داده شد که در این بیماری در اثر اسهال شدید و کم آبی بدن وزن بدن کاهش می یابد (6). طبق مطالعات موناک و همکاران در سال 2004 سالمونلا با کلونیزاسیون در اندام ریتکولواندوتلیال و بیماری زایی منجر به کاهش وزن اندام مورد هدف می شود. زیرا باکتری منجر به القاء آپوپتوزیس و تخریب بافت می شود (9). در تحقیق حاضر بیشتر احتمال می رود که اگر دوره آلودگی طولانی تر می شد کاهش وزن بدن و کبد محسوس تر می شد. تغییرات مختصری در وزن بدن و نسبت کبد به کل وزن بدن در گروه های تیمار با لاکتوباسیلوس کازئی و گروه آلوده با سالمونلاتیفی موریوم و تیمار شده با لاکتوباسیلوس کازئی مشاهده شده اما این تغییرات از لحاظ آماری معنی دار نمی باشد و این امر احتمالاً بیانگر آن است که پروبیوتیک ها نه تنها اثر سوئی بر وزن بدن و نسبت وزن کبد به کل بدن ندارد بلکه منجر به خنثی سازی اثر سوء سالمونلاتیفی

این افزایش به دلیل واکنش بدن در برابر ورود باکتری به خون و پاسخ دفاعی بدن در برابر عفونت اولیه بوده است. مونوسیت ها اولین نقش دفاعی در برابر عوامل بیماری زایی دارند و لنفوسیت ها نیز در تولید آنتی بادی و پاسخ های هومورال و سلولی نقش دارند. بنا بر این افزایش این سلول ها نشان دهنده تحریک سیستم ایمنی و دفاع در برابر عفونت زایی سالمونلاتیفی موریوم می باشد. در گروه آلوده با سالمونلاتیفی موریوم و تیمار با لاکتوباسیلوس کازئی با وجود تغییرات مختصر در فاکتورهای هماتولوژیک در مقایسه با گروه کنترل، این تغییرات از لحاظ آماری معنی داری نمی باشد. به استثناء ماکروفاژها که تعداد آن ها به طور معنی داری افزایش یافته است. آزا و همکاران در سال 2012 اثر پروبیوتیک ها را بر تقویت سیستم ایمنی بدن بررسی کرده افزایش تعداد گلبول های سفید در اثر آلودگی عفونت با سالمونلاتیفی را مشاهده کردند (3). در حالی که به دنبال استفاده از پروبیوتیک ها تعداد گلبول های سفید به سطح نرمال بازگشت. از اثرات پروبیوتیک ها بر روی سیستم ایمنی می توان به افزایش سطح سیتوکاین ها و ایمونوگلوبولین ها، افزایش تکثیر سلول های مونونوکلئار، فعال کردن ماکروفاژها، افزایش فعالیت سلول ها تعدیل خود ایمنی و تحریک سلول های کشنده طبیعی، تعدیل خود ایمنی و تحریک ایمنی در برابر باکتری های بیماری زا اشاره کرد (7). سلول های باکتریایی، تکثیر سلول های ایمنی را افزایش داده و تولید سیتوکاین های پیش التهابی مانند $TNF-\alpha$ و اینترلوکین 6 را القاء می کنند برعکس، پروبیوتیک ها تکثیر بیش از حد لنفوسیت ها و تولید سیتوکاین ها توسط سلول های T را تحت تاثیر قرار می دهند و بدون ایجاد یک پاسخ التهابی مضر باعث فعال شدن سیستم ایمنی بدن می شوند. کلید های اصلی در پاسخ ایمنی ذاتی شامل سلول های فاگوسیت (نوتروفیل ها، منوسیت ها و ماکروفاژها) و سلول های کشنده طبیعی هستند. سلول های فاگوسیت به وسیله شیمیو تاکسی به محل عفونت جذب شده و ماکروفاژها با تولید سیتوکاین ها می توانند سایر سلول های التهابی مانند نوتروفیل ها را فعال کنند (13). عدم

بود(16). در راستای پژوهش حاضر، هم چنین در پژوهش انجام شده توسط زائی و همکاران اثری حفاظتی لاکتوباسیلوس پلاتناروم بر روی آسیب های بافتی ناشی از سمیت کادمیوم مشاهده شد و پیشنهاد گردید که احتمالاً پروبیوتیک ها توانایی ترمیم آسیب های بافت کبدی را دارند. در تحقیق حاضر بهبود تغییرات هیستوپاتولوژیک بافت کبد پس از تیمار لاکتوباسیلوس کازئی موید تاثیر این پروبیوتیک است. مطالعات *in vitro* نیز نشانگر تاثیر مـهاری پروبیوتیک ها بر باکتری های پاتوژن می باشد. هم چنین پروبیوتیک ها با رقابت با پاتوژن ها مانع اتصال آن ها به بافت روده و مهار رشد و تکثیر آن ها می شود(7).

سالمونلاتیفی موریوم توانسته با تحریک سیستم ایمنی منجر به بسیج سلول های خونی به ویژه مونوسیت ها و لنفوسیت ها شود و به دنبال آن با نفوذ به بافت کبد منجر به التهاب و مرگ سلول های کبد شود. در حالی که لاکتوباسیلوس کازئی احتمالاً به واسطه اثر مثبت بر تقویت سیستم ایمنی و هم چنین اثرات ضد التهابی توانسته اثرات سوء سالمونلاتیفی موریوم بر پارامترهای خونی و بافت کبد را کاهش دهد. کد اخلاق:(IR.Iau.fala.rec.1395.005)

سپاسگزاری

نویسندگان این مقاله کمال تشکر را از معاونت پژوهشی دانشگاه آزاد اسلامی واحد فلاورجان، به منظور فراهم کردن کلیه شرایط لازم جهت انجام این پروژه دارند.

References

1. Abdelrahman AH, Kamel HH, Ahmed WM, Mogoda OS, Mohamed AH. Effect of Bactocell and revitylte-plus as probiotic food supplements on the growth performance, hematological, biochemical parameters and humoral immune response of Broiler Chickens. *Sci J* 2012; 3:305-16. doi: 10.5829/idosi.wasj.2012.18.03.63247
2. Anusuya B, Sumathi S. Haematological alterations due to typhoid fever in Mayiladuthurai area, Nagapattinam. *Int J Res Pharma Pharmacotherap* 2015; 2:210-

موریوم نیز می شود. محققان در سال 2012 مطالعاتی بر روی تغییرات وزن در اثر آلودگی با سالمونلا و بهبود آن توسط پروبیوتیک داشتند و نشان داده شد که پروبیوتیک ها می توانند کاهش وزن ناشی از عفونت را جبران کنند(1). در ادامه بافت کبد از لحاظ هیستوپاتولوژیک بین گروه های آزمایشی مورد ارزیابی قرار گرفت. نتایج اختلافات بافتی کاملاً مشخصی در گروه آلوده با سالمونلاتیفی موریوم را نشان داد به طوری که در سیاهرگ مرکزی پرخونی و تجمع گلبول های قرمز مشاهده شد. سلول های التهابی (مونونوکلرها) از عروق فضای پورتال نشت کرده و بین لوبول ها پراکنده شده بودند. هم چنین دژنراسیون چربی و مرگ سلول های کبدی با مشاهده هسته های هتروکروماتینی مسجل بود. در حالی که در گروه آلوده با سالمونلاتیفی موریوم و تیمار با لاکتوباسیلوس کازئی بافت کبدی نسبتاً طبیعی بوده و تنها در بعضی قسمت ها پرخونی در سیاهرگ های مرکزی و سینوزوئیدها مشاهده گردید. اما نشت سلول های التهابی بین بافت مشاهده نشد. زغیر در سال 2012 به منظور بررسی تغییرات هیستوپاتولوژیک در اندام های داخلی در اثر عفونت با سالمونلاتیفی موریوم، این باکتری را به موش های آزمایشگاهی گاوژ کرد و پس از کشتن آن ها و بررسی بافت ها در بافت روده و کبد تغییراتی مشاهده کرد. در کبد نفوذپذیری سلول های کوپفر، تجمع سلول های تک هسته ای (مونونوکلتر) در اطراف ورید مرکزی با تراکم عروق خونی و ارتشاح سلول های التهابی در لومن مشاهده شد. که ناشی از عفونت سیاهرگ با سالمونلاتیفی موریوم و گسترش آن

16. doi. 0 pt. Barrow PA, Methner U. *Salmonella in domestic animals*. 1th ed. CABI Publication. 2013; P.213.
4. Dangana A , Ajobiewe J, Nuhu A. Hematological changes associated with *Salmonella typhi* and *Salmonella paratyphi* in humans. *Int J Biomed Hlth Sci*2010; 6: 219-22
5. Elliott EJ. Acute gastroenteritis in children. *British Med J* 2007; 6; 334:35-40. doi: 10.1136/bmj.39036.406169.80

6. Famularo G, Moretti S, Marcellini S, Simone C. Stimulation of immunity by probiotics. 3th ed. Springer Netherlands Publication. 1997; P. 133-61.
7. Fijan S. Microorganisms with claimed probiotic properties and overview of recent literature. *Int J Environ Res Publ Health* 2014; 11:4745-67. doi: 10.3390/ijerph110504745
8. Monack DM, Raupach B, Hromockyj AE, Falkow S. Salmonella typhimurium invasion induces apoptosis in infected macrophages. *Proce National Acad Sci* 1996; 3; 93:9833-8.
9. Nakandakare IB, Iwashita MK, Dias DD, Tachibana L, Ranzani MJ, Romagosa E. Growth performance and intestinal histomorphology of Nile tilapia juveniles fed probiotics. *Acta Anim Sci* 2013; 35:365-70. doi.org/10.4025/actascianimsci.v35i4.18610
10. Anabire NG, Aryee PA, Helegbe GK. Hematological abnormalities in patients with Malaria and typhoid in Tamale Metropolis of Ghana. *BMC Res Notes* 2018; 11:352-3. doi.org/10.1186/s13104-018-3456-9
11. Rao GG. Risk factors for the spread of antibiotic resistant bacteria. *Drugs*. 1998; 1; 55:323-30. doi:10.2165/00003495-199855030-00001
12. Sutas Y, Soppi E, Korhonen H, Syvaaja EL, Saxelin M, Rokka T, et al. Suppression of lymphocyte proliferation in vitro by bovine caseins hydrolyzed with Lactobacillus caseiGG derived enzymes. *J Allerg Clin Immunol* 1996; 31; 98:216-24. doi:10.1073/pnas.0912386106
13. Wu M, Ding HF, Fisher DE. Apoptosis molecular mechanisms. *Encycloped Life Sci* 2001; 1-8. doi: 10.1038/npg.els.0001150
14. Zhai Q, Wang G, Zhao J, Liu X, Tian F, Zhang H, et al. Protective effects of Lactobacillus plantarum CCFM8610 against acute cadmium toxicity in Mice. *Appl Environ Microbiol* 2013; 1; 79:1508-15. doi: 10.1128/AEM.03417-12
15. Zghair ZR. Histopathological study of Salmonella typhimurium infection in laboratory mice by using the light and electron microscope. *Kufa J Vet Med Sci* 2012 ;15 :442-7
16. Adams CA. The probiotic paradox live and dead cells are biological response modifiers. *Nutrition Res Rev* 2010; 23: 37-46. doi:10.1017/s0954422410000090

Effect of Lactobacillus Casei on Hematological and Histopathological Factors in Rats Infected with Salmonella typhimurium

Fatemi M¹, Ghandehari F^{2*}, Kheirkhah A²

(Received: November 5, 2017

Accepted: April 3, 2018)

Abstract

Introduction: Salmonella typhimurium is one of the most important causes of gastrointestinal diseases in humans and animals. Probiotics inhibit pathogens, such as Salmonella Typhimurium by producing antimicrobial compounds. Therefore, this study assessed the protective effect of Lactobacillus casei on hematological factors in rats infected with Salmonella typhimurium with the possibility of salmonellosis treatment.

Materials & Methods: Totally, 32 male rats (150±20 g) were purchased and randomly divided into four groups, namely injection control group (A), infected with Salmonella typhimurium (1.5×10⁸ CFU/ml) (B), treated with Lactobacillus casei (C), and infected with Salmonella typhimurium and treated with Lactobacillus casei (D). After the treatment, the blood sample was taken in order to evaluate blood parameters. In addition, a part of the liver tissue was separated and stained with hematoxylin-eosin. The other part was homogenized and cultured based on pour plate method. Subsequently, the number of

pathogen colonies was counted in tissues.
Ethics code: IR.Iau.fala.rec.1395.005

Findings: According to the results, the number of lymphocytes, monocytes, and basophiles had increased significantly in group B than those in the control group. Histopathological changes and cell death were evident in the livers of the group B. However; the liver tissues of other groups had normal appearance. In addition, the growth of Salmonella Typhimurium bacteria was significantly lower in group D, compared to group B.

Discussion & Conclusions: The results showed that Lactobacillus casei could overcome Salmonella Typhimurium without any adverse effects on hematological and histopathological factors and it could prevent the development of disease to some extent.

Keywords: Hematology, Histopathology, Lactobacillus Casei, Salmonella typhimurium

1. Dept of Biology, Falavarjan Branch, Islamic Azad University, Isfahan, Iran

2. Dept of Microbiology, Falavarjan Branch, Islamic Azad University, Isfahan, Iran

*Corresponding author Email: Ghandehari@iaufala.ac.ir