

بررسی سونوگرافیک تنگیهای پیشابراه قدامی مردان و مقایسه آن با یورتروگرافی رتروگرا

منوچهر امیری^{1*}، علی رازی²، فرید نیافر³

1) ارولوژیست، استادیار دانشگاه علوم پزشکی ایلام

2) ارولوژیست، دانشیار دانشگاه علوم پزشکی تهران

3) رادیولوژیست، استادیار دانشگاه علوم پزشکی کرمانشاه

تاریخ پذیرش: 87/5/15

تاریخ دریافت: 85/7/5

چکیده

مقدمه: با وجود روشهای کاملاً پیشرفته تصویرنگاری نظیر CT-SCAN و MRI نقش اولتراسونوگرافی در تشخیص بعضی از بیماریهای دستگاه ادراری تناسلی در صدر روشهای تصویرنگاری قرار دارد. این مطالعه به بررسی نقش اولتراسونوگرافی در ارزیابی تنگیهای پیشابراه مردان و مقایسه آن با روش استاندارد یورتروگرافی رتروگرا (RUG) پرداخته است.

مواد و روش ها: این مطالعه از نوع آینده نگر کمی است که طی سالهای 1375 لغایت 1376 در بیمارستان چهارمین شهید محراب کرمانشاه بر روی بیمارانی که مبتلا به تنگیهای بولبرو penile ثابت شده در یورتروگرافی رتروگرا بودند انجام گرفته و طی آن بیماران مذکور تحت بررسی سونوگرافی مجرا نیز قرار گرفتند. بدین ترتیب تعداد 22 بیمار با تنگیهای پیشابراه قدامی تحت بررسی رادیولوژیک و سونوگرافیک تنگی مجرا واقع شدند.

یافته های پژوهش: از 22 بیمار مبتلا به تنگی پیشابراه قدامی 11 نفر (50 درصد) تنگی لوکال و 11 نفر (50 درصد) تنگی منتشر داشتند. سن بیماران بین 28 تا 68 سال با میانگین 48,8 سال ($\sigma = 12.6$) بود.

در مشاهدات مزدوج حاصله (paired) به بررسی متغیرهای «طول تنگی» و «ضخامت اسپونژیوفیبروز» در محل تنگی پرداختیم و بیماران را به دو گروه با تنگیهای «لوکال» (طول تنگی کمتر از 10 mm و منفرد) و تنگیهای منتشر (طول تنگی بیش از 10 mm و یا متعدد) تقسیم نمودیم. نتایج آزمون فرضیه نشان داد که طول های خوانده شده تنگیها در هر دو گروه منتشر و لوکال و توسط دو روش سونوگرافی و رادیوگرافی تفاوت معنی داری از نظر آماری نداشته و بررسی ضریب همبستگی پیرسون نیز ضریب همبستگی نزدیک به واحد را تأیید کرد. از طرفی ضخامت اسپونژیوفیبروز تنها به کمک سونوگرافی قابل اندازه گیری می باشد و نسبت طول تنگی لوکال به ماگزیمم ضخامت اسپونژیوفیبروز بین مقادیر 1/67 و 2/31 تغییر می نماید ($p < 0.05$). لذا با حفظ نسبت میانگین 2 میتوان از روی طول قرائت شده در رادیوگرافی پس از تصحیح 10 درصد بزرگنمایی ضخامت فیبروز را حدس زد.

بحث و نتیجه گیری: با توجه به نتایج حاصله در تحقیق حاضر استفاده از سونوگرافی در ارزیابی تنگیهای مجرای قدامی نه تنها دقتی حداقل برابر با یورتروگرافی رتروگرا در تعیین طول تنگی بخصوص تنگیهای لوکال دارد بلکه قادر است با در اختیار قرار دادن آناتومی اسکار محل تنگی و نیز تشخیص مواردی نظیر وجود سنگ یا آبنه پری یورترال اطلاعات مفیدی را در رابطه با روش درمانی و پروگنوز آن در اختیار بگذارد.

واژه های کلیدی: تنگیهای مجرا، اولتراسونوگرافی، یورتروگرافی رتروگرا

* نویسنده مسئول: ارولوژیست، استادیار دانشگاه علوم پزشکی ایلام

مقدمه

پیشابراه قدامی تحت بررسی همزمان رادیوگرافیک و سونوگرافیک واقع شدند.

ابتدا شرح حال بیمار گرفته می شد. سابقه دفع چرکی، بیماری مقاربتی، ترومای خارجی، روشهای اندوسکوپی و سونداژ و نیز اعمال جراحی قبلی سؤال می شد و نکات مثبت یادداشت می گردید.

سپس بیماران تحت معاینه فیزیکی قرار می گرفتند. این معاینه خصوصاً شامل بررسی Mea از نظر تنگی یا هیپوسپادیاس و نیز لمس کورپوس ها جهت وجود بیماری پیرونی و نیز لمس مجرای penile و بولبر جهت بررسی محل فیروز و نیز مشاهده ناحیه پرینه از لحاظ وجود انسیزیون احتمالی عمل های یوتروپلاستی قبلی بود.

این بیماران پس از انجام یورتروگرافی رتروگرا-د جهت سونوگرافی مجرا آماده می شدند. بیماران معمولاً در روی تخت سونوگرافی در موقعیت Supine در حالی که رانها اندکی از یکدیگر دور می شد (Abduction) قرار گرفته و پس از پسرپ و درپ ناحیه ژنیتال حدود 15 ml (10-20 ml) ژل لیدوکائین 2 درصد با سرنگ 50 ml بدون سوزن پس از خروج هوای موجود در آن به صورت رتروگرا-د و به آرامی تزریق می گردید. در 2 بیمار از محلول سالین نرمال جهت تزریق داخل مجرا استفاده شد، معهداً میزان اتساع و وضوح تصاویر سونوگرافی در تزریق ژل لیدوکائین بهتر بود. سپس یک گاز استریل را دور محل گلائنس (در کورونا) با کشش مناسب گره میزدیم تا از برگشت ژل تزریقی جلوگیری بعمل آید.

سطح دورسال Penis را پس از تزریق ژل، روی سطح شکم بیمار قرار داده و پروب اولتراسونیک از نوع Linear array با فرکانس 5 MHz را به صورت طولی روی مجرای penile جهت بررسی بخش Pendulous مجرا و سپس به شکل طولی روی اسکروتوم برای بررسی مجرای بولبر دیستال و سرانجام در ناحیه پرینه جهت ارزیابی مجرای بولبر پروکسیمال قرار می دادیم. برای کوپلاژ اولتراسونیک مقدار ی ژل الکتروکاردیوگرافیک را روی سطح پروب و در صورت لزوم روی ناحیه مورد معاینه قرار می دادیم. نماهای بدست آمده Real Time بودند ولی قادر بودیم روی

اهمیت اولتراسونوگرافی در تشخیص بیماریهای دستگاه ادراری-تناسلی کاملاً شناخته شده است (1،2). در حالی که تا سال 1988 یورتروگرافی رتروگرا-د (RUG) تنها روش استاندارد تصویرنگاری تنگیهای پیشابراه قدامی در مردان محسوب می شد، اولین موارد کاربرد سونوگرافی در این زمینه در این سال و توسط چند گروه از محققین گزارش شد (3، 6، 7). اولین مقاله در این زمینه توسط Mc.Aninch و همکاران در فوریه 1988 ارائه گردیده است که 17 بیمار مبتلا به تنگی مجرا را تحت بررسی سونوگرافیک قرار دادند و نتیجه گرفتند که طول تنگی گزارش شده در سونوگرافی با توجه به یافته های اعمال جراحی دقیق تر از RUG است (3،6).

مقاله بعدی توسط Merkle و همکاران در همان سال منتشر شده است. بیشتر بیماران در این تحقیق تنگیهای مجرای ناشی از عفونتی قدیمی یا کاتتریزاسیون داشتند. مولفین این مقاله پیشنهاد کرده اند که اولتراسونوگرافی پیشابراه با نشان دادن وسعت فیروز می تواند راهنمای خوبی در تعیین روش درمانی این تنگیها باشد (7).

برخی از مقالاتی که پس از سال 1988 در این زمینه به چاپ رسیده است (1،2،4،5) به مقایسه سونوگرافی پیشابراه و رادیوگرافی رتروگرا-د پرداخته اند و نقش مهم اولتراسونوگرافی را در تشخیص تنگیهای پیشابراه مردان تأیید نموده و آن را به عنوان روشی مکمل بر RUG پیشنهاد کرده اند. و در بعضی مقالات نیز روشهای تشخیصی و درمانی مکمل نظیر داپلر رنگی و لیزر مورد بررسی قرار گرفته اند (5،8).

مواد و روش ها

طی سالهای 1375 و 1376 بیماران که با علائم تنگی پیشابراه و بدون علائم پروستاتیسیم در تاریخچه و معاینه جهت یورتروگرافی رتروگرا-د به بخش رادیولوژی و ارولوژی بیمارستان چهارمین شهید محراب کرمانشاه مراجعه می نمودند، در صورتی که ابتلای تنگی بولبر یا penile در رادیوگرافی مطرح می شد توسط یک سونوگرافست مجرب تحت سونوگرافی مجرا نیز قرار می گرفتند. به این ترتیب تعداد 22 بیمار با تنگی

2- ضخامت فیبروز: به گونه ای که شرح داده شد در وینترال و دورسال مجرا اندازه گیری شده و بر حسب میلی متر ثبت می گردید.

3- محل تنگی: با توجه به آناتومی موجود و نیز محل اسفنکتر خارجی که اغلب با انقباض ارادی آن قابل رویت در Real Time می باشد تخمین زده شده و تحت عناوین تنگی penile، بولبر و پروکسیمال بولبر ثبت می شدند.

سونوگرافی مثانه و کلیه ها نیز در صورت لزوم انجام شد و سپس کلیشه یورتروگرافی رتروگراد ملاحظه شده و به کمک خط کش طول تنگی را بر حسب میلی متر و محل آن را با تعریف ذکر شده قبلی ثبت می کردیم. در هر دو روش مشاهدات فرعی نیز به طور جداگانه اضافه شده و آنتی بیوتیک خوراکی برای تمامی بیماران به مدت 3 روز تجویز می گردید.

یافته های پژوهش

1- سن بیماران بین 28 تا 68 سال با میانگین سنی 48,8 سال ($\sigma = 12.6$) بود. در 16 بیمار (72 درصد) علت تنگی مجرا «ترومای خارجی» بود که اکثرا از نوع straddle ذکر می شد.

2 مورد (9 درصد) از بیماران تحت بررسی به علت «ترومای درون مجرا» دچار تنگی شده بودند که یک مورد به علت قرار گرفتن نابجای بگ سوند فولی و یک مورد به علت صدمه مجرا ضمن عمل بسکت سنگ حالب چپ گزارش شده بود.

4 بیمار نیز به علت عفونت (یورتريت) دچار تنگی شده بودند (18 درصد).

بیماران را از نظر طول تنگی و تعداد تنگیهای مجرا به دو گروه تقسیم نمودیم:

گروه با تنگی لوکال: که طول تنگی منفرد آنها 1 cm یا کمتر بود.

گروه با تنگی منتشر: که طول تنگی منفرد آنها بیش از 1 cm یا تنگیهای متعدد داشتند.

11 نفر (50 درصد) تنگی لوکال و 11 بیمار (50 درصد) تنگی منتشر داشتند.

یک مورد از تنگیهای لوکال خفیف گزارش شده در RUG در سونوگرافی قابل شناسائی نبود.

هر نمای مورد نظر Freeze نموده و تمامی اسکن سونوگرافی را روی نوار ویدئو ضبط نمائیم و نماهای مورد نظر را پس از تثبیت نمودن به شکل Hard copy چاپ کنیم. به عنوان مثال نمای آناتومیک بدست آمده در مقطع طولی در تنگی پیشابراه قدیمی و نیز اسکار مربوطه را می توان در شکل (1) ملاحظه نمود. همانطوری که از نمای سونوگرافی پیداست جسم اسفنجی با اکوژنیسیته همگن و مجرای پیشابراه بصورت یک لوله توخالی بالومن اکولوست و جدارهای ظریف و نازک هیپر اکوژن مشاهده می شوند. این نمای طبیعی در محل تنگی با افزایش ضخامت و اکوی افزایش یافته در جدار که ناشی از فیبروز و اسکار تنگی می باشد، جایگزین می گردد.

به کمک کالیبر الکترونیک می توان ضخامت ماگزیمم این فیبروز را که معمولاً در میانه تنگیهای لوکال قرار دارد، به دقت اندازه گیری کرد. ضخامت این فیبروز هم در وینترال مجرا (مجاور پروب اولتراسونیک) و هم در دورسال مجرا اندازه گیری شد. در واقع این ضخامت فاصله ماگزیمم بین حاشیه خارجی فیبروز مشاهده شده در مقطع طولی تا لومن مجرا بود که معمولاً در میانه تنگی های لوکال قرار داشت (شکل 1).

هر پروسه بین 10 تا 15 دقیقه طول می کشید. پس از پایان هر مطالعه کلامپ گلانس باز می شد و بیمار تشویق به دفع ادرار می گردید.

این مطالعه سونوگرافیک با ذکر نام و سن بیمار ثبت می شد. متغیرهای ثبت شده شامل:

1- طول تنگی: یعنی فاصله نقطه شروع تغییر کالیبر مجرا تا نقطه طبیعی شدن کالیبر مجرا بر حسب میلی متر و با استفاده از کالیبر الکترونیک روی مانیتور اندازه گیری و طول تنگی در رادیوگرافی نیز به سادگی با خط کش مدرج بر حسب سانتی متر خوانده می شد و پس از تصحیح بزرگنمایی رادیوگرافیک (10 درصد) ثبت می گردید. منظور از تصحیح طول تنگی در رادیولوژی حذف بزرگنمایی حاصله در رادیوگرافی است که به سادگی با کسر 10 درصد از طول خوانده شده در کلیشه قابل محاسبه است.

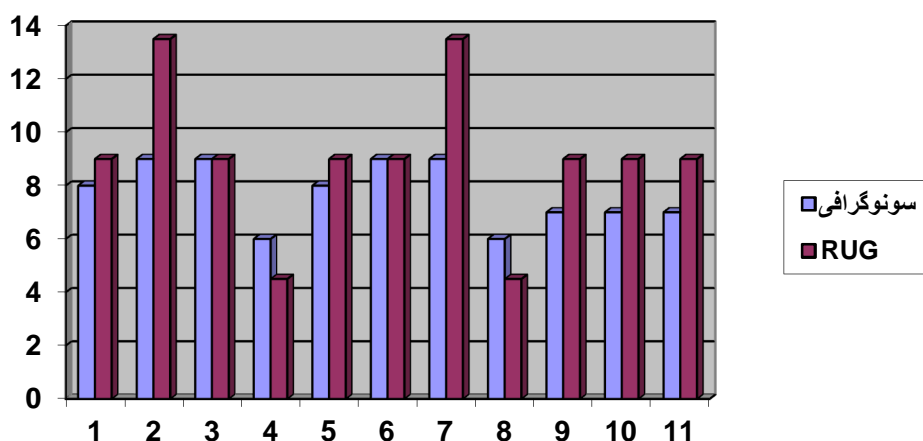
کوریپوس اسپونژیوزوم و یک بیمار نیز سنگ مجرا داشتند (شکل‌های 1، 2). نتایج بدست آمده از مقایسه سونوگرافی و RUG در دو گروه تنگیهای لوکال و منتشر به شرح زیر است:
 شاخصهای آماری بدست آمده در مورد طول تنگی اندازه گیری شده در جدول 1 خلاصه شده است.

نتایجی که منحصراً با سونوگرافی بدست آمد عمدتاً در رابطه با تعیین ضخامت اسپونژیوفیروز و شناسائی گسترش التهاب به خارج از کوریپوس اسپونژیوزوم و شناسائی سنگهای مجرا بوده است.
 15 بیمار (68 درصد) دچار اسپونژیوفیروز مینیموم، 5 بیمار (22 درصد) دچار اسپونژیوفیروز با درگیری تمام ضخامت و یک بیمار مبتلا به گسترش التهاب خارج از

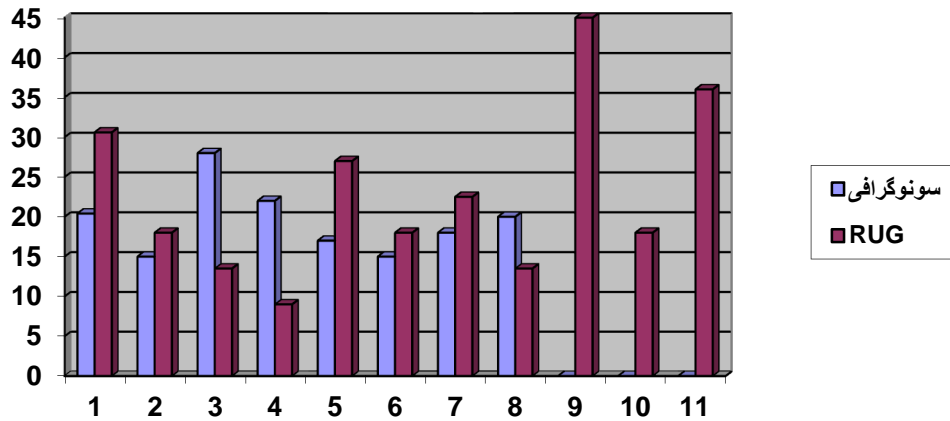
جدول 1. مقایسه شاخصهای آماری طول تنگی پیشابراه (mm) باروشهای تشخیصی رادیوگرافیک (RUG) و سونوگرافی.

روش تشخیصی	گروه تنگیهای لوکال		گروه تنگیهای منتشر	
	طول تنگی	\bar{S}	σ_n	σ_n
سونوگرافی		7/27	1/13	20
رادیوگرافی		10	3/01	24/5
رادیوگرافی پس از تصحیح		9	2/71	22/05

(\bar{S}): متوسط طول تنگی مشاهده شده بر حسب میلیمتر و (σ_n) انحراف معیار طول تنگی مشاهده شده است. a) در گروه تنگیهای لوکال با تصحیح رادیوگرافیک (نمودار 1)، آزمون Paired t-test نشان داد که اختلاف طول خوانده شده میان سونوگرافی و رادیولوژی با اهمیت نمی باشد ($P=0.05$). ضریب همبستگی پیرسون میان طولهای خوانده شده در سونوگرافی و رادیوگرافی با اطمینان 95 درصد بین 0/48 و 0/95 می باشد.



نمودار 1. مقایسه طول تنگیهای مشاهده شده (mm) در گروه تنگیهای لوکال با اعمال تصحیح بزرگنمایی رادیوگرافیک (b) در گروه تنگیهای منتشر (نمودار 2) نیز طول خوانده شده با دو روش سونوگرافی و رادیوگرافیک با اهمیت نبود ($P=0.05$). محاسبه ضریب همبستگی پیرسون در این گروه نیز ارتباط بین دو گروه را معنی دار نشان می دهد.

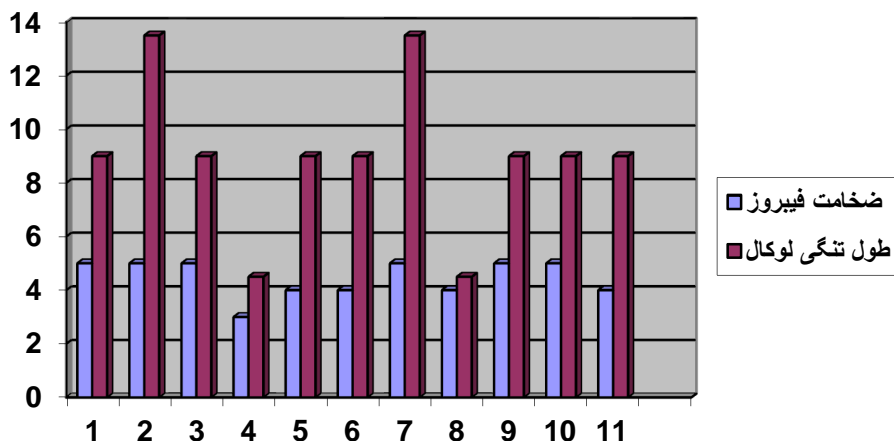


نمودار 2. مقایسه طول تنگیهای مشاهده شده (mm) در گروه تنگیهای منتشر با اعمال تصحیح بزرگنمایی رادیوگرافیک

درصد در فاصله $1/62$ تا $2/31$ قرار دارد،
 $(1.62 \leq \mu \leq 2.31)$. این نسبت این
امکان را می دهد که صرفاً با اندازه
گیری طول تنگی در RUG و با اعمال ضریبی
تقریبی در حدود $0/5$ ، ضخامت فیبروز را
تخمین بزنیم و در انترنال یورتوتومی با
حدس تقریبی عمق فیبروز می توانیم برشهایی
با عمق مناسب در بافت اسکار جهت رفع
تنگی ایجاد کنیم.

همانگونه که در این نمودار می بینیم سونوگرافی
در سه مورد آخر به علت طول زیاد تنگیها قادر به بیان
دقیق طول تنگی نبود.

بررسی ضخامت فیبروز ماگزیمم (T_m) و طول
تصحیح شده تنگی منتشر در رادیوگرافی (L)
مطابق نمودار 3 فرضیه ای مبنی بر نسبتی تقریباً ثابت
را (حدود 2) بین این دو متغیر تداعی می نماید.
آزمون t-test جهت بررسی صحت این فرضیه
نشان داد که این نسبت $(\frac{L}{T_m})$ با میزان اطمینان 95



نمودار 3. مقایسه ضخامت فیبروز ماگزیمم تنگی لوکال با طول تنگی در رادیوگرافی

بحث و نتیجه گیری

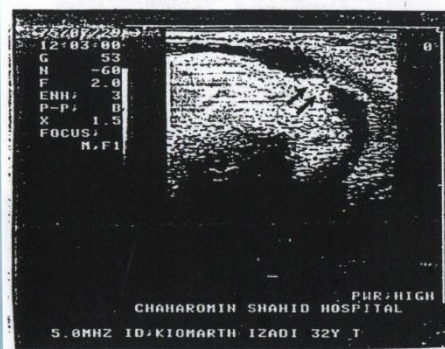
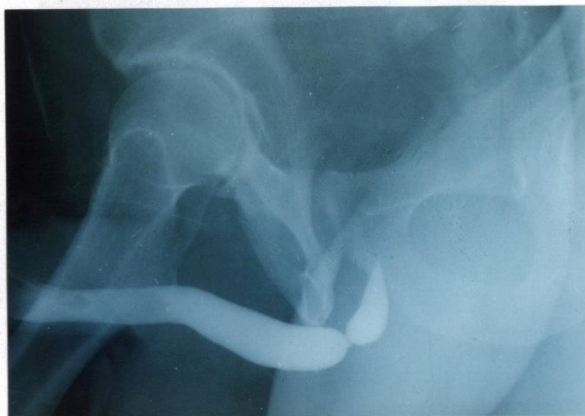با اینکه گزارشات متعددی از اولین کاربردهای موفق اولتراسونوگرافی در بررسی و تشخیص تنگیهای مجرای قدامی مردان موجود است (3، 6، 7) و انجام این روش کاملاً بی خطر و قابل تحمل و از لحاظ تکنیکی نیز به آسانی در دسترس می باشد، هنوز به شکل روتین حداقل در ایران مورد استفاده ارولوژیست ها قرار نگرفته است. از این رو، در تحقیق حاضر بر آن شدیم با تکرار این تجربه نقاط قوت و ضعف آنرا در مقایسه با رادیوگرافی بررسی نمائیم. در طی انجام تحقیق مشاهده نمودیم که انجام این روش نسبت به رادیوگرافی قابل تحمل تر است (احتمالاً به علت اثر بی حسی لیدوکائین تزریق شده) و از طرفی مدت بررسی سونوگرافیک با افزایش تجربه از 20 دقیقه به 5 دقیقه کاهش یافت.

سونوگرافی علاوه بر اینکه فاقد اثرات مضر تابشی بر گنادها می باشد، به سادگی قابل توسعه به مثانه و کلیه ها بوده و پاتولوژیهای همراه را سریعاً روشن می سازد. اولین هدف این تحقیق مقایسه دقت اندازه گیری طول تنگی در سونوگرافی با رادیولوژی و

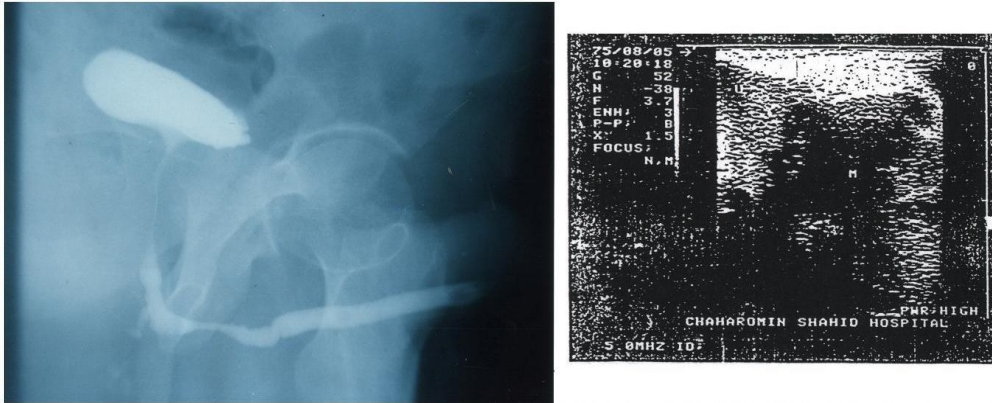
یافتن مواردی بود که در آنها سونوگرافی ارجحیت دارد. از طرفی به عنوان هدف فرعی یافتن نسبت هائی مناسب بین متغیرهای تعریف شده نیز در مد نظر قرار گرفت.

نتایج آزمونهای آماری نشان داد که تفاوت معنی داری بین طولهای خوانده شده در این دو روش وجود ندارد و بین ضخامت ماگزیمم فیروز مشاهده شده در سونوگرافی تنگیهای لوکال با طول تنگی مشاهده شده در رادیوگرافی پس از تصحیح بزرگنمایی، نسبتی تقریبی وجود دارد.

بنابراین، با توجه به نتایج بدست آمده، استفاده از سونوگرافی در ارزیابی تنگیهای مجرای قدامی نه تنها دقتی حداقل برابر با پورتروگرافی رتروگراد در تعیین طول تنگی به ویژه تنگیهای لوکال دارد، بلکه قادر است با مشخص نمودن آناتومی اسکار محل تنگی، و نیز تشخیص مواردی نظیر وجود سنگهای مجاری یا آبسه پری یورترال، اطلاعات مفیدی را در رابطه با انتخاب روش درمانی صحیح و پیش آگهی آن در اختیار بگذارد.



شکل 1. مقایسه سونوگرافی و رادیوگرافی تنگی پیشابراه بولبر



شکل 2. نمای سونوگرافیک و رادیوگرافیک آبنه پری یورترا

References

- 1-Chiou R.k, Anderson Jc, Tran T, Patterson Rh, Wobig R, Taylor R.J. Evaluation of urethral strictures and associated abnormalities using high resolution and color doppler ultrasound. *Urology*, 1996;47(1): 102-7.
- 2-Garcia Medina V, Berna J.D, Lerena Garcia, Medina J, Genoves JL: Urethral sonography in the diagnosis of penile and bulbar urethral stenosis. *Eur J Radiol*, 1992;14(1):31-36.
- 3-Gluck C.D, Bundy A.L, Fine C, Loughlin K.R, Richie J.P. Sonographic urethrogram, Comparison to roentgenographic techniques in 21 patients. *J* 1988;140:1404.
- 4-Heidenreich A, Zumber J, Vorrenther R, Klotz T, Braunn M, Englemann UH: Value of urethral ultrasound in evaluation of pathologic urethral changes. *Ultraschall Med*, 1995;10(6): 254-8.
- 5-Hubsch P, Nurnberger N, Liepsch D, Hager F, Kainberger FM. Color coded doppler sonography of the male urethra: Studies in vivo and experimental results. *Ultraschall Med*, 1993; 14(3):144-150.
- 6-Mc Aninch J.W, Laing F.C, Jeffery R.B, Jr. Sonourethrography in the evaluation of urethral strictures: A preliminary study. *J Urol*, 1988;139:294.
- 7-Merkle W, Wagner W. Sonography of the distal male urethra: A new diagnosis procedure for urethral strictures: Results of Retrospective study. *Urol*, 1988; 40: 1409.
- 8-Merkle W, Wagner W. Recurrent urethral strictures in men: Modern diagnosis and therapy using ultrasound and laser. *Urologe A*, 1992; 31(5):253-8.

Comapative Investigation of Male Urinary Tract Stricture Sonography With Urthrographic Results

Amiri M.^{*1}, Razi A.², Niafar F.³

(Received:25 Sep, 2006

Accepted:5 Aug, 2008)

Abstract

Introduction: In spite of the advanced imaging methods, MRI and CT-Scan, the role of ultrasonography is still unique in some fields of genitourinary tract diseases. This study was aimed at assessing this role in the evaluation of male urinary stricture, and comparison with standard retrograde urthrography. This is a quantative prospective study performed on male patients suffering from bulbar and penile strictures, during 1996-1997 at Chaharomin Shahid Hospital of Kermanshah, (diagnosis established by retrograde urethrography). Along with this study, the patients underwent the ultrasonographic evaluation of the strictures.

Materials&methods: Of 22 patients with anterior urethral stricture, 11 cases (50%) were affected with local type and 11 cases by diffuse one. Patients' age ranged from 28 to 68 yrs with average of 48,8 ($\sigma = 12,6$). Through paired studies, the "stricture length" and "spongiofibrosis thickness" were studied, then the cases were divided into two (2) groups with "local" (length less than 10mm) and "Diffuse" with length more than 10mm as multiple strictures.

Findings: Hypothetic test results indicated that there were no significant differences between the measured lengths of strictures of the two groups in ultrasonography and radiography. On the other hand, spongiofibrosis thickness can be uniquely evaluated by ultrasonography and the relative ratio of local stricture lengths to maximum spongiofibrosis thickness ranges between 1,67 and 2,31, ($P < 0,05$). Therefore, with a known ratio about 2, we can estimate the fibrosis thickness from stricture length of 10% magnification correction.

Conclusion: Regarding the results, application of ultrasonography in the male anterior urinary stricture, not only obtains at least equal accuracy with retrograde urthrography, especially in local ones, but also through a presentation of anatomic scar of urethral stricture and also diagnosis of cases with urethral stone and periurethral abscess, suitable information can be collected about treatment methods and prognosis.

Keywords: anterior urethral stricture, ultrasonography, retrograde urthrography

1. Urologist, Assisst Prof., Ilam University of Medical Sciences, Ilam, Iran (corresponding author)

2. Urologist, Associate Prof., Tehran University of Medical Sciences, Tehran, Iran

3. Radiologist, Assisst Prof., Kermanshah University of Medical Sciences, Kermanshah, Iran

Scientific Jour of Ilam Med University