

## اثرات اعتیاد به تریاک (OPIUM) بر روی ساختار بافتی کبد و کلیه خرگوش

علی لویی منفرد<sup>1\*</sup>، سجاد مامی<sup>2</sup>، امیر پرویز سلاطی<sup>3</sup>

(1) گروه بافت شناسی، دانشکده پیرا دام پزشکی، دانشگاه ایلام

(2) گروه علوم پایه، دانشکده پیرا دام پزشکی، دانشگاه ایلام

(3) گروه علوم پایه، دانشکده علوم آبریان، دانشگاه علوم و فنون فرمشهر

تاریخ پذیرش: 92/2/29

تاریخ دریافت: 91/4/5

## چکیده

**مقدمه:** مرفین یک داروی مخدر ضد درد قوی و یک ماده فعال در تریاک و هم چنین یک آندوکراین طبیعی در انسان ها و حیوانات می باشد. این دارو برای درمان دردهای خفیف تا شدید استفاده می شود. مطالعه به منظور بررسی اثرات هیستوپاتولوژیک بر روی بافت کبد و کلیه انجام شد.

**مواد و روش ها:** تعداد 60 خرگوش نر و ماده (30 نر و 30 ماده) با وزن 250-300 گرم به صورت تصادفی به دو گروه کنترل شده و معتاد تقسیم شدند. گروه معتاد به میزان 25 mg/case/day تریاک به صورت گاوآژ دریافت کردند. این میزان در طول یک دوره یک هفته ای به تدریج به 100 mg/case/day رسید و به مدت 53 روز این غلظت مواد حفظ گردید. در پایان دوره خرگوش ها آسان کشی شده، بافت های کلیه و کبد آن ها خارج شد. نمونه ها در فرمالین فیکس و پس از روش های بافت شناسی معمول لام های تهیه شده به روش H&E رنگ آمیزی و مورد بررسی قرار گرفتند.

**یافته های پژوهش:** نتایج حاضر نشان داد که در مقاطع بافتی مربوط به خرگوش های تیمار شده با تریاک، نسبت به گروه شاهد تغییراتی هم چون اتساع دهانه داخلی لوله های جمع کننده ادرار، اتساع بافت بینابینی کلی همراه با پرخونی شدید، هیپرتروفی و هیپرپلازی جسمک کلیوی و دژنراسیون توبول های ادراری دیده شد. هم چنین پرخونی ورید مرکز لوبولی، ارتشاح سلول های لوکوسیتی، تجمع قطرات چربی، نکروز هیپاتوسیتی، اتساع سینوزوئیدهای کبدی مشاهده گردید.

**بحث و نتیجه گیری:** مصرف مرفین می تواند اختلالات ساختاری در بافت کبد و کلیه ایجاد نماید. با توجه به نتایج به دست آمده تغییرات بافتی و به دنبال آن اختلال در عملکرد کبد و کلیه در افراد معتاد را باید مورد توجه قرار داد.

واژه های کلیدی: تریاک، خرگوش، بافت شناسی، کبد، کلیه

\* نویسنده مسئول: گروه بافت شناسی، دانشکده پیرا دام پزشکی، دانشگاه ایلام

## مقدمه

مخرب چون ضعف تنفسی، تهوع، استفراغ، گرگرفتگی، تعریق، خارش، مسمومیت، تضعیف و فلج مغز و اعصاب، کبودی، اعتیاد، اغما و مرگ می باشد. لذا این مطالعه جهت ارزیابی اثرات پاتولوژیک مصرف تریاک بر بافت کبد و کلیه به عنوان ارگان های مسئول متابولیسم و دفع تریاک انجام گرفت.

## مواد و روش ها

ب- روش تهیه محلول تریاک

میزان 250 گرم تریاک را از پلیس مبارزه با مواد مخدر استان ایلام تحویل گرفته شد، این مقدار تریاک در ارلن ریخته شده و با آب مقطر حجم به 1 لیتر رسانده شد. پس از کمی حرارت دادن به علت قابلیت انحلال تریاک در آب ولرم، به خوبی حل گردید و محلولی با غلظت 250 میلی گرم در هر میلی لیتر به دست آمد که به عنوان محلول ذخیره مورد استفاده قرار گرفت.

ج- روش انجام آزمایش

تعداد 60 خرگوش نر و ماده (30 نر و 30 ماده) با وزن 250-300 گرم به صورت تصادفی به دو گروه کنترل شده و معتاد تقسیم شدند. گروه معتاد به میزان 25 mg/case/day تریاک به صورت گاواژ دریافت کردند. این میزان در طول یک دوره یک هفته ای به تدریج به 100 mg/case/day رسید و به مدت 53 روز این غلظت مواد حفظ گردید. میزان تریاک در قالب 1 سی سی آب مقطر در طول دوره آزمایش به صورت گاواژ خورنده شد. تمام حیوانات تحت شرایط کنترل شده نور (12 ساعت روشنایی، 12 ساعت تاریکی)، دما (25±1)، رطوبت (60±5 درصد) و تغذیه آزادانه قرار گرفتند. محلول تریاک با غلظت 250 mg/case/day به صورت گاواژ به خرگوش ها گروه معتاد نر و ماده خورنده شد که این میزان محلول تریاک را تا انتهای هفته اول به صورت تدریجی به 1000 mg/case/day افزایش داده شد و تا انتهای آزمایش به مدت 53 روز ادامه داده شد، در انتهای هفته دوم برای اطمینان از معتاد شدن خرگوش ها با استفاده از داروی نالوکسان با دوز 1-2 mg/kg علایم خماری حیوان مورد بررسی

تریاک ماده ای تلخ و مخدری است که از گیاه papaver somniferum به دست می آید و مشتقات طبیعی و ساختگی آن اثرات بارزی بر روی فیزیولوژی و رفتار دارد، (1). به دلیل همجواری کشور جمهوری اسلامی ایران با افغانستان به عنوان بزرگ ترین تولید کننده تریاک در جهان، اعتیاد به تریاک علی رغم مبارزه گسترده با آن، شیوع بسیار بالایی دارد، (1). تریاک ماده ای است که به علت دارا بودن 20 نوع الکالوئید و 70 نوع ترکیب دیگر، دارای اثرات فارماکولوژیک و پاتولوژیک بسیار متنوعی است و درک این اثرات از اهمیت ویژه ای برخوردار است، (۲،۳). مطالعات قبلی بیانگر اثرات مخرب اعتیاد به این ماده مخدر بر روی کارکرد و ساختار دستگاه های مختلف بدن می باشد به طوری که مامی و همکاران (1391) گزارش نمودند که اعتیاد به تریاک در موش صحرایی می تواند سبب افزایش هورمون TSH و کاهش T4 شده و به طور کلی، کارکرد غده تیروئید را تحت تاثیر خود قرار دهد، (4). هم چنین شوآخی (1389) و همکاران اثبات نموده اند که بین مصرف تریاک و آسیب های کبدی به ویژه وقوع فیروز کبد، به خصوص در بیماران مبتلا به هیپاتیت C همبستگی مثبت وجود دارد، (5). به علاوه، آتیکی و همکاران (2005) در مطالعه ای اثرات مخرب مواد مخدر بر روی بافت های کبد و کلیه را بررسی نموده و پرخطرترین ماده اعتیاد آور را مورفین اعلام کرده اند. (6)

با توجه به این که بخش عمده ای از مواد خارجی وارد شده به بدن از جمله مواد مخدر، توسط هپاتوسیت های کبدی متابولیزه و به وسیله سلول های کلیوی دفع می گردد. به نظر می رسد طی متابولیسم، ورود و خروج این مواد زائد به سلول های کبدی و کلیوی آسیب هایی متوجه بافت کبد و کلیه گردد. مورفین دارای اثرات دارویی مطلوب چون ایجاد بی دردی، آرام بخشی، نشاط، رفلکس سرفه و تأثیرات مثبت بر بسیاری از اندام های بدن می باشد و از طرف دیگر مصرف بی رویه غیر دارویی آن اثرات نامطلوب و

قرار گرفت و اعتیاد آن‌ها محرز گردید.

روش مطالعه ساختار بافتی کبد و کلیه با استفاده از میکروسکوپ نوری

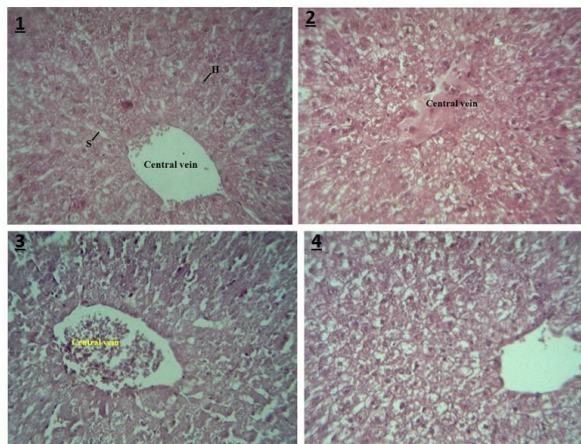
در پایان دوره خرگوش‌ها آسان کشی شده محوطه شکمی باز شده و از کبد یا کلیه حیوانات از هر کدام از گروه‌های تیمار و شاهد، یک قطعه چند سانتی متری برداشته و پس از تهیه برش‌هایی به ضخامت 0/5 میلی‌متر، هر نمونه جهت ثبوت در فرمالین ده درصد قرار داده شد. پس از 24 ساعت فرمالین نمونه‌ها تعویض شده و جهت تهیه مقاطع بافتی به آزمایشگاه بافت‌شناسی انتقال یافت.

در آزمایشگاه بافت‌شناسی پس از انجام روش‌های متداول تهیه مقاطع از جمله آب‌گیری نمونه‌ها با استفاده از غلظت‌های مختلف اتانول، شفاف‌سازی آن‌ها با گزیلول و آغستگی و قالب‌گیری با پارافین از هر نمونه، برش‌هایی به ضخامت پنج تا شش میکرومتر با استفاده از میکروتوم تهیه گردید. سپس نمونه‌ها به وسیله هماتوکسیلین-ائوزین رنگ آمیزی و پس از چسباندن لامل و مونته کردن در زیر میکروسکوپ نوری مورد مطالعه قرار گرفت و تمام تغییرات در ساختار بافتی کلیه در گروه‌های تیمار شده

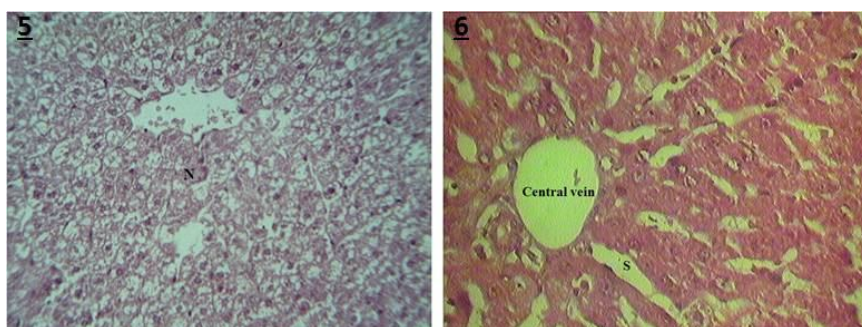
با تریاک نسبت به گروه شاهد مورد مطالعه و مقایسه قرار گرفت.

### یافته‌های پژوهش

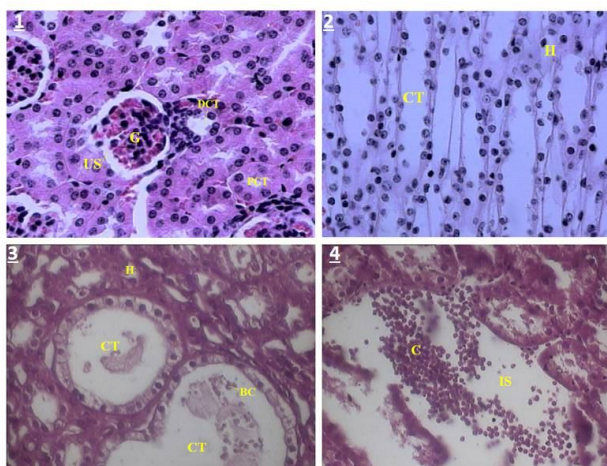
بر اساس نتایج این تحقیق در خرگوش‌های تیمار شده با روزانه یک گرم تریاک به مدت دو ماه نسبت به گروه شاهد تغییرات بافتی از جمله پرخونی ورید مرکز لوبولی، ارتشاح سلول‌های لوکوسیتی، تجمع قطرات چربی (fatty change)، نکروز هپاتوسیت‌ها و اتساع سینوزوئیدهای کبدی مشاهده گردید. (تصاویر 1 و 2) هم‌چنین نتایج حاضر نشان داد که در مقاطع بافتی مربوط به خرگوش‌های تیمار شده با تریاک، نسبت به گروه شاهد تغییراتی هم‌چون اتساع دهانه داخلی لوله‌های جمع‌کننده ادرار همراه با حضور سلول‌های خونی در دهانه داخلی این لوله‌ها، اتساع بافت بینابینی کلی همراه با پرخونی شدید، هیپرتروفی و هیپرپلازی جسمک کلیوی همراه با تنگ شدن فضاهای ادراری کلیه، دژنراسیون توبول‌های ادراری، آتروفی جسمک کلیوی، اتساع فضاهای ادراری کلیه و مکرور و آپوپتوز اپیتلیوم توبول‌های ادراری دیده شد. (تصاویر 3 و 4)



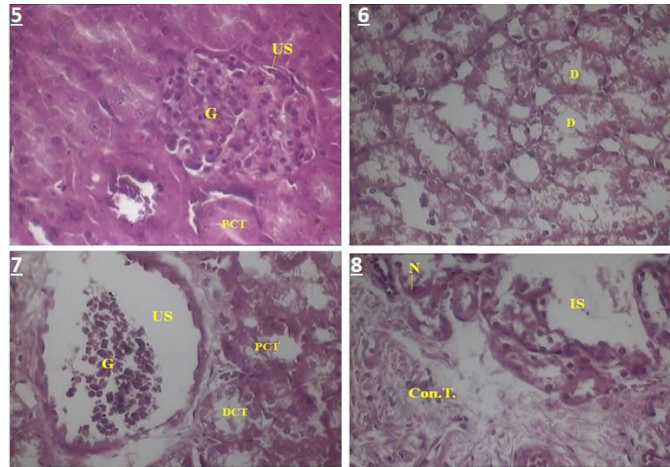
تصویر a: 1- فتومیکروگراف مربوط به کبد حیوانات گروه شاهد؛ در این تصویر ساختار طبیعی ورید مرکز لوبولی (Central vein)، هپاتوسیت‌ها (H) و هم‌چنین سینوزوئیدهای کبدی (S) مشاهده می‌شود. [رنگ آمیزی هماتوکسیلین-ائوزین، بزرگ‌نمایی 400×]  
 2- فتومیکروگراف کبد خرگوش در گروه تیمار شده با تریاک. در این تصویر از ساختار بافت کبد؛ پرخونی ورید مرکز لوبولی (central vein) مشاهده گردید. [رنگ آمیزی هماتوکسیلین-ائوزین، بزرگ‌نمایی 400×]  
 3- فتومیکروگراف کبد خرگوش در گروه تیمار شده با تریاک. در این تصویر از ساختار بافت کبد؛ پرخونی ورید مرکز لوبولی (central vein) همراه با ارتشاح سلول‌های لوکوسیتی مشاهده گردید. [رنگ آمیزی هماتوکسیلین-ائوزین، بزرگ‌نمایی 400×]  
 4- فتومیکروگراف کبد خرگوش در گروه تیمار شده با تریاک. در این تصویر از ساختار بافت کبد؛ تجمع قطرات ریز چربی (fatty change) مشاهده گردید. [رنگ آمیزی هماتوکسیلین-ائوزین، بزرگ‌نمایی 400×]



تصویر b: 5- فتومیکروگراف کبد خرگوش در گروه تیمار شده با تریاک. در این تصویر از ساختار بافت کبد؛ نکروز سلول های هپاتوسیت (N) مشاهده گردید. [رنگ آمیزی هماتوکسیلین-انوزین، بزرگ نمایی 400×]  
 6- فتومیکروگراف کبد خرگوش در گروه تیمار شده با تریاک. در این تصویر از ساختار بافت کبد؛ اتساع سینوزوئیدهای کبدی (S) مشاهده گردید. [رنگ آمیزی هماتوکسیلین-انوزین، بزرگ نمایی 400×]



تصویر c: 1- فتومیکروگراف کلیه خرگوش در گروه شاهد. در این تصویر ساختار بافت طبیعی کلیه شامل لوله های پیچ خورده نزدیک (PCT)، لوله های پیچ خورده دور (DCT)، جسمک کلیوی (G) و فضای ادراری نرمال (US) مشاهده می شود. [رنگ آمیزی هماتوکسیلین-انوزین، بزرگ نمایی 400×]  
 2- فتومیکروگراف کلیه خرگوش در گروه شاهد. در این تصویر ساختار بافت طبیعی کلیه شامل لوله های جمع کننده ادرار (CT) و هنله (H) مشاهده می شود. [رنگ آمیزی هماتوکسیلین-انوزین، بزرگ نمایی 400×]  
 3- فتومیکروگراف کلیه خرگوش در گروه تیمار شده با تریاک. در این تصویر از ساختار بافت کلیه؛ اتساع دهانه داخلی لوله های جمع کننده ادرار (CT) همراه با حضور سلول های خونی (BC) در دهانه داخلی این لوله ها مشاهده می شود. [رنگ آمیزی هماتوکسیلین-انوزین، بزرگ نمایی 400×]  
 4- فتومیکروگراف کلیه خرگوش در گروه تیمار شده با تریاک. در این تصویر از ساختار بافت کلیه؛ اتساع بافت بینابینی کلیه (IS) همراه با پرخونی شدید (C) مشاهده می شود. [رنگ آمیزی هماتوکسیلین-انوزین، بزرگ نمایی 400×]



تصویر d:

5- فتومیکروگراف کلیه خرگوش در گروه تیمار شده با تریاک. در این تصویر از ساختار بافت کلیه؛ هیپرتروفی و هیپرپلازی جسمک کلیوی (G) همراه با تنگ شدن فضای ادراری کلیه (US) مشاهده می شود. [رنگ آمیزی هماتوکسیلین-انوزین، بزرگ نمایی 400×]

6- فتومیکروگراف کلیه خرگوش در گروه تیمار شده با تریاک. در این تصویر از ساختار بافت کلیه؛ دژنراسیون (D) توبول های ادراری کلیه مشاهده می شود. [رنگ آمیزی هماتوکسیلین-انوزین، بزرگ نمایی 400×]

7- فتومیکروگراف کلیه خرگوش در گروه تیمار شده با تریاک. در این تصویر از ساختار بافت کلیه؛ آتروفی جسمک کلیوی (G)، گشاد شدن فضای ادراری کلیه (US) و دژنراسیون توبول های ادراری نزدیک (PCT) و دور (DCT) مشاهده می شود. [رنگ آمیزی هماتوکسیلین-انوزین، بزرگ نمایی 400×]

8- فتومیکروگراف کلیه خرگوش در گروه تیمار شده با تریاک. در این تصویر از ساختار بافت کلیه؛ نکروز (N) و احتمالاً آپوپتوز سلول های تشکیل دهنده بافت پوششی لوله های ادراری؛ اتساع بافت بینابینی کلیه (IS) همراه با جایگزینی بافت همبندی به جای پارانشیم اصلی کلیه (Con.T.) مشاهده می شود. [رنگ آمیزی هماتوکسیلین-انوزین، بزرگ نمایی 400×]

## بحث و نتیجه گیری

سینوزوئیدهای کبدی مشاهده گردید. اتساع سینوزوئیدهای کبدی می تواند در اثر اختلال در عملکرد کبد ایجاد گردد، (7). نکروز هپاتوسیت ها در اثر استفاده از مورفین و بوپرنورفین (داروی جایگزین در ترک هرویین) نیز گزارش شده است، (۸،۹). نفوذ سلول های التهابی در بافت کبدی که بیانگر التهاب می باشد در موش های معتاد به هرویین، (10)، گزارش شده است. El Zayadi و همکاران (2002) بیان نموده اند که مصرف اپیوئیدها و سیگار منجر به تولید سیتوکین های التهابی می گردد، (11). سیتوکین های التهابی مکانیسم احتمالی افزایش فراخوانی لوکوسیت های خونی به بافت کبد می باشد. با توجه به این که کبد اصلی ترین محل متابولیسم بسیاری از مواد اگزوژن از جمله مواد مخدر می باشد، (6). به نظر

در سالیان اخیر همواره توجه محققین به اثرات بیولوژیک و سمی اعتیاد به مواد اپیوئیدی معطوف بوده است. بدیهی است که اعتیاد به این مواد دارای اثرات توکسیک فراوان بر روی اندام های مختلف و در موارد مصرف بیش از حد حتی باعث مرگ می گردد. یافته های این مطالعه نشان داد که تریاک دارای اثرات پاتولوژیک بر بافت های کبد و کلیه خرگوش می باشد. نتایج مطالعه اخیر نشان داد که تجویز تریاک به میزان روزانه یک گرم به ازای وزن بدن و به مدت دو ماه متوالی در خرگوش های سفید نیوزلندی سبب ایجاد تغییرات ساختاری متعدد در بافت کبد می گردد. در بافت کبد پرخونی ورید مرکز لوبولی، ارتشاح سلول های لوکوسیتی، تجمع قطرات چربی (fatty change)، نکروز هپاتوسیت ها و اتساع

مهم ترین مکانیسم هایی که در رابطه با اثرات توکسیک اپیوئیدها بر روی کلیه ذکر شده می توان به 2 گروه اصلی تقسیم نمود.

الف: تضعیف سیستم ایمنی، هیپوکسی، افزایش میزان آزادسازی هورمون آنتی دیورتیک کلیه ها، اتساع عروق محیطی و احشائی، در مطالعه حاضر دیدن آسیب های کلیوی مانند دژنراسیون توبول های اداری و آتروفی جسمک کلیوی ممکن است به دلیل هیپوکسی متعاقب تجویز عصاره تریاک باشد.

ب: متابولیسم اپیوئیدها: نظر به این که بخش عمده مواد اپیوئیدی وارد شده به بدن از راه کلیه ها متابولیزه و دفع می شود، بنا بر این رشد ضایعات کلیوی مشاهده شده در تحقیق حاضر می تواند به دلیل تجویز تریاک باشد. یافته های این تحقیق نشان داد که تجویز تریاک در خرگوش از طریق مکانیسم های متعدد موجب اختلال در جریان خون کلیوی و آسیب های بافت شناسی می گردد.

نتایج این تحقیق در حیوانات آزمایشگاهی و عوارض ایجاد شده به علت مصرف تریاک، اهمیت بررسی مخاطرات احتمالی در جمعیت های انسانی را گوشزد می نماید.

می رسد که علاوه بر اجزای شیمیایی فعال موجود در تریاک به ویژه مرفین، متابولیت هایی که در نتیجه متابولیسم تریاک در کبد تولید می شود عامل بروز تغییرات ساختاری در بافت کبد می باشد. در این رابطه محققین بیان نموده اند که ماده موثر تریاک، مرفین در کبد متابولیزه شده و متعاقب آن آنزیم گلوکوتایون کبدی کاهش می یابد،(10). این امر ممکن است منجر به بروز تغییرات ساختاری در بافت کبد شود.

در رابطه با این یافته ها سایر محققین هم نتایج مشابهی در مورد اثرات سایر موارد مختلف بر روی بافت کلیه به دست آورده اند. زاهدی و خاکی(2011) اثرات هیستوپاتولوژیک مرفین قبل از بارداری بر روی بافت کلیه خرگوش را مطالعه نمودند،(12)، که بر اساس نتایج این بررسی تیمار با مرفین موجب آسیب های سلولی لوله های پروکسیمال و دیستال شده که این نتایج با یافته های تحقیق حاضر مطابقت دارد. هیالیینه شدن گلومرول ها و رسوب اورات در لوله های پروکسیمال و دیستال و اتساع این لوله ها از دیگر نتایج بررسی حاضر بوده است که در مطالعه زاهدی و خاکی(2011) این چنین تغییراتی متعاقب تجویز مرفین در بافت کلی مشاهده شده است که با نتایج بررسی حاضر مطابقت می کند.

#### References

1-Mohammadi A, Darabi M, Nasry M, Sabet-Jahromi MJ, Malekpourafshar R, Sheibani H. Effect of opium addiction on lipid profile and atherosclerosis formation in hypercholestrplemic rabbits. *Exp and Tox Path* 2009;61:145-9.

2-Asadi-Karam GR, Reisi M, Kaseb AA, Khaksari M, Mohammadi A, Mahmoodi M. Effects of opium addiction on some serum factors in addicts with non-insulin-dependent diabetes mellitus. *Addict Biol* 2004; 9:53-8.

3-Asadi-karam GR, Rashidianejad HR, Aghaee MM, Ahmadi J, Rahmani MR, Mohammadi M, et al. Opium can differently alter blood glucose, sodium and potassium in male and female rats. *Pak J Pharm Sci* 2008;28:180-4.

4-Mami S, Eghbali M, Khosravi A, Pourmehdi BM, Salati AP, Mami F, Hooshm-

andfar R. [Effect of opium addiction on T4, T3 and TSH in male and female rats]. *J Ilam Uni Medl Sci* 2012;2:17-22.(Persian)

5-Shavakhy A, Sadeghi AR, Minakary M. [Opium consumption and risk of liver fibrosis in chronic hepatitis B and C]. *J Isfahan Med Sch* 2010;110:451-8.(Persian)

6-Atici S, Cinel L, Doruk N, Eskandari G, Oral U. Liver and kidney toxicity in chronic use of opioids: an experimental long term treatment model. *J Biosci* 2005;30:245-52.

7-Kumar V, Cotran RS, Robbins SL. *Basic Pathology*. 6<sup>th</sup> ed. Philadelphia: Saunders; 1996.

8-Berson A, Fau D, Fornacciari R, Goddard PD, Sutton A, Descatoire V, et al. Mechanisms for experimental buprenorphine hepatotoxicity: major role of mitochondrial dysfunction versus metabolic activation. *J Hepatol* 2001;34:261-9.

9-James RC, Goodman DR, Harbison RD. Hepatic glutathione and hepatotoxicity: changes induced by selected narcotics. *J Pharmacol* 1982;221:708-14.

10-Fazelipour S, Toutian Z, Davoudi P. The effect of the heroin on histological structure of liver in mouse (Balb/C). *Med Sci J Islamic Azad Univ* 2006;16:91-4.

11-El-Zayadi AR, Selim O, Hamdy H, El-Tawil A, Moustafa H. Heavy cigarette smok-

ing induces hypoxic polycythemia (erythrocytosis) and hyperuricemia in chronic hepatitis C patients with reversal of clinical symptoms and laboratory parameters with therapeutic phlebotomy. *Am J Gastroenterol* 2002; 97:1264-5.

12-Zahedi A, Khaki A. [The effect of the heroin on histological structure of kidney in rat]. *Vet J* 2011;10:135-9.(Persian)



## The Effect of The Opium Addiction on Histological Structure of Liver and Kidney in Rabbits

Loei Monfared A<sup>1\*</sup>, Mami S<sup>2</sup>, Parviz Salati A<sup>3</sup>

(Received: 25 Jun. 2012

Accepted: 12 May. 2013)

### Abstract

**Introduction:** Morphine is a potent analgesic and narcotic drug that is found in opium. It is also an endocrine substance in humans and animals. This medication is used to treat mild to severe pain. This study was done to evaluate the histopathological effects of opium on liver and kidney.

**Materials & Methods:** 60 rabbits (30 male and 30 female) weighing 300-250 g were divided into the control and addicts groups, randomly. Addicted rabbits received 25 mg/case/day opium by gavage. The dosages were gradually increased to 100 mg/case/day over a period of one week and kept on to day 60. At the end of the period, rabbits were euthanized; their kidney and liver tissues were removed and fixed in formalin. Routine histological and H&E staining methods were applied to prepare microscopic slides.

**Findings:** In the rabbits treated with opium, dilation of collecting tubules, dilation of interstitial tissue along with sever perfusion, hypertrophy and hyperplasia of renal corpuscles and degeneration of urinary tubules were evidence. In liver, hyperemia in central veins, diffusion of inflammatory cells, fatty droplet accumulation, necrosis of hepatocytes and enlargement of the sinusoids were observed.

**Discussion & Conclusion:** Morphine caused structural abnormalities in liver and kidney. With respect to our findings, the histological changes and dysfunction in the kidney and liver should be considered as serious consequences of opium addiction.

**Keywords:** morphine, opium, rabbit, kidney, liver, histology

1. Dept of Histology, Faculty of Para Veterinary, Ilam University, Ilam, Iran

2. Dept of Basic Sciences, Faculty of Para Veterinary, Ilam University, Ilam, Iran

3. Dept of Basic Sciences, Faculty of Aquaculture Sciences, Khorramshahr University of Marine Science & Technology, Khorramshahr, Iran

\* (corresponding author)