

## بررسی تغییرات سلول های خونی و بافت طحال در روز ۱۰ و ۲۰ بارداری و هفته اول شیردهی در موش های صحرایی

علی اصغر پیله وریان<sup>۱\*</sup>، اکبر کریمی<sup>۱</sup>، الهام اعتمادی<sup>۱</sup>

(۱) گروه زیست شناسی، دانشکده علوم پایه، دانشگاه پیام نور اصفهان، اصفهان، ایران

تاریخ دریافت: ۱۳۹۵/۱۲/۱۴

تاریخ پذیرش: ۱۳۹۶/۷/۲۴

### چکیده

**مقدمه:** در زمان بارداری تغییرات عمده ای در بدن مادر رخ می دهد، گاهی این تغییرات برای مادر و جنین خطرناک است با شناخت این تغییرات می توان شرایط بارداری مادر را مدیریت کرد. در این مطالعه، تغییرات سلول های خونی و بافت طحال در روز ۱۰ و ۲۰ بارداری و هفته اول شیردهی در موش های صحرایی ماده نژاد ویستار بررسی گردید.

**مواد و روش ها:** ۵۴ سر موش ۱۲ نر و ۴۲ ماده انتخاب و پس از مشاهده پلاک واژینال در موش های ماده از بین آن ها به طور تصادفی ۱۸ سر موش بارداری و ۶ سر موش صحرایی ماده بالغ غیر باردار انتخاب و در ۴ گروه شش تایی قرار گرفتند: گروه کنترل موش های غیر باردار، گروه ۱۰ روز پس از بارداری، گروه ۲۰ روز پس از بارداری و هفته اول شیردهی. در هر گروه خون گیری انجام شد. بافت طحال جهت بررسی هیستوپاتولوژی با روش هماتوکسیلین-اوتوزین رنگ آمیزی شدند. داده ها توسط آنالیز واریانس یک طرفه و آزمون دانکن مورد بررسی قرار گرفت.

**یافته های پژوهش:** پلاکت در روز ۱۰ و ۲۰ بارداری نسبت به گروه کنترل کاهش معنی دار نشان داد ( $P < 0.01$ ). گلبول های سفید و لنفوسیت در روز ۱۰ بارداری نسبت به گروه کنترل افزایش معنی دار نشان داد ( $P < 0.05$ ). ماکروفاژ در روز ۱۰ و ۲۰ بارداری نسبت به گروه کنترل افزایش معنی داری نشان داد ( $P < 0.05$ ).

**بحث و نتیجه گیری:** فرآیند بارداری باعث افزایش گلبول های سفید و کاهش پلاکت در رت های باردار شده و باعث افزایش قطر پالپ سفید و ماکروفاژهای بافتی طحال شده که این تغییرات می تواند ناشی از تغییرات سیستم ایمنی مادر باشد.

واژه های کلیدی: سلول های خونی، طحال، بارداری، شیردهی

\* نویسنده مسئول: گروه زیست شناسی، دانشکده علوم پایه، دانشگاه پیام نور اصفهان، اصفهان، ایران

Email: Pilehvarian\_66@yahoo.com

Copyright © 2018 Journal of Ilam University of Medical Science. This is an open-access article distributed under the terms of the Creative Commons Attribution international 4.0 International License (<https://creativecommons.org/licenses/by-nc/4.0/>) which permits copy and redistribute the material, in any medium or format, provided the original work is properly cited.

## مقدمه

بارداری با تغییرات فیزیولوژیکی سیستم بدن مادر را تحت تاثیر قرار می دهد که این تغییرات به منظور نیازهای مادر و جنین بلافاصله پس از لقاح شروع و پس از زایمان ادامه دارد(۱). سازگاری با بارداری، با تغییرات عمده در سوخت و ساز مادر، تعادل مایعات، عملکرد ارگان ها و هم چنین گردش خون به منظور برآوردن نیازهای رو به رشد پیامد بارداری همراه است که بیشتر در اثر هورمون استروژن و هم چنین اندام جفت و جنین می باشد(۲،۳). شاخص های هماتولوژیک از نظر برخی محققین عوامل مؤثر در بارداری و نتایج آن می باشند(۴). بارداری توسط عوامل مختلفی مانند نوع فرهنگ، تغذیه، محیط زیست، وضعیت اجتماعی اقتصادی و دسترسی به مراقبت های پزشکی تحت تاثیر قرار می گیرد(۵).

مراقبت کننده های پزشکی با استفاده از نتایج آزمایشگاهی باید از هر دو تغییرات طبیعی و غیر طبیعی در طول دوره بارداری آگاهی داشته باشند(۶). تغییر اکثر فاکتورهای خونی در دوره بارداری به دلیل رقیق شدن خون مادر و افزایش نیازهای حیاتی مادر و جنین می باشد شناخت این تغییرات در تشخیص و کنترل بیماری و اختلالات احتمالی در طی دوره بارداری از اهمیت زیادی برخوردار است(۷). افزایش گلبول های سفید تقریباً همیشه یک ویژگی طبیعی بارداری است. درد، تهوع، استفراغ و اضطراب در دوره بارداری از جمله عواملی هستند که سبب افزایش تعداد گلبول های سفید بدون وجود عفونت می شوند(۸). لنفوسیت ها در بارداری کاهش می یابد و تعداد مونوسیت ها برای کمک در جلوگیری از رد پیوند جنین با نفوذ به بافت دسیدوا در هفته ۷ تا ۲۰ بارداری از طریق پروستاگلاندین ها باعث سرکوبی سیستم ایمنی بدن مادر می شود(۹،۱۰).

طحال یک اندام لنفاوی بزرگ است و نقش مهمی در سیستم ایمنی و دفاعی بدن با تولید لنفوسیت ها ایفا می کند و هم چنین محل ذخیره گلبول های قرمز خون است و در موارد کمبود، آن ها را در خون آزاد می کند و به دلیل داشتن ماکروفاژ فراوان در تصفیه خون و پاک سازی سلول های فرسوده و یا غیر طبیعی

و عوامل بیماریزا شرکت می کند. ساختمان طحال آن را قادر می سازد که گلبول های قرمز قدیمی را از گردش خون حذف و هم چنین منجر به حذف میکروارگانیسم های منتقل شده از خون می شود(۱۱). طحال یکی از اندام ها با قابلیت پاسخ دهی چندگانه نظیر پاسخ های ایمنولوژیک و هموستازی گلبول های قرمز است که در طی بارداری و شیردهی روند خون سازی و تولید گلبول های قرمز را حمایت می کند(۱۲). طحال تحت تاثیر دوران بارداری قرار می گیرد و برای سازگاری با شرایط دوران بارداری در ساختار، اندازه و عملکرد تغییر می کند(۱۳). از آن جا که مطالعات کمتری در این زمینه صورت گرفته و با توجه به اهمیت موضوع در سلامت جنین و مادر بر آن شدیم که تاثیر بارداری و شیردهی بر سلول های خونی و بافت طحال را در موش های صحرایی بررسی نمائیم.

## مواد و روش ها

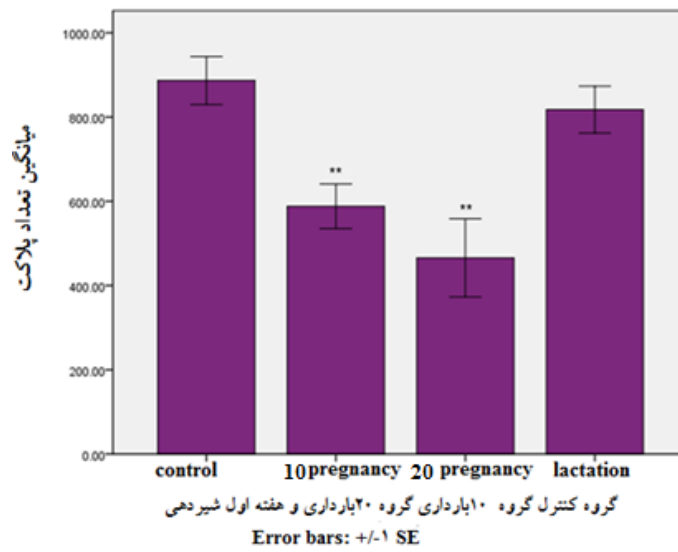
در این مطالعه تجربی ۵۴ سر موش سه ماهه نژاد ویستار(۱۲ نر و ۴۲ ماده) با میانگین وزنی ۲۲۰ تا ۲۴۰ گرم از انستیتو پاستور تهران خریداری و در لانه حیوانات دانشگاه پیام نور مرکزاصفهان نگهداری و با توجه به دستورالعمل های اخلاقی انجمن بین المللی مطالعه درد (International Association for Study of Pain) در مورد حیوانات آزمایشگاهی آزمایشات انجام شدند(۱۴). حیوانات در طول مطالعه دسترسی کافی به آب و غذا داشتند و چرخه نوری ۱۲ ساعت روشنایی و ۱۲ ساعت تاریکی مطابق شرایط استاندارد برای آن ها تامین گردید. گروه های مورد در هر قفس ۳ رت ماده و ۱ رت نر قرار گرفتند، با مشاهده پلاک واژینال روز صفر بارداری در نظر گرفته شد. پس از بارداری، ۱۸ رت باردار به صورت تصادفی در ۳ گروه ۶ تایی: روزهای ۱۰ و ۲۰ بارداری و هفته اول شیردهی تقسیم و ۶ رت ماده بالغ غیر باردار به عنوان نمونه کنترل در یک گروه به دور از رت های نر در قفس جداگانه نگهداری شدند. موش ها در زمان های مذکور توسط کلروفورم بییهوش خفیف شده و خون گیری توسط سرنگ معمولی ۲ سی سی مستقیماً از قلب انجام گرفت. نمونه های خون به میزان ۱ سی سی داخل لوله های خون گیری ریخته و تکان

داده شد تا از لخته شدن خون جلوگیری شود. برای تعیین میزان سلول های خونی (پلاکت، گلبول سفید، گلبول قرمز و لنفوسیت) در روز ۱۰ و ۲۰ بارداری و هفته اول شیردهی از دستگاه (Sysmex K-1000 Hematology Analyzer, Japan, Advanc) استفاده گردید. جهت مطالعه بافت شناسی در همه گروه ها برای تهیه مقاطع بافتی هر یک از موش ها تشریح گردیده و بافت طحال جدا و درون فرمالین ۱۰ درصد قرار گرفت که پس از ۲۴ ساعت به وسیله دستگاه (Tissue Processor, Iran, Peco) آبیگری و از قسمت های مختلف بافت طحال، برش هایی ۵ میکرونی تهیه و پس از پارفین زدایی به روش هماتوکسیلین-ئئوزین رنگ آمیزی و در زیر میکروسکوپ شناسایی شدند (۱۵). سپس ماکروفاژها و مگاکاریوسیت ها شمارش و قطر پالپ سفید اندازه گیری و پس از تعیین میانگین تعداد سلول های فوق در هر گروه با گروه کنترل مقایسه شدند. یافته ها با روش آماری آنالیز واریانس یکطرفه و تست دانکن توسط نرم افزار SPSS vol.18 تجزیه و تحلیل شدند. و تفاوت هایی با  $P < 0.05$  معنی دار در نظر گرفته شد.

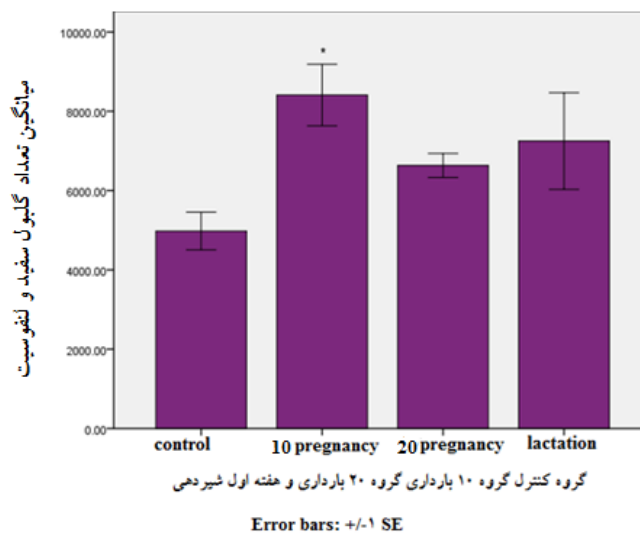
### یافته های پژوهش

با توجه به بررسی هایی که بر روی سلول های خونی و نمونه های بافت طحال صورت گرفت (نمودار شماره ۱) میانگین تعداد پلاکت ها در روزهای ۱۰ و ۲۰ بارداری کاهش معنی داری نسبت به گروه کنترل نشان داد ( $P < 0.01$ ) و هفته اول شیردهی نسبت به گروه کنترل افزایش نشان داد که معنی دار نبود (نمودار شماره ۱). میانگین تعداد گلبول های سفید و لنفوسیت ها در روز ۱۰ بارداری افزایش معنی داری

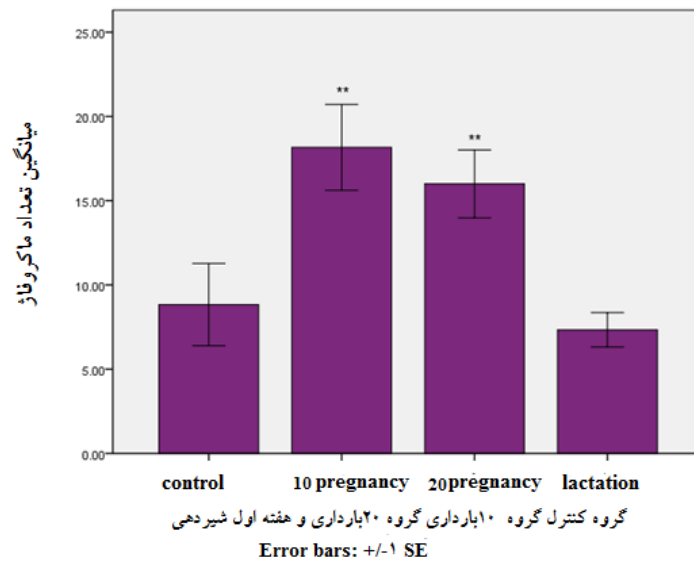
نسبت به گروه کنترل نشان داد ( $P < 0.05$ ) روز ۲۰ بارداری نسبت به گروه کنترل کاهش داشته که معنادار نبود و هفته اول شیردهی نسبت به گروه کنترل افزایش نشان داد که معنادار نبود (نمودار شماره ۲). میانگین تعداد گلبول های قرمز علی رغم کاهش در دوره بارداری و شیردهی، اختلاف معنی داری را بین گروه های مختلف نشان نداد. نتایج بافت طحال حاصل از بررسی و شمارش تعداد ماکروفاژ، مگاکاریوسیت و قطر پالپ سفید و مقایسه بین میانگین تعداد فاکتورهای فوق، میانگین تعداد ماکروفاژها در روز ۱۰ و ۲۰ بارداری افزایش معنی داری نسبت به گروه کنترل نشان داد ( $P < 0.01$ ). و هفته اول شیردهی نسبت به گروه کنترل کاهش نشان داد که معنادار نبود (نمودار شماره ۳). و هم چنین افزایش قطر پالپ سفید در روز ۱۰ بارداری افزایش معنی داری نسبت به گروه کنترل نشان داد ( $P < 0.05$ ). و روز ۲۰ بارداری و هفته اول شیردهی در مقایسه با گروه کنترل افزایش نشان داد که معنادار نبود (نمودار شماره ۴). میانگین تعداد مگاکاریوسیت ها در گروه ۱۰ بارداری کاهش و در روز ۲۰ بارداری و هفته اول شیردهی افزایش داشته اما نسبت به گروه کنترل دارای اختلاف معنی داری نبوده است. شکل شماره ۱ قطر پالپ سفید را در گروه های مورد بررسی نشان می دهد همان طور که ملاحظه می شود افزایش معنی دار قطر پالپ سفید را در گروه ۱۰ بارداری نسبت به گروه کنترل نشان می دهد. در شکل شماره ۲ افزایش قابل توجه ماکروفاژها نسبت به گروه کنترل دیده می شود. وضعیت مورفولوژیک مگاکاریوسیت ها در گروه های مختلف نسبت به گروه کنترل تفاوت معنی داری نشان نمی دهد.



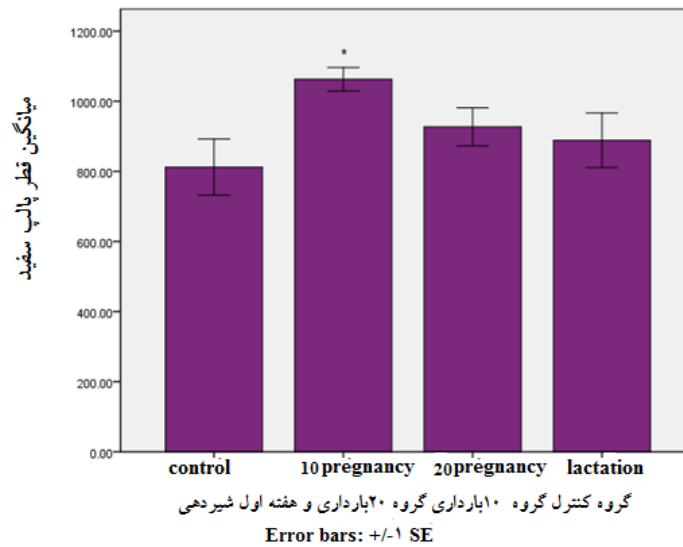
نمودار شماره ۱. مقایسه میزان تغییرات میانگین تعداد پلاکت ها به تفکیک گروه های مختلف. \*\* نشان دهنده کاهش معنی دار ( $P < 0.01$ ).



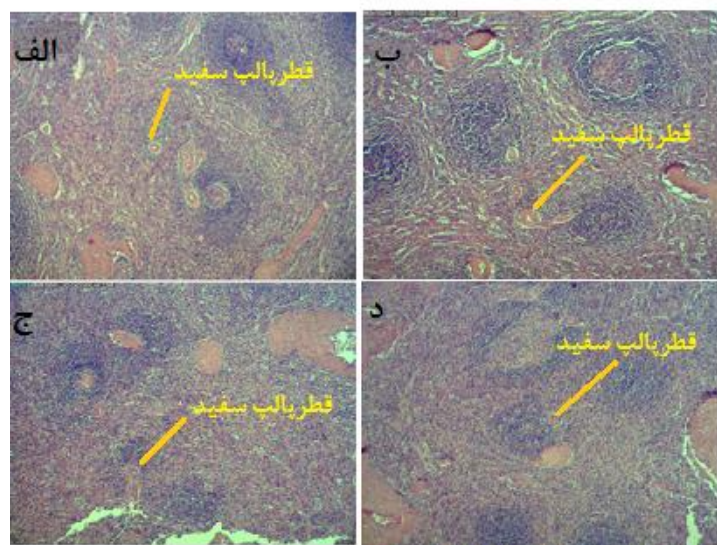
نمودار شماره ۲. مقایسه میزان تغییرات میانگین تعداد گلبول های سفید و لنفوسیت به تفکیک گروه های مختلف. \* نشان دهنده افزایش معنی دار ( $P < 0.05$ ).



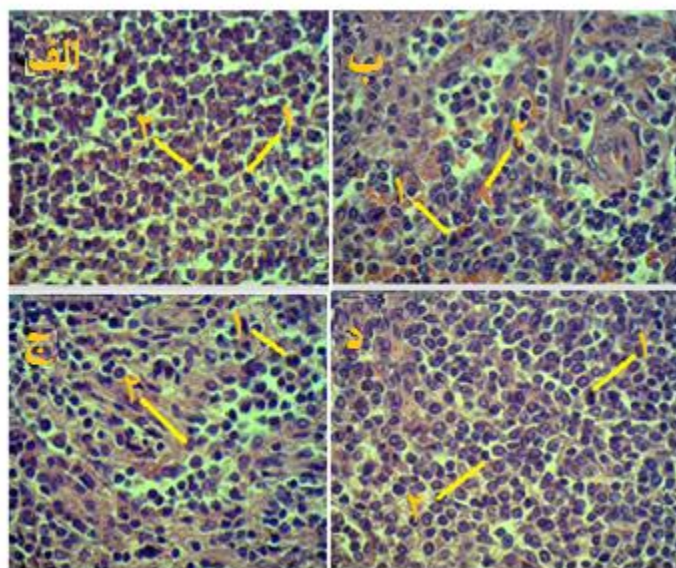
نمودار شماره ۳. مقایسه میزان تغییرات میانگین تعداد ماکروفاژها به تفکیک گروه‌های مختلف. \*\* نشان دهنده افزایش معنی دار ( $P < 0.01$ ).



نمودار شماره ۴. مقایسه میزان تغییرات میانگین تعداد قطر پالپ سفید به تفکیک گروه‌های مختلف. \* نشان دهنده افزایش معنی دار ( $P < 0.05$ ).



شکل شماره ۱. مقایسه مقاطع بافتی طحال (قطر پالپ سفید) در گروه های مختلف (الف) کنترل (ب) ۱۰ بارداری (ج) ۲۰ بارداری (د) هفته اول شیردهی. رنگ آمیزی هماتوکسیلین-انوزین (بزرگ نمایی ۴۰)



شکل شماره ۲. مقایسه مقاطع بافتی طحال (ماکروفاژ و مگاکاریوسیت) در گروه های مختلف (الف) کنترل (ب) ۱۰ بارداری (ج) ۲۰ بارداری (د) هفته اول شیردهی. رنگ آمیزی هماتوکسیلین-انوزین (بزرگ نمایی ۴۰۰)  
۱- ماکروفاژ ۲- مگاکاریوسیت

## بحث و نتیجه‌گیری

بارداری با تغییرات فیزیولوژیکی، به منظور نیازهای مادر و جنین بلافاصله پس از لقاح شروع و پس از زایمان نیز ادامه دارد، بدن مادر را تحت تاثیر قرار می‌دهد(۱). گاهی این تغییرات برای مادر و جنین خطرناک است که با شناخت این تغییرات می‌توان شرایط بارداری مادر را مدیریت کرد. میانگین تعداد پلاکت‌ها در روزهای ۱۰ و ۲۰ بارداری کاهش معنی‌داری نسبت به گروه کنترل نشان داد. تعداد پلاکت در زنان باردار ممکن است بدون عارضه کمی پایین‌تر از زنان غیر باردار سالم باشد این کاهش پلاکت در سه ماهه آخر بارداری رخ می‌دهد که عوارض جانبی برای مادر، جنین و نوزاد ایجاد نمی‌کند. این پدیده پس از زایمان خود به خود برطرف می‌شود(۱۶). کاهش پلاکت در بارداری نتیجه افزایش مصرف پلاکت در جریان خون جفت یا مہار هورمونی ساخت مگاکاریوسیت‌ها در مغز استخوان ایجاد می‌شود. که این نوع از کاهش پلاکت را ترمبوسیتوپنی بارداری یا بدون علامت می‌نامند. ضمن این که با کاهش تعداد پلاکت در جنین همراه نیست(۱۷).

میانگین گلبول‌های سفید و لنفوسیت‌ها در روز ۱۰ بارداری افزایش معنی‌داری نسبت به گروه کنترل نشان داد. بارداری با افزایش گلبول‌های سفید همراه است که سبب تغییر انواع مختلف گلبول‌های سفید در گردش خون مادر است و با فعال‌سازی سیستم ایمنی بدن مادر در ارتباط است(۱۸). مطالعات چاندار و همکاران(۲۰۱۲) بیان می‌دارند که لنفوسیت‌ها در طی سه ماهه اول و دوم بارداری انسان کاهش و در طی سه ماهه سوم افزایش می‌یابد(۱۹). با پیشرفت بارداری و تا پایان روز ۲۱ بارداری موش تعداد گلبول‌های سفید افزایش می‌یابد(۲۰). افزایش گلبول‌های سفید خون در بارداری به دلیل تغییرات فیزیولوژیکی جفت، رحم، برای پاسخ به سیستم ایمنی و یا حتی نیازهای کودک در حال رشد باشد(۲۱).

در تحقیق حاضر درصد گلبول‌های قرمز در دوره بارداری و شیردهی نسبت به گروه کنترل کاهش داشت که با اکثر مطالعات هم‌خوانی دارد(۲۰،۱۹). گلبول قرمز، هماتوکریت و هموگلوبین در موش‌های

صحرائی باردار به طور قابل توجهی در مقایسه با حیوانات غیر باردار کاهش یافته است(۲۲).

نتایج مطالعات هیستوپاتولوژی بر روی طحال موش‌های باردار و شیرده نشان داد که میانگین تعداد ماکروفاژها در روز ۱۰ و ۲۰ بارداری افزایش معنی‌داری نسبت به گروه کنترل دارد. و هم‌چنین قطر پالپ سفید در روز ۱۰ بارداری افزایش معنی‌داری در مقایسه با گروه کنترل نشان داد. یکی از نتایج مهم این مطالعه افزایش میزان ماکروفاژها در روز ۱۰ و ۲۰ بارداری است. که در مطالعات و تحقیقات گذشته مورد بررسی قرار نگرفته است. فیزیولوژی مادر در دوران بارداری و شیردهی به طور چشمگیری تغییر می‌یابد تا نیازهای جنین و نوزاد را در بر داشته باشد. در موش صحرائی اندازه طحال در انتهای بارداری بیشتر بود و پس از زایمان به حالت غیر بارداری بازگشت، این تغییرات وابسته به بارداری است که عمدتاً به دلیل افزایش پالپ قرمز نسبت به پالپ سفید بود که همراه با افزایش بیان ژن‌های مرتبط با تولید و تمایز گلبول‌های قرمز می‌باشد و تحت تاثیر بارداری و شیردهی قرار می‌گیرد با این حال بارداری و شیردهی باعث ایجاد تغییرات در طحال مادر می‌شود که سبب افزایش اندازه طحال مادران به علت افزایش سلول‌های قرمز می‌باشد(۲۳). گلبول‌های قرمز و سفید طحال در موش‌های باردار نسبت به موش‌های غیر باردار افزایش می‌یابد هم‌چنین سلول‌های بنیادی خون‌ساز بیشتر در مغز استخوان و طحال در روز ۱۳ بارداری به طور قابل توجهی نسبت به موش‌های غیر باردار افزایش می‌یابد(۲۴). مطالعات نشان می‌دهد که عصب سمپاتیک می‌تواند فعالیت و عملکرد طحال را در دوران بارداری تنظیم کند. شاید تغییرات در ساختار و عملکرد طحال به علت افزایش نسبت سلول‌های تکثیرکننده در پالپ قرمز در دوران بارداری باشد(۲۵). سیستم عصبی سمپاتیک برای سازگاری با دوران بارداری طحال را از طریق مسیرهای فوق تنظیم می‌کند ۱-حجم خون طحال ۲-تمایز و توزیع لنفوسیت‌ها ۳-عملکرد ایمنی طحال، این تغییرات ممکن است سبب تغییرات در وزن، ساختار و سلول‌های طحال باشد(۲۶). در شرایط استرس

اختلاف معنی داری نبوده است که با مطالعات انجام شده مطابقت دارد. با توجه به میزان تغییرات سلول های خونی؛ افزایش گلبول سفید و لنفوسیت در روز ۱۰ بارداری و کاهش پلاکت در روزهای ۱۰ و ۲۰ بارداری و نتایج هیستوپاتولوژی طحال افزایش ماکروفاژ در روز ۱۰ و ۲۰ بارداری و افزایش قطر پالپ سفید در روز ۱۰ بارداری می توان بیان کرد که بارداری می تواند بر سلول های خونی و سلول های بافت طحال تاثیرگذار است. با توجه به تحقیق حاضر و در نظر گرفتن داده های تحقیق و بررسی مطالعات و گزارشات انجام شده، ممکن است فرآیند بارداری باعث تغییرات سلول های خونی مثل افزایش گلبول های سفید و کاهش پلاکت در سرم رت های مادر شده و تغییرات پالپ سفید و افزایش ماکروفاژهای بافتی طحال در رت ها را به دنبال دارد که این تغییرات می تواند ناشی از تغییرات سیستم ایمنی مادر باشد.

#### سپاسگزاری

بدین وسیله از همکاری و پشتیبانی دانشگاه پیام نور مرکز اصفهان و عزیزانی که ما را در انجام این طرح یاری نمودند تقدیر و تشکر می شود.

#### References

1. Akinlaja O. Hematological changes in pregnancy the preparation for intrapartum blood loss. *Obstet Gynecol Int J* 2016; 3:1-5. doi: 10.15406/ogij.2016.04.00109
2. Elgari MM. Evaluation of hematological parameters of sudanese pregnant women attending at omdurman al saudi maternity hospitalegypt. *Acad J Biol Sci* 2013;5:37-42. doi:10.21608/eajbsc.2013.16108
3. Papadopol V, Damian1 O, Palamaru I, Adam C, Florescu N, Damaceanu D. Maternal haematological and biochemical parameters and pregnancy outcome. *J Preve Med* 2001; 9: 27-33.
4. Shaw JI, Dey V. Current knowledge of the actiology of human tubal ectopic pregnancy. *Hum Rep Upd Oxford J*2010; 16:432-444. doi:10.1093/humupd/dmp057.
5. Chukwuyenum P, Jacobs J, Ngozi R, Ewrhe OL. Changes in hematological indices in normal pregnancy. *Physiol J*2013; 283814:1-4. doi:10.1155/2013/283814

فیزیولوژیک، طحال به عنوان یک محل خون سازی ثانویه فعال می گردد(۲۷). اثر بارداری و شیردهی بر فیزیولوژی طحال مادر ممکن است در ارتباط با ایجاد استرس بوده به طوری که در شرایط سخت فشارهای فیزیولوژیک طحال مقدار زیادی گلبول قرمز ذخیره کرده و به گردش خون آزاد می کند که همراه با افزایش اندازه طحال نیز می باشد(۲۸). افزایش سطح هورمون ها(استروژن، پروژسترون و پرولاکتین) در دوران بارداری ممکن است به تغییرات سیستم ایمنی مادر کمک کند(۲۹). در این مطالعه نیز افزایش قطر پالپ سفید ممکن است به علت افزایش گلبول های سفید در پالپ سفید در روز ۱۰ بارداری باشد. عامل محرک تولید مگاکاربوسیت مرتبط با سنجش هورمون های پروژسترون، استروژن، کورتیزول، اکسی توسین و هورمون های استروئیدی دیگر بوده که اکثر آن ها چند روز قبل از زایمان ایجاد شده و ۱ تا ۲ روز پس از زایمان کاهش می یابد(۳۰). در تحقیق حاضر میانگین تعداد مگاکاربوسیت ها در گروه ۱۰ بارداری کاهش و در روز ۲۰ بارداری و هفته اول شیردهی افزایش داشته اما نسبت به گروه کنترل دارای

6. Harrison KA. Blood volume changes in normalpregnant Nigerian women. *J Obstet Gynecol British Com* 1996; 73:717-23.
7. King JC. Physiology of pregnancy and nutrient metabolism. *Am J Clin Nutr* 2000; 71:1218 - 25S. doi:10.1093/ajcn/71.5.1218s.
8. Akinbami AA, Ajibola SO, Rabiun KA, Adewunmi AA, Dosunmu AO. Hematological profile of normal pregnant women in Lagos Nigeria. *Int J Womens Health* 2013; 5: 227-32. doi:10.2147/IJWH.S42110 .
9. Luppi P. How immune mechanisms are affected bypregnancy. *Vaccine* 2003; 21:3352-07. doi:10.1016/S0264-410X(03)00331-1.
10. Kline AJ, Williams GW, Hernandeznino J. Dimerconcentration in normal pregnancy newdiagnostic thresholds are needed. *Clin Chem* 2005; 51:825-09. doi:10.1373/clinchem.2004.044883.



11. Mebius RE, Kraal G. Structure and function of the spleen. *Nat Rev Immunol* 2005; 5:606-16. doi:10.1038/nri1669
12. Obinata M, Yanai N. Cellular and molecular regulation of anerythropoietic inductive microenvironment. *Cell Struct Funct* 1999; 24:171-09. doi:10.1247/csf.24.171
13. Norton MT, Fortner KA, Bizargity P, Bonney EA. Pregnancy alters the proliferation and apoptosis of mouse splenic erythroid lineage cells and leukocytes. *Bio Reprod* 2009; 81:457-64. doi: 10.1095/biolreprod.109.076976
14. Carbone L. Pain management standards in the eighth edition of the Guide for the Care and Use of Laboratory Animals. *J Am Assoc Lab Anim Sci* 2012; 51:1-5.
15. Louei Monfared A, Hamoonnavard S. [The effects of methylphenidate administration on the histological alterations of the lymphatic system in the Mice]. *J Arak Medl Uni* 2016; 19:107-16. (Persian)
16. Gernsheimer T, James AH, Stasi R. How I treat thrombocytopenia in pregnancy. *Blood* 2013; 121:38-47. doi:10.1182/blood-2012-08-448944.
17. Ajzenberg N, Dreyfus M, Kaplan C, Yvart J, Weill B, Tchernia G. Pregnancy associated thrombocytopenia revisited assessment and follow up of 50 cases. *Blood* 1998; 92:4573-80.
18. Luppi P, Haluszczak C, Trucco M, Deloia JA. Normal pregnancy is associated with peripheral leukocyte activation. *Am J Reprod Immunol* 2002; 47:72-81. doi: 10.1034/j.1600-0897.2001.1o041.x.
19. Chandra S, Tripathi AK, Mishra S, Amzaru M, Vaish AK. Physiological changes in Hematological parameters during pregnancy. *Indian J Hematol Blood Transfus* 2012; 28:144-06. doi:10.1007/s12288-012-0175-6
20. Zorn TMT, Zuniga M, Madrid E, Tostes R, Fortes Z, Giachini F. Maternal diabetes affects cell proliferation in developing rat placenta. *Histol Histopathol* 2011; 26: 1049-56.
21. Okpokam DC, Okhormhe ZA, Ernest NA, Udoh KN, Akpotuzor JO, Emeribe AO. Comparative study of some haematological parameters of pregnant women in Akpabuyo local government area of cross River state Nigeria. *Sch Res Lib Der Pharm Let* 2015; 7:1-5.
22. Rijk EP, Vanesch E, Flik G. Pregnancy dating in the Rat placental morphology and maternal blood parameters. *Toxicol Pathol* 2002; 30:271-82. doi:10.1080/019262302753559614
23. Bustamante J, Dai G, Soares MJ. Pregnancy and lactation modulate maternal splenic growth and development of the erythroid lineage in the rat and mouse. *Reprod Fer Dve* 2008; 20:303-10. doi: 10.1071/RD07106.
24. Nakada D, Oguro H, Levi BP, Ryan N, Kitano A, Saitoh Y, et al. Estrogen increases haematopoietic stem cell self-renewal in females and during pregnancy. *Nature Man Avai PMC* 2014; 23:555-08. doi:10.1038/nature12932.
25. Dong Y, Chen Y, Wang Z, Jing H, Liu M. Effect of sympathetic nerve on spleen lymphocyte transformation rate. *Chin J Vet Med* 2007; 43:11-02 .
26. Cesta MF. Normal structure function and histology of the spleen. *Toxicol Pathol* 2006; 34:455-65. doi:10.1080/01926230600867743
27. Welniak LA, Richards SM, Murphy WJ. Effects of prolactin in hematopoiesis. *Lupus* 2001; 10:700-705. doi:10.1191/096120301717164930
28. Peterson KR. Hemoglobin switching new insights. *Curr Opin Hematol* 2003; 10:123-09.
29. Zen M, Ghirardello A, Iaccarino L, Tonon M, Campana C, Arienti S, et al. Hormones immune response and pregnancy in healthy women and SLE patients. *Swiss Med Wkly* 2010; 140:187-201. doi:smw-12597
30. Castracane VD, DeLa Cruz JL. The relationship of conceptus number and fetal sex to maternal serum testosterone concentration in the Rat. *Proc Soc Exp Biol Med* 1990; 195:109-03.

## Study of Changes in Blood Cells and Spleen Tissue on days 10 and 20 of Pregnancy and the First Week of Lactation in Rats

Pilehvarian A<sup>1\*</sup>, Karimeh A<sup>1</sup>, Etemadi E<sup>1</sup>

(Received: March 4, 2017

Accepted: October 16, 2017)

### Abstract

**Introduction:** During pregnancy, major changes occur in the mother's body; sometimes these changes are dangerous for both mother and the fetus. By recognizing these changes mother's pregnancy conditions could be managed. In this study, changes in blood cells and spleen tissue were investigated in female Wistar rats on the 10<sup>th</sup> and 20<sup>th</sup> days of pregnancy and the first week of lactation.

**Materials & Methods:** In this study, 54 rats (12 males and 42 females) were selected. After observing vaginal plug in female rats, 18 pregnant and 6 non-pregnant rats were selected randomly and divided into four groups of 6 as follows: the non-pregnant control group, 10<sup>th</sup> day of pregnancy group, 20<sup>th</sup> day of pregnancy group, and first week of lactation group. Blood samples were taken from all the groups. Spleen tissues were stained using the hematoxylin-eosin method for histopathological evaluation. The data were analyzed by one-way ANOVA and Duncan's test.

**Findings:** Platelets on the 10<sup>th</sup> and 20<sup>th</sup> days of pregnancy showed a significant reduction compared to the control group ( $P < 0.001$ ). White cells and lymphocytes on the 10<sup>th</sup> day of pregnancy showed a significant increase compared to the control group ( $P < 0.05$ ). Macrophages on the 10<sup>th</sup> and 20<sup>th</sup> days of pregnancy were significantly elevated compared to the control group ( $P < 0.001$ ). The diameter of white pulp on the 10<sup>th</sup> day of pregnancy showed a significant increase compared to the control group ( $P < 0.05$ ).

**Discussion & Conclusions:** Pregnancy increases white blood cells and reduces platelets in pregnant rats. It also increases the diameter of white pulp and spleen tissue macrophages. These changes can be caused by alterations in mother's immune system.

**Keywords:** Blood cells, Spleen, Pregnancy, Lactation

1. Dept of Biology, Faculty of Science, Payam Noor University Esfahan, Esfahan, Iran

\*Corresponding author Email: Pilehvarian\_66@yahoo.com