[DOI: 10.29252/sjimu.26.1.187]

Downloaded from sjimu.medilam.ac.ir at 6:41 IRDT on Monday June 25th 2018

بررسی تاثیر پیوند سلول های غلاف کننده بویایی بر بهبود عملکرد حرکتی در فاز تاخیری ضایعه نخاعی موش های صحرایی

سمیه حیدری زادی[۱]، ناصر عباسی[۲،۳]، خیرالله اسدالهی[۴]، سارا رضایی[۱]، اردشیر معیری[۱]، منیره عزیزی[۱،۳*]

۱) گروه آناتومی، دانشکده پزشکی، دانشگاه علوم پزشکی ایلام، ایلام، ایران

۲) گروه فارماکولوژی، دانشکده پزشکی، دانشگاه علوم پزشکی ایلام، ایلام، ایران

۳) مرکز تحقیقات گیاهان دارویی، دانشگاه علوم پزشکی ایلام، ایلام، ایران

۴) گروه پزشکی اجتماعی، دانشکده پزشکی، دانشگاه علوم پزشکی ایلام، ایلام، ایران

تاریخ دریافت: ۹۵/۶/۲۰ **تاریخ پذیرش: ۹۵/۱۲/۷**

چکیده

مقدمه: ضایعه نخاعی منجر به نقص های عملکردی غیر قابل بازگشت در بیماران می شود. پیش آگهی بد این ضایعه انگیزه تحقیق جهت یافتن یک روش درمانی مناسب برای این آسیب مزمن می باشد. سلول درمانی، یکی از مهم ترین روش های درمانی ضایعه نخاعی می باشد و استفاده از سلول های غلاف کننده بویایی(OECs) نتایج امیدوارکننده ای را نشان داده است. لذا هدف از انجام این مطالعه بررسی تاثیر پیوند سلول های غلاف کننده بویایی بر بهبود عملکرد حرکتی فاز تاخیری ضایعه نخاعی در موش های صحرایی می باشد.

مواد و روش ها: در این مطالعه ۱۸ سر موش صحرایی نر در چهار گروه کنترل، شم، ویکل و درمان تقسیم بندی شدند. در گروه شم فقط عمل لامینکتومی در مهره T9 انجام شد و در سه گروه دیگر بعد از لامینکتومی، ضایعه ایجاد گردید. در گروه های ویکل و درمان یک هفته پس از ضایعه به ترتیب محیط کشت بدون یا حاوی سلول تزریق گردید. در گروه کنترل هیچ گونه مداخله ای صورت نگرفت. جهت کشت سلول از مخاط بویایی نوزاد هفت روزه موش صحرایی استفاده شد. ارزیابی حرکتی حیوانات نیز با استفاده از تست BBB (Basso, Bresnahan and Beattie) انجام شد.

یافته های پژوهش: مقایسه نتایج هفته دوم تا پایان مطالعه نشان دهنده اختلاف حرکتی معنی دار بین گروه های دریافت کننده پیوند سلولی با گروه کنترل بود($P<0.05$).

بحث و نتیجه گیری: نتایج مطالعه، نشان دهنده تاثیر مثبت سلول های OEC بر بهبود عملکرد حرکتی در فاز تاخیری ضایعه نخاعی در موش های صحرایی می باشد.

واژه های کلیدی: ضایعه نخاعی، سلول های غلاف کننده بویایی، فاز تاخیری، عملکرد حرکتی

* نویسنده مسئول: گروه آناتومی، دانشکده پزشکی، دانشگاه علوم پزشکی ایلام، ایلام، ایران-مرکز تحقیقات گیاهان دارویی، دانشگاه علوم پزشکی ایلام، ایلام، ایران

Email:azizi.moaz@gmail.com

Copyright © 2018 Journal of Ilam University of Medical Science. This is an open-access article distributed under the terms of the Creative Commons Attribution international 4.0 International License (https://creativecommons.org/licenses/by/4.0/) which permits copy and redistribute the material, in any medium or format, provided the original work is properly cited.

[DOI: 10.29252/sjimu.26.1.187]
Downloaded from sjimu.medilam.ac.ir at 6:41 IRDT on Monday June 25th 2018

مقدمه

ضایعه نخاعی(SCI) یک مشکل کلینیکی جدی است که منجر به از دست رفتن حس، حرکت و فعالیت های اتونوم در زیر محل آسیب می گردد. مرگ نورون ها همراه با ناتوانی در بازسازی آکسون ها در طول محل ضایعه منجر به نقص های دائم و غیر قابل بازگشت در بیماران می گردد(۱). مهارکننده های مرتبط با میلین الیگودندروسیتی و سایر پروتئوگلیکان ها، فقدان منابع نوروتروفیک مورد نیاز و تشکیل اسکار گلیال فاکتورهای اصلی بازدارنده رشد مجدد آکسون ها هستند(۴-۲). اگر چه آکسون ها توانایی بازسازی مجدد در سیستم اعصاب مرکزی را ندارند اما توانایی آن ها برای رشد مجدد در مسافت های طولانی با ارائه یک محیط سلولی مناسب حفظ می گردد(۱).

کوفتگی شایع ترین مدل ضایعه کلینیکی در انسان است و حدود ۴۰ درصد از بیماران ضایعه نخاعی را در بر می گیرد، لذا رایج ترین مدل حیوانی مطالعات می باشد. در این مدل بافت نخاع به دلیل کوفتگی مرکزی، نکروز و خون ریزی می تواند منجر به ایجاد درد، ناتوانی در کنترل مثانه و روده و از بین رفتن عملکرد عضلات گردد(۵،۶). پیوند سلول های غلاف کننده بویایی درمان تجربی امیدوار کننده ای را فراهم کرده است. این سلول ها، سلول های بنیادی پر ظرفیتی هستند که برخلاف سلول های الیگودندروسیت و شوان که به ترتیب فقط درسیستم اعصاب مرکزی (CNS) و محیطی(PNS) وجود دارند در تمام طول عصب بویایی یعنی هم در قسمت محیطی و هم در ناحیه مرکزی مشاهده می شوند(۷). اگر چه که مکانیزم های اساسی محافظت نورونی و بازسازی مجدد آکسون ها توسط این سلول ها به طور کامل مشخص نشده است اما تعدیل فعالیت مجدد آستروسیت ها، کاهش بیان پروتئوگلیکان ها، افزایش تشکیل عروق خونی جدید، بازسازی مجدد آکسون ها و میلین سازی مجدد به دنبال پیوند این سلول ها گزارش شده است(۹-۷). به علاوه ارتقاء فاکتورهای نوروتروفیک توسط این سلول ها در مطالعات برون تنی (in-vitro) گزارش شده است. این فاکتورها شامل VEGF, NGF, BDNF, GDNF و... می باشند که قادر به بهبود محل ضایعه و هدایت آکسون ها هستند(۱۰).

سلول های OEC نه تنها باعث ارتقاء رشد مجدد آکسون ها می شوند بلکه به عنوان سلول های فاگوسیتیک اصلی عصب بویایی نیز می باشند و بدین طریق باعث برداشته شدن بقایای مواد حاصل از تخریب آکسون ها و هم چنین فاگوسیتوز باکتری ها می گردند. پس از کاشت سلول های OEC به داخل نخاع آسیب دیده، عملکرد فاگوسیتی این سلول ها به سرعت باعث حذف بقایای سلولی و در نتیجه تعدیل پاسخ های التهابی و القاء یک پاسخ بازسازی ثانویه می گردد(۱۲،۱۱).

منشاء سلول های OEC می تواند مخاط بویایی یا پیاز بویایی باشد. سلول های با منشاء مخاط بویایی دارای جمعیت، قدرت و زمان تکثیر بیشتر و طولانی تر(۱۳) و هم چنین دارای قدرت مهاجرت بیشتری(۱۴) هستند و جداسازی آن ها نیز نسبت به سلول های با منشاء پیاز بویایی راحت تر می باشد(۱۳). لذا در پژوهش حاضر از سلول های استخراج شده از مخاط بویایی نوزاد هفت روزه موش صحرایی به منظور بررسی تاثیر آن بر بهبود عملکرد حرکتی در فاز تاخیری مدل کوفتگی ضایعه نخاعی استفاده گردید.

مواد و روش ها

گروه بندی حیوانات: در این مطالعه از ۱۸ سر موش صحرایی نر نژاد ویستار خریداری شده از مرکز حیوانات دانشگاه ایلام با وزن تقریبی gr ۱۰±۲۱۰ استفاده گردید. حیوانات به مدت یک هفته قبل از شروع مطالعه در مرکز نگهداری حیوانات دانشگاه علوم پزشکی ایلام و در شرایط استاندارد آزمایشگاهی(۲۵-۲۲ درجه سانتی گراد و دوره تاریکی/روشنایی ۱۲-۱۲ ساعته) نگهداری شدند و پس از طی این مدت به صورت تصادفی به چهار گروه مختلف تقسیم گردیدند:

۱-*گروه کنترل(N=6):* در این گروه مدل کوفتگی ضایعه نخاعی ایجاد شد اما هیچ گونه اقدام درمانی صورت نگرفت.

[DOI: 10.29252/sjimu.26.1.187]
Downloaded from sjimu.medilam.ac.ir at 6:41 IRDT on Monday June 25th 2018

۲-*گروه شم(N=3):* در این گروه فقط عمل برداشتن تیغه مهره ای بدون آسیب رساندن به نخاع انجام شد.

۳-*گروه ویکل(N=3):* در این گروه یک هفته پس از ایجاد ضایعه نخاعی، ۱۰ µl محیط کشت DMEM بدون سلول به نواحی دمی و سری محل ضایعه(هر کدام ۵ µl) تزریق گردید.

۴-*گروه درمان(N=6):* در این گروه یک هفته پس از ایجاد ضایعه، ۱۰ µl محیط کشت DMEM حاوی یک میلیون سلول(10^6 cell) به نواحی دمی و سری محل ضایعه(هر کدام ۵ µl) تزریق گردید.

لازم به ذکر است که تمامی تزریقات در گروه های مختلف با استفاده از سرنگ هامیلتون ۱۰ µl و با فاصله ۰/۵ mm از خط وسط و ۱/۵ mm از سطح دورا در نواحی دمی و سری ضایعه انجام شد.

کشت سلول های غلاف کننده بویایی (OECs) از مخاط بویایی: در این مطالعه برای کشت سلول هایی با قدرت تکثیر بالا از مخاط بویایی نوزاد هفت روزه موش صحرایی استفاده گردید زیرا با افزایش سن حیوان اگر چه که تعداد سلول ها ثابت می ماند اما پتانسیل تکثیر آن ها به میزان قابل توجهی کاهش پیدا می کند. روش کشت با مختصر تغییرات به شرح ذیل انجام شد(۱۵). پس از بیهوش نمودن حیوان با استفاده از مخلوطی از کتامین/زایلزین(۶۰/۶ mg/kg) و برداشتن فک تحتانی و کام سخت با ورود به ناحیه بینی تیغه بینی جدا گردید، سپس ۱/۳ خلفی تیغه را که حاوی مخاط بویایی که خود شامل اپیتلیوم و لامیناپروپریای بویایی است را جدا نموده و پس از خرد نمودن آن به قطعات کوچک، با استفاده از آنزیم تریپسین ۰/۲۵ درصد هضم آنزیمی به مدت ۱۰ دقیقه در انکوباتور انجام شد و در مرحله بعدی با اضافه کردن سرم جنین گاوی(FBS) فعالیت آنزیم متوقف گردید. سپس سوپ حاصل به مدت ده دقیقه با دور ۲۰۰۰ سانتریفوژ گردید، پس از دور ریختن سوپرناتانت رویی، سلول ها را در ۴ ml از محیط کشت DMEM حاوی FBS ۵ درصد و آنتی بیوتیک ۱ درصد و فاکتور میتوژن فورسکولین ۵ µM سوسپانسیون مجدد نموده و پس از انتقال به فلاسک در انکوباتور با دمای ۳۷ درجه و دی اکسید کربن ۵ درصد نگهداری گردیدند(۱۵).

جهت حذف فیبروبلاست های محیط کشت از تکنیک تعویض فلاسک ۲۴ ساعت پس از کشت استفاده گردید.

پس از گذشت ۴۸ ساعت از تعویض فلاسک، سلول ها کم کم شروع به چسبیدن به کف فلاسک با دو ظاهر متفاوت نمودند: سلول های شبه شوان دوکی شکل و سلول های شبه آستروسیت با ظاهر پهن و دارای زوائد متعدد پس از گذشت هر ۴۸ ساعت محیط کشت فلاسک ها تعویض می گردید.

پس از ۱۰ الی ۱۲ روز از شروع کشت که کف فلاسک از سلول های تکثیر یافته به طور کامل پر شد، پاساژ سلولی انجام می شد.

ایجاد ضایعه نخاعی: مدل کوفتگی ضایعه نخاعی بر اساس مطالعات و به روش زیر در حیوانات ایجاد گردید:

پس از بیهوش نمودن حیوان با استفاده از مخلوط کتامین/زایلزین(۶۰/۶ mg/kg) و تراشیدن موهای پشت حیوان و ضدعفونی نمودن محل، یک برش در خط وسط ایجاد گردید، عضلات و تیغه مهره T9 بدون آسیب رساندن به سخت شامه برداشته شد، سپس مدل کوفتگی ضایعه نخاعی با انداختن وزنه ده گرمی از ارتفاع ۲۵ mm بر روی قطعه T10 نخاع ایجاد گردید(۱۶).

پس از ایجاد ضایعه عضلات و پوست محل بخیه گردید، به منظور جلوگیری از دهیدره شدن حیوان میزان ۰/۱ ml سرم رینگر به صورت داخل صفاقی تزریق گردید. هم چنین سفازولین(۵۰ mg/kg) تا دو روز پس از جراحی تزریق شد. تخلیه مثانه تا برقراری رفلکس ادراری روزانه دوبار انجام شد.

حیواناتی که دو روز پس از ایجاد ضایعه دارای تست BBB با نمره بالاتر از سه بودند از مطالعه حذف گردیدند.

ارزیابی عملکردی توسط تست حرکتی BBB: به منظور ارزیابی حرکتی از تست BBB (Basso, Bresnahan and Beattie) که دارای

[DOI: 10.29252/sjimu.26.1.187]
Downloaded from sjimu.medilam.ac.ir at 6:41 IRDT on Monday June 25th 2018

نمره های صفر تا بیست و یک می باشد استفاده گردید، در این تست نمره صفر به معنی عدم مشاهده حرکت و نمره بیست و یک بیانگر وجود حرکت نرمال در حیوانات می باشد(۱۷).

به این صورت که ارزیابی میزان حرکت در تمام گروه ها در ۴۸ ساعت اول پس از ایجاد ضایعه نخاعی به صورت روزانه و پس از آن به صورت هفتگی(هفته ای یک بار) به مدت هشت هفته توسط دو فرد به صورت جداگانه و کاملاً کور انجام گرفت و نمره نهایی به صورت میانگین نمرات داده شده توسط دو فرد گزارش گردید. حیواناتی که در دو روز اول پس از ضایعه دارای نمره حرکتی ۳ و بالاتر از آن بودند از ادامه مطالعه حذف شدند و حیوانات با نمره کمتر از ۳ جهت ادامه مطالعه انتخاب شدند.

آنالیز آماری: آنالیز آماری داده ها با استفاده ار نرم افزار مینی تب ۱۷ انجام گردید. داده ها به صورت میانگین±انحراف معیار در سطح معنی داری($P<0.05$) گزارش شده اند. تفاوت بین گروه ها زمانی عنوان می گردید که($P<0.05$) بود. مقایسه بین گروه ها با روش one-way ANOVA انجام شد.

یافته های پژوهش

کشت سلولی: سلول ها در کشت سلولی پس از چسبیدن به کف فلاسک و گذشت ۷۲-۴۸ ساعت دو ظاهر متفاوت را نشان دادند: سلول های شبه شوان دوکی شکل و سلول های شبه آستروسیت که دارای ظاهر پهن و زوائد متعدد بودند(شکل شماره ۱).

ارزیابی تست حرکتی: مقایسه نتایج تست BBB گروه ها در طول مدت مطالعه نشان دهنده اختلاف معنی دار گروه شم با سایر گروه های دارای ضایعه نخاعی از ابتدا تا پایان مطالعه بود($P<0.05$). تمامی حیوانات در گروه شم از ابتدا تا پایان مطالعه نمره بیست و یک را احراز کردند(شکل شماره ۲).

هم چنین در مقایسه تست حرکتی گروه دریافت کننده پیوند سلولی با گروه کنترل اگر چه که اختلاف نمره آن ها در هفته اول مطالعه بی معنی بود($P>0.05$) اما یک بهبود حرکتی معنی دار از پایان هفته دوم مطالعه(هفته اول پس از تزریق) تا پایان مطالعه دیده شد($P=0.006$).

هم چنین مقایسه نتایج هفته های دوم تا هشتم پس از تزریق سلول(هفته نهم مطالعه) نیز نشان دهنده اختلاف معنی دار گروه دریافت کننده سلول های OEC با گروه ویکل بود($P<0.05$).

در مورد گروه ویکل نیز اختلاف نمره BBB با گروه کنترل از ابتدا تا پایان هفته دوم مطالعه بی معنی بود($P>0.05$) در حالی که این اختلاف در هفته های سوم و چهارم مطالعه معنی دار گردید($P<0.05$) و از هفته پنجم تا پایان مطالعه مجدداً این اختلاف معنی دار نبود($P>0.05$)(شکل شماره ۲).

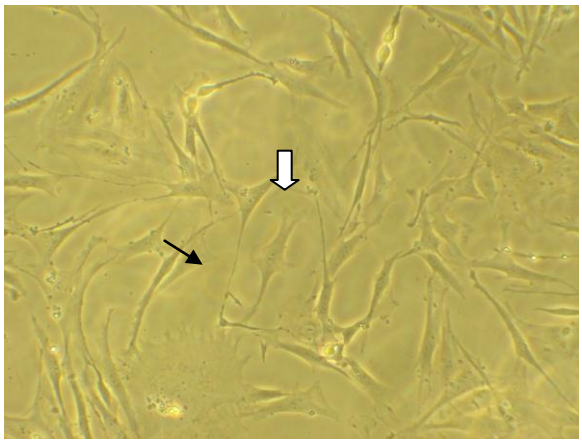

شکل شماره ۱. شکل سلول های OEC هفت روز پس از کشت. در کشت سلول های OEC پس از چسبیدن سلول ها به کف فلاسک دو فنوتایپ متفاوت را نشان می دادند: سلول های شبه شوان دوکی شکل(فلش سیاه نازک) و سلول های شبه آستروسیت که دارای ظاهر پهن با زوائد متعدد است(فلش سفید).

[DOI: 10.29252/sjimu.26.1.187]
Downloaded from sjimu.medilam.ac.ir at 6:41 IRDT on Monday June 25th 2018

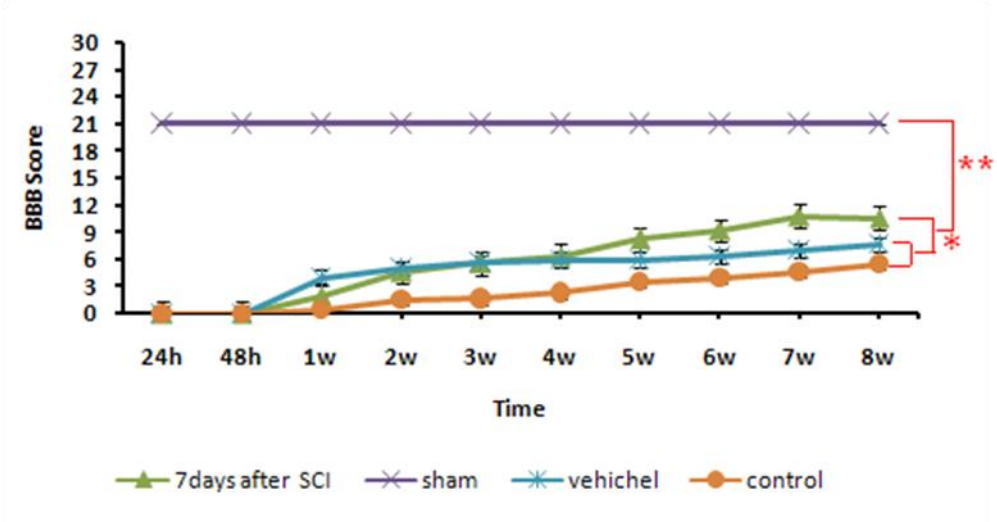

شکل شماره ۲. نمودار خطی تست حرکتی BBB گروه های مختلف از ابتدا تا پایان هفته هشتم مطالعه. نتایج به صورت میانگین±انحراف معیار بیان شده است. گروه شم با سایر گروه ها تفاوت معنی داری را نشان می دهد(**)، هم چنین تفاوت معنی دار بین گروه دریافت کننده سلول با گروه کنترل قابل مشاهده است(*).

بحث و نتیجه گیری

نتایج مطالعه حاضر نشـــان می دهد که پیوند سلـــول های OEC هفت روز پس از ایجاد ضایعه نخاعی(فاز تاخیری) می تواند باعث بهبود عملکرد حرکتی در موش های با مدل کوفتگی ضایعه نخاعی شود.

در مطالعه ای که از سلول های OEC و قطعات لامیناپروپریای بویایی رت بالغ در درمان قطع کامل نخاع(قطعه T10)، چهار هفته پس از ضایعه استفاده گردید یک بهبود حرکتی معنی دار در هر دو گروه دریافت کننده پیوند سلول و قطعات لامیناپروپریا از هفته چهارم تا پایان هشتم مطالعه مشاهده گردید به گونه ای که در پایان هفته هشتم نمرات BBB در گروه های کنترل و دریافت کننده سلول و لامیناپروپریا به ترتیب به ۲ و ۸ رسید(۱۸). در مطالعه ما نیز بهبود حرکتی معنی دار در گروه دریافت کننده سلول نسبت به گروه کنترل از هفته دوم تا پایان مطالعه دیده شد به طوری که میانگین نمرات BBB در پایان هفته هشتم در گروه های کنترل و دریافت کننده سلول به ترتیب ۶ و ۱۲ بود. دلیل اختلاف نمرات در هفته هشتم دو مطالعه احتمالاً ناشی از شدت ضایعه و هم چنین زمان پیوند سلول می باشد. Tharion و همکاران نیز در استفاده از سلول های OEC با منشاء مخاط بویایی رت بالغ جهت درمان مدل کوفتگی ضایعه نخاعی تفاوت معنی دار نمره BBB گروه دریافت کننده سلول را با گروه کنترل گزارش نمودند. بالاترین نمره به دست آمده بعد از گذشت ۲۶۴ روز از ضایعه در گروه پیوند سلول(نمره ۱۷) بود(۱۹) لذا به نظر می رسد با افزایش طول مدت مطالعه بتوان به نتایج مطلوب تری دست یافت.

در مقابل در مطالعه Takami و همکاران که از سلول های OEC با منشاء پیاز بویایی، سلول های شوان و ترکیبی از سلول های OEC و شوان برای درمان ضایعه نخاعی کوفتگی متوسط هفت روز پس از ضایعه استفاده کردند هیچ گونه افزایشی در نمرات BBB گروه دریافت کننده پیوند OEC تا ۱۲ هفته پس از پیوند مشاهده نکردند که وجود چنین تناقضی احتمالاً به دلیل تفاوت در منشاء سلول های استفاده شده در مطالعه این محققین می باشد(۲۰). به نظـــر می رسد که نتایج کسب شده بهتر در مطالعه ما استفاده از سلول های OEC با منشاء مخاط بویایی باشد زیرا سلول های با منشاء مخاط بویایی دارای قدرت و زمان تکثیر طولانی تر و جمعیت بیشتر نسبت به سلول های با منشاء پیاز بویایی هستند(۱۳).

[DOI: 10.29252/sjimu.26.1.187]
Downloaded from sjimu.medilam.ac.ir at 6:41 IRDT on Monday June 25th 2018

Mayeur و همکاران نیز در درمان قطع کامل نخاع با استفاده از سلول های با منشاء مخاط و پیاز بویایی اذعان داشتند که اگر چه پیوند هر دو نوع سلول سبب بهبود رشد آکسون ها و کاهش اسکار گـلیال می شود اما استفاده از سلول های با منشاء مخاط بویایی به علت دسترسی آسان نسبت به سلول های با منشاء پیاز بویایی ارجحیت دارد(۷). نتایج مطالعه حاضر نشان دهنده تاثیر مثبت سلول های غلاف کننده بویایی بر بهبود عملکرد حرکتی در فاز تاخیری ضایعه نخاعی در موش های صحرایی می باشـد. با توجـه به روند صعودی نمودار حرکتی به نظر می رسد که با افزایش طول مدت مطالعه بتوان نتایج مطلوب تری کسب نمود، لذا جهت تعیین میزان دقیق بهبود عملکردی افزایش طول مدت مطالعه پیشنهاد می گردد.

سپاسگزاری

نویسـندگان مقـاله از مرکز تحـقیقات گیاهان دارویی دانشـگاه عـلوم پزشکی ایلام جهـت همـکاری در انـجام کشـت سلول مطالعه حـاضر در آن مرکز تشـکر و قـدردانی می نمایند.

References

1. Lopezvales R, Fores J, Verdu E. Acute and delayed transplantation of olfactory ensheathing cells promote partial recovery after complete transection of the spinal cord. Neurobiol Dis2006; 21: 57-68.
2. Widenfalk J, Lundstromer K, Jubran M, Brene S, Olson L. Neurotrophic factors and receptors in the immature and adult spinal cord after mechanical injury or Kainic acid. Neuroscience2001;21:3457-75.
3. Woolf CJ, Salter MW. Neuronal plasticity increasing the gain in pain. Science 2000;288:1765-69.
4. De Winter F, Oudega M, Lankhorst AJ, Hamers FP, Blits B, Ruitenberg MJ, et al. Injury include class 3 semaphorin expression in the rat spinal cord. Exp Neurol2002; 175:61-75.
5. Hulsebosch C. Recent advances in pathophysiology and treatment of spinal cord injury. Adv in Physiol Edu2002; 26: 238-55.
6. Young W. Spinal cord contusion models. Prog Brain Res 2002; 137: 231-55.
7. Mayeur A, Duclos C, Honore A, Gauberti M, Drouot L, Claude J, et al. Potential of olfactory ensheathing cells from different sources for spinal cord repair. Plosone 2013; 8:62860.
8. Li Y, Field PM, Raisman G. Regeneration of adult rat corticospinal axons induced by transplanted olfactory ensheathing cells. Neuroscience1998; 18: 10514-24.
9. Li Y, Field PM, Raisman G. Repair of adult rat corticospinal tract by transplant of olfactory ensheathing cells. Science1997; 277:2000-2.
10. Woodhall E, West AK, Chuah MI. Culture olfactory ensheathing cells express nerve growth factor, brain derived neurotrophic factor, glial cell line-derived neurotrophic factor and their receptors. Brain Res 2001; 88:203-13.
11. Nazareh L, Lineburg KE, Chua MI, Tellovelasques J, Chehrehasa F, St John JA, et al. Olfactory ensheathing cell are the main phagocytic cell that remove axon debris during early development of the olfactory system. J Comp Neurol2015; 523:479-94.
12. Panni P, Ferguson IA, Beachuam I, Mackysim A, Ekberg JA, St John JA. Phagocytosis of bacteria by olfactory ensheathing cells and Schwann cells. NeuroSci Lett 2013; 539: 65-70.
13. Lu J, FeronF, Ho SM, Mackay-Sim A, Waite PM. Transplantation of nasal olfactory tissue promotes partial recovery in paraplegic adult rats. Brain Res2001;889:344-57.
14. Richter MW, Fletcher PA, Liu J, Tetzlaff W, Roskams AJ. Lamina propria and olfactory bulb ensheathing cells exhibit differential integration and migration and promote differential axon sprouting in the lesioned spinal cord. Neuroscience2005; 25:10700-11.
15. Azizi M, Bakhtiari M, Farahmandghavi F, Zandi M, Imani M, Joghataei MT. Purity determining of cultured OECs from olfactory mucosa of Rats pups. J Bas Res Med Sci 2016; 3:12-21.

[DOI: 10.29252/sjimu.26.1.187]
Downloaded from sjimu.medilam.ac.ir at 6:41 IRDT on Monday June 25th 2018

16. Heidarizadi S, Abbasi N, Asadollahi K, Rezaei S, Moayeri A, Azizi M. Effect of olfactory ensheathing cells transplantation on functional recovery in acute phase of spinal contused rats. J Bas Res Med Sci 2017; 4:30-6.
17. Basso DM, Beattie MS, Bresnahan JC. Grade histological and locomotor outcomes after spinal cord contusion using the NYU weight-drop device versus transection. Exp Neurol 1996; 139:244-56.
18. Lu J, Feron F, Makhy-Sim A, Waite PM. Olfactory ensheathing cell promote locomotor recovery after delayed transplantation into transected spinal cord. Brain2002; 125:14-21.
19.Tharion G, Indirani K, Durai M, Meenakshi M, Devasahariam SR, Prehav NR, et al. Motor recovery following olfactory ensheathing cell transplantation in rats with spinal cord injury. Neurol Ind2011; 59:566-72.
20. Takami T, Oudega M, Bates ML. Schwann cell but not olfactory ensheathing glia transplants improve hind limb locomotor performance in the moderator contused adult rat thoracic spinal cord. Neuroscience2002; 22: 6670-81.

[DOI: 10.29252/sjimu.26.1.187]
Downloaded from sjimu.medilam.ac.ir at 6:41 IRDT on Monday June 25th 2018

Effects of Olfactory Ensheathed Cells Transplantation on Functional Recovery in Delayed Phase of Spinal cord in Injured Rats

Heidarizadi S[1], Abbasi N[2,3], Asadollahi Kh[4], Rezaei S[1], Moayeri A[1], azizi M[1,3*]

(Received: September 10, 2016 Accepted: February 25, 2017)

Abstract

Introduction: Spinal cord injury (SCI) causes constant irreversible functional deficits. Poor prognosis of such a disease prompts scientists to work on an effective way of treatment. Stem cell transplantation provides a promising strategy for such researchers .Using olfactory ensheathed cells (OECs) has, so far, indicated very good results. Hensce, the purpose of this study was to evaluate the effectiveness of transplanted OECs on functional recovery of delayed phase of SCI in rats.

Materials & Methods: In this survey, eighteen adult male wistar rats were divided into sham, control, vehicle, and treatment groups. Sham group received only laminectomy in the T9 segment of spinal cord, while in other groups, contusion model was induced following laminectomy.7 days after injury, DMEM medium alone or with OECs was injected to the vehicle and treatment groups, respectively. For cell culture, the olfactory mucosa of 7-day-old male wistar rats was used. Locomotor behavior of animals in all the groups was evaluated by BBB,)Basso, Bresnahan and Beattie) test.

Findings: Comparison of the results by the second week to the end of the study illustrated significant changing differences between the OECs receivers and the control group, ($p< 0.05$).

Discussion & Conclusion: Our investigation demonstrated a positive impact of the OECs on functional recovery in the delayed phase of SCI.

Keywords: spinal cord injury, olfactory ensheathed cells, delayed phase, functional recovery

1. Dept of Anatomy, Faculty of Medicine, Ilam University of Medical Sciences, Ilam, Iran
2. Dept of Pharmacology, Faculty of Medicine, Ilam University of Medical Sciences, Ilam, Iran
3. Medicinal Herbs Research Center, Faculty of Medicine, Ilam University of Medical Sciences, Ilam, Iran
4. Dept of Social Medicine Group, Faculty of Medicine, Ilam University of Medical Sciences, Ilam, Iran
**Corresponding author Email:azizi.moaz@gmail.com*