

گزارش یک مورد آدنوم پلئومورفیک پستان

فاطمه سمیعی راد*

گروه پاتولوژی، دانشکده پزشکی، دانشگاه علوم پزشکی قزوین

تاریخ دریافت: ۸۸/۱۰/۱۵

تاریخ پذیرش: ۸۹/۸/۱۲

چکیده

مقدمه: آدنوم پلئومورفیک شایع ترین تومور غدد بزاقی است که ممکن است به صورت نادر در سایر نواحی مانند پوست، کام، سینوس فکی فوقانی، سیتوم بینی، حنجره، نای و نایژه ها، ریه، غدد اشکی و پستان دیده شود.

مواد و روش ها: بیمار خانمی ۴۷ ساله بود که با شکایت توده ای سفت، سه سانتی متری دقیقاً زیر آرئول چپ از سه سال پیش، مراجعه نموده است. معاینه بالینی به نفع سرطان پستان بود.

یافته های پژوهش: یافته های سونوگرافی و ماموگرافی دلالت بر یک تومور خوش خیم داشت. با بررسی میکروسکوپی توده خارج شده، تشخیص قطعی آدنوم پلئومورفیک مطرح شد.

بحث و نتیجه گیری: اگرچه آدنوم پلئومورفیک پستان توموری نادر و خوش خیم است ولی می تواند در بررسی های کلینیکی، ماموگرافی، سیتولوژیکی و حتی مقاطع انجمادی با سرطان اشتباه شود. بنابراین آگاهی از وجود این بیماری در پستان از تشخیص های نادرست و جراحی های بسیار تهاجمی پیشگیری می کند.

واژه های کلیدی: آدنوم پلئومورفیک، پستان، بزاق

*نویسنده مسئول: گروه پاتولوژی، دانشکده پزشکی، دانشگاه علوم پزشکی قزوین

Email: fsamieerad@gmail.com

مقدمه

دهخدای شهر قزوین مراجعه نمود. بیمار علائم همراه و سابقه بیماری خاصی را ذکر نمی کرد.

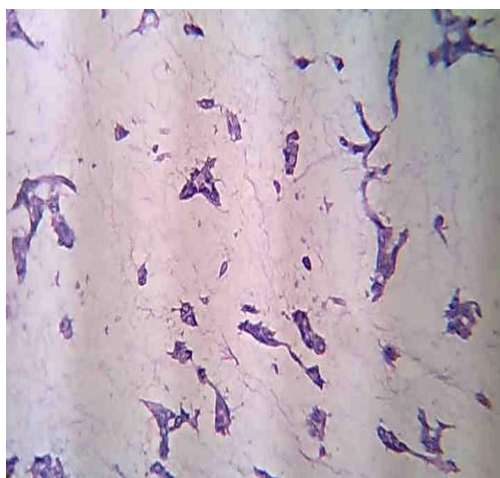
یافته های پژوهش

در معاینه بالینی توده ای متحرک و بیضی شکل با قوام سفت و حدود صاف به اندازه $3 \times 3 \times 2$ سانتیمتر دقیقاً زیر آرئول سمت چپ وجود داشت. ترشحات نوک پستان و بزرگ شدگی غدد لنفاوی زیر بغلی وجود نداشت. با توجه به ریتراکشن نوک پستان تشخیص بالینی سرطان پستان برای بیمار مطرح گردید. نتایج بررسی های اولتراسونوگرافی و ماموگرافی بیانگر وجود یک ضایعه خوش خیم بود. در نهایت بیمار تحت عمل جراحی خارج کردن توده قرار گرفت. نمونه شامل یک توده بیضی شکل با حدود مشخص به اندازه $3 \times 3 \times 2$ سانتیمتر بود. در برش های سریال، سطح مقطع توده یکنواخت و سفید-زرد بود. یک کانون کوچک نکروز مشاهده شد. در بررسی میکروسکوپی تومور به طور آشکاری کپسول دار بود، و دارای دو جزء اپیتلیالی و مزانشیمی بود، (شکل شماره ۱). نواحی میگزوتید در جزء مزانشیمی و ساختمان های مجرا مانند در جزء اپیتلیالی دیده شد، (شکل شماره ۲) تومور عاری از فعالیت میتوزی یا آناپلازی سلولی بود. در نهایت تشخیص آدنومای پلئومورفیک پستان برای بیمار قطعی گردید. بیمار بدون هیچ مشکلی بهبود یافت و در پیگیری یک ساله بعد از جراحی عارضه ای گزارش نشد.

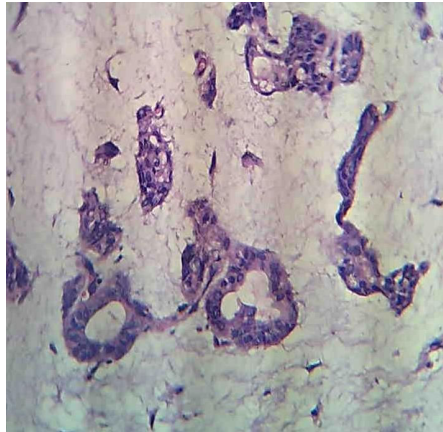
آدنومای پلئومورفیک که نام دیگر آن تومور مختلط می باشد، جزء شایع ترین تومورهای غدد بزاقی اصلی است، (۱). این تومور از دو قسمت جداگانه مزانشیمی و اپیتلیالی تشکیل شده است، (۲). آدنومای پلئومورفیک به صورت بسیار نادر در سایر قسمت های بدن انسان مانند پوست، کام، سینوس فکی فوقانی، سپتوم بینی، حنجره، نای و نایژه ها، ریه، غدد اشکی و پستان دیده می شود، (۱). اولین مورد آدنومای پلئومورفیک پستان توسط لسن در سال ۱۹۰۶ گزارش شد، (۳). از آن زمان تاکنون تعداد بسیار اندکی از موارد آدنومای پلئومورفیک پستان از سراسر دنیا گزارش شده است. نکته قابل توجه آن است که پستان در حقیقت یک غده عرق تغییر شکل یافته است که همانند غدد بزاقی دارای منشاء اکتودرمی است و بسیاری از بیماری های آن با غدد بزاقی مشترک است، (۱). این تومور به طور شایع تری در زنان بروز می کند، (۴). ما در این مقاله موردی دیگر از این تومور نادر به انضمام نمای بالینی-آسیب شناختی و بررسی متون را ارائه می نماییم.

مواد و روش ها

بیمار خانمی چند زا و ۴۷ ساله بود که با شکایت توده ای بدون درد در پستان سمت چپ باز شد تدریجی از حدود سه سال قبل به درمانگاه جراحی بیمارستان



شکل ۱. قسمت اپیتلیالی و مزانشیمی آدنوم پلئومورفیک، بزرگ نمایی کم



شکل ۲. قسمت اپیتلیالی و مزانشیمی آدنوم پلئومورفیک، بزرگ نمایی زیاد

بحث و نتیجه گیری

میوآپیتلیالی تومور است، (۹). در فلوسیتومتری سلول ها دیپلوئید هستند، (۴). گاهی یک جزء محیطی اپیتلیالی با سوراخ کردن کپسول در بررسی های سوزنی و مقاطع انجمادی در تشخیص افتراقی سرطان پستان قرار می گیرد. از جمله تشخیص های افتراقی می توان به کارسینوم متاپلاستیک، کارسینوم موسینوس و پاپیلوما با تمایر غضروفی و استخوانی اشاره کرد که با توجه به مورفولوژی و بررسی های دیگر به راحتی کنار گذاشته می شوند، (۱۰، ۱۱). بافت پستان اطراف تومور گاهی تغییرات خوش خیم مثل فیبروکیستیک و پاپیلوما یا بدخیم را نشان می دهد، (۸، ۹، ۱۲). ماهیت خوش خیم تومور به واسطه عدم وجود متاستاز در همه موارد گزارش شده، تایید می شود. درمان شامل خارج کردن توده با یک حاشیه پاک است. از جمله علل عود می توان به چند کانونی بودن تومور اولیه و یا خارج کردن ناکامل تومور اشاره کرد، (۹)

یافته های بالینی آدنوم پلئومورفیک پستان مکرراً سرطان پستان را تقلید می نماید. بنابراین بیماران دارای توده پستان باید به طور دقیق معاینه شوند. در صورتی که تشخیص قطعی امکان پذیر نیست، بیمار باید تحت عمل خارج کردن توده قرار گیرد. جراح و پاتولوژیست باید با امکان وجود آدنوم پلئومورفیک در پستان آشنا باشند. این مسئله باعث درمان صحیح این تومور بسیار نادر می شود.

آدنوم پلئومورفیک پستان، توموری خوش خیم و بسیار نادر است، (۱). تعدادی از محققین منشاء آن را سلول های اجدادی چند ظرفیتی می دانند، (۵). این تومور دارای حدود مشخص و متشکل از جزء اپیتلیالی و میوآپیتلیالی در یک استرومای فراوان میگزوکندروئید می باشد و در زنان با محدوده سنی ۲۳ تا ۷۸ سال بیشتر دیده می شود. نسبت جنسی زن به مرد یک به ده است. اندازه تومور از ۰/۷ تا ۲۰ سانتی متر متغیر است و شایع ترین محل آن اطراف آرئول یا مربع فوقانی خارجی است، (۴، ۵، ۶). در معاینه بالینی توده حدود مشخص با قوام سفت دارد. از جمله نماهای بالینی غیر شایع که شک به بدخیمی را افزایش می دهد، وجود فرو رفتگی پوست و ریتراکشن نوک پستان است. در ماموگرافی تومور دارای حدود مشخص و یکنواخت است، (۵، ۷). تومور در بررسی ماکروسکوپی دارای محدوده واضح و سطح مقطع یکنواخت سفید-زرد است و از لحاظ مورفولوژیکی دارای عناصر اپیتلیالی، میوآپیتلیالی و استرومایی است. سلول های اپیتلیالی بدون آتیپی و میتوز به صورت مجرا، طناب، صفحات و جزایر سلولی قرار گرفته اند. استروما از ماتریکس میگزوکندروئید تا غضروف و یا حتی استخوان متغیر است، (۸). در بررسی IHC مارکهای CK, CEA, EMA, CFAP, SMA مثبت می باشد. بررسی میکروسکوپ الکترونی نشان دهنده تمایز

References

- 1-Rosai J. Rosai and Ackerman's Surgical Pathology. Mosbey 2004.p.878-81,1827.
- 2-Mochinaga N, Yatsugi T, Tomokawa S, Ishida T, Ohtani H, Higami Y. Pleomorphic adenoma of the breast: report of a case. Surg Today 1997;27:278-81.
- 3-Lecene AL. Observation d'un cas de tumeur "mixte" du sein. Rev Chir (Paris) 1906;33:434-68.
- 4-Chen KT. Pleomorphic adenoma of the breast. Am J Clin Pathol 1990;93:792-4.
- 5-Kanter MH, Sedeghi M. Pleomorphic adenoma of the breast: cytology of fine-needle aspiration and its differential diagnosis. Diagn Cytopatho 1993;19:555-8.
- 6-Van der Walt JD, Rohlova B. Pleomorphic adenoma of the human breast. A report of a benign tumor closely mimicking a carcinoma clinically. Clin Oncol 1982;8:361-5.
- 7-Fiks T. Pleomorphic adenoma (benign mixed tumor) of the human female breast: case report. Pol J Pathol 1999;50:297-9.
- 8-Rosen PP. Rosen's Breast Pathology. Lippincott-Raven 2001.pp.123-7,130.
- 9-Diaz NM, McDivitt RW, Wick MR. Pleomorphic adenoma of the breast: a clinicopathologic and immuno histochemical study of 10 cases. Hum Pathol 1991;22:1206-14.
- 10-Simha MR, Doctor VM, Udwadia TE. Mixed tumor of salivary gland type of the male breast. Ind J Cancer 1992;29:14-17.
- 11-Betta PG, Spinoglio G. Benign mixed salivary-type tumor of the breast. Eur J Surg Oncol 1992;18:304-6.
- 12-Sheth MT, Hathway D, Petrelli M. Pleomorphic adenoma ("mixed" tumor) of human female breast mimicking carcinoma clinico-radiologically. Cancer 1978;4:659-65.

◆ A Case Report Of Pleomorphic Adenoma of Breast

Samiei rad F

(Received: 5 Jan. 2010 Accepted: 3 Nov. 2010)

Abstract

Introduction: Pleomorphic adenoma is the most common type of salivary gland tumors. That may rarely be found elsewhere such as skin, palate, maxillary sinus, nasal septum, larynx, tracheobronchus, lung, lacrimal gland, and breast.

Materials & Methods: We present, herein, the case of a 47-year-old woman found to have a pleomorphic adenoma, or the so-called mixed tumor, of the breast. The patient presented a hard mass, 3cm in diameter, located just beneath the left areola. Physical examinations suggested a diagnosis of breast carcinoma.

Findings: The results of both ultrasonography and mammography indicated a benign neoplasm. Microscopic examinations of an excisional biopsy

specimen finally confirmed the diagnosis of pleomorphic adenoma.

Discussion & Conclusion: As it is a rare benign tumor, pleomorphic adenoma of the breast has been mistaken for a malignant tumor clinically, mammographically, cytologically, and even by frozen section. Thus, an awareness of this disease in the breast will help to prevent misdiagnosis and overaggressive surgery.

Keywords: pleomorphic adenoma, breast, olivary